This is a digital copy of a book that was preserved for generations on library shelves before it was carefully scanned by Google as part of a project to make the world's books discoverable online.

It has survived long enough for the copyright to expire and the book to enter the public domain. A public domain book is one that was never subject to copyright or whose legal copyright term has expired. Whether a book is in the public domain may vary country to country. Public domain books are our gateways to the past, representing a wealth of history, culture and knowledge that's often difficult to discover.

Marks, notations and other marginalia present in the original volume will appear in this file - a reminder of this book's long journey from the publisher to a library and finally to you.

Usage guidelines

Google is proud to partner with libraries to digitize public domain materials and make them widely accessible. Public domain books belong to the public and we are merely their custodians. Nevertheless, this work is expensive, so in order to keep providing this resource, we have taken steps to prevent abuse by commercial parties, including placing technical restrictions on automated querying.

We also ask that you:

+ *Make non-commercial use of the files* We designed Google Book Search for use by individuals, and we request that you use these files for personal, non-commercial purposes.

+ *Refrain from automated querying* Do not send automated queries of any sort to Google's system: If you are conducting research on machine translation, optical character recognition or other areas where access to a large amount of text is helpful, please contact us. We encourage the use of public domain materials for these purposes and may be able to help.

+ *Maintain attribution* The Google "watermark" you see on each file is essential for informing people about this project and helping them find additional materials through Google Book Search. Please do not remove it.

+ *Keep it legal* Whatever your use, remember that you are responsible for ensuring that what you are doing is legal. Do not assume that just because we believe a book is in the public domain for users in the United States, that the work is also in the public domain for users in other countries. Whether a book is still in copyright varies from country to country, and we can't offer guidance on whether any specific use of any specific book is allowed. Please do not assume that a book's appearance in Google Book Search means it can be used in any manner anywhere in the world. Copyright infringement liability can be quite severe.

About Google Book Search

Google's mission is to organize the world's information and to make it universally accessible and useful. Google Book Search helps readers discover the world's books while helping authors and publishers reach new audiences. You can search through the full text of this book on the web at `http://books.google.com/`

UC-NRLF
B 3 733 061

UNIVERSITY OF CALIFORNIA
MEDICAL CENTER LIBRARY
SAN FRANCISCO

DEUTSCHE ZEITSCHRIFT

FÜR

CHIRURGIE.

HERAUSGEGEBEN

VON

PROF. BARDENHEUER IN KÖLN, PROF. BARTH IN DANZIG, PROF. v. BERGMANN IN BERLIN, PROF. BIER IN BONN, DR. BORCHARD IN POSEN, PROF. CH. H. BRAUN IN GÖTTINGEN, DR. v. BURCKHARDT IN STUTTGART, PROF. DOLLINGER IN BUDAPEST, PROF. v. EISELSBERG IN WIEN, PROF. ENDERLEN IN BASEL, DR. G. FISCHER IN HANNOVER, PROF. FRIEDRICH IN GREIFSWALD, PROF. GRASER IN ERLANGEN, PROF. HELFERICH IN KIEL, PROF. HILDEBRAND IN BERLIN, PROF. HOCHENEGG IN WIEN, DR. KAPPELER IN KONSTANZ, PROF. KOCHER IN BERN, PROF. KÖNIG IN JENA, PROF. KRÖNLEIN IN ZÜRICH, PROF. KÜSTER IN MARBURG, DR. C. LAUENSTEIN IN HAMBURG, PROF. LENNANDER IN UPSALA, PROF. LEXER IN KÖNIGSBERG IN PR., PROF. MADELUNG IN STRASSBURG I. E., DR. MARTENS IN BERLIN, PROF. MÜLLER IN ROSTOCK, DR. A. NEUMANN IN BERLIN, PROF. PERTHES IN LEIPZIG, PROF. POPPERT IN GIESSEN, PROF. RIEDEL IN JENA, PROF. E. ROSE IN BERLIN, PROF. RYDYGIER IN LEMBERG, GENERALSTABSARZT DR. SCHJERNING IN BERLIN, PROF. SCHÖNBORN IN WÜRZBURG, PROF. SONNENBURG IN BERLIN, PROF. TRENDELENBURG IN LEIPZIG, DR. WIESINGER IN HAMBURG, PROF. WITZEL IN BONN

UND UNTER MITWIRKUNG VON

PROF. DR. ROSE IN BERLIN, PROF. DR. TRENDELENBURG IN LEIPZIG, PROF. DR. BIER IN BONN

REDIGIERT VON

PROF. DR. HELFERICH IN KIEL

Einundachtzigster Band.

Mit 64 Abbildungen im Text und 3 Tafeln.

LEIPZIG,
VERLAG VON F. C. W. VOGEL
1906.

172236

Druck von August Pries in Leipzig.

Inhalt des einundachtzigsten Bandes.

Erstes Heft,

ausgegeben Januar 1906.

Seite

I. Aus der chirurgischen Klinik zu Upsala.
Über die Behandlung der akuten Peritonitis. Von Prof. Dr. K. G. Lennander in Upsala 1

II. Über die Folgen der Nierenspaltung. Von Privatdozent Dr. Hans Wildbolz, Bern 34

III. Aus dem Elisabeth-Krankenhaus in Kassel.
Die perorale Intubation mit und ohne Druck. Von Dr. Franz Kuhn, dirigierender Arzt. III. Teil. Apparat zur Lieferung des Druckes für die Überdrucknarkose. (Mit 5 Abbildungen.) . . . 63

IV. Aus der I. chirurgischen Abteilung des k. k. allgemeinen Krankenhauses in Wien. (Primarius Dr. H. Büdinger.)
Ein Beitrag zu den Gesichtsmißbildungen. Von Dr. L. Kirchmayr, Assistent der Abteilung. (Mit 4 Abbildungen.) 71

V. Über Lageveränderungen des Dickdarms bei Aufblähung. Von Stabsarzt Dr. Lessing, Assistent der chirurg. Universitätsklinik der Charité 82

VI. Aus der Königsberger chirurgischen Klinik des Prof. Erich Lexer.
Ein echtes Cholesteatom der Schädelknochen. Von Dr. Franz Unterberger, Volontärarzt der Klinik 90

VII. Zur Erinnerung an Professor Scriba 97

Zweites, Drittes und Viertes Heft,

ausgegeben Februar 1906.

Seite

VIII. Aus der chirurgischen Klinik zu Gießen. (Direktor Prof. Dr. Poppert.)
Über die auf der Gießener Klinik erzielten Erfolge bei der Radikaloperation des Mastdarmcarcinoma. Von Dr. Karl Richter, früherem Assistenzarzt der Klinik 105

Seite

IX. Aus der chirurgischen Abteilung der städtischen Krankenanstalt Magdeburg-Sudenburg. (Oberarzt: Dr. Habs.)
Über Atresia ani vesicalis. Von Dr. Fritz Lotsch, Assistenzarzt im Füs.-Regt. 36, kommandiert zur chirurg. Abteilung der Anstalt 127

X. Aus der II. chirurgischen Universitätsklinik in Wien. (Vorstand: Prof. Dr. Jul. Hochenegg.)
Ein Beitrag zur Kenntnis der Harnröhrensteine. Von Dr. J. Finsterer, Demonstrator und gew. Operationszögling der Klinik (Mit 2 Abbildungen.) 140

XI. Aus der chirurgischen Universitätsklinik von Prof. Kocher in Bern.
Die Schußverletzungen im Frieden. 122 Fälle von Schußverletzungen aus der Berner chirurgischen Klinik. 1872—1904. Von Josef Halter, gewes. II. Assistenzarzt der Klinik. (Mit 19 Kurven.) 169

XII. Über Blasensteine (nach in Ägypten gemachten Erfahrungen). Von Dr. Carl Goebel, Privatdozent und dirig. Arzt des Augusta-Hospitals in Breslau. (Mit Tafel I. II.) 288

XIII. Die Anwendung des Murphyknopfes in der Magen-Darmchirurgie von 1896—1905. Von Dr. L. Gelpke, Chefarzt des Kantonsspitals Baselland in Liestal 336

XIV. Beiträge zur plastischen Deckung der Hautdefekte nach Brustdrüsenexstirpation. Von Prof. Dr. E. Payr in Graz. (Mit 5 Abbildungen.) 361

XV. Aus der chirurgischen Abteilung des Krankenhauses der Barmherzigen Brüder in Bonn. (Leiter: Prof. Dr. O. Witzel und Privatdozent Dr. Liniger).
Die Bedeutung des Trauma für das Entstehen und Wachstum der Geschwülste, speziell des Magencarcinoms mit diesbezüglichen Fällen. Von Dr. Ed. Menne, früherem Assistenten, z. Z. Sekundärarzt der chirurgischen Abteilung des Krankenhauses der Barmherzigen Brüder in Dortmund 374

Deutsche Röntgen-Gesellschaft 426

Fünftes und Sechstes Heft,
ausgegeben März 1906.

Seite

XVI. Über die Erkrankung des lymphatischen Gewebes und ihr Verhältnis zur Appendicitis. Von Dr. med. Paul Klemm, dirig. Arzt der chirurg. Abteilung des städtischen Kinderkrankenhauses, Oberarzt des Roten Kreuzes zu Riga 427

Seite

XVII. Aus der II. chirurgischen Universitätsklinik in Wien. (Vorstand: Prof. Dr. Jul. Hochenegg.)
Komplikationen bei Perityphlitis von seiten der Blutgefäße. Von Dr. Rudolf Stephan Hoffmann, Operationszögling der II. chirurgischen Klinik 455

XVIII. Aus dem städtischen Krankenhause zu Konstanz. (Dirig. Arzt: Dr. O. Kappeler.)
Resultate der Epityphlitisbehandlung. Von Dr. O. Kappeler mitgeteilt in der Herbstsitzung des ärztlichen Kreisvereins Konstanz 479

XIX. Zur Ätiologie des Malum perforans pedis. Von Dr. Josef Lévai, Operateur, Primärarzt des Spitals der „Allgemeinen Arbeiter-Krankenkasse" in Budapest 496

XX. Aus der Breslauer chirurgischen Klinik. (Direktor: Weiland Prof. v. Mikulicz, jetzt Prof. Garré.)
Eine mit Kohlestückchen durchsetzte Narbengeschwulst. Von Walther Herberg. (Mit 3 Abbildungen.) 506

XXI. Die Verwendung der Klemmtechnik in der Chirurgie, nach dem Prinzip der fremdkörperfreien Klemmnaht. Von Dr. Ferd. Schultze in Duisburg. Chirurg. Oberarzt am St. Vincenz-Hospital. Vortrag gehalten auf der Versammlung deutscher Naturforscher und Ärzte in Meran 1905. (Mit 16 Abbildungen.) 517

XXII. Aus der Königsberger chirurgischen Klinik des Prof. Erich Lexer.
Koprostatische Dehnungsgeschwüre als Ursache von Darmperforationen. Von Privatassistent Dr. med. Adolf Etner. (Mit Tafel III.) 533

XXIII. Stenose des Rektums, bedingt durch ein verkalktes, ausgestoßenes Uterusmyom. Von Prof. Dr. E. Payr in Graz. (Mit 3 Abbildungen.) 549

XXIV. Aus der königl. chirurgischen Universitätsklinik zu Königsberg i. Pr.
Der plastische Ersatz des Septum cutaneum. Von Professor Erich Lexer. (Mit 5 Abbildungen.) 560

XXV. Kleinere Mitteilung.
Aus der chirurg. Universitätsklinik zu Kiel (Prof. Helferich.)
Ein Fall von Hernia pectina Cloquetii incarcerata nach richtiger Diagnose operiert und geheilt. Von Oberarzt Dr. Axhausen, kommandiert zur Klinik 567

XXVI. Besprechung:
1. Seidel, Lehrbuch der Kriegschirurgie. 2. Aufl. Stuttgart 1905. (Dr. Axhausen-Kiel.) 572

Anzeigen literarischer Neuigkeiten 573

General-Register zu Band 71—80 575

I.

Aus der chirurgischen Klinik zu Upsala.

Über die Behandlung der akuten Peritonitis.

Von

Prof. Dr. K. G. Lennander in Upsala.

Die wichtigste Maßregel im Kampfe gegen die akute Peritonitis ist die Prophylaxe. Alle die Krankheitszustände, denen erfahrungsgemäß Peritonitis folgen kann, müssen studiert und im Detail diagnostiziert werden. Wo man eine akute Peritonitis zu befürchten hat, da sucht man ihre Ursache zu beseitigen. Diese Indikation ist am leichtesten zu befolgen und rettet die größte Zahl von Menschenleben bei der „grande maladie de l'abdomen", bei akuter Appendicitis, wo man die Pflicht hat, den Proc. vermiformis zu exstirpieren, ehe noch eine eitrige Peritonitis zustande gekommen ist, oder während diese noch auf die nächste Umgebung des Proc. vermiformis beschränkt ist (Senn, Mc Burney 1889).

Die Diagnose des sogenannten präperforativen Stadiums bei verschiedenen Unterleibskrankheiten, d. h. der ersten Zeichen von Bauchwandslymphangitis und akuter Peritonitis, muß von Jahr zu Jahr mehr unsere sicherste Hilfe im Kampfe gegen die verschiedenen Infektionen der Serosa der Bauchhöhle werden. Neben den Schmerzen, der „Défence musculaire" und einer mehr oder weniger tief sitzenden lokalen Druckempfindlichkeit, kann möglicherweise die vor allem von Head studierte kutane Hyperalgesie zu Bedeutung gelangen. Eine so frühzeitige Elimination der Infektionsquelle wie im präperforativen Stadium ist ein fast ebenso ungefährlicher Eingriff als eine „Operation à froid".

Ist es nicht gelungen, einer größeren Verbreitung der Infektion über das Peritoneum zuvorzukommen, mag sie durch Perforation oder auf einem anderen Wege geschehen, so gilt es, durch einen

zielbewußten Eingriff sofort die Infektion und damit die Peritonitis zu begrenzen.

Das für die Behandlung wichtigste ist hier, wie überall die frühzeitige und detaillierte Diagnose.

Wenn die Ansicht des Verf.s über Schmerzen im Bauche sich als richtig erweisen und zum allgemeinen Eigentum werden, wird dies eine klarere Auffassung der Symptomatologie der Unterleibskrankheiten mit sich führen. Er ist der Ansicht, daß Schmerzempfindungen im Bauche nie direkt von den Unterleibsorganen ausgehen, sondern hervorgerufen werden durch eine von diesen Organen ausgegangene Reizung der cerebrospinalen Schmerznerven in der parietalen Serosa und Subserosa auf mechanischem, chemischem oder infektiös-toxischem, mikrobiellem Wege. Hieraus folgt sofort ein wichtiger, von der Erfahrung bereits bekräftigter Schlußsatz: eine Peritonitis im Zentrum des Bauches, d. h. unterhalb des Kolon, oberhalb des kleinen Beckens, inzwischen der Dünndärme kann sich über große Strecken ausbreiten und in hohem Grade die Darmwand angreifen, ehe sie lokale Symptome veranlaßt. Dasselbe gilt natürlich von jeder Peritonitis, die die parietale Serosa nicht oder kaum berührt.

Verf. geht hier nicht auf die mikrobielle Ätiologie der akuten Peritonitiden ein. Er ist der Ansicht, daß überall, wo es die äußeren Umstände erlauben, eine mikroskopische Untersuchung während der Operation zu machen ist.

Wenn ein gegenseitiges Verständnis erzielt werden soll, ist eine Einigung in bezug auf die Terminologie erforderlich. Die Bezeichnung „Peritonitis diffusa" darf nicht angewendet werden. Sie wird gegenwärtig in drei Bedeutungen gebraucht: 1. nicht begrenzte, fortschreitende Peritonitis (vgl. „diffuses Licht", die Art, wie das Wasser sich auf Löschpapier ausbreitet); 2. sehr ausgebreitete Peritonitis; 3. allgemeine, totale Peritonitis.

Wenn man die Sache vom rein praktischen Gesichtspunkte aus betrachtet, müssen die beiden Hauptbezeichnungen sein: 1. abgekapselte Peritonitis, der sogenannte peritonäale Abszeß; 2. freie Peritonitis (P. libera). Abgekapselt ist eine Peritonitis, wenn das entzündete Gebiet durch Adhärenzen abgesperrt ist, außerhalb derer normale oder fast normale Serosa zu sehen ist. Sie kann einräumig oder mehrräumig sein. Es kann sich abgekapselte Peritonitis — peritoneale Abszesse — an zwei oder mehreren Stellen in einer Bauchhöhle finden. Libera (frei) ist eine Peritonitis, wo der entzündete Bezirk nicht zwischen Adhärenzen abgesperrt ist.

Es ist von großem Gewicht, festzustellen, daß man den Ausdruck „Peritonitis libera“ nicht als synonym mit „Peritonitis progrediens“ betrachten oder setzen kann. Von frühzeitigen Operationen her weiß man, daß kleinere Serosabezirke entzündet und mit einem freien purulenten Exsudat belegt sein können, und doch dabei die Serosa in der Nachbarschaft ein fast normales Aussehen hat. Man kann annehmen, daß in einem solchen Falle, wenn neue Infektion nicht zugeführt wird, das Exsudat entweder bald steril und resorbiert wird, oder mit Adhärenzen umgeben wird. Es hat sich dann ein „peritonäaler Abszeß“ gebildet.

Freie purulente Peritonitiden innerhalb kleiner, vollständig übersehbarer Umkreise sind am allerwenigsten ebenso zugänglich für chirurgische Therapie wie peritonäale Abszesse.

In diesem Aufsatze wird Verf. den Terminus „Peritonitis migrans“ statt der Bezeichnung „Peritonitis progrediens“ anwenden, weil die Bezeichnungen „Pneumonia migrans“ und „Erysipelas migrans“ schon seit langer Zeit vollständiges Bürgerrecht erlangt haben und weil das Adjectivum „progrediens“ an v. Mikuliczs Peritonitis fibrino-purulenta progrediens gebunden ist. Eine akute wandernde Peritonitis gleicht in mehrfacher Hinsicht einen Erysipelas migrans.

Im Begriffe freie Peritonitis liegt also nicht immer der Begriff der „migrierenden“ — sich ausbreitenden — Peritonitis eingeschlossen. Doch, wo immer eine Peritonitis frei ist, d. h. wo eine Infektion der Serosa nicht eingekapselt ist, da liegt die größte Gefahr für die Verbreitung der Infektion, die Ausbreitung der Peritonitis, vor 1. durch Lymphangitis acuta migrans in der Subserosa, 2. durch Herumfließen von Exsudat innerhalb der Bauchhöhle. Wie viele Patienten mit einer beginnenden freien Peritonitis haben nicht das Leben dadurch verloren, daß sie aufgestanden und auf das Klosett gegangen sind, um nur ein Beispiel von Gefahr zu nennen.

Freie und abgekapselte Peritonitis sind nur zwei prognostisch und therapeutisch wichtige Hauptformen bei der Entwicklung der Serosaentzündungen. Zwischen ihnen finden sich manche Übergangsformen. Bei einer freien migrierenden Peritonitis finden sich vom (zweiten) dritten Krankheitstage an oft Massen von Adhärenzen, doch sie schließen eine entzündete Serosa nicht von einer gesunden Serosa ab. Trotz der Adhärenzen schreitet die Infektion unbehindert fort, wobei die Serosa oft durch Bildung verschiedener (seröser, eitriger, fibrinöser) Exsudate reagiert. Bei spät ausgeführten Opera-

tionen kann man innerhalb derselben Bauchhöhle eine freie, migrierende Peritonitis und eine abgekapselte Peritonitis finden, wenn bei der Infektion einem gewissen Teile des Bauches nur eine geringere Menge von Mikroben zugeführt worden ist.

Bei jeder Operationsdiagnose müssen aufgenommen werden 1. die Ätiologie, z. B. Appendicitis, Ulcus ventriculi; 2. die Region oder die Regionen des Bauches, die krank sind; 3. die Beschaffenheit des Exsudates (serös, fibrinös, purulent, putrid, trocken); 4. abgekapselte oder freie Peritonitis; 5. migrans oder nicht migrans.

Außer auf der Widerstandskraft des Individuums beruht die Malignität einer Peritonitis 1. auf der Ätiologie und Virulenz der Infektion; 2. darauf, welcher Teil der Bauchhöhle zuerst infiziert worden ist; 3. auf der Zeit, zu welcher der Pat. zur Operation gekommen ist.

Zwei Momente sind es, die wir vor allem anderen zu befürchten haben bei einer Infektion der Bauchhöhle, das sind der massenhafte Übergang der Mikroben und ihrer Toxine in die Blutzirkulation, sowie die Darmparalyse. Die Toxine vergiften das vasomotorische und das Respirationszentrum. Die Lähmung des zuerst genannten bringt eine Erweiterung des ganzen Gefäßsystems des Unterleibes mit sich. Der Pat. „verblutet" in seine eigenen Unterleibsgefäße [1]). In der Blutüberfüllung im Unterleib haben wir vermutlich die wichtigsten Waffen des Körpers im Kampfe gegen eine Infektion in der Bauchhöhle zu sehen (vgl. Biers Stauungshyperämie). Nur da, wo sie einen Grad erreicht, der die für die Fortdauer des Lebens nötigen Funktionen der Organe erschwert, wird sie gefährlich.

Die Peritonäalhöhle ist ein großer Lymphraum, der überall in Kommunikation mit den Lymph- und Blutgefäßen der Subserosa steht. Am raschsten und reichlichsten geht die Resorption durch die Serosa im Zentrum des Unterleibs vor sich und durch die Serosa des Diaphragmas, am langsamsten in den übrigen Teilen der Peripherie der Bauchhöhle. Zu Anfang einer Peritonitis ist die Resorption vermehrt [2]).

Die Resorption hat aufgehört oder ist verlangsamt in demselben Maße, in dem sich ein seröses oder eitriges Exsudat, frei oder umschrieben, im Bauche sammelt. Das ist ein doppelter Vor-

1) Heinecke, Experimentelle Untersuchungen über die Todesursache bei Perforationsperitonitis. Ref. in Hildebrandts Jahresber. f. Chir. 1901, S. 583.

2) Clairmont und Haberer, Hildebrandts Jahresber. f. Chir. 1902, S. 627.

teil für den Patienten. Die Toxine werden stark verdünnt und gleichzeitig wird ihre Resorption gehindert oder erschwert.

Die Resorption wird am meisten durch Thrombose und Kompression der Lymphräume, Lymphcapillaren und Blutcapillaren gehindert. Es ist gewöhnlich, daß peritonäale Abszesse, in einem gewissen Stadium keine Allgemeinsymptome verursachen. Es besteht kein Fieber, keine Albuminurie und auch die Leukocytose kann normal sein. Früher oder später tritt erneute Temperatursteigerung ein usw. Der Kliniker weiß, daß das ein sicheres Zeichen davon ist, daß das Exsudat purulent ist. Die Allgemeinsymptome kehren gleichzeitig mit einer neuen Resorption von Toxinen wieder, sobald neue Capillaren hervorgewachsen sind, der Druck auf die Lymphräume und Capillaren aufgehört hat oder die Thromben zerfallen sind.

In jedem etwas mehr vorgeschrittenen Falle von akuter Peritonitis ist die Ursache der Darmparalyse eine Toxin- (und Mikroben-) Vergiftung der Darmwand mit nachweisbaren anatomischen Veränderungen in den Lymphscheiden und in den Ganglien- und Nervenzellen in dem Auerbachschen Plexus. Diese Veränderungen haben Askanazy und Walbauer[1]) nachgewiesen. Die hier ausgesprochene These über die Darmparalyse dürfte man als höchst wahrscheinlich anzusehen haben, seit Magnus[2]) gezeigt hat, daß jede spontane Bewegung, sowohl in der zirkulären, wie in der longitudinalen Muskelschicht in den Darmwandungen aufhört, sobald die genannten glatten Muskeln von ihrem Zusammenhang mit dem Auerbachschen Plexus getrennt werden, der, wie bekannt, zwischen den beiden Muskelschichten seine Lage hat.

Es ist anzunehmen, daß die Darmperistaltik normal seine Ursache in den chemischen und mechanischen Eigenschaften des Darminhalts hat. Vom Darminhalt geht ein mehr oder weniger kräftiger Reiz auf die Mucosa aus. Dieser wird auf den Auerbachschen Plexus übergeführt, der beide Muskelschichten mit einer koordinierten Innervation versieht. Das Wesentlichste in der Bewegungsform, die wir normale Peristaltik nennen, ist, daß die Darmwandung um einen gewissen Darminhalt anal erschlafft (das Darmlumen erweitert wird), während sie sich zu gleicher Zeit oral um denselben Inhalt zusammenzieht, der auf diese Weise im Darm vor-

1) Ref. in Hildebrandts Jahresber. f. Chir. 1900, S. 627.

2) R. Magnus, Versuche am überlebenden Dünndarm von Säugetieren. Pflügers Arch. f. Physiol. 1904.

wärts geführt wird [1]). Die Lage des Auerbachschen Plexus unter der longitudinalen Muskelschicht ist der Serosa nahe. Wird diese infiziert, so gelangen die Toxine, Mikroben, die Lymphangitis und die übrigen entzündlichen Veränderungen rasch zu dem Plexus und führen im schlimmsten Falle zur Zerstörung des Plexus. Stirbt der Auerbachsche Plexus ab, dann kann der Teil des Darmes vermutlich nie wieder bewegungsfähig werden. Das Verhalten der Magen-Darmperistaltik wechselt mit verschiedenen Peritonäalinfektionen. Bei peritonäalen Abszessen ist sie im allgemeinen nicht in gefährlicher Weise gestört. Vermehrt sich der Eiter, ohne daß die einkapselnden Adhärenzen in demselben Maße gedehnt oder verschoben werden, dann sind leicht ein oder mehrere festgewachsene Därme zusammengedrückt. Es entsteht Meteorismus, Erbrechen — Ileus, Symptome, die nach Entleerung des Abszesses rasch verschwinden. Diesen Ileus sieht man oft bei abgekapseltem Exsudat im kleinen Becken, das nicht beizeiten diagnostiziert worden ist. In der Mehrzahl von freien migrierenden Peritonitiden hat man Darmparalyse zu erwarten, aber die Zeit des Auftretens dieser Symptome und die Höhe, die sie erreichen, wechseln bei verschiedenen Infektionen, bei verschiedenen Mikroben. Verf. meint, wie gesagt, daß die erste und wichtigste Ursache der Darmparalyse eine Toxinvergiftung des Auerbachschen Plexus ist. In einem gegebenen Falle wird es also in erster Reihe die Giftigkeit der in Frage stehenden Toxine dem Auerbachschen Plexus gegenüber sein, was die Zeit des Auftretens der Darmparese und Darmparalyse bestimmt. Unabhängig davon muß die Darmparalyse in jedem Falle von Peritonitis auftreten, sobald die Entzündung in der Darmwand einen gewissen hohen Grad von Stase mit sich bringt, Ödem und Infiltration in den Muskelschichten, die ihre Kontraktion hindern.

Nächst der Massenresorption von Toxinen und Mikroben im Beginne einer Peritonäalinfektion ist kein Symptom während des Verlaufs der Peritonitis so zu fürchten, wie das Eintreten von Darmparalyse. Auch wenn der gelähmte Teil des Darmes sehr kurz ist, wird doch jeder weitere Transport des proximalen Darminhaltes unmöglich gemacht. Er nimmt an Menge zu und wird zugleich viel giftiger. Die Darmwand wird ausgedehnt und unterliegt wohl bekannten Veränderungen, die mit Thrombosen und Gangrän abschließen. Sie wird sehr leicht permeabel für Toxine und bald auch für Mikroben, nicht nur in dem Sinne, daß sie in

1) Magnus, l. c. S. 132.

vermehrter Menge in den Lymphgefäßen und Venen des Darms aufgenommen und zum Ductus thoracicus und zur Leber geführt werden, sondern die Toxine und Mikroben gehen auch quer durch die Darmwand hindurch in die freie Peritonäalhöhle hinein.

Auf Grund der Anatomie der Lymphbahnen ist es für Verf. selbstverständlich, daß die Toxine in die Peritonäalhöhle — der größte Lymphraum — überzugehen beginnen, sobald auf irgend eine Veranlassung hin ein größeres Hindernis für die freie Passage des Darminhaltes entsteht. Die Mikroben treten ebenfalls in die Bauchhöhle aus, sobald die Toxine die Gewebe in der Darmwand in so hohem Grade vergiftet haben, daß die Gewebe ihre Durchwanderung nicht länger hindern können.

Zu der ursprünglichen Infektion in der Peritonäalhöhle ist also eine neue gekommen, eine Kontinuitätsinfektion durch die Darmwand, die dem gelähmten Darmteile zugehört und dem zunächst darüberliegenden. Beide Infektionen verbreiten sich rasch über die kolossalen Flächenausdehnungen, die die Serosa der Dünndärme und des Mesenteriums einnimmt. Die Darmwand wird durch Toxine und Mikroben von zwei Richtungen aus angegriffen, sowohl von der Serosa als von der Mucosa aus. Bald geht die Darmlähmung bis hinauf zum Magen. Der Körper wird gleichzeitig von der Peritonäalhöhle und von dem Darmlumen aus vergiftet.

Es wird dadurch sofort klar, wie viel gefährlicher eine akute Infektion im Zentrum der Bauchhöhle ist als in ihrer Peripherie. Es ist notwendig, zwischen einer zentralen und einer peripherischen Peritonitis zu unterscheiden. Zur Peripherie des Bauches werden gerechnet der subphrenische Raum, beide Lumbalgegenden, beide Fossae iliacae und das kleine Becken.

Wenn eine Kasuistik über Operationen wegen akuter Peritonitis Nutzen bringen soll, so müssen die Krankengeschichten mit gutem Urteil geschrieben sein und die Operationsberichte müssen alle Einzelheiten enthalten, die dem Operateur zu beobachten gelungen sind.

Ein Operationsbericht muß angeben, wo die Peritonäalhöhle geöffnet worden ist, sowie die nähere Lage und die Länge des Bauchschnittes. Dann muß über die Quelle der Infektion berichtet werden und über das Aussehen der Serosa im Bereich des Bauches, der der Inspektion zugänglich ist. Man beschreibe die verschiedenen Exsudate, eventuelle Einkapselungen, alles besonders für jeden Bezirk des Bauches. Fast das wichtigste ist es, ein treues Bild

des Darmes überall da zu geben, wo er der Beobachtung zugänglich gewesen ist, das Aussehen der Serosa, den Umfang des Darmes, ob er gelähmt ist oder nicht, die Dicke der Wandung, das Mesenterium, geschwollene Lymphdrüsen.

Soll man nach der Operation sich über die Prognose äußern, so dürften wohl alle Operateure über folgende zwei Thesen einig sein. Die Prognose ist gut oder recht gut, wenn viel flüssiges Exsudat, viel Eiter vorhanden ist, während der Darm überall ein nahezu natürliches Aussehen hat und an keiner Stelle gelähmt ist. Die Prognose ist sehr schlecht, beinahe immer pessima, wenn wenig oder kein flüssiges Exsudat vorhanden ist, während die Dünndärme rot, trocken, ausgedehnt und gelähmt sind. Im ersteren Falle sind eine Menge Serum und eine Masse Leukocyten in die Peritonäalhöhle abgeschieden. Die Toxine sind verdünnt, Massen von Mikroben sind zerstört. Durch die toten Leukocyten sind die baktericiden Eigenschaften des Exsudates vermehrt. Im letzteren Falle sind die Toxine durch die Darmwände ebensowohl wie durch die parietale und mesenteriale Serosa resorbiert worden. Die Darmwand ist gelähmt worden. Nun wird der Organismus gleichzeitig von der Peritonäalhöhle und von dem abgesperrten Darme „Kloake" (Lawson Tait) aus vergiftet.

Verf. deutet die übrigen Komplikationen der akuten Peritonitis nur an, wie akute Nephritis, Thrombose im Systeme der V. portae und V. cava mit Embolien, akute Pneumonie, Pleuritis, Perikarditis, akute gelbe Leberatrophie, retroperitonäale Eiterbildungen, Neuritis usw.

Verf. hat in vorhergegangenen Arbeiten über Peritonitis die große Bedeutung der Harnuntersuchung auf Eiweiß, Sediment und auf Bakterien hervorgehoben. Schon Spuren von Eiweiß zeigen, daß Pat. eine toxische oder bakterielle Nephritis hat, und sprechen also für eine unmittelbare Operation. Eine Infektion des Peritoneum kann eine akute Nephritis mit Eiweiß und Cylindern verursacht haben, obgleich sowohl der Puls wie die Temperatur im Rectum zurzeit normal sind.

Klar ist es, daß es für den innern Arzt und für den Chirurgen eine gemeinsame Pflicht ist, zuzusehen, daß ein Pat. mit akuter Peritonitis operiert wird, sobald es die Umstände gestatten, ehe die Infektion sich sehr hat ausbreiten können, ehe es zur Darmparalyse usw. gekommen ist. Es muß festgestellt werden, daß eine akute Peritonitis eine chirurgische Krankheit ist. Sobald man Verdacht auf eine akute Peritonitis hat, ist ein Chirurg herbei-

zuziehen. Er ist es, der zu bestimmen hat, ob und wann der Pat. operiert werden soll.

Was ist die Aufgabe bei einer Operation wegen akuter Peritonitis?

1. Das flüssige Exsudat zu entleeren;
2. die Quelle der Infektion zu beseitigen oder unschädlich zu machen durch Exstirpation, Resektion, Nähte, plastische Operationen, Tamponade, Drainage;
3. die infizierten Teile der Bauchhöhle zu reinigen;
4. bei Lähmung den Darmkanal zu entleeren und zu drainieren
5. für die nächste Zeit, wenn möglich, durch Drainage die eventuelle Sekretion von der kranken Serosa abzuleiten, oder wenigstens durch Tamponade-Drainage die am meisten erkrankten Teile der Serosa von der übrigen Bauchhöhle abzuscheiden, was im allgemeinen in der Peripherie des Bauches leicht ausführbar ist, aber kaum in dessen Zentrum.

Je genauer die Lokaldiagnose, desto sicherer und rascher geht die Operation vor sich.

Ist es bestimmt, daß ein Pat. operiert werden soll, und ist es unmöglich, dies sofort zu tun, dann wird er in ein gutes, warmes Bett gelegt, wo er eine solche Lage einnehmen muß, daß freies Exsudat, ausgetretener Magen- und Darminhalt usw. sich nach einem Punkte in der Peripherie der Bauchhöhle zu sammeln kann. Für die meisten Pat. dürfte eine halb sitzende oder noch mehr aufrechte Lage des Rumpfes in Verbindung mit einer 15—35 cm betragenden Erhöhung des Fußendes des Bettes zweckmäßig sein. Durch Erhöhung des Fußendes sitzt Pat. sicherer und der venöse Abfluß geschieht leichter, sowohl von den unteren Extremitäten, als auch vom kleinen Becken her. Die Lumbalgegend mit dem oberen Teile der Fossa iliaca wird der tiefste Punkt an beiden Seiten des Unterleibes und in der Mitte wird es die Excavatio ossis sacri. Alle Nahrung und alles Getränk wird entzogen, außer vielleicht ganz kleine Gaben warmen Wassers mit Alkohol per os. Sind Faeces im Rectum, werden 100—200 g Öl von Körperwärme eingegossen, um die Entleerung des Darms zu erleichtern, wenn sie eintritt. Enthält das Rectum große, harte Skybala, so werden sie sehr vorsichtig mit dem Finger herausgeholt. Danach eine Öleingießung, wie vorher gesagt ist. Morphium wird subkutan oder Opium in das Rectum nur in so großen Dosen gegeben, als notwendig sind, um den Pat. frei von Schmerzen zu machen, wenn er sich ganz still verhält. Auch für die Transporte muß man vollständige Ruhe

anordnen und die möglichst beste Körperlage. Das hier Gesagte gilt von allen Peritonitiden. In bezug auf die Zweckmäßigkeit Magen- oder Darmausspülungen während der Wartezeit vor der Operation zu geben, muß für jeden Fall besondere Bestimmung getroffen werden.

In der Klinik in Upsala bekommt jeder Pat. mit akuter Peritonitis wenigstens eine halbe Stunde vor der Operation 1 cg Morphium, 40 cg Kampfer und 1—2 mg Strychnin subkutan. Der Pat. ist gut eingehüllt, oft mit dicker steriler hydrophober Watte, Filz usw. umwickelt. Der Operationstisch ist warm, nach allen Richtungen verstellbar. Kautschukhandschuhe. Feuchte Antiseptik mit 0,9 proz. Kochsalzlösung von 39—42° Temperatur. Drängen sich Därme unwiderstehlich vor, so werden sie in warme Kochsalzkompressen eingepackt, die mit dünnem Kautschukstoff umgeben werden und nach außen auf diesen kommen gewärmte sterile Handtücher oder besser Wollfilze. Hat man von einer mehr infizierten zu einer verhältnismäßig reinen Gegend des Bauches überzugehen, so werden neue Handschuhe angezogen und frisch gekochte Instrumente genommen. Wenn es sich aber tun läßt, wird die zuletzt infizierte Region des Bauches zuerst geöffnet. Bei sero-purulentem oder purulentem Exsudate im kleinen Becken bei Weibern wird das Exsudat durch die Vagina entleert und das Becken mit einem Rohre drainiert, ehe ein Bauchschnitt gemacht wird.

Bevor Verf. die Operationstechnik beschreibt, hält er es für das Beste, die Drainage, die intravenöse Kochsalzinfusion auf dem Operationstische, die Ausspülung des Bauches, die Enterotomie mit unmittelbarer Entleerung des Darmes, sowie die Enterostomie zu besprechen, da man bei jeder ernsten Peritonitis auf eine oder mehrere von allen diesen Maßnahmen schon während der Operation bereit sein muß.

Tamponade-Drainage. Jetzt verwendet Verf. zur Drainage keine Gaze, sondern sehr grobes Baumwollengarn (Docht). Dieses wird in so großer Menge eingelegt, als es erforderlich ist. In das Innere des Dochtes werden eine oder ein paar Drainröhren aus Kautschuk hineingelegt. Überall, wo der Docht direkt an das Peritoneum parietale zu liegen kommen soll, sucht man ihn mit einem sehr düunen Kautschukstoff zu umgeben. Das hat den Zweck, daß der Docht ohne Schmerz herausgenommen werden kann.

Schon nach einem Tage fängt man an, Wasserstoffsuperoxyd oder Glyzerin mit Wasserstoffsuperoxyd in die Röhre zu träufeln. Nach ein paar Tagen kann man eine Röhre oder beide Röhren

herausnehmen und die nächsten Fäden ausziehen. Es ist klug, dann einen Nélatonschen Katheter zwischen den Fäden einzuführen, um den Weg bis zum Boden der Höhle offen zu erhalten und Wasserstoffsuperoxyd einträufeln zu können. Fast ohne daß der Pat. es merkt, und ohne die mindeste Gefahr, schützende Adhärenzen zu zerreißen, kann man beispielsweise binnen 5—10 Tagen eine große Tamponaden-Drainage aus Docht und Röhren entfernt haben, während man zugleich Zugang zu dem Boden der Höhle durch einen Nélaton-Katheter hat. Es ist ein großer Vorteil, daß man die Drainage gewöhnlich so langsam wie man will, herausnehmen kann, so daß die Eingeweide sich aneinander und an die Bauchwand legen können, wenn der Docht herausgenommen wird. Während der Nachbehandlung gilt es, darauf zu sehen, daß sich keine Eiterretention in irgendeiner schwer zugänglichen Tasche bildet, z. B. nach dem Rückgrat zu. Wenn man die Eingeweide sich über eine solche Höhle hat zusammenschließen lassen, ist der Pat. oft verloren, weil man die Eiterretention nicht diagnostizieren kann.

Das Dochtgarn nimmt in derselben Zeiteinheit $^1/_6$ bis $^1/_5$ mehr Flüssigkeit auf als es die Gaze tut [1]). Man kann während der Nachbehandlung das Garn mehr hydrophil machen, durch Aufträufelung von Glyzerin oder Traubenzucker. In gewissen Fällen von langwieriger Peritonitis hat Verf. schon bei der Operation sterilen Traubenzucker an die kranken Serosaflächen eingebracht, um eine reichliche Sekretion durch den Verband nach außen zu erzielen. Das gibt eine resorbierbare Tamponade.

Wenn man nur drainieren und nicht gleichzeitig tamponieren will, werden Kautschukrohre von passendem Lumen und passender Dicke der Wand angewendet (Gefahr des Decubitus). Besonders will Verf. hervorheben, daß er, seit er vor ungefähr 8 Jahren angefangen hat, in jedem Falle von purulenter Peritonitis, wo Exsudat um den rechten Leberlappen vorhanden war, vom Lumbalschnitt aus eine oder zwei Röhren nach oben zu führen zwischen das Diaphragma und die Leber, und eine vor die Niere bis in die Gegend des Foramen Winslowii, er in keinem einzigen Falle nötig gehabt hat, eine sekundäre Operation wegen subphrenischen Abszesses auf der rechten Seite auszuführen.

Es bietet keine Schwierigkeit, das kleine Becken durch die Vagina

---

1) Nach von dem Professor der Physiologie Hj. Öhrvall in Upsala gütigst gemachten Untersuchungen.

zu drainieren. Ebensowenig ist es schwer, den rechten subphrenischen Raum, wie kurz vorher erwähnt, durch einen Lumbalschnitt zu drainieren. Es geht ausgezeichnet, rings um das Colon ascendens und descendens zu tamponieren und zu drainieren, sowie in beiden Fossae iliacae und um die Seiten der Harnblase herum, ja sogar längs der Wände im kleinen Becken und danach alle diese Tamponade und Drainage durch den vorher erwähnten Lumbalschnitt mit seiner Verlängerung über die Fossa iliaca hinauszuleiten, oder vom kleinen Becken auch unmittelbar oberhalb der Harnblase und Symphyse durch einen Medianschnitt. Dagegen ist es überhaupt unmöglich, im Zentrum der Bauchhöhle zu drainieren. Es gibt einzelne Fälle, wo es am besten ist, den ganzen Medianschnitt offen zu lassen.

Wenn die Serosa infiziert und entzündet ist, dann muß sie drainiert werden oder tamponiert und drainiert. Handelt es sich um einen kleineren Bezirk in der Peripherie des Bauches, kann man ja diesen mit Leichtigkeit von der gesunden Bauchhöhle vollständig absperren durch eine Tomponade mit Docht und Röhren, die abgegrenzt werden durch einige Catgutsaturen zwischen den Eingeweiden oder zwischen diesen und den erwähnten Stücken von Guttaperchataffet, die an das Peritoneum parietale gelegt werden. Ist ein großer Teil der Bauchhöhle krank, so muß es bei der Bekämpfung der Krankheit von großer Bedeutung sein, durch Drainage die Toxine zu entfernen, soweit es sich tun läßt. Dadurch, daß man während der Operation und Nachbehandlung dem Körper eine so große Flüssigkeitsmenge zuführt, wie die Arbeit des Herzens und der Nieren im individuellen Falle zuläßt, kann man im günstigen Falle eine Bauchhöhle, die vor der Operation alles resorbiert hat (Peritonitis sicca), dazu bringen, durch die Drainage reichliches Exsudat abzusondern.

In manchen Fällen passen die amerikanischen Cigarettendrains ausgezeichnet.

Die Lage des Pat. im Bett nach der Operation wird meist mit Rücksicht auf die Drainage bestimmt. Bei ausgebreiteter Peritonitis paßt im allgemeinen eine fast sitzende Stellung mit mehr oder weniger erhöhten (15—35 cm) Fußende des Bettes, wie sie schon beschrieben worden ist.

Kochsalzlösung intravenös während der Operation.

Bei jeder Operation wegen einer mehr ausgebreiteten Peritonitis hält sich ein Assistent bereit, beim ersten Zeichen vom Operateur, Kochsalzlösung zu geben (0,9 Proz. NaCl mit 0,3 Proz. Traubenzucker wird in Upsala angewendet). Die Temperatur der Lösung

ist ungefähr 38,5° C. Das Thermometer ist ganz nahe an der Kanüle angebracht. Man gibt 1—2—2,5 Liter, das erste halbe Liter ziemlich rasch, dann langsam und unter beständiger Kontrolle der Herztätigkeit. Es ist natürlich die erwähnte „Verblutung in den Gefäßen des Bauches", was die wichtigste Indikation für unmittelbare intravenöse Infusion bildet. Wenn ein kleiner Puls nicht besser wird, sobald der Bauchschnitt gemacht ist, wird die intravenöse Infusion gegeben. Drängen sich Därme unwiderstehlich vor, oder ist man gezwungen, sie herauszunehmen, so gilt es, die Eingeweide und die Bauchhöhle warm zu halten und gleichzeitig künstliches Serum intravenös zu geben. Nach Bedürfnis Strychnin, Coffein.

Ausspülung des Bauches. Kochsalzlösung von 0,9 Proz., von einer Temperatur von 30—40°, höchstens 42°. Niedriger Druck, vollständig freier Ablauf vom Bauche.

Die frisch oder erst seit kurzem erkrankte Peritonäalhöhle resorbiert künstliches Serum sehr rasch. Es besteht kein Zweifel darüber, daß man mit künstlichem Serum die Mikroben in der Bauchhöhle sowohl in Venen und Lymphgefäße spritzen kann.

Verf. spült stets aus bei allgemeiner oder sehr ausgebreiteter eitriger Peritonitis, wo die Gegenwart eines reichlichen flüssigen Exsudats klar zu erkennen gibt, daß das Resorptionsvermögen des Peritoneum gering ist oder ganz fehlt, doch erst, nachdem er die Infektionsquelle eliminiert hat, wenn das möglich war. Unter solchen Verhältnissen ist reichliche Ausspülung mit warmem künstlichen Serum unter geringem Drucke ein mildes Mittel, um die Toxine und Mikroben zu entfernen.

Es ist notwendig zu spülen, wenn man gezwungen gewesen ist, Dünndärme auszupacken. Nachdem man gesucht hat, in alle mehr oder weniger abgekapselte Höhlen hinein, nach der Wurzel des Mesenteriums zu usw., zu kommen, um den Bauch überall zu reinigen, spült man ununterbrochen jeden einzelnen Teil des Darmes oder der Bauchhöhle aus, den man nicht auf eine andere Art warm halten oder vor Austrocknung schützen kann.

Verf. glaubt, daß man auch verpflichtet ist zu spülen, z. B. bei Appendicitis mit Peritonitis sero-purulenta libera migrans zwischen die Dünndärme im Zentrum der Bauchhöhle. Wenn der am meisten erkrankte rechte Teil des Bauches genau gereinigt ist, wird mit Maßen von Kochsalzlösung (geringer Druck! freier Ablauf!) zwischen die Dünndarmschlingen und um die Mesenteriumwurzel herum gespült. Das Spülrohr wird durch einen Schnitt vor dem Thoraxrand oder durch einen Medianschnitt eingeführt und man gibt dem Körper

des Pat. eine solche Neigung, daß das Meiste der Lösung über der rechten Fossa iliaca ausrinnen kann. Nur auf diese Weise ist es denkbar, daß das Zentrum des Bauches einigermaßen zwischen den Mesenterialfalten gereinigt und dadurch der Bildung von „Abszessen" zwischen den Dünndärmen vorgebeugt wird.

Wenn fortgesetzte Versuche zeigen, daß die Ausspülung der Bauchhöhle mit Kochsalzlösung unter allen Verhältnissen eine sehr vermehrte Leukocytose mit sich bringt (von Mikulicz, Miyake), so wird man in der Zukunft nicht mehr in so hohem Grade wie jetzt bei der Behandlung der eitrigen Peritonitiden die Bespülung der umliegenden gesunden Peritonäalbezirke zu fürchten haben. Im Gegenteile kann dann eine solche Spülung, nachdem der kranke Teil der Bauchhöhle vorher möglichst vollständig gereinigt ist, als eine Vorbeugungsmaßregel gegen die Ausbreitung der Peritonitis angesehen werden.

In bezug auf die Frage über die sogen. Bauchempyeme und andere alte, abgekapselte Eiterhöhlen im Bauche bei weit herabgekommenen Pat. hat sich Verf. in der letzten Zeit gedacht, daß es am besten sein dürfte, diese nur mit einem oder zwei kleinen Schnitten zu öffnen. Der Eiter wird sehr langsam abfließen, ohne den mindesten Druck auf die Abszeßwände. Wenn der Eiterstrom nachzulassen beginnt, wird langsam flüssiges Vaselin mit niedrigem Schmelzpunkte (36, höchstens 40° C) eingegossen. Das Vaselin ist steril und die Bakterien wachsen nicht in ihm. Es ist nicht giftig, da es vollständig unresorbierbar ist. Es dürfte die Granulationen decken können und dadurch sowohl Blutung als Resorption verhüten oder wenigstens vermindern können. Verf. erinnert daran, wie schlimm die Blutung aus den Granulationen in alten Bauchabszessen sein kann. Ein stark aufsaugender Verband wird aufgelegt. Jeden Tag wird neues Vaselin eingegossen, bis der Eiterfluß aufgehört hat. Vermutlich muß man zum Schluß immer eine etwas größere Incision machen, aber das geschieht dann unter verhältnismäßig günstigeren Verhältnissen. Wohl zu beachten ist, daß dies nur ein Vorschlag ist, probiert ist es noch nicht.

Verf. erwartet viel von einer „Spülung" von innen nach außen bei der Nachbehandlung, d. h. Tamponade—Drainage der kranken Partien und dann eine reichlichere Flüssigkeitszufuhr auf allen Wegen (intravenös, durch den Darm, subkutan, durch den Mund) mit der Hoffnung auf eine reichliche Sekretion durch die Wunde sowohl von der Bauchwand wie von der Darmwand her (s. oben unter Tamponade-Drainage).

Enterotomie mit Entleerung des gelähmten Darms auf dem Operationstisch. Enterostomie.

Daß ein gelähmter Darm auf dem Operationstisch entleert werden muß, ist selbstverständlich. Ist es die Flexura sigmoidea, die gelähmt ist, führt man ein Darmrohr durch das Rectum ein. Beim Colon transversum, Coecum und bei den Dünndärmen muß man die Enterotomie machen. Die Fragen sind: wie entleert man einen gelähmten Darm am besten? Soll man den Schnitt sofort zusammennähen oder in jeden Darmschnitt ein Drainrohr einnähen? Wenn sich Därme vordrängen, oder wenn man sie vorziehen muß, um zu mehr oder weniger abgekapselten Eiterherden zu gelangen, hat Verf. einen oder mehrere Einschnitte in den Darm gemacht und so viel Gas und Flüssigkeit zu entleeren gesucht, daß es möglich wurde, ohne Gewaltanwendung die Därme in die Bauchhöhle zurückzubringen. Bisher hat er diese Enterotomieöffnungen in den meisten Fällen zusammengenäht, jetzt ist er am meisten geneigt, in jede Öffnung ein Drainrohr einzunähen.

Dem Verf. hat es bereits seit 1893 als Regel gegolten, da, wo das Coecum oder dieses und der nächste Teil des Ileum gelähmt war, schon auf dem Operationstisch ein Rohr in das Coecum einzulegen, und in Fällen, in denen man eine Lähmung nach der Operation erwarten konnte, das Coecum nach vorn in die Wunde zwischen Tampons zu verlegen, um im Falle des Bedürfnisses sofort eine Coecalfistel anlegen zu können. Dagegen hat er in den letzten Jahren sehr ungern Dünndarmfisteln angelegt, obgleich er deren Bedeutung für die Bekämpfung der Dünndarmlähmungen vollständig einsieht. Soweit er sich jetzt erinnern kann, ist nämlich jede Dünndarmfistel bis zum Jahre 1904 unter seinen Händen ein Anus praeternaturalis geworden. Er hat deshalb der Darmlähmung entgegenzuarbeiten gesucht:

1. durch Entleerung des Darms auf dem Operationstische mittelst Enterotomie (1 oder 2 Schnitte);
2. durch eine Fistel am Coecum;
3. durch häufige Ausspülung des Magens während der Nachbehandlung.

Ausspülung des Magens ist vom Verf. nicht selten schon auf dem Operationstische bei Beckenhochlage angewendet worden. Per os ist nach der Operation nichts gegeben worden, ehe Flatus abzugehen begannen, dann milde Salina oder kleine Calomeldosen.

Während des Winters 1903—1904, als Dr. Dahlgren den Verf. vertrat, führte dieser eine mehr methodische Entleerung des Darmes

sehr beschädigt und mehr erkrankt als der übrige Darm, dann muß dieser reseciert oder ausgeschlossen werden.

Wird eine Peritonitis durch eine schwere Colitis kompliziert, so legt Verf. sofort eine Fistel am Coecum an und führt ein Rohr in das Rectum ein. Dann wird von beiden Öffnungen ausgespült. Verf. glaubt, daß es nicht viele Jahre dauern wird, bis diese Behandlung die gewöhnliche bei schlimmer akuter Colitis wird.

Wie sollen die Darmfisteln bei der Nachbehandlung gepflegt werden?

Versuchsweise wird das am meisten oral liegende Rohr jeden Tag zugestopft. Sobald freier Ablauf durch das nächste Rohr vorhanden ist, ist das ein Zeichen, daß die Darmparalyse im Rückgang begriffen ist. Fährt die Besserung fort, so wird am nächsten Tage das am meisten oral gelegene Rohr herausgenommen, wonach der Kanal in der Darmwand sofort mit einer kleinen Schnürnaht geschlossen wird. Macht die Besserung weitere Fortschritte, werden die übrigen Rohre im Dünndarme auf dieselbe Weise behandelt. Während der Zeit hat das Cökalrohr eine große Bedeutung. In der Regel ist das Colon der am wenigten erkrankte Teil des Darmes. Seine Schleimhaut kann deshalb resorbieren und möglicherweise digerieren. Man führt durch das Cökalrohr große Mengen Wasser, sowie Traubenzucker und nötige Medikamente ein, von denen Digitalis das wichtigste sein dürfte. Sobald man den ablaufenden Dünndarminhalt für ziemlich normal hält, werden leicht verdauliche Nahrungsmittel demselben beigemischt und die Mischung durch das Cökalrohr eingespritzt. Man kann auch eine auf andere Weise peptonisierte Nahrung einspritzen.

Zeigt es sich, daß ein Stück des Dünndarms nicht wieder permeabel wird, oder mit anderen Worten, wird eine der Darmfisteln zu einem Anus praeternaturalis umgewandelt, dann hat man sofort die Aussichten für eine Darmanastomose mit oder ohne Darmausschluß zu erwägen.

Bisher haben die Operationen wegen akuter Peritonitis im Zusammenhang mit inneren Einklemmungen usw. schlechte Resultate ergeben. Sie sind indessen schon wesentlich besser, seit man danach strebt, die Resektion stets im vollständig gesunden Darm zu machen (König, Kocher, A. E. Barker u. a.). Reseciert man im Bereiche des gelähmten Darmes, muß man nach Verf.s Ansicht sofort eine Darmfistel oval vom gelähmten Darm anlegen.

Das Schlimmste von allen ist es, einen vorgefallenen gelähmten Darm mit Gewalt zu reponieren und dann unter starkem Strammen

die Bauchbedeckungen mit oder ohne Drainage zu schließen. Soll der Darm seine Funktion wieder erlangen, muß Raum für seine peristaltischen Bewegungen vorhanden sein. Es ist besser, alles zusammen vorliegen zu lassen; auch da kann Heilung eintreten (König). Findet sich kein Raum in der Bauchhöhle für den ganzen Darm, nachdem er entleert worden ist, so läßt Verf. den am meisten erkrankten Darm, in Gaze und Kautschukstoff eingehüllt, außen liegen. Oral von diesem Darme wird eine schräge Fistel angelegt. Lassen die Kräfte des Pat. einen größeren Eingriff zu, ist es nach den Erfahrungen, die man mit Darmresektionen bei Hernien und inneren Einklemmungen gemacht hat, berechtigt, eine Resektion des kranken Darmstückes zu erwägen, das keinen Platz in der Bauchhöhle findet. Das proximale Darmende wird dann in den Bauchschnitt nahe am Coecum vorgelegt, in das man ein Rohr nach Witzel eingelegt hat. Die Möglichkeit, das Zentrum der Bauchhöhle zu drainieren, wird nach einer solchen Resektion wesentlich größer. Bleibt der Pat. am Leben, muß man bei der Darmanastomose die Valvula Bauhini und das Coecum zu erhalten suchen.

Die systematische Anwendung von Dünndarmfisteln bei Darmparalyse, die Verf. vorgeschlagen hat, hat er noch nicht selbst erprobt. Auch hat er noch keine Dünndarmresektion wegen Darmparalyse, z. B. bei Appendicitis-peritonitis oder Enteritis-peritonitis ausgeführt. Nach vielen Mißerfolgen ist er zu der klaren Einsicht gelangt, daß man, wenn man nicht Gelegenheit hat, vor dem Eintreten der Darmparalyse zu operieren, den Darm entleeren und drainieren muß, ehe der Körper unrettbar vergiftet worden ist, denn sonst ist der Tod an Stercorämie unvermeidlich.

Narkose: Womöglich nur Äther und tropfenweise. Bei Bedarf zuerst Chloroform und dann Äther. Während operiert wird, z. B. am Magen, an den Därmen, an dem Mesenterium ohne gleichzeitiges Ziehen an der parietalen Serosa, wird der Äther weggelassen.

Der Bauchschnitt. Dessen Lage hängt von der Diagnose ab. Ist mehr als ein Bauchschnitt erforderlich, dann wird die Gegend zuerst geöffnet, wo die Peritonitis am frischsten ist.

In milden Fällen wird dieser Schnitt nur eine Probelaparotomie, durch die man Aufklärung über die Ausbreitung und Art der Entzündung gewinnt, in schwereren Fällen aber gewinnt er Bedeutung für die Reinigung der Bauchhöhle, für die eventuelle Anlegung einer Witzelschen Darmfistel, für die Tamponade-Drainage.

Die ganze Operation wird so zurecht gelegt, daß man

nicht durch unvermutete Eröffnung von Eiterherden der Bauchhöhle eine neue Infektion zuführt.

Für manche Fälle paßt ein Schnitt in der Mittellinie am besten. Er kann ohne großes Risiko in bezug auf Hernien mit einem Querschnitt in der Nabelhöhle oder oberhalb derselben in einer der Inscriptiones tendineae vereinigt werden; wenn man will, kann man den Querschnitt fortsetzen bis zur Lendengegend. Bei sehr schweren Operationen unterhalb des Nabels gibt ein Medianschnitt im Verein mit Ablösung der einen Bauchwandshälfte von der Symphyse, dem Ligam. Poupartii und der Crista ossis ilei guten Platz und eine ausgezeichnete Gelegenheit zur Tamponade — Drainage.

Um zu dem subphrenischen Raum zu gelangen, paßt ein Schnitt längs des Thoraxrandes, je nach der Länge und Form des Thorax ohne oder mit Resektion der 8.—10. Rippe, von der Spitze der 10. Rippe kann, wenn es erforderlich ist, der Schnitt nach unten und hinten nach der Lumbalgegend zu geführt werden, entweder ohne Resektion der 11. und 12. Rippe, oder nach Verf.s Meinung besser mit Resektion dieser beiden Rippen oder einer von ihnen. Von einem solchen Schnitt aus kann man auch selbst bei einem langen zusammengedrückten Brustkorb jeden Punkt des betreffenden subphrenischen Raumes übersehen und behandeln. Die Drainage wird die denkbar beste. Sitzende Stellung. Auf der linken Seite muß die Flexura coli linealis vom Diaphragma abgelöst werden vor dem Einlegen der Drainage.

Um den Raum unterhalb und hinter der Leber zu drainieren, sowie auch die Gegend der Pars descendens duodeni mit dem Pankreaskopf bis hinauf zum Foramen Winslowii paßt ein aufsteigender Schrägschnitt oder ein Querschnitt von der Spitze der 10. Rippe nach vorn gegen die Mittellinie. (Zu beachten ist, daß ein Rollkissen oder Sandsack unter das Rückgrat zu legen ist.) Der Schnitt wird nach Bedürfnis verlängert nach hinten und unten nach der Lumbalregion zu, wie früher beschrieben worden ist. Von diesem Schnitt aus hat man auch einen vorzüglichen Überblick über die Niere.

Durch denselben Schnitt auf der linken Seite kann man, nachdem man die Flexura coli lienalis vom Diaphragma abgelöst und das Colon nach abwärts geführt hat, das Ligam. gastro-colicum nahe am Colon durchschneiden und dann die Bursa omentalis mit dem Pankreas und der hinteren Seite des Magens vollständig übersehen. Durch einige Catgutsaturen zwischen der Taenia coli und der vorderen Bauchwand kann man die Bauchhöhle nach unten vom Colon absperren. Die Drainage vom Pankreas usw. wird durch die linke

Lumbalgegend ausgeleitet. Nach diesem Schnitt rechte oder linke Seitenlage.

Der gewöhnlich angewendete schräge Nierenschnitt liegt unterhalb der 12. Rippe. Dadurch daß man ihn etwas höher nach oben verlegt, und ihn nach vorn von der Spitze der 12. Rippe dem 11. Interkostalnerven folgen läßt, nach hinten an der Außenseite dieser Rippe gehen, die zum größeren Teile entfernt wird, gewinnt man einen wesentlich leichteren Zugang zur Niere. Verf. kann auf Grund eigener Erfahrung diesen Schnitt ruhig für Nierenoperationen empfehlen.

Bei akuten Peritonitiden, die vom Proc. vermiformis, vom Coecum, von den am meisten distalen Teilen des Ileum ausgehen, passen im allgemeinen kürzere oder längere Schrägschnitte zwischen dem 11. und 12. Interkostalnerven oder dem 12. Interkostalnerven und dem 1. Lumbalnerven oder dicht am Lig. Poupartii und an der Crista ilei. Besteht Peritonitis im ganzen Raume unterhalb des Colon transversum, dann muß ein gleicher Schnitt auch an der linken Seite gemacht werden.

Bei schweren Peritonitiden, wo es notwendig wird, rings um das Coecum herum zu drainieren, eine Typhlostomie zu machen usw., muß man stets einen Blinddarm, der in das kleine Becken hinabhängt, aufheben und längs der rechten hinteren Bauchwand plazieren.

Verf. schlägt vor, daß man in Fällen von sehr gelinder akuter Appendicitis-peritonitis stets überlegen soll, ob man nicht, wenn das Coecum sehr groß ist, die Coecoplicatio machen soll, und ob man nicht durch eine serös-seröse oder serös-fibröse Colotyphlopexie, stets ein „peloic colon", eine natürliche Lage in der rechten Fossa iliaca herstellen solle.

Die Drainage, die Tamponade wird in der Regel durch die lateralen Teile eines Bauchschnittes ausgeleitet. In allen milder Fällen sucht man den medialen Teil eines Schnittes zusammenzunähen, womöglich bis zur Sagitalebene durch die Spina ilei ant. superior. Dann ist man ziemlich sicher vor Hernien. Man näht am besten in Etagen und mit einem langsam resorbierbaren Catgut (Verf. wendet Mc. Ewens Chromcatgut an[1]). Bei akuten Peritonitiden darf man das subkutane Gewebe und die Haut nicht primär nähen.

Ist man gezwungen gewesen, den größten Teil eines Bauch-

1) Brid. med. Journ. 1904, II.

schnittes oder den ganzen Schnitt offen zu lassen, wird eine sekundäre Naht so bald als möglich gemacht. Der Hautschnitt wird erst in einer späteren Sitzung genäht, oder es wird Silkwormgut eingelegt und sekundär geknüpft.

Nachbehandlung. Deren Aufgabe ist es, unter Beachtung der Tätigkeit des Herzens und der Nieren (die Leber kann man kaum kontrollieren) zuzusehen, daß eine normale Darmfunktion so bald als möglich wieder zustande kommt und in drainierten Fällen die Drainage zu überwachen, so daß sie den Nutzen bringt, den man erwartet.

Nährende Eingießungen in den Darm, Darmausspülungen.

Schon auf dem Operationstische werden bei den meisten Pat. deren Bauchhöhle nicht ausgespült ist, 500—1000 ccm 0,9proz. Kochsalzlösung mit Traubenzucker (z. B. 10—5 Proz.), Alkohohl (5—2 Proz.), Medikamente (z. B. Digitalis) eingegossen. Nach ungefähr 6 Stunden ist im allgemeinen eine Eingießung bis zu einem Liter vollständig resorbiert. Bis der Abgang von Flatus frei gewworden ist und Pat. nach einem milden Laxans Darmentleerung gehabt hat, pflegen wir nach den meisten Bauchschnitten das Rectum in derselben Weise, wie man den Magen ausspült, alle 6—10 Stunden, oder, wenn nötig, oder wenn es der Pat. wünscht, öfter auszuspülen. Diese Arbeit wird erleichtert, wenn man zwischen die Wasserkanne und das Darmrohr, ein Y-förmiges Rohr einfügt und mit einem Klemmer den Schlauch zusammendrückt, der zur Zeit nicht funktionieren soll. Es ist am mildesten für die Schleimhaut, wenn man eine 1proz. Kochsalzlösung von Körpertemperatur anwendet. Dadurch, daß man kältere Flüssigkeit nimmt, oder durch Zusatz von Seife, Kamillentee, Terpentin (Lawson Tait), kann man diese Ausspülungen mehr reizend und dadurch wirksamer machen. Nach der Ausspülung kann man eine gewisse Menge Flüssigkeit mit oder ohne den genannten Zusätzen oder mit Zusatz einer größeren Dosis Kochsalz, Karlsbader Salz oder Glyzerin im Darme zurücklassen als ein abführendes Lavement. Gewöhnlich pflegen wir ein solches Lavement nicht zu geben, aber das Darmrohr wird 10—30 Minuten nach jeder Ausspülung liegen gelassen oder so lange es der Pat. wünscht. Es kommt oft vor, daß der Abgang von Flatus nach Abschluß der Ausspülung am reichlichsten ist. Ehe das Darmrohr herausgenommen wird, bekommt der Pat. eine kleinere oder größere Eingießung (200—600 ccm) in das Rectum

von 0,9proz. Kochsalzlösung mit Traubenzucker und Alkohol oder mit anderen Stimulantien oder Tonicis, wenn es nötig ist.

Mit den ersten Spülungen kommen oft viele Faeces und teilweise Darmgase, die sich im Colon vor der Operation angesammelt hatten, aber erst dann, wenn Flatus in reichlicher Menge abgehen und wenn Dünndarminhalt sichtbar wird, d. h. wenn aufs Neue reichliche Darmentleerung kommt, kann man vollkommen sicher sein, daß der ganze Darm offen und in Tätigkeit ist. Dann wird sofort ein mildes Salinum per os gegeben, und sobald dieses gewirkt hat, leicht verdauliche Nahrung in kleinen, aber oft wiederholten Dosen.

Nach zeitig ausgeführten Appendicektomien und damit vergleichbaren Operationen läßt man die Pat. schon nach 12—24 Stunden versuchen, warmes Karlsbader Wasser zu trinken. Geht das gut, bekommen sie eine neue Dose, meist mit Zusatz von etwas Bitterwasser oder Karlsbader Salz.

Unter dem Einflusse der Schriften von Lawson Tait hat Verf. Opiumbehandlung nach Bauchoperationen nicht angewendet. Diese konsequente Arbeit, nach jedem Bauchschnitte baldmöglichst den ganzen Darmkanal zur Wiederaufnahme einer normalen Tätigkeit zu bringen, bei gleichzeitiger Zuführung von Wasser und etwas Nahrung (Traubenzucker) durch das Rectum und Colon, hat Verf. seit 1890 angewendet, als er eine Pat. verlor, die nach einer schweren Adnexoperation einen Dünndarmvolvulus bekam, weil er zu spät einsah, daß ein Hindernis im Darme vorlag.

Knickung am Colon. Kommt die Darmperistaltik nicht in den Gang, so kann das verschiedene Ursachen haben. Es ist nicht ungewöhnlich, daß eine Faltung oder Drehung an irgend einer Stelle des Colon eintritt, und zwar am häufigsten an der Flexura coli lienalis oder hepatica. Proximal vom Hindernis dehnt sich der Darm aus. Nur dann und wann können einzelne Luftblasen vorbeikommen. Zuletzt ist alles verstopft. Durch Geduld von seiten des Pat. und des Arztes pflegt dieses Hindernis dadurch überwunden werden zu können, daß man langsam eine immer größere Menge von Wasser in das Colon einführt, so daß die Einknickung zuletzt gehoben wird. Dazu können mehr als 3 Liter Wasser erforderlich sein. Während dessen muß der Pat. in rechte oder linke Seitenlage gebracht werden usw. Gelingt es nicht, nach 2 oder 3 derartigen Versuchen, freien Darmdurchgang zu erzielen, dann wird sofort eine Witzelsche Fistel am Coecum angelegt. Das ist ein souveränes Mittel, wenn es beizeiten angewendet wird.

Über die Nachbehandlung in den Fällen, in denen man auf

Grund von Darmparalyse schon auf dem Operationstische eine oder mehrere Darmfisteln anlegen mußte, ist schon die Rede gewesen.

Magenausspülungen. Klagt Pat. über Druck und Empfindlichkeit im Epigastrium, dann untersucht man, ob der Magen ausgedehnt ist. Sollte dies der Fall sein, so wird eine Magenausspülung gemacht. Bei Erbrechen und Meteorismus wird der Magen sofort ausgespült. Hat man Darmparalyse diagnostiziert, so wird gar nichts durch den Mund gegeben, sondern man spült den Magen täglich zwei oder mehrere Male aus. Es ist uns gelungen, Pat. zu retten, bei denen wir ungefähr eine Woche lang täglich den Magen ausspülen mußten, bisweilen sogar alle drei Stunden. Der Gedanke dabei ist, daß dem gelähmten Darmteile kein Inhalt zugeführt wird, wo er sofort zersetzt wird. Man muß es sich zur Regel machen, zu diagnostischen Zwecken eine Magensonde einzuführen, sobald man Verdacht auf Darmparalyse hat.

Magenausspülungen sind ein gutes Mittel. Bei akuter Magenerweiterung können sie nicht entbehrt werden. Verf. glaubt jedoch, daß eine zur rechten Zeit angelegte Witzelsche Fistel an dem proximalen noch nicht gelähmten Teile des Darmes sich als ein sichreres Mittel, einem Pat. über die Dünndarmparalyse hinwegzuhelfen, erweisen wird. In den meisten Fällen dürfte es ratsam sein, gleichzeitig eine Witzelsche Fistel am Coecum anzulegen, teils um den giftigen Inhalt aus dem gelähmten Teile des Dünndarms auf dem kürzesten Wege abzuleiten, sobald der Darm seinen Inhalt weiter transportieren kann, teils um dem Körper Nahrung und Wasser durch das Coecum und Colon zuzuführen.

Solange der Darm gelähmt ist, können Abführmittel per os oder subkutan nichts ausrichten. Sobald Zeichen von Rückgang der Lähmung sich bemerkbar machen, ist es rationell, Physostigmin subkutan zu versuchen.

Über Drainage hat Verf. bereits gesprochen.

Über Flüssigkeitszufuhr. Es erübrigt noch, über die Zufuhr von Flüssigkeit einige Worte zu sagen. Ist der Puls klein, so bekommt Pat. schon auf dem Operationstische 1—2,5 Liter Kochsalzlösung intravenös. Dauern die Symptome von Gefäßerweiterung im Bauche fort, so vermehrt man die Flüssigkeitsmenge im Körper durch intravenöse Infusionen von Kochsalzlösung. Man gibt 1—2,5 Liter ein- bis zwei-, vielleicht dreimal in 24 Stunden. Man fährt damit fort, bis Pat. außer Gefahr ist oder so lange, als jede intravenöse Infusion eine deutliche Reaktion mit sich bringt, d. h. einen kräftigeren, volleren und langsameren Puls mit einer Besserung im

Allgemeinbefinden. Es kommt vor, daß ein ruhiger Schlaf sich einstellt, schon während der Ausführung der Infusion. Gleichzeitig werden Digitalis und Strychnin gegeben.

Die Aufgabe der intravenösen Infusionen ist nach der jetzt geltenden Auffassung in erster Hand rein mechanisch. Durch die Parese im Gefäßsystem des Splanchnicus sammelt sich eine allzugroße Blutmenge im Bauche an. Es gilt, das Blut hastig so weit zu verdünnen, daß auch die Gefäße in den anderen Körperteilen und besonders innerhalb des zentralen Nervensystems und in den Nieren eine für die Tätigkeit dieser Organe nötige Blutzufuhr erhalten. Die Gefäßlähmung im Bauche kann die hauptsächlichste Todesursache bei peritonäaler Sepsis sein. Die inneren parenchymatösen Organe und das Herz zeigen dann kleine oder keine Veränderungen. Es gilt deshalb, mit den intravenösen Infusionen frühzeitig zu beginnen und beharrlich zu sein. Es ist klar, daß eine zu große Flüssigkeitsmenge zugeführt werden kann. Man muß deshalb beständig den Puls, das Herz, die Lungen und die Diurese kontrollieren. Man achte darauf, das kein Lungenödem entsteht! In diesen Fällen künstliches Serum subkutan zu geben, nützt zu nichts. Erst wenn die Blutzirkulation so kräftig geworden ist, wenn man auf eine hastige Resorption der ergossenen Flüssigkeit rechnen kann und sie beim ersten Versuch wirklich erhält, tritt die Indikation für subkutane Infusionen ein. Darnach aber ist dieser Weg besser als der intravenöse, weil die Flüssigkeit wirklichem Blutserum mehr gleicht, wenn sie mit dem Blute gemischt wird.

Aber die Zufuhr von Flüssigkeit hat auch andere Aufgaben. Sie soll die Toxine verdünnen, sie soll die Diurese vermehren und sie soll zu einer reichlichen Sekretion aus den tamponierten und drainierten Serosaflächen führen. Eine Frage kehrt beständig wieder: Kann man durch reichliche Zufuhr von Flüssigkeit die Antitoxine zu sehr verdünnen? Zur Zeit meint Verf., daß man auf den Allgemeinzustand des Pat. Acht zu geben hat, auf sein Herz und seine Lungen, auf seinen Harn und auf die Sekretion aus der Wunde. Spricht alles für Besserung oder wenigstens dafür, daß Herz und Nieren nicht überanstrengt werden, so kann man ruhig zwei bis drei Liter Flüssigkeit an jedem Tage weiter geben, subkutan, per rectum oder vielleicht am besten per coecum, wenn man an diesem Darm eine Fistel angelegt hat, sowie per os, sobald sich das tun läßt. Es ist klar, daß ein solcher Pat. nie weniger Wasser erhalten darf als ein gesunder Mensch braucht, also 1200—2000 g, wenn

nicht Stasensymptome auftreten. Man achte ganz besonders auf den kleinen Kreislauf.

Peritonäale Sepsis. Verf. ist der Meinung, daß man schuldig ist, jedem Kranken mit Infektion der Bauchhöhle, wenn er nicht in der Agonie ist, die Chancen einer Operation zu bieten, also auch bei peritonäaler Sepsis.

Es gilt, zeitig zu operieren, sofort, wenn der Bauchschnitt gemacht ist, während des Verlaufs der Operation 1,5 bis 3—4 Liter künstliches Serum intravenös zu geben, die Infektionsquelle sehr rasch abzusperren, die kranken Teile des Bauches mit außerordentlicher Sorgfalt zu reinigen und dann die ganze Bauchhöhle auszuspülen, um durch vereinte Wirkung der Füllung des Gefäßsystems und der Behandlung der Serosa mit Spülung, die Resorption von der Bauchhöhle aus während der nächsten Zeit auf ein Minimum herabzusetzen und danach eine reichliche Leukocytose zu erhalten. Tamponade-Drainage je nach den Veränderungen der Serosa; halb sitzende Stellung.

Subkutane Ernährung. Über die subkutane Ernährung hat uns Friedrich den besten Bescheid gegeben. Verf. hat die subkutane Anwendung von Olivenöl und Traubenzucker versucht, schon nach Leubes ersten Versuchen an Tieren. Gelingt es, subkutan 150—200 ccm Olivenöl einem hungernden Menschen zu infundieren, so hat das eine handgreiflich günstige Wirkung auf sein Befinden. Von Traubenzucker (chemisch rein, von Merck) setzt Verf. 3—8 Proz. zu physiologischer Kochsalzlösung. Oft wird hierzu noch 1, höchstens 2 Proz. Alkohol zugesetzt. Diese Lösungen sind nicht isoton, aber sie sind vom Verf. so manche Jahre erprobt, daß er sie ruhig empfehlen kann. Seit mehreren Jahren bekommen schwache Pat. am Tage vorher und womöglich auch am Morgen vor einer größeren Operation 500—1000 ccm Kochsalzlösung mit 5 Proz. Traubenzucker und, wenn sie an Alkohol gewöhnt sind, 1—2 Proz. Alkohol subkutan (in manchen Fällen per rectum). Daß isotone Lösungen den Vorzug haben, sobald die Nahrungszufuhr durch diese hinlänglich sein kann, ist selbstverständlich. Hat man eine Witzelsche Fistel am Coecum angelegt, dann kann man wahrscheinlich in manchen Fällen die subkutane Ernährung umgehen, wenn diese noch sonst dauernd von Bedeutung sein sollte für die Aufrechterhaltung der Kräfte des Patienten.

Nach allen Laparotomien muß man während der Nachbehandlung und eine Zeitlang weiter eine vorsichtige Diät vorschreiben und die Bedeutung der regelmäßigen

täglichen Darmentleerung einschärfen, jedoch nur milde Laxantia. Das ist besonders wichtig nach Operationen wegen akuter Peritonitis. Man denke sich, wie leicht ein festgewachsener Darm überanstrengt wird. Also allerwenigstens mehrere Monate lang leichtverdauliche Nahrung, kleine Mahlzeiten, aber dafür häufiger im Laufe des Tages. In Verf.s Krankenhaus kam es neulich vor, daß ein Pat., der ungefähr einen Monat vorher wegen ausgebreiteter, vom Proc. vermiformis ausgehender eitriger Peritonitis operiert worden war, einen Teller Erbsensuppe zur Mittagsmahlzeit bekam. Es entstanden Kolikschmerzen, aufgetriebener Bauch; Darmausspülung, Magenausspülung, alles vergebens. Abends 10 Uhr lag Pat. auf dem Operationstische. Gerade als die Narkose eingeleitet werden sollte, erklärte Pat. sich besser zu befinden. Blähungen begannen abzugehen und Pat. wurde ohne Operation gerettet. Der Darm ist ein organisches Ganzes. Serosa und Subserosa können nicht ernstlich erkranken, ohne daß die ganze Darmwand krank wird. Der Darm bedarf deshalb lange nach der Operation auf alle Weise der Schonung.

Verf. erinnert an die schweren Diarrhöen, die nicht selten während der Nachbehandlung auftreten und oft den tötlichen Ausgang bei Peritonitiskranken herbeiführen, die man bereits außer aller Gefahr geglaubt hat. Es ist eine allgemeine Freude darüber, wenn man in einem verzweifelten Fall endlich die Darmperistaltik in den Gang gebracht hat: Vielleicht schon am folgenden Tage, vielleicht später tritt eine unstillbare Diarrhöe auf, die die letzten Kräfte des Pat. mitnimmt. Ein anderer Ausgang bei der Diarrhöeerkrankung ist folgender: Pat. bekommt von neuem Spannung und Schmerzen im Bauche; Erbrechen tritt hinzu; bald ist Ileus deutlich. Von der Enteritis aus ist durch Kontinuitätsinfektion die Peritonäalhöhle von neuem infiziert worden. Pat. hat eine neue, sehr rasch migrierende, akute Peritonitis, die rasch zum Tode führt. In solchen Fällen kommt es vor, daß man Abszesse in der Darmwand findet, die sich durch die Serosa oder die Mucosa oder auf beiden Wegen öffnen, d. h. die Enteritis führt zur Perforationsperitonitis.

Bei Diarrhöen während der Nachbehandlung kann die subkutane Ernährung gute Dienste tun. Verf. hofft, daß eine Entleerung des gelähmten Darmes durch eine oder einige Enterostomien einer Menge von Diarrhöefällen während der Nachbehandlung prophylaktisch zuvorkommen soll.

Relaparotomien. Diagnostiziert man ein abgekapseltes, eitriges Exsudat, so soll es auf dem nächsten Wege nach außen entleert

werden. Verbreitet sich die Peritonitis auf einen neuen Teil des Bauches nach einer diagnostizierten Berstung eines intraperitonäalen Abszesses oder ohne daß man eine solche Diagnose hat stellen können, muß man eine augenblickliche Relaparotomie in Erwägung ziehen. Ileussymptome können auf Volvulus beruhen oder darauf, daß ein Darm unter einem Strange abgeklemmt ist. Zeitige Laparotomie ist die einzige Rettung. Gewöhnlicher ist es, daß ein Darm infolge einer Verwachsung abgeknickt wird. In der Regel ist die Verwachsung nur ein Moment bei der Hervorrufung des Ileus; das andere ist Entzündung mit Darmparalyse oral von der Verwachsung. Das erfordert zeitige Relaparotomie, wenn nicht Magenausspülungen rasch Hilfe bringen. Ist der Darm gelähmt, dann ist es nicht genug, ihn zu lösen. Man muß eine Darmfistel oral von der Verwachsung anlegen, womöglich an eine Darmpartie, die nicht gelähmt ist. Es kommt vor, daß ein Teil des Darmes zu einem unentwirrbaren Wirrwarr verwachsen ist, vielleicht mit Abszessen zwischen den Schlingen; man hat eine primäre Enteroanastomose mit Ausschaltung der zusammengewachsenen Darmpartien in Erwägung zu ziehen oder den Anus pretenaturalis mit sekundärer Anastomose. Man vergleiche auch das, was über Enterotomie und Enterostomie gesagt ist.

Durch die Kraftmaßregeln, über die berichtet worden ist, werden manche Pat. gerettet — immer sicherer mit jedem Jahre — bei ausgebreiteter eitriger Peritonitis; Patienten, von deren Rettung man sich vor 25 Jahren, als von Mikulicz in Billroths Klinik zum ersten Male eine geborstene Narbe nach einem Magengeschwür zusammennähte, nichts träumen lassen konnte. Die experimentelle und die klinische Arbeit, die erforderlich war, um dahin zu gelangen, wo wir jetzt sind, ist so groß, daß sie für den einzelnen Chirurgen fast unfaßbar ist. Wir stehen den Ärzten aller Länder gegenüber in der Schuld der Dankbarkeit, nicht zum wenigsten unseren amerikanischen Kollegen gegenüber.

Fälle von weit ausgebreiteter, äußerst gefährlicher Infektion der Bauchhöhle kommen alle Zeit vor. Doch seitdem die Ärzte und durch sie das Publikum immer mehr dazu erzogen werden, auf jede akute Erkrankung mit Unterleibsschmerzen acht zu geben, kommt die Mehrzahl der Pat. mit akuter Peritonitis so zeitig zur Operation, daß sie nach 4—5 Wochen wieder arbeitsfähig sind.

Die experimentelle und klinische Arbeit muß Seite an Seite im einträchtigen Kampfe um den Fortschritt fortgesetzt werden. Wir

brauchen ein besseres künstliches Serum (z. B. gesättigt mit Sauerstoffgas usw.) und sicherere Indikationen für die intravenöse Infusion. In bezug auf die Drainage und Ausspülung ist vieles zu erforschen, aber vor allem ist es die Frage, wie man die Folgen einer Darmparalyse unschädlich machen kann, die jetzt auf der Tagesordnung steht. Eine andere wichtige Frage ist die: Kann man nicht dem Körper zu viel Chlornatrium zuführen? Wieviel Salz können die Nieren ausscheiden?

Ein großer Wunsch ist es, in jedem Falle von akuter Peritonitis bestimmen zu können, welcher Mikroorganismus oder welche Mikroorganismen die gefährlichsten sind. Erst danach kann von einer Serumfrage die Rede sein. Ihre mögliche Bedeutung ist klar, wenn man an die Tracheotomie bei Larynxdiphtherie 1885 denkt und an O'Dwyer Intubation und die Tracheotomie 1905 bei präventiver oder gleichzeitiger Serumbehandlung.

Schlußsätze:

I) Bei der Behandlung der akuten Peritonitis haben wir hinzuarbeiten

1. auf eine frühe und möglichst detaillierte Diagnose,
2. auf eine frühe Operation, womöglich im praeperforativen Stadium, wenn nicht vor Eintritt einer ausgebreiteten Peritonitis vor Eintritt der Darmparalyse.

II) Bei jeder Operation sollen wir danach streben, die Ursache der akuten Peritonitis auszurotten.

III) Bei Darmparalyse hat man in Erwägung zu ziehen:

1. die Enterotomie (eine oder mehrere) mit Entleerung des Darmes während der Operation,
2. Typhlo- und Enterostomien in Form von Schrägfisteln und
3. in verzweifelten Fällen die Resektion von 0,5—1, höchstens 2 m von dem gelähmten Darm.

IV) Bei Appendicitisperitonitis mit Parese im Coecum und dem nächstliegenden Teile des Ileum, muß entweder eine Schrägfistel am Coecum bei der Operation angelegt werden oder auch die Cökalwand muß in die Bauchwunde vorgelagert werden, so daß sie für Bildung einer schrägen Fistel ohne Narkose zugängig ist, sobald sich Symptome von Darmparalyse nach der Operation einstellen.

V) Besonders bei einer frischen eitrigen Peritonitis im Zentrum der Bauchhöhle (d. h. um das Dünndarmmesenterium herum) ist Ausspülung mit ungefähr 40° warmer 0,9 proz. Kochsalzlösung unter

geringem Druck mit vollständig freiem Ablauf das mildeste Verfahren, den Eiter zu entfernen. Man hat noch kein Recht, gleichzeitig die gesunden Peritonäalflächen zu bespülen.

VI) Erst wenn es sich erwiesen hat, daß die Bespülung gesunder Peritonäalflächen mit 0,9 Proz. Kochsalzlösung eine Leukocytose mit sich bringt, die gegen die Gefahr der Infektion schützt, hat man das Recht, z. B. bei einer eitrigen Peritonitis im kleinen Becken auch das Zentrum des Bauches auszuspülen oder bei einer eitrigen Peritonitis unterhalb des Colon transversum die Spülflüssigkeit zuletzt auch oberhalb dieses Darmes gelangen zu lassen.

VII) Inficierte, akut entzündete Peritonäalflächen müssen drainiert werden [1]). Das kann stets ohne Ungelegenheit in der Peripherie des

1) Ich hatte ursprünglich geschrieben: „Peritonäalflächen mit eitrigem Exsudat müssen drainiert werden", änderte dies aber in der im Text angegebenen Weise nur auf Grund folgender Erfahrung. Ich hatte am 3. Mai 1905 einen Studenten der Medizin 7 Stunden, nachdem er die ersten sehr gelinden Symptome einer Appendicitis-Peritonitis gespürt hatte. Unmittelbar vor der Operation war die Temperatur im Rectum 37,7°, die Pulsfrequenz 85, die Leukocytenzahl 12300, der Harn ohne Eiweiß. Ich hatte in der Fossa iliaca etwas seröses Exsudat gefunden, eine stark gerötete Peritonäalserosa, sowie gerötete Dünndärme. Der Proc. vermiformis war lang und lag hinter dem Coecum. Er war mit dem Mesenterium um 360° gedreht. Die Umdrehungsstelle lag 3—4 cm vom Coecum entfernt. Der distale umgedrehte Teil der Appendix war graublau, steif und hart und dick wie ein kleiner Finger. Der Proc. vermiformis wurde exstirpiert. Der Bauch wurde nicht drainiert, weil der kranke Teil des Bauches durch die während der Operation eingelegten Kochsalzkompressen für rein gehalten wurde und weil man nicht einen einzigen Tropfen Eiter und nicht den mindesten Fibrinbelag sah. Der Bauchschnitt, der in der Faserrichtung der Muskeln oder der Aponeurose nach Mac Burney gemacht worden war, wurde in Etagen mit Chromcatgut zusammengenäht, außer in der Haut, die sekundär nach dem 2. Tage genäht wurde. Alles war ruhig 3 Tage lang, aber am 6. Mai bekam Pat. plötzlich während einer Ausspülung des Rectum Symptome der intraperitonäalen Berstung eines Abszesses frei in die Bauchhöhle. Er hatte starke Schmerzen, Erbrechen, Schüttelfrost, die Temperatur stieg auf 39,4, die Pulsfrequenz auf 100, geringe Druckempfindlichkeit in der Mittellinie und des Rectum. Alles wurde zur Operation klar gemacht. Pat. wurde stündlich beobachtet, die Symptome gingen rasch zurück. Pat. wurde nicht operiert. Sieben Tage nach der Operation (am 10. Mai) war die Temperatur bis 38.6 wieder gestiegen. Pat. hatte Schmerzen und Druckempfindlichkeit um die Bauchwunde. In der Nacht hatte er Schmerzen längs des rechten Funikels und im rechten Hoden gespürt. Die Narbe wurde geöffnet. Die Wunde war reaktionslos zusammengeheilt. Als die Serosaränder getrennt wurden, kam ein dicker, stinkender Perityphlitiseiter zum Vorschein, der in der Fossa iliaca sich gesammelt hatte.

Der Processus vermiformis war von Prof. Quensel ungeöffnet gehärtet worden. Als wir ihn spalteten, fanden wir, daß die Schleimhaut in dem ge-

Bauches geschehen, wo es oft möglich ist, den ganzen infizierten Bezirk von der gesunden Peritonäalhöhle abzusperren. Verf. meint, daß Tamponade-Drainage mit sehr grobem Baumwollengarn (Docht) mit Drainrohren zwischen den Garnsträhnen und dünnem Kautschukstoff gegen das Peritonaeum parietale wert ist, versucht zu werden.

VIII) Bei Operationen wegen akuter Peritonitis muß ein Assistent vorhanden sein, der bereit ist, beim ersten Zeichen des Operateurs künstliches Serum intravenös zu geben. Das muß nach Verf.s Meinung in allen denjenigen Fällen geschehen, wo man gezwungen wird, den ganzen Dünndarm zu eventrieren.

IX) Bei der Nachbehandlung hat man alles zu tun, damit Magen und Darmkanal möglichst bald ihre normale Funktion wieder aufnehmen können. Spülungen des Rectum und Colon und des Magens, sowie Enterostomien[1]) sind gute, erprobte Mittel. Ein taugliches subkutanes Abführmittel dürfte von großer Bedeutung sein. Die Wirkung des Strychnins, des Physostigmins und des Atropins auf den Darm sind noch zu wenig bekannt, um sichere Regeln für ihre Anwendung aufstellen zu können. Verf. wendet Strychnin als Herztonicum an und glaubt, in manchen Fällen einen Nutzen von Physostigmin in Gaben von $^1/_2$—1 mg. ein- oder zweimal im Laufe des Tages, 15—30 Minuten vor den Darmausspülungen bei Darmparese gehabt zu haben, oder wenn die Symptome der Darmparalyse zurückzugehen begannen. Die mechanischen Mittel zur Entleerung des Darmkanals und des Magens sind die wichtigsten bei Bekämpfung der Darmparalyse. Bei Appenticitisperitonitis mit beginnender Darmparalyse ist frühzeitige Typhlostomie ein ausgezeichnetes Mittel.

X) Man muß zusehen, daß der Wasserverlust, den der Körper

---

rehten Teile vollständig gangränös war und daß sie abgestoßen als eine Detritusmasse im Lumen des Appendix lag.

Trotzdem, daß bei der Operation sich keine anderen Zeichen von Entzündung gefunden hatten, als eine geringe Menge seröses Exsudat und eine starke Hyperämie in der Serosa, war diese doch bereits in so hohem Grade infiziert, daß die Infektion 3 Tage nach der Operation Symptome einer Abszeßberstung gab und daß ein typischer Perityphlitisabszeß nach gestellter Diagnose 7 Tage nach der Operation entleert werden konnte.

Pat. befand sich wohl und war fieberfrei seit dem 15. Mai. Am 28. Mai war die Bauchwunde wieder fast geheilt.

1) Barth (Danzig) hat in mehreren Fällen mit ausgezeichnetem Erfolge eine ausgedehnte Dünndarmschlinge mit einem feinen Troikart punktiert, den er liegen ließ und mit einem Kautschukrohr verband. Deutsche med. Wochenschrift 1905, Nr. 10.

bis dahin während der Krankheit erlitten hat, ersetzt wird, und daß danach eine Wassermenge von 1200—2000 ccm einem erwachsenen Pat. in 24 Stunden zugeführt wird. Kann dies durch das Rectum oder durch eine schräge Fistel am Coecum geschehen, so ist das besser als subkutan oder intravenös. Eine größere Wasserzufuhr muß noch ein Gegenstand der Diskussion sein. Man kann jedoch die Wasserzufuhr darüber hinaus ruhig vermehren in allen den Fällen, in denen das Allgemeinbefinden und die Herztätigkeit verbessert und die Diurese und die Peritonäalsekretion in direkter Proportion zu der Wasserzufuhr vermehrt wird. Ist man der Meinung, daß eine Parese im Gefäßgebiete des Splanchicus das wichtigste Moment in der Krankheit des Pat. ist, muß man künstliches Serum 1—2,5 l intravenös, ein- bis zweimal in 24 Stunden — Doses massives (Lejars) — geben. Daß eine solche Infusion, zur rechten Zeit gegeben, lebenrettend wirken kann und das oft getan hat, davon ist Verf. überzeugt.

XI) Andere Nahrung als Traubenzucker kann dem Pat. nicht mit Vorteil durch das Rectum gegeben werden. Durch Cökalfisteln kann man dabei eine große Menge peptonisierte Nahrung geben.

XII) Einige Tage lang kann man einen Pat. subkutan ernähren. Es ist leicht, während 24 Stunden ihm subkutan 100—200 g Olivenöl, 160 g Traubenzucker und 40 g Alkohol (2 l Kochsalzlösung mit 8 Proz. Traubenzucker und 2 Proz. Sprit) zu geben.

XIII) Bei allen eitrigen Peritonitiden hat man während der Nachbehandlung mit Adhärenzen und Knickungen in scharfen Winkeln an den Därmen zu rechnen. Von Gewicht ist, daß man nicht allzubald Nahrung per os zuführt. Gibt man zu schwer verdauliche Nahrung oder zu große Quantitäten Getränk oder flüssige Nahrung auf einmal, so vermögen die Därme nicht den Transport über alle diese Hindernisse weg zu bewältigen. Es entsteht Stagnation, Ausweitung und — Miserere. Also leicht verdauliche Nahrung und Getränke in kleinen Portionen, so werden die Adhärenzen bei den meisten Pat. nach und nach gelöst.

XIV) Nach jeder Operation wegen akuter Peritonitis muß der geheilte Pat. angehalten werden, sich regelmäßige tägliche Stuhlentleerung zu verschaffen zu suchen und nicht seine Verdauung durch unverdauliche Nahrungsmittel zu beschweren.

Nachtrag.

Diese Arbeit wurde im März und April dieses Jahres als Einleitungsvortrag für die Diskussion über die Behandlung der akuten Peritonitis auf dem ersten internationalen Chirurgenkongreß in Brüssel geschrieben.

Ich muß dankbar anerkennen, daß die Pat. mit Peritonäalinfektion in diesem Jahre im allgemeinen zeitiger zur Aufnahme in der Klinik gelangten, als dies früher der Fall war. Zur Tamponade wendete ich in den meisten Fällen nur Docht an, aber ich tamponiere jetzt nur in den peripherischen Gegenden des Bauches, um den Stumpf des Proc. vermiformis, um die Gallenblase usw., wenn es gilt, einen gewissen Teil der Serosa von der übrigen Bauchhöhle abzusperren. Für die Drainage wende ich nur Kautschukstoff und Rohre an. Der beste Kautschukstoff sind lange Operationshandschuhe, wenn sie nicht mehr als Handschuhe verwendbar sind. Statt der gröberen Rohre, die ich früher in das kleine Becken einführte, verwende ich jetzt ein Bündel von 4—8 dünnwandigen Rohren von 1—1 $^1/_2$ mm Durchmesser. Nicht selten lege ich ein Paar solche Rohre durch einen Handschuh. Adhärenzen bilden sich lange nicht so rasch um Kautschukstoff als um Gaze. Die Rohre und die Handschuhe werden nach und nach entfernt. Man beginnt schon nach 12 Stunden und je nach der Art des Falles ist in den meisten Fällen die Kautschukdrainage nach 36—72 Stunden entfernt.

II.

Über die Folgen der Nierenspaltung.

Von

Privatdozent Dr. Hans Wildbolz, Bern.

Von allen Operationen an der Niere wird heutzutage neben der Nephrektomie die Längsspaltung der Niere, die Nephrotomia longitudinalis, wohl am häufigsten ausgeführt. Nachdem die erste Scheu vor den Einschnitten in das Nierenparenchym überwunden war, durch Morris, Le Dentu, Israel, Tuffier u. a. die Technik der Nephrotomie ausgebildet, die relative Gefahrlosigkeit dieser Operation betont und scheinbar auch bewiesen worden war, wurde die Nephrotomie von den Chirurgen allgemein in ausgedehntem Maße in Anwendung gezogen. Bei Nierenverletzungen, bei Pyelonephritis, bei Sacknieren wurde die radikale Nephrektomie durch die konservativere Nierenspaltung zu ersetzen gesucht. Bei der operativen Behandlung der Nierensteine zogen bald viele Chirurgen, ermutigt durch den meist günstigen Heilungsverlauf der Nephrotomiewunden, die Spaltung der Niere in ihrer Medianlinie der früher als Operation der Wahl geltenden Pyelotomie vor und reservierten die letztere nur noch für Ausnahmefälle. In letzter Zeit glaubte man eine weitere Indikation zur Nephrotomie sehen zu müssen in Kongestionszuständen der Niere, welche zu heftigen Nephralgien, zu Nierenblutungen oder zu Anurie führten und schließlich wurde die Nierenspaltung, eventuell kombiniert mit Resektion kleiner Nierenstückchen, auch zu rein diagnostischen Zwecken empfohlen und vielfach ausgeführt.

Die Aufstellung so weitgehender Indikationen der Nephrotomie stützte sich auf die Annahme, daß dieser Eingriff zu keiner belangreichen und dauernden Schädigung des Nierengewebes führe. Da die dorsale und die ventrale Hälfte der menschlichen Niere eine getrennte Gefäßversorgung besitzen, glaubte man durch einen

Längsschnitt in der Medianlinie des Organs keine größeren Gefäße zu verletzen und infolgedessen auch keine über die Schnittlinie hinausgehende Läsion des Parenchyms zu erzeugen. An der Richtigkeit dieser Anschauung mußten allerdings mehrere klinische Beobachtungen Zweifel erwecken. Barth(1)[1]), Braatz(2) und Fränkel(3) sahen nach medianer Längsspaltung der Niere Infarkte von zum Teil ganz erheblicher Größe und mehrere Autoren [Deneke(4), Kocher(5), Korteweg(6), Cooper(7)] berichteten über schwere Nachblutungen nach der Nephrotomie, die nur in der Verletzung größerer Nierengefäße ihren Grund haben konnten. Aber trotz dieser Mitteilungen und den daran angeknüpften Warnungen vor den Gefahren der Nierenspaltung wurden die Indikationsgrenzen dieser Operation keineswegs eingeschränkt.

Die meisten Chirurgen scheinen sich auch jetzt noch ziemlich leicht zu der Nephrotomie zu entschließen, sei es zu therapeutischen oder auch nur zu rein diagnostischen Zwecken. In den letzten Jahren sind nun aber experimentelle Arbeiten über die Folgen der Nierenspaltung erschienen, welche diesen Standpunkt der Chirurgen wesentlich verändern dürften, wenn die aus Tierversuchen gezogenen Schlußfolgerungen sich als richtig erweisen sollten.

Langemak(8) suchte in einer experimentellen Arbeit einerseits die Folgen der Nephrotomie zu prüfen, andererseits das Schicksal der nach dieser Operation auftretenden Infarkte, sowie den Heilungsverlauf der Nierenwunden überhaupt zu studieren. Zu diesem Zwecke durchtrennte er bei 75, meist mittelgroßen Kaninchen durch einen quer zur Längsaxe der Niere geführten Schnitt die eine Niere der Tiere in der Mitte und adaptierte darauf die Schnittflächen durch einige Katgutnähte. Als Folge dieses Schnittes konnte Langemak bei allen Versuchstieren eine Infarktbildung in der Niere konstatieren, die sich stets auf die eine Seite des Schnittes beschränkte. Die Größe der Infarkte war eine wechselnde; der größte derselben hatte eine Basis von 16 mm Breite, der kleinste eine solche von 2—3 mm. Durchschnittlich ging ein Viertel des gesamten Nierenparenchyms zugrunde. Bei 3 Kaninchen spaltete Langemak eine Niere durch den Sektionsschnitt. Er fand nach diesem ungefähr dieselben Veränderungen in der Niere wie nach den Querschnitten. Die Infarktbildung erstreckte sich nicht so weit ins Mark hinein wie nach den letzteren, dafür aber hatte der Infarkt, entsprechend der Länge des Sektionsschnittes, eine größere Längenausdehnung in der Rinde. Gestützt auf die Operationsresultate bei diesen 3 letzten Kaninchen glaubte Langemak annehmen zu dürfen, daß durch den Sektionsschnitt nicht nur keine geringere Parenchymschädigung der Niere erzeugt werde als durch einen transversalen Schnitt, sondern daß vielmehr der

1) Die Zahlen beziehen sich auf das am Schlusse dieser Arbeit befindliche Literaturverzeichnis.

Verlust an Nierengewebe nach dem Längsschnitt noch größer sei als nach dem Querschnitt, daß durch ihn noch mehr als ein Viertel des gesamten Nierenparenchyms zerstört werde.

In einer zweiten Versuchsreihe zum Studium der Wirkung der Nephrotomie nach vorausgegangener Nephrektomie fand Langemak (9) diese in der ersten Arbeit erhobenen Befunde bestätigt. Bei 55 Kaninchennieren konstatierte er nach deren Querspaltung immer Infarktbildung. Der Durchschnittsdurchmesser betrug in diesen Versuchen sogar 1 cm bei einem durchschnittlichen Längsdurchmesser der Nieren von 3,0 cm. Den Grund dieser Größenzunahme der Infarkte suchte Langemak in einer zufällig tieferen Schnittführung. Längsspaltungen der Niere nahm er in dieser zweiten Versuchsreihe gar nicht vor.

Noch ungünstigere Operationsresultate als Langemak erzielte Herman (10) bei der Nephrotomie an Hunden. Er spaltete bei seinen Versuchstieren die eine Niere in der Längsrichtung nach der von Zondek für den Menschen angegebenen Vorschrift in einer etwas dorsalwärts von der Medianlinie gelegenen Ebene. 2 Tage nach der Operation untersuchte Nieren zeigten zu beiden Seiten des Schnittes Gewebsnekrose, die auf der einen Seite stets viel weiter in die Tiefe reichte als auf der anderen und als die Folge einer Infarktbildung zu deuten war. 3—6 Monate nach der Spaltung fand Herman die dorsale Hälfte der Nieren immer in ausgedehntem Maße, oft fast total geschrumpft, von der ganzen Hälfte nichts mehr erhalten als die in hohem Grade degenerierten, von Bindegewebe umgebenen Malpighischen Körperchen, keine Spur mehr von Kanälchen.

Die Ursache dieses halbseitigen Schwundes der Nieren nach ihrer Längsincision sah Herman in der Bildung ausgedehnter Infarkte und außerdem in dem Auftreten einer interstitiellen Entzündung. Bei querer Incision der Nieren beobachtete Herman bei Hunden, abweichend von den Erfahrungen Langemaks bei Kaninchen, unvergleichlich geringere Schädigung des Nierengewebes als bei Sectio renis longitudinalis. Er warf deshalb die Frage auf, ob nicht beim Menschen statt der Nephrotomia longitudinalis zweckmäßiger die Querincision der Niere angewandt werden soll.

Langemak und Herman, die vollkommen unabhängig voneinander und an verschiedenen Tierarten experimentierten, kamen also insoweit zu ähnlichen Versuchsergebnissen, als nach beiden die Längsspaltung der Niere regelmäßig zu ausgedehnter Infarktbildung führt, wodurch oft ein Viertel (Langemak), oder gar die Hälfte (Herman) des Nierenparenchyms zerstört wird.

Sollten sich diese von Langemak und Herman an Kaninchen und Hunden gemachten Beobachtungen auch für die Beurteilung der Folgen der Nierenspaltung beim Menschen als maßgebend erweisen, wie diese beiden Autoren anzunehmen geneigt scheinen, dann würden die Indikationsgrenzen der Nephrotomie wohl bald enger als jetzt gezogen werden. Zur Entfernung eines Steines, zur Verminderung der Nierenspannung oder gar nur zu rein dia-

gnostischen Zwecken ein Viertel oder die Hälfte der Niere durch einen Längsschnitt zu opfern, dazu wären wohl nur wenige Chirurgen bereit.

Die große Bedeutung, welche den Versuchsresultaten Langemaks und Hermans eventuell zukommen mußte, ließ es mir angezeigt erscheinen, erstens nachzuprüfen, ob die von diesen Autoren beobachtete Infarktbildung wirklich eine konstante Folge der Sectio renis long. bei Hunden und Kaninchen ist und zweitens, ob die bei diesen Tieren erzielten Resultate der Nephrotomie für die Beurteilung der operativen Folgen dieses Eingriffes beim Menschen verwertbar sind oder nicht.

Mit dem Ziele vor Augen, die Ausdehnung der Nierenparenchymschädigung bei der bisher allgemein üblichen Längsspaltung des Organs zu studieren, verzichtete ich vollkommen auf die Prüfung der Folgen einer Querspaltung der Niere. Nach Freilegung durch einen Lumbalschnitt spaltete ich 10 Kaninchennieren möglichst genau in ihrer Mittellinie durch einen bis in oder nahe an das Nierenbecken reichenden Schnitt von Pol zu Pol in zwei Hälften. Die Blutung aus den Nierenschnittflächen wurde lediglich durch nur kurzdauernde Tamponade mit sterilen Tupfern zu stillen gesucht. Eine Kompression der Nierenhilusgefäße wurde soviel wie möglich vermieden; doch mochte häufig in der vollkommen vor die Lendenweichteilwunde luxierten Niere die Blutzirkulation durch den Zug an den Nierengefäßen zeitweilig gestört worden sein. Die Wundflächen wurden einige Male durch 3 oberflächliche Kapsel-Parenchym-Seidennähte vereinigt; in den anderen Fällen wurde die Niere ohne jegliche Suturen wieder versenkt. Muskulatur und Fascien wurden mit Seidenknopfnähten, die Hautwunde fortlaufend vernäht. Unter einem Collodialverband verlief die Wundheilung in allen Fällen ohne sichtbare Zeichen von Entzündung. Die Versuchstiere wurden zur Vornahme der Operation immer mit Äther narkotisiert und ertrugen den Eingriff, auch wenn er einige Tage später an der anderen Niere wiederholt wurde, sehr gut. Die Tiere wurden 1—10 Tage, eines derselben erst 3 Wochen nach der Operation getötet; die operierten Nieren wurden teils in Formol, teils in Sublimat gehärtet, in Celloidin gebettet und geschnitten.

Die Untersuchung der gespaltenen Nieren ergab folgende Resultate:

Versuche an Kaninchen.

I. Kaninchen Nr. 5. Am 14. XI. 1904 wird die rechte Niere gespalten. Blutung gering. 2 Knopfnähte zur Vereinigung der Nierenwunde.

Sektion: 1 Tag nach der Operation wird das Tier getötet. Perirenales Hämatom. An einer Stelle der Nierenwunde sind die Wundränder durch koaguliertes Blut auseinander gedrängt; sonst ist die Wunde gut verklebt. Mikroskopisch sind an der Oberfläche der Niere keine Zeichen von Infarktbildung zu erkennen. Härtung und Einbettung des Organs.

Mikroskopische Beschreibung: Die gefärbten Schnitte der Niere, welche den mittleren Partien derselben entsprechen, zeigen makroskopisch an der mitten durch die Markpyramide geführten Schnittwunde eine in der Rinde 1 mm breite Hämorrhagie, die in der Markpyramide im Maximum 2—3 mm breit wird. Vom Nierenbecken ist der Schnitt nur durch ein ca. 1 mm breites Band intakten Gewebes getrennt. Der untere Pol der Niere zeigt ungefähr dieselben Verhältnisse. An den Schnitten gegen den oberen Pol zu sieht man schon makroskopisch eine von der Schnittwunde in der Markpyramide spitzwinklig abbiegende, bis an die Peripherie des Organs sich erstreckende lineäre Hämorrhagie. Medial von dieser d. h. gegen die Schnittwunde hin, findet sich in der äußersten Rindenschicht eine kleine, leicht über die übrige Nierenfläche prominierende graugelbe Stelle.

Der Schnittwunde entsprechend erkennt man mikroskopisch massenhaft rote Blutkörperchen und etwas unregelmäßig zerstreut, vielfach in kleinen Häufchen, ein- und mehrkernige Leukocyten und spärliche feinste Fibringerinnsel. Die dicht an der Schnittwunde gelegenen Kanälchen zeigen nur geringgradige Veränderungen, die von Schnitt zu Schnitt ziemlich stark wechseln. In manchen Kanälchen ist das Epithel nekrotisch, das Lumen dabei vielfach von einer leicht eosinroten, feinkörnigen Masse eingenommen, in der sich mancherorts mehr oder weniger reichlich Leukocyten finden. An anderen Kanälchen erscheinen die Zellen gequollen, von größeren und kleineren Vakuolen durchsetzt. Diese Bilder findet man zum Teil auch in etwas weiter von der Wunde gelegenen Tubuli recti und contorti. In anderen Kanälchen, namentlich im Bereich der Markpyramiden sieht man reichliche, das Lumen meist vollkommen obturierende rote Blutkörperchen, neben denen sich vielfach desquamierte Zellen und in Zerfall begriffene Kerne der Kanälchenepithelien nachweisen lassen. Wiederum andere Kanälchen der Pyramide sind von einer homogenen, eosinroten, hyalinen Masse ausgefüllt. Diese Kanälchen finden sich mit Vorliebe direkt nach außen von den mit Blut gefüllten Tubuli, zum Teil aber, wenn auch in geringerer Zahl, zwischen den letzteren. Auch in den Kanälchen mit den hyalinen Massen erkennt man vielfach die Zeichen des Kernzerfalles. Die Kapillaren der Umgebung sind außerordentlich prall mit roten Blutkörperchen gefüllt. An manchen Stellen sind auch kleine Hämorrhagien im Stroma.

Schon bei makroskopischer Betrachtung dieser Schnitte fallen in der nächsten Umgebung der Operationsstelle, von ihr $^1/_4$—1 mm entfernt, Stellen auf, die deutlich heller sind und wo das Gewebe vielfach durchbrochen erscheint. An einzelnen Schnitten ist ein ganzer Bezirk bis in die äußerste Rindenschicht in diesem Sinne verwandelt. Diese Veränderung ist, wie die mikroskopische Untersuchung zeigt, durch eine ziemlich starke Erweiterung der Sammelröhren, der Henleschen Schleifen und zum Teil auch der Tubuli contorti bedingt. Das Lumen ist meistens leer:

nur in den der Schnittwunde zunächst gelegenen Partien findet man in den erweiterten Kanälchen vielfach hyaline Massen oder Blut. Es unterliegt keinem Zweifel, daß diese Veränderung zurückgeführt werden muß auf eine Verhinderung des Urinabflusses, teils bedingt durch die Schnittwunde selbst, teils durch die Ausfüllung der ihr benachbarten Kanälchen mit Blut, hyalinen und nekrotischen Massen.

In den polwärts gelegenen Schnitten tritt, wie bei der makroskopischen Beschreibung hervorgehoben wurde, eine lineäre Blutung auf, die $^1/_4$—$^1/_2$ mm breit ist, in der Rinde ziemlich scharf begrenzt erscheint und die Form eines spitzen Keils annimmt. In der Markpyramide ist die Hämorrhagie nicht scharf begrenzt und von dem kleinen Keil in der Rinde getrennt durch ein normales resp. viel weniger hämorrhagisches Feld. Schon bei Lupenvergrößerung erkennt man medial von der Blutung in der Rinde ein dicht subkapsulär gelegenes, helleres, zirkumskriptes Band in dem, wie bei stärkerer Vergrößerung hervorgeht, sich nekrotische Kanälchen und Glomeruli finden; im Lumen der Kanälchen sind körnige Massen. Diese Nekrose betrifft im großen und ganzen nur die dem Schnitt unmittelbar benachbarten Kanälchen, selten 2—3 Schichten. Die hämorrhagische Stelle selbst zeigt in ihrer Peripherie ähnliche Veränderungen wie die Operationsstelle, nur in weit geringerem Grade ausgebildet. Neben spärlichen nekrotischen Kanälchen sind solche mit stark gequollenen und vacuolisierten Zellen und endlich solche mit hyalinen Ausfüllungen. Um diese Bezirke herum sieht man häufig stärkere Leukocytenansammlungen. Die Kapillaren sind auch hier stark gefüllt. Die makroskopisch mehr diffus hämorrhagische Zone in der Markpyramide zeigt mikroskopisch außerordentlich starke Füllung sämtlicher Kapillaren und sehr vieler Kanälchen, deren Epithel zum Teil gut erhalten ist, zum Teil mehr oder weniger ausgesprochene Karyorrhexis zeigt. Irgendwelche Kernteilungsfiguren sind in den mit Sublimat gehärteten Schnitten nicht erkennbar.

Das Gewebe zwischen der Schnittwunde und dem Infarkt zeigt, mit Ausnahme der vorhin besprochenen Veränderungen in der unmittelbaren Nachbarschaft der hämorrhagischen Stellen keine anderen Veränderungen als geringgradige Erweiterungen mancher Kanälchen und hin und wieder nachweisbarer Ausfüllung mit Blut und hyalinen Massen.

Epikrise. Die Schnitte durch die Mitte der Niere zeigen also nur ganz geringgradige Veränderungen in der nächsten Umgebung der Operationsstelle, Veränderungen, die sich teils in Nekrose des Epithels, teils in Ausfüllung der Kanälchen mit hyalinen und nekrotischen Massen und mit Blut, teils endlich in der dadurch bedingten geringgradigen Abflußstörung kundgeben. In den polarwärts gelegenen Partien findet man eine ganz zirkumskripte, sehr beschränkte Infarzierung. Der Längsschnitt durch die Niere entsprach in diesem Falle fast mathematisch genau der Mitte des Organs, resp. der Markpyramide. Den histologischen Bildern nach muß bei diesem Tiere die Trennung zwischen dem dorsalen und ventralen arteriellen Gefäßbezirk außerordentlich scharf ausgesprochen gewesen sein.

II. Kaninchen Nr. 2. Am 7. VII. 1903 wird die rechte Niere längs gespalten. Der Längsschnitt kam nicht genau median zu liegen, sondern mehr ventralwärts. Die Blutung war ziemlich stark. Keine Nierennähte. 2 Tage nach der Operation wurde das Tier getötet. Sektion: Die rechte Niere ist umgeben von Blutgerinnseln; im Bereiche der Nierenwunde ist das Hämatom auch subkapsulär. Nach der Entfernung der Kapsel und des Blutgerinnsels sieht man den ventralen Wundrand fast in ganzer Länge dunkelrot verfärbt. Diese dunkelrotverfärbte Partie, deren Breite zwischen 2 und 3 mm schwankt, ist etwas über das sonstige Niveau der Nierenoberfläche erhaben. An ihrem Rande ist ein ganz schmaler, heller Saum sichtbar. Gegen den oberen Pol hin nimmt der Wundrand normale Färbung an und auch auf der dorsalen Seite des Schnittes hat die Nierenoberfläche völlig normales Aussehen. Die Wundränder sind in ganzer Ausdehnung durch ein Blutgerinnsel voneinander getrennt. Auf dem Durchschnitte der Niere sieht man entsprechend der rot verfärbten Oberflächenstelle eine keilförmig gegen die Papille hinziehende, rote Verfärbung des Parenchyms.

Mikroskopische Beschreibung: Der Nephrotomieschnitt ist nicht genau in die Mitte der Niere gefallen, sondern er liegt in der Rinde 1—2 mm davon entfernt, in der Markpyramide etwa 1 mm. Während in der Markpyramide noch eine im Maximum 1—1 $^1/_2$ mm breite Hämorrhagie sich findet, ist der Schnitt in der Rinde bei schwacher Vergrößerung nur noch durch eine geringgradige Hämorrhagie gekennzeichnet. Der Schnitt erreicht das Nierenbecken nicht, sondern ist von ihm noch durch eine 1—2 mm breite Zone Gewebes getrennt. Lateral vom Schnitte findet sich diesem dicht anliegend ein keilförmiger Herd mit der ca. 2 mm breiten Basis nach außen; sein größter Höhendurchmesser beträgt 2,5 mm. Bei Lupenvergrößerung lassen sich 3 Partien an ihm erkennen, eine äußere hämorrhagische Zone, die nach innen zu mit der Hämorrhagie in der Schnittlinie zusammenfällt, dann eine mittlere, im Hämalaun-Eosinpräparat stark blau gefärbte Partie und endlich eine innerste, hellere Partie. Auf der Seite des Infarktes findet man in der Markpyramide und in geringerem Grade in der Rinde die gleichen erweiterten Kanälchen, wie sie im Falle I beschrieben sind. In der Markpyramide sind die Verhältnisse bei der mikroskopischen Betrachtung im wesentlichen die gleichen wie beim ersten Kaninchen. Dem Schnitte entsprechend findet man eine ausgedehnte Hämorrhagie; die benachbarten Kanälchen zeigen teils kaum eine Veränderung, teils Zerfall der Kerne in feinste Chromatinklümpchen und teils unter gleichzeitiger Erweiterung ihres Lumens eine Ausfüllung mit einer homogenen Masse, in der sich vereinzelte desquamierte Epithelien und spärliche rote Blutkörperchen finden. Die Kapillaren der Nachbarschaft sind außerordentlich stark erweitert und prall mit roten Blutkörperchen gefüllt. Die erweiterten Kanälchen zeigen das gleiche mikroskopische Bild wie im Falle I, nur fehlen hier in den dem Schnitte benachbarten Kanälchen die reichlichen hyalinen Ausscheidungen, die wir früher beschrieben haben. Dem Schnitte in der Rinde entsprechend sieht man in der Peripherie eine ausgedehnte Hämorrhagie; in den übrigen Zonen der Rinde ist der Schnitt nur noch erkennbar an einer wenig ausgesprochenen Blutung und einer zirkumskripten mehr oder weniger

lineären Nekrotisierung der Epithelien, der abführenden Harnkanälchen und der Glomeruli. Die Kanälchen sind in ihrer Kontur noch deutlich erkennbar: die Kerne ihrer Epithelien färben sich aber teils gar nicht mehr, teils zeigen sie die stärksten Grade der Karyorrhexis. In vielen Kanälchen sieht man reichlich Leukocyten, die ebenfalls mehr oder weniger ausgesprochene Zerfallserscheinungen darbieten. Kernteilungsfiguren sind an den mit Sublimat fixierten Präparaten nicht erkennbar. Das intratubuläre Stroma ist dicht mit roten Blutkörperchen durchsetzt; die diesen Partien benachbarten Gebiete zeigen mit Ausnahme des gleich zu beschreibenden Infarktherdes keine oder nur geringgradige Veränderungen. Diese letzteren bestehen teils in einer Ausfüllung des Lumens mit einer hyalinen Masse, die an einzelnen Stellen auch kleine Kerntrümmer enthält, teils in einer Aufquellung des Epithels mit gleichzeitiger Vakuolisierung ihres Zelleibes.

Den drei schon makroskopisch erkennbaren Zonen des Infarktes entsprechend, erkennt man mikroskopisch in der Peripherie zwischen den nekrotischen Kanälchen reichlich rote Blutkörperchen; der schon bei Lupenvergrößerung durch die blaue Farbe auffallenden mittleren Zone entsprechend findet man teils in, namentlich aber zwischen den nekrotischen Kanälchen massenhaft, meist schon stark zerfallene Leukocyten. Die innerste Zone endlich besteht aus meist vollkommen nekrotischen Kanälchen; nur hier und da sind noch gut erhaltene Kerne erkennbar. Es liegt also ein auch mikroskopisch deutlich erkennbarer frischer Infarkt vor; Wucherungsvorgänge in den Epithelien der dem Infarkt benachbarten Kanälchen und dem Stroma sind nicht erkennbar. Am oberen Pole der Niere ist kein Infarkt mehr zu erkennen; sonst zeigen die Querschnitte in jeder Partie der Niere ungefähr dieselben Verhältnisse.

Epikrise. Im großen und ganzen sind die Verhältnisse ziemlich identisch wie im ersten Falle. Die Hämorrhagie ist allerdings weniger ausgesprochen, besonders in der Rinde; dafür tritt hier mehr die Infarktbildung in den Vordergrund. Besonders zu bemerken ist, daß der Schnitt nicht genau der Mitte der Niere entsprach.

III. Kaninchen Nr. 4. Längsspaltung der linken Niere am 21. VI. 1904. Ziemlich erhebliche Blutung. Eine oberflächliche Nierenknopfnaht. 3 Tage nach der Operation wurde das Tier getötet. Sektion: Die Schnittwunde der Niere ist gut verklebt, zwischen den Wundrändern sind aber noch kleine Blutgerinnsel sichtbar. Die Wundränder sind nirgends verfärbt außer an dem unteren Pole, wo auf der einen Seite des Schnittes die Nierenoberfläche in einem Bereiche von ca. 1 mm^2 blaßgelb ist.

Mikroskopische Beschreibung: An dem gehärteten Präparate zeigen Schnitte durch die Partien am unteren Pole der Niere, daß der Operationsschnitt etwas außerhalb der Mitte liegt und durch die Markpyramide bis nahe an das Nierenbecken heranreicht. Auf der lateralen Seite des Schnittes ist schon makroskopisch ein Infarkt erkennbar von etwas unregelmäßiger Form der im Maximum 2 mm breit ist und dessen Höhendurchmesser der Schnittrichtung parallel geht und 4—5 mm beträgt.

Die Schnittwunde, die durch Blut und spärliches Fibrin ausgefüllt ist, wird nach außen durch etwas stärkere Fibrinanhäufung abgegrenzt. In den mittleren Partien der Niere wird der Infarkt kleiner und schwindet gegen den oberen Pol zu vollkommen.

Bei der mikroskopischen Untersuchung sieht man, daß die tiefsten Stellen des Schnittes in der Markpyramide von einem zellreichen Gewebe gebildet werden. Die Zellen sind zum größten Teil spindelförmig, mit längsovalen, bläschenförmigen, mäßig chromatinreichen Kernen, zum kleinen Teil mehr rundlich und mit größeren, meistens etwas helleren Kernen. Zwischen diesen Zellen zerstreut liegen spärliche Lympho- und Leukocyten und ziemlich reichlich rote Blutkörperchen neben spärlichen Kerntrümmern. Die roten Blutkörperchen liegen teils frei zwischen den einzelnen Zellen, teils in den aus der Umgebung in diese Gebiete einsprossenden Kapillaren. Als letzte Elemente findet man in diesem Gebiete Zellanhäufungen, seltener Zellreihen, die aus ganz den gleichen Zellen sich zusammensetzen wie die umliegenden Kanälchen. Kernteilungsfiguren sind nicht erkennbar. Aus der Lagerung dieser Zellhaufen, der Identität ihrer Kerne, geht es aber doch hervor, daß man es hier mit gewucherten Kanälchen zu tun hat. In den mehr rindenwärts gelegenen Partien des Markschnittes findet man neben den oben genau beschriebenen Elementen, die hier etwas zurücktreten, reichlicher zum Teil ausgelaugte, rote Blutkörperchen und ein feines rotgefärbtes Netz (Fibrin). Die diesem Schnitte benachbarten Kanälchen der Markpyramide zeigen zum Teil keine Veränderung; die meisten aber sind ausgefüllt durch eine meist homogene, mehr weniger eosinrote Masse oder dann durch rote Blutkörperchen, die vielfach zu einer homogenen Masse zusammengeballt sind. Daneben sieht man, wie in den früheren Präparaten, in größerer oder geringerer Menge Chromatintrümmer. Die etwas weiter entfernt gelegenen Kanälchen zeigen eine ziemlich beträchtliche Erweiterung, die auch noch in der Rinde an manchen Tubuli contorti nachweisbar ist.

Die obersten Teile des Markpyramidenschnittes und die Wunde in der Rinde sind, wie bereits bemerkt, durch Blut und Fibrin angefüllt. Auf der größeren Nierenhälfte sind in einem schmalen Saume, der direkt der Hämorrhagie anliegt, die Harnkanälchen teils mit Blut, teils mit hyalinen Massen angefüllt. Die Kerne mancher Kanälchenzellen nehmen Hämalaun nicht mehr an und in vielen Kanälchen sind auch die Zellkonturen vollkommen verwischt. In weiter weggelegenen Tubuli sieht man noch hie und da vereinzelte hyaline Zylinder oder manchmal auch geringgradige Zellveränderungen, die sich in einer Vakuolisierung des Zellleibes kundgeben. Auf der anderen Seite der Schnittwunde grenzt in ganzer Ausdehnung des Rindenschnittes der Infarkt an. In diesem infarzierten Gebiete kann man in den Hämalaun-Eosinpräparaten 2 Zonen unterscheiden, die beide durch die massenhaften Chromatinklümpchen charakterisiert sind. Eine äußere, in der Rinde gelegene Zone und eine innere, an der Grenze zwischen Rinde und Markpyramide gelegene Partie, die etwa $^1/_{10}$ der Größe der ersten erreicht. Im übrigen zeigt dieses Gebiet vollkommen die Bilder eines typischen Infarktes, wie wir sie in den vorhergehenden Präparaten genau beschrieben haben. Die dem Infarkt anliegenden Gebiete, in denen noch Kernfärbung vorhanden ist, zeigen aber starke Ver-

änderungen, die sich durch das Auftreten einer homogenen, eosinroten, hyalinen Masse in den Kanälchen charakterisiert, wobei die Epithelien hochgradig abgeplattet und vielfach in ihren Konturen kaum mehr erkennbar sind. In den Glomeruli findet man, wenn auch selten, eine ähnliche homogene Masse im Kapselraum.

In den in der Mitte der Niere gelegenen Schnitten ist das infarzierte Gebiet bedeutend kleiner geworden, nur noch in der Form eines schmalen Streifens nachweisbar, an dem sich auch da noch an zirkumskripten Stellen stärkere Leukocytenansammlung mit ausgedehntem Zerfall erkennen läßt. Nach dem oberen Pol zu schwindet der Infarkt vollkommen.

Epikrise. In der Mitte der Niere ist die Infarktbildung äußerst gering; am oberen Pole fehlt sie vollkommen, nach dem unteren Pole hin nimmt sie aber etwas zu, ohne aber eine große Dimension zu erreichen. Die Infarktbildung ist lediglich auf eine Seite beschränkt und zwar stets auf diejenige Hälfte der Niere, auf die der Schnitt übergreift. Dieses Verhalten spricht wieder für die scharfe Trennung des dorsalen und ventralen Gefäßanteiles. In der Tiefe des Schnittes finden wir hier schon stark ausgesprochene Heilungsprozesse, die durch das Auftreten von zell- und gefäßreichem Bindegewebe und in Wucherungsvorgängen an den Kanälchen charakterisiert sind. Etwas auffallend ist in diesen Bildern die starke Ansammlung hyaliner Massen, namentlich in dem dem Infarkte benachbarten Kanalgebiete. Auch in dieser Niere findet man die durch die Ausstopfung der Kanälchen bedingte Erweiterung peripherer Tubuli.

IV. Kaninchen Nr. 1. Längsschnitt durch die rechte Niere. Starke Blutung. Niere wird ohne Naht der Kapsel versenkt. 4 Tage nach der Operation wird das Tier getötet. Sektion: Umgebung der Niere reaktionslos. Keine Blutgerinnsel außer am oberen Pole der Niere. Unter diesem kleinen Gerinnsel liegt auf der ventralen Nierenhälfte ein kleiner 3—4 mm breiter, ca. 10 mm langer Infarkt; von diesem aus zieht sich ein 1—2 mm breiter gelber Streifen längs der gut verklebten Schnittwunde in der ganzen Länge der Niere. Sonstige Infarktbildung nirgends erkennbar.

Mikroskopische Beschreibung: Auf dem Durchschnitte durch das gefärbte Präparat sieht man, daß der Längsschnitt an der Peripherie der Rinde ziemlich genau median liegt, gegen die Markpyramide zu aber seitlich abweicht. Zwischen Nierenschnitt und Medianlinie des Organs findet man einen kleinen Infarkt, der nur auf die äußersten Partien der Rinde beschränkt ist. Der Schnitt reicht bis ca. 1—1,5 mm an das Nierenbecken heran. In den feinen Details zeigt diese Niere eine fast vollkommene Ähnlichkeit mit den Präparaten des vorhergehenden Falles. Auch hier ist in der Markpyramide die Schnittwunde zum Teil schon durch gewuchertes Bindegewebe ausgefüllt. Die umliegenden Kanälchen zeigen die gleichen Ausfüllungen, d. h. rote Blutkörperchen, hyaline Massen und Chromatinklümpchen. Manche der Kanälchen sind erweitert; der Infarkt,

dessen maximale Breite 3 mm, dessen maximale Höhe 4—5 mm beträgt, zeigt die gleichen histologischen Bilder, wie beim eben vorher beschriebenen Tiere. Die einzige Abweichung besteht darin, daß sich hier namentlich im Gebiete der zerfallenen Leukozyten in den Harnkanälchen vielfach Kalkmassen finden.

Die Veränderungen sind also im wesentlichen die gleichen wie beim vorhergehenden Tiere und werden auch gleich gedeutet werden müssen.

V. Kaninchen Nr. 6. Am 19. IV. 1905 Längsschnitt durch die rechte Niere bis ins Nierenbecken. Ziemlich starke Blutung. Vereinigung der Wundränder durch 3 mäßig tiefe Knopfnähte. 5 Tage nach der Operation wird das Tier getötet. Sektion: Die Niere ist mit der Lumbalwunde etwas verwachsen. Zu beiden Seiten der gut verklebten Schnittwunde sind an der sonst normal gefärbten Niere drei durch ihre gelblichweiße Farbe charakterisierte, infarzierte Stellen zu sehen. Diese überragen das übrige Nierengewebe um einweniges und zeigen stellenweise einen deutlichen, roten Saum. Der größte Infarkt liegt auf der Höhe der Konvexität der Niere, und zwar erstreckt er sich von der Schnittlinie aus nach beiden Seiten hin. Die laterale Grenze entspricht beiderseits der Einstich- resp. Ausstichstelle einer Seidennaht. Die maximale Breite beträgt 3 mm. Die maximale Höhe 5 mm. Die 2 anderen Infarkte liegen am oberen und am unteren Pole, der eine dorsalwärts, der andere ventral von der Schnittlinie. Der eine hat eine maximale Höhe von 5 mm und eine maximale Breite von 3 mm; der andere eine größte Breite von 4 mm und eine Höhe von 7 mm.

Mikroskopische Beschreibung: Die histologischen Veränderungen an der Niere decken sich im wesentlichen wiederum mit den bei Nr. III beschriebenen, weshalb auf eine detaillierte Schilderung verzichtet werden kann. Auffallend ist bei dieser Niere die sehr ausgesprochene und ausgedehnte Infarktbildung trotz der ziemlich genau medianen Lage des Schnittes. Ferner bietet diese Niere auch darin eine Ausnahme, daß an einer Stelle ein Infarkt sich zu beiden Seiten des Schnittes ausdehnt, wenn auch in ungleichem Maße. Der Infarkt mißt an der Stelle seiner größten Entwicklung in der Breite 6—7 mm, wovon ca. 2 mm auf der einen, 5 mm auf der anderen Seite des Schnittes liegen. Der kleinere Teil des Infarktes zeigt deutliche Keilform, weniger der größere. In der Umgebung des Infarktes sind im Nierengewebe ziemlich starke Hämorrhagien. Die Schnittwunde, die im Mittel eine Breite von $^1/_2$—1 mm hat, ist angefüllt mit Blut, Fibrin und neugebildetem Bindegewebe. In den polarwärts gelegenen Schnitten sind die Schnittflächen der tieferen Partien durch ein Hämatom voneinander getrennt.

Epikrise. Diese Niere zeigt eine ausgedehnte Infarktbildung. Diese läßt sich bei der medianen Lage des Schnittes wohl nur durch eine unscharfe Begrenzung des dorsalen und ventralen Gefäßanteiles dieser Niere erklären. Bei dem in der Mitte gelegenen

Infarkt mag vielleicht auch eine Schnürung der Nähte zur Nekrosebildung beigetragen haben.

VI. Kaninchen Nr. 5. Am 9. XI. 1904 Längsspaltung der linken Niere. Blutung gering. 3 oberflächliche Knopfnähte. 6 Tage nach der Operation wird das Tier getötet. Am frischen Präparate der Niere ist kein Infarkt erkennbar.

Mikroskopischer Befund: Die Schnittwunde ist sowohl in der Rinde, wie im Mark rein median gelegen. Sie ist in der Rinde kaum mehr erkennbar, in der Markpyramide, in der sie stellenweise bis ganz dicht an das Nierenbecken heranreicht, ist sie durch eine 0,5—1,5 mm breite, im Hämalaun-Eosinpräparate rot erscheinende Zone kenntlich gemacht, in deren oberen Partie sich eine 2 mm lange, im Maximum 1 mm breite Spalte findet. In der Rinde ist, dem Schnitt auf einer Seite dicht anliegend, ein Infarkt zu sehen mit einer maximalen Breite von 3,5 mm und einer maximalen Länge von 2 mm. An der Grenze des Infarktes besteht beiderseits eine leichte Einziehung der Nierenoberfläche. Der Infarkt zeigt sonst in seinem Aufbau die gleichen Verhältnisse wie die Infarkte früher beschriebener Präparate, nur ist die Zone der zerfallenen Leukocyten etwas schmäler. In der Peripherie des Infarktes erkennt man unter einzelnen noch gut erhaltenen Kanälchen vereinzelte, stark blutig infiltrierte Glomeruli und endlich Kanälchen, die teils mehr homogen eosinrote, teils dunkelblaue, verkalkte Massen enthalten. Die kalkhaltigen Kanälchen zeigen teilweise wohlerhaltenes Epithel, in anderen ist von einem solchen nichts mehr nachweisbar. Das Stroma zwischen den Kanälchen ist sehr zellreich mit vielen dunklen, bläschenförmigen Kernen und mehr oder weniger zahlreichen Lymphocyten. Die Glomeruli zeigen in etwas weiterer Entfernung vielfach außerordentlich starke Füllung der Kapillaren; Kapsel- und Glomerulusepithel ist etwas gequollen. In den vom Infarkt etwas entfernter gelegenen Kanälchen sind hyaline Massen. Der kernreichen Demarkationszone entsprechend sieht man die schon vorher erwähnte Einziehung der Oberfläche. An der Grenze zwischen Markpyramide und Rinde ist die Operationswunde gekennzeichnet durch ziemlich zellreiches, fibrilläres Bindegewebe und reichlich kalkhaltige Tubuli. In den obersten Teilen der Markpyramide sieht man ebenfalls das gleiche zellreiche Bindegewebe, das von zahlreichen Lymphocyten und feinen Kapillaren durchsetzt ist. Die Kanälchen in der Umgebung sind zum Teil mit Chromatintrümmern, zum Teil mit Blut und hyalinen Massen gefüllt. Die vorher erwähnte Spalte zeigt wenigstens stellenweise eine deutliche epitheliale Bekleidung in Form eines zum Teil ziemlich stark abgeplatteten, zum Teil kubischen, einschichtigen Epithels mit vollkommen den gleichen Kernen, wie diejenigen der benachbarten Sammelröhren. Im Lumen der Spalte findet man mancherorts Blut, Leukocyten, Chromatintrümmer und abgestoßene Epitheltrümmer in geringer Zahl. In den tiefen Partien der Markpyramide findet man an der Stelle des Operationsschnittes außerordentlich stark komprimierte, vollkommen nekrotische Kanälchen, in denen man nur noch hier und da einzelne Chromatintrümmer sieht und zwischen den Kanälchen streifenförmige Hämorrhagien. Die Bindegewebsneubildung ist an dieser Stelle nur sehr spärlich. Die umliegenden Kanälchen sind auch hier teils mit Blut, teils mit hyalinen und chromatinreichen Massen gefüllt.

Auf der dem Infarkt entgegengesetzten Seite des Operationsschnittes sicht man die schon in früheren Präparaten genau beschriebene Erweiterung der geraden und gewundenen Kanälchen, wobei das Epithel dieser Kanälchen keine irgendwie in Betracht fallende Veränderung zeigt.

Epikrise. Der Schnitt ist hier ziemlich genau in die Mitte gefallen und dennoch ist es zu einer geringen Infarzierung gekommen. Der Infarkt zeigt schon ziemlich ausgesprochene demarkierende Entzündung. Die Erweiterung der Kanälchen ist hier ziemlich einseitig und zwar auf der dem Infarkt entgegengesetzten Hälfte der Niere. Angesichts der Infarktbildung trotz des genau median gelegenen Schnittes ist anzunehmen, daß stellenweise die Gefäßtrennnng der dorsalen und ventralen Nierenhälfte nicht genau der Mitte entspricht.

VII. Kaninchen Nr. 2. Am 2. VII. 1903 wird die linke Niere median längs durchschnitten. Mäßige Blutung. Keine Nierennähte.

7 Tage später wird das Tier getötet. Bei der Sektion finden sich die Wundränder der Schnittwunde gut verklebt. Der eine Rand ist stellenweise in einer schmalen Zone von 1 mm Breite gelb verfärbt. Auf dem Durchschnitte erscheint die Schnittwunde in der Papille sowohl wie in der Rinde fein lineär vernarbt, nur als roter, feiner Streifen sichtbar.

Mikroskopischer Befund: Der Nephrotomieschnitt weicht hier etwas von der Mitte ab. Im Bereich der Markpyramide ist die Schnittlinie durch eine 6 mm lange, im Maximum 1 mm breite Spalte dargestellt, die bis auf 2 mm an das Nierenbecken heranreicht. An der Oberfläche der Niere ist an der Schnittstelle eine ganz leichte Einziehung und dicht dem Schnitte anliegend ein kleiner Infarkt mit einer maximalen Tiefe von 1,5 mm und einer maximalen Breite von 2 mm, der sich über die ganze Mittelpartie der Niere erstreckt. Die feinen Details sind hier außerordentlich ähnlich denjenigen bei Versuch VI beschriebenen.

Die Schnittlinie ist überall, ausgenommen in dem erwähnten Spaltbereich, dargestellt durch ein zellreiches fibrilläres Bindegewebe mit spindelförmigen Kernen, einzelnen Leukocyten, spärlichen Chromatintrümmern und teils soliden, teils schmalen, spaltförmigen Kanälchen mit mehr oder weniger abgeplatteten, einschichtigen Epithelien. An vereinzelten Stellen sind noch stärkere Hämorrhagien sichtbar.

Die Spalte in der Markpyramide ist von einem einschichtigen, vielfach in toto von der bindegewebigen Wand etwas abgehobenen Epithel bekleidet; ein Epithel, dessen feine Zusammensetzung vollkommen demjenigen der Sammelröhren entspricht.

Das infarzierte Gebiet ist hier sehr klein. Zwischen den nekrotischen Kanälchen finden sich fast durchweg noch gut erhaltene Stromazellen, hier und da sogar auch noch mehr oder weniger erhaltene Kanälchenzellen. Von der Zone mit den massenhaften, zerfallenen Leukocyten ist hier kaum mehr etwas zu sehen. In der Peripherie des Infarktes sind vereinzelte Kanälchen mit zum Teil zerstörtem Epithel, die in ihrem Innern teils schollige, teils krümlige verkalkte Massen enthalten. Daneben findet man

sowohl in der Nähe des Infarktes als der Schnittwunde überhaupt, wenn auch in bedeutend geringerer Menge als in früheren Präparaten, Kanälchen, die mit hyalinen Massen und hier und da mit Kerntrümmern gefüllt sind. Eine irgendwie in Betracht fallende Bindegewebsneubildung ist an der Peripherie des Infarktes nicht nachweisbar. Auch hier findet man, und zwar auf der dem Infarkt entsprechenden Seite, zahlreiche erweiterte Harnkanälchen bei gut erhaltenem Epithel.

Epikrise. Der Nierenschnitt ist hier von der Mitte etwas abgewichen; dennoch ist die Infarzierung eine sehr geringe. Der größere Teil des Operationsschnittes ist in eine kernreiche, bindegewebige Narbe umgewandelt, in der teils solide, epitheliale Haufen, teils schmale Kanälchen nachweisbar sind. In der Markpyramide ist der Operationsschnitt durch eine Spalte gekennzeichnet, welche die gleiche Epithelbekleidung zeigt wie die Sammelröhrchen. Die sehr geringe Infarktbildung trotz Abweichung des Schnittes von der Medianlinie des Organs zeigt, daß die Trennungsfläche zwischen dorsalem und ventralem Gefäßbaum der Kaninchenniere nicht immer streng median gelegen ist.

VIII. Kaninchen Nr. 1. Am 2. VII. 1903 wird die linke Niere längs gespalten. Blutung nicht stark. Niere ohne Nähte reponiert. Nach 9 Tagen wird das Tier getötet.

Sektion: Die Nierenwunde ist gut verklebt und liegt ziemlich median. Der ventrale Wundrand ist in großer Ausdehnung in einer Breite von 2—3 mm gelblich oder weiß verfärbt, mit stark herabgesetzter Transparenz. Sonst keine Zeichen von Infarkt.

Mikroskopischer Befund: Der Operationsschnitt ist hier ziemlich genau in die Mitte gefallen. An der Oberfläche der Niere ist er markiert durch eine geringgradige Einziehung; er reicht bis 1,5 mm an das Nierenbecken heran. Die Operationswunde ist sowohl in der Markpyramide, wie in der Rinde durch ein ziemlich zellreiches, fibrilläres Bindegewebe, in dem sich neben vereinzelten Lymphocyten kleine, braune Pigmentkörnchen finden, gekennzeichnet. In dieser bindegewebigen Narbe sieht man vereinzelte, zum Teil sehr stark erweiterte Kanälchen, die zum Teil wenigstens mit roten Blutkörperchen, abgestoßenen Epithelien und Chromatintrümmern gefüllt sind. Auch hier findet man, der Operationswunde dicht anliegend, einen etwas eingezogenen, ca. 2 mm breiten und im Maximum ebenso tiefen Infarkt; nur gegen den oberen Pol hin wird derselbe etwas größer. In seiner Umgebung sind außerordentlich reichliche Kalkablagerungen in den Kanälchen nachweisbar, neben einer ziemlich starken Zunahme des intertubulären Stromas. Auch hier findet sich auf der Infarktseite eine mäßige Erweiterung der Harnkanälchen, sowohl in der Markpyramide, als in der Rinde. Die der Operationsstelle benachbarten Kanälchen zeigen nur noch in geringer Zahl teils hyaline, zylinderähnliche Massen, teils rote Blutkörperchen in ihrem Lumen.

Epikrise. Die Verhältnisse sind fast identisch wie bei dem unmittelbar vorher beschriebenen Kaninchen. Der Infarkt ist eben-

falls nur sehr klein und ist zum Unterschied vom vorherigen durch eine Zone mit ziemlich starker Zunahme des intertubulären Stromas und stärkerer Kalkablagerung vom normalen Gewebe getrennt. Trotz des ziemlich median gelegenen Schnittes ist es hier zu einer Infarktbildung gekommen, eine Erscheinung, die wiederum darauf hinweist, daß die Begrenzung der beiden Gefäßanteile der Niere nicht vollkommen scharf in der Medianebene liegt.

IX. Kaninchen Nr. 6. Am 14. IV. 1905 Längsschnitt durch die linke Niere. Blutung gering. 2 Knopfnähte werden ganz oberflächlich gelegt zur Vereinigung der Wundränder. 10 Tage nach der Operation wird das Tier getötet.

Sektion: Die Nierenwunde ist gut verklebt. Auf der Höhe der Konvexität ist ein kleiner Infarkt erkennbar von gelblich-weißer Farbe ohne Erhebung über das Niveau der Rindenoberfläche. Er liegt dorsal von der ziemlich medianen Schnittlinie; er hat an der Nierenoberfläche eine maximale Länge von 5 mm und eine maximale Breite von 3 mm. Auf dem Durchschnitt zeigt er nur eine Tiefe von 2 mm. Die eine Nierenhälfte zeigt in größerer Ausdehnung eine etwas blassere Färbung als die andere.

Mikroskopischer Befund: Die Veränderungen der Niere dieses Tieres sind wiederum ungefähr dieselben wie bei den beiden vorhergehenden. Wir finden auch hier an Stelle des ziemlich genau median gelegenen Einschnittes eine kleine, narbige Einziehung und an der Peripherie, dem durch eine mäßig zellreiche, bindegewebige Narbe charakterisierten Schnitt angelagert, einen kleinen, typischen Infarkt von einer maximalen Tiefe von kaum 2 mm und einer größten Basis von ebenfalls kaum 2 mm. Die übrigen Veränderungen im Bereiche der Narbe, die Kalkablagerungen im Infarktgebiet sind völlig identisch mit den bei früheren Tieren genau beschriebenen Prozessen; nur ist die früher bereits erwähnte Erweiterung der Kanälchen auf der einen Seite des Schnittes hier über ein größeres Gebiet ausgedehnt.

X. Kaninchen Nr. 3. Am 7. VII. 1903 Längsschnitt durch die linke Niere. Blutung ziemlich stark. 3 oberflächliche Knopfnähte zur Vereinigung der Nierenwunde. Das Tier wird 3 Wochen nach der Operation getötet. Die Wunde ist schön linear vernarbt. Makroskopisch sind keine Zeichen von Infarktbildung erkennbar.

Mikroskopischer Befund: Der Operationsschnitt, der nur wenig von der Mitte abgewichen ist, markiert sich durch eine starke, etwas unregelmäßige Einziehung an der Oberfläche. Der Schnitt selbst ist überall bindegewebig vernarbt. Die Narbe besteht aus einem zellreichen, fibrillären Bindegewebe mit zum Teil ziemlich dicken, homogenen Bündeln und vereinzelten kleinen Kanälchen mit mehrschichtigem Epithel. Von nekrotischem Gewebe ist nichts mehr erkennbar; eine irgendwie nachweisbare Erweiterung der Kanälchen ist nicht mehr vorhanden.

Epikrise. Auch hier muß trotz der medialen Lage des Schnittes ein Infarkt von allerdings nicht erheblichen Dimensionen

vorgelegen haben, als dessen Überreste wir die bindegewebige, mit der Operationswunde zusammenfallende Narbe und die unregelmäßige Einziehung an der Oberfläche betrachten müssen.

In gleicher Weise wie an Kaninchen nahm ich mehrere Versuche an Hunden vor:

Versuche an Hunden.

I. Hund Nr. 4. Kleiner Pudel. Am 10. VII. 1904 Längsschnitt an der linken Niere vorgenommen. Mäßige Blutung. 3 oberflächliche Knopfnähte zur Vereinigung der Wundränder. 24 Stunden nach der Operation wird das Tier getötet.

Sektion: Im Bereiche der Operationswunde finden sich frische Blutgerinnsel. Die Oberfläche der Niere erscheint in ganzer Ausdehnung stärker injiziert als in der Norm. Die Schnittwunde ist schön lineär verklebt; die 3 Seidennähte liegen reaktionslos im Gewebe und haben nicht eingeschnitten. An den Rändern der Schnittwunde sind keine Zeichen von Nekrose zu sehen. Auf dem Querschnitte der Niere zeigt es sich, daß die Wundflächen nur im Rindengebiet gut miteinander verklebt sind, daß sie aber im Mark durch Blutkoagula auseinandergehalten sind.

Mikroskopischer Befund: Die Niere zeigt im Bereiche der ziemlich genau median gelegenen Schnittwunde fast dieselben Veränderungen wie die Niere des 24 Stunden nach der Nierenspaltung getöteten Kaninchens. Der Unterschied besteht lediglich darin, daß der Infarkt, welcher hier wie dort nur auf eine Seite des Operationsschnittes beschränkt ist, außerordentlich geringgradig ist. Im übrigen bleiben sich die Veränderungen vollkommen gleich. In der Nachbarschaft des Schnittes sieht man Kanälchen, deren Epithelien vielfach nekrotisch sind und in deren Lumen sich Blut, Leukocyten und Chromatintrümmer finden. Es fehlt hier, wie auch bei den später beschriebenen Hundenieren, die bei den Kaninchen so auffällige Erweiterung der benachbarten Harnkanälchen. Vom Schnitt aus, der in den unteren Partien durch reichliche Erythrocyten und spärliche Fibrinfäden charakterisiert in den oberflächlichen Partien durch die Ausbildung eines zarten Fibrinnetzes ist, setzt sich nach beiden Seiten in die Kapsel ein feinbalkiges Fibrinnetz fort, in dessen Maschen man reichlich multinukleäre Leukocyten findet.

In der einen Hälfte der Niere sind die Wundränder nur durch einen schmalen Blutstreifen voneinander getrennt, in der anderen Hälfte aber durch ein ziemlich beträchtliches Hämatom. Die letztere Hälfte zeigt dementsprechend auch eine etwas stärkere, aber immer noch ganz unbedeutende Infarktbildung.

II. Hund Nr. 4. Am 7. VII. 1904 Längsschnitt durch die rechte Niere. Breite Eröffnung des rechten Nierenbeckens. Blutung mäßig. 3 oberflächliche Knopfnähte zur Vereinigung der Wundränder.

4 Tage nach der Operation wird das Tier getötet.

Sektion: Im Bereiche der Schnittwunde liegen der Niere Blutgerinnsel auf. Die 3 Seidennähte haben nicht eingeschnitten, ihre Umgebung ist völlig reizlos. Die Wundränder sind lineär miteinander verklebt, nur am

oberen Pole sind sie durch ein schmales Blutgerinnsel voneinander getrennt. Am unteren Pole besteht eine kleine, direkt in das Nierenbecken führende Urinfistel.

Mikroskopischer Befund: An der Oberfläche der Niere ist an der Stelle des ziemlich genau median gelegenen Schnittes eine kleine Einziehung erkennbar. Die Schnittwunde selbst ist in den oberflächlichen Partien angefüllt durch mäßig zellreiches Bindegewebe, das in wechselnder Menge von ein- und mehrkernigen Leukocyten durchsetzt ist und von meistenteils nekrotischen Kanälchen. In den tiefen Partien sind in ihrem Gebiete zu sehen mit Blut gefüllte Kanälchen, deren Epithel zum Teil zugrunde gegangen ist, und außerdem Bindegewebe, in dem sich vereinzelte Lymphocyten finden. Neben dieser Narbe findet man bei gleichzeitiger Zunahme des intertubulären Bindegewebes Anhäufung von ein- und seltener mehrkernigen Leukocyten zwischen den Kanälchen, die etwas komprimiert erscheinen und in ihrem Lumen teils zusammengeballte rote Blutkörperchen, teils homogene, hyaline Massen, teils Lymphocyten und desquamierte Epithelien, sowie nekrotische Massen enthalten. Das Epithel dieser Kanälchen ist vielfach abgeplattet, zum Teil auch zerstört. Diese eben beschriebenen Veränderungen beschränken sich nur auf die nächste Nachbarschaft der Schnittwunde und sind am meisten ausgesprochen an der Grenze zwischen Markpyramide und Rinde.

In der anderen Hälfte der Niere ist der Schnitt bis in das Nierenbecken durchgeführt worden. Die Wundränder sind durch den Urin, der an einer kleinen Stelle der Wunde sich nach außen entleerte, stark auseinander gepreßt. Die reparatorischen Prozesse sind hier außerordentlich gering, indem man noch vielerorts am Rande der Wundhöhle im Zerfall begriffene rote Blutkörperchen sieht. Die den Wundrändern benachbarten Kanälchen zeigen in einer Breite von ca. 1 mm Nekrosen und stellenweise Anhäufung von krümligen Kalkmassen im Epithel und im Lumen. Nach außen hin ist die Wundhöhle durch außerordentlich stark gewuchertes, zellreiches Bindegewebe abgeschlossen. Die stärkeren Veränderungen, die größere Ausdehnung der Nekrose sind hier wohl mit Bestimmtheit auf die Urininfiltration zurückzuführen.

Epikrise. Eine ausgedehnte, schwere Schädigung des Parenchyms ist auch bei dieser Niere nach dem mikroskopischen Bilde mit Bestimmtheit auszuschließen. Die Nekrose mehrerer an der Peripherie der Rinde befindlichen Kanälchen ist wohl zum Teil als Folge einer Infarktbildung zu deuten, um so mehr als sie nur auf der einen Seite des Schnittes zu sehen ist. Ein ausgedehnter Infarkt besteht aber jedenfalls nicht.

III. Hund Nr. 3. Großer Pinscher. Am 15. IV. 1904 Längsschnitt durch die rechte Niere. Geringe Blutung. Keine Nierennähte. Tier nach 5 Tagen getötet.

Sektion: Die Nierenwunde ist schön lineär verklebt; kein Zeichen von Nekrose in ihrer Umgebung. Auf dem Querschnitt der Niere ist die Schnittwunde nur noch als feine, rötliche Linie erkennbar.

Mikroskopischer Befund: Die Schnitte zeigen im großen und ganzen ähnliche Verhältnisse wie die unter I und II eben beschriebenen Präparate. Die Veränderungen sind eher noch geringgradiger. Ein oberflächlicher Infarkt, dessen Basis 1 mm und dessen maximale Länge 1,5 mm beträgt, ist nur auf eine Seite des Schnittes beschränkt und zeigt neben ziemlich starker Wucherung des intertubulären Bindegewebes ziemlich starke Kalkablagerung in den nekrotischen Kanälchen.

IV. Hund Nr. 2. Großer Dachshund. Am 2. II. 1904 Längsschnitt durch die linke Niere. Blutung gering. Keine Wundnähte. Das Tier wird 3 Wochen nach der Operation getötet.

Sektion: Zu beiden Seiten der linear vernarbten Wunde ist weder Verhärtung noch eine Einziehung der Nierenoberfläche erkennbar. Auf dem Querschnitt ist die Narbe kaum mehr als feine, blasse Linie erkennbar.

Mikroskopischer Befund: An der Schnittstelle findet sich eine ziemlich tief eingezogene Narbe, der Schnitt ist bis in die Markpyramide noch deutlich erkennbar und ausgefüllt durch ein mäßig zellreiches, fibrilläres Bindegewebe. In der Markpyramide findet sich in der nächsten Umgebung des Schnittes überall Zunahme des intertubulären Gewebes mit mäßiger Infiltration von Lymphocyten. Gegen die Oberfläche hin findet man auf einer Seite des Schnittes einen jetzt noch durch seine Keilform als Infarkt charakterisierten Herd mit einer Basis von 1,5—2 mm und einer maximalen Höhe von 2,5 mm. Der Hauptbestandteil des Herdes wird gebildet von ziemlich zellreichem, fibrillärem Bindegewebe mit spärlichen Lymphocyten, weiterhin von dicht gestellten Glomeruli mit zum Teil verdickter, fibröser Kapsel und außerdem von spärlichen, vielfach stark verengten Kanälchen, deren Epithel namentlich in den tieferen Schichten mancherorts nekrotisch ist und in deren Lumen sich hier und da hyaline Massen finden. Daneben erkennt man noch seltene Kalkeinlagerungen. Von der Narbe ausgehend findet man in der Umgebung eine Verdickung der bindegewebigen Kapsel und vielfach noch eine Zunahme des intertubulären Bindegewebes mit gleichzeitiger Lymphocyteninfiltration in dem der Kapsel benachbarten Parenchym.

Epikrise. Das Infarktbild ist in diesem Präparat etwas deutlicher ausgesprochen; die Dimensionen des Infarktes übertreffen diejenigen der früher beschriebenen Infarkte; sie sind aber immerhin noch so klein, daß die Infarktbildung für die Funktion des Organes kaum von Belang sein kann.

V. Hund Nr. 1. Großer Dachshund. Am 2. IX. 1903 Längsschnitt durch die linke Niere. Blutung mäßig. Keine Nähte zur Vereinigung der Nierenwunde.

3 Monate nach der Operation wird das Tier getötet.

Sektion: In der ganzen Ausdehnung der früheren Schnittwunde ist eine leichte Einziehung der Nierenoberfläche zu sehen. Keine Verfärbung des Parenchyms makroskopisch an der Oberfläche erkennbar; auf dem Querschnitt durch die Niere sieht man die Schnittwunde als feine, weißliche Linie.

Mikroskopischer Befund: Der Schnitt verläuft an dieser Niere

etwas schräg, die Medianlinie ungefähr an der Grenze zwischen Rinde und Mark kreuzend. In der Markpyramide wie in der Rinde ist der Schnitt kenntlich als ein ca. $^1/_4$ mm breiter, bindegewebiger, geradliniger Streifen. Derselbe wird gebildet durch ein ziemlich zellreiches, faseriges Bindegewebe mit langen, spindelförmigen Zellen und vereinzelten schmalen Kanälchen und hier und da auch soliden Zellnestern. Zwischen der Medianlinie der Niere und der Schnittlinie findet man einen Infarkt mit einer maximalen Basis von 2 mm und einer maximalen Höhe von ca. 4 mm. Die Oberfläche der Niere zeigt hier wie an der Stelle des Schnittes selbst eine leichte Einziehung. Mikroskopisch findet man in diesem alten Infarktgebiete eine reichliche Zunahme des intertubulären Bindegewebes mit geringgradiger Infiltration von Lymphocyten, ferner atrophische Glomeruli mit Verdickung der fibrösen Kapsel und hier und da auch Wucherung des Kapselepithels, außerdem Kanälchen, die zum Teil mit einer stark eosinroten, körnig homogenen Masse ausgefüllt sind und zum Teil geringgradige Kalkablagerungen enthalten, und endlich noch solide Zellstränge. Über dem Infarktgebiet ist die Kapsel stark verdickt und reichlich vaskularisiert, mäßig mit Leuko- und Lymphocyten infiltriert. Gegen das übrige Parenchym ist die Grenze des Infarktes etwas unscharf. Auf der anderen Seite der Narbe findet man nur in der nächsten Nachbarschaft neben atrophischen, vielfach mit ähnlichen Massen wie im Infarkt angefüllten Kanälchen eine geringgradige Wucherung des intertubulären Bindegewebes.

Epikrise. Der Ausfall an sezernierendem Parenchym ist auch in diesem Falle recht gering, wenn auch etwas beträchtlicher als in den übrigen Fällen. Dieses relativ ungünstige Resultat ist wohl darauf zurückzuführen, daß hier die Schnittrichtung nicht genau der Medianlinie entspricht.

Bei dem Studium und der Beschreibung der mikroskopischen Präparate war mir Herr Privatdozent Dr. Hedinger, 1. Assistent am pathol.-anatomischen Institut der Universität Bern in liebenswürdigster Weise behilflich. Es sei mir gestattet, ihm auch an dieser Stelle für seine freundliche Mithilfe meinen Dank auszusprechen.

Die Versuchsresultate waren bei Kaninchen wie bei Hunden so gleichmäßig und eindeutig, daß ich auf größere Untersuchungsreihen glaubte verzichten zu dürfen.

Als Folge des Längsschnittes durch die Niere war bei allen operierten Kaninchen außer der Verletzung des dem Schnitte unmittelbar benachbarten oder von ihm direkt getroffenen Nierenparenchyms regelmäßig eine Infarktbildung zu beobachten. Die Größe der fast immer direkt an die Schnittlinie angrenzenden Infarkte war mit wenigen Ausnahmen eine sehr geringe. Nie war die Infarzierung über die ganze Länge des Schnittes ausgedehnt,

meist beschränkte sie sich auf einen relativ kleinen Bezirk. Nur bei 3 Nieren mochte der Ausfall des durch die Infarktbildung zerstörten Gewebes für die Funktionsfähigkeit irgendwie in Betracht gefallen sein, erreichte aber auch im ungünstigsten Falle nicht einen Viertel des Organs. Bei allen anderen Nieren war der Infarkt so klein, daß von einer merklichen Verminderung des sekretionsfähigen Parenchyms nicht gesprochen werden konnte. Die Operationsschnitte lagen nicht immer ganz genau median in der Niere; ihr Abweichen von der Mittellinie hatte keinen konstanten Einfluß auf die Größe des Infarktes. In dem einen Falle (Vers. VII) war die Infarktbildung nur minimal, obschon der Schnitt erheblich von der Mittellinie abwich, während andererseits trotz genau medianer Lage des Längsschnittes gleichwohl eine, wenn auch geringe Infarzierung des Gewebes zu konstatieren war. Außerhalb der Wundlinie und des Infarktgebietes bot das Nierenparenchym als einzige Veränderung stellenweise eine Erweiterung der abführenden Harnkanälchen, teilweise auch der Tubuli contorti dar. Andere Schädigungen des Parenchyms fehlten.

Die histologischen Veränderungen im Infarktgebiete waren jeweilen die gewohnten, schon häufig beschriebenen. Auch über die Zerfalls- und Regenerationsprozesse im Bereiche der Schnittwunde bieten meine Beobachtungen nichts neues. Da zudem das Studium der Heilungsvorgänge bei Nierenwunden außer dem Bereiche meines Themas liegt, gehe ich auf die histologischen Details nicht näher ein, sondern ich verweise lediglich auf die vorhergehende Beschreibung der gewonnenen Präparate.

Bei den Hunden waren die Folgen des medianen Nierenlängsschnittes ungefähr dieselben wie bei den Kaninchen. Makroskopisch schien die Schnittwunde an den Nieren jeweilen schön lineär, ohne Gewebsverlust verheilt. Bei mikroskopischer Betrachtung aber war immer eine deutliche Infarktbildung zu erkennen, die aber noch wesentlich kleiner war als an den Kaninchennieren. Außer an der einen Niere (Vers. V), welche nicht genau median gespalten wurde, beschränkte sich die Infarzierung auf einen nur 1—2 mm breiten Streifen neben der Schnittwunde. Entfernt vom Bereiche der Schnittlinie zeigte das Nierenparenchym keine Veränderung. Ein irgendwie erheblicher Ausfall von sezernierendem Nierenparenchym war nie zu konstatieren, auch in dem ungünstigsten Falle nicht. Eine dauernde Schädigung der Nierenfunktion durch die Längsspaltung der Niere fand jedenfalls bei keinem der Versuchshunde

statt.[1]) Die bei den Kaninchen beobachtete Erweiterung der abführenden Harnkanälchen in der Nachbarschaft der Nierenwunde fehlte bei den Hunden.

Meine Operationsresultate stehen somit zu denen von Langemak und Herman in einem auffallenden Widerspruche. Statt einer weitgehenden Zerstörung des Nierenparenchyms, die sich auf einen Viertel bis eine volle Hälfte des Organes erstreckte, fand ich nach der Nephrotomie bei Hunden ausnahmslos, bei Kaninchen in der Mehrzahl der Versuche eine relativ nur sehr geringe Gewebsläsion durch Infarktbildung. Der Grund dieser Differenzen darf kaum nur in einem Zufall gesucht werden, er muß in anderen Momenten liegen.

Um bei den Versuchstieren, bei denen eine eigentliche Wundpflege nach der Operation natürlich nicht durchführbar ist, möglichst einfache Wundverhältnisse zu schaffen, durchtrennte ich die Nieren zur Vermeidung von Urinfisteln nicht vollkommen bis ins Nierenbecken hinein, sondern nur bis nahe (1—2 mm) an dasselbe hinan. Diese Reserve in der Tiefe der Schnittführung konnte auf die Größe der Infarktbildung, wenigstens in den Mittelpartien der Niere, keinen Einfluß haben, da ja in der Spitze der Papille keine großen Arterien verlaufen. Höchstens an den Polen hätte ein tieferer Schnitt hin und wieder zu ausgedehnteren Infarkten Anlaß geben können. Jedenfalls läßt sich der Widerspruch zwischen Langemaks und meinen Versuchsresultaten nicht durch die verschiedene Schnitttiefe erklären, viel eher durch eine andere gleich zu erwähnende Differenz der Versuchsanordnung.

In der überwiegenden Mehrzahl seiner Versuche spaltete Langemak die Nieren in der Querrichtung, nur bei 3 Kaninchen in der Längsaxe. Bei jedem dieser drei Tiere hatte die Operation ausgedehnte Niereninfarkte zur Folge. Die vollkommene Übereinstimmung dieser drei Versuchsresultate unter sich sowohl, als mit den sehr zahlreichen Beobachtungen an quergespaltenen Nieren verleitete Langemak zu der Schlußfolgerung, daß nicht nur durch einen Querschnitt, sondern auch infolge der Längsspaltung in den Nieren der Kaninchen stets durchschnittlich mehr als ein Viertel des Nierenparenchyms zugrunde gehe. Diese Folgerung Langemaks war sicherlich etwas voreilig. Sie wird nicht nur durch

1) Bei Hund Nr. 1 (Vers. V) wurde die Funktion der operierten Niere mit der der gesunden durch Kryoskopie der getrennten Urine verglichen und normal befunden.

meine Versuchsergebnisse widerlegt, sondern auch durch eine Reihe anderer in der Literatur mitgeteilter Beobachtungen. Wolff (11) spaltete bei 3 Kaninchen in Zwischenräumen von 3—4 Wochen beide Nieren durch den Sektionsschnitt bis in das Nierenbecken. Die Nierenwunden heilten in jedem Falle mit lineärer Narbe. Leider berichtete Wolff nichts über den mikroskopischen Befund; kleine Infarkte mögen also eventuell übersehen worden sein, große aber sicher nicht. Petterson (12) fand nach neun Längsspaltungen von Kaninchennieren, die er zur Vornahme der Papillenligatur ausführte, nur dreimal eine Infarktbildung. Einmal war der Infarkt nur klein und oberflächlich, bei einem 2. Kaninchen erbsengroß und bei einem 3. Tiere erreichte die Gewebsnekrose zweimal Erbsengröße. In den sechs anderen Kaninchennieren war die Schnittnarbe schmal, hin und wieder nach der Rinde zu etwas verbreitert und bestand aus Bindegewebe mit Einschluß von Resten verödeter Harnkanälchen. Barth (13) endlich fand sogar nach keilförmiger Längsresektion an einer Kaninchenniere die Resektionswunde lineär verheilt, ohne Zeichen von Infarktbildung.

Die Längsspaltung der Kaninchenniere zieht also keineswegs immer eine so ausgedehnte Nekrose des Nierenparenchyms nach sich wie Langemak bei seinen Versuchstieren konstatierte, sondern häufig nur eine sehr geringe Infarktbildung. Diese Verschiedenheit der Operationsfolgen ist, wie ich glaube, nicht bedingt durch Differenzen der Operationstechnik; ihre Ursache liegt vielmehr meines Erachtens in den anatomischen Verhältnissen der Kaninchenniere, in dem Wechsel ihrer Gefäßanordnung. In der mir zugänglichen Literatur fand ich über die Verteilung der Arterien in der Kaninchenniere keine präzisen Angaben. Um mich darüber orientieren zu können, stellte ich mir deshalb selbst mehrere Korrosionspräparate her. Ich injizierte 6 Kaninchennieren von der Art. renalis aus mit einer Kaolin-Celloidinmischung von Honigkonsistenz. Nach künstlicher Verdauung dieser Nieren in Salzsäure-Peptonlösung erhielt ich einen schönen Ausguß des ganzen arteriellen Nieren-Gefäßbaumes, bei dem auch die feinsten Arterienästchen in der Rinde sehr hübsch erhalten waren. An derartigen Injektionspräparaten war nun sehr deutlich zu erkennen, daß im allgemeinen der dorsale und der ventrale Teil des Gefäßbaumes gleich groß sind, aber keineswegs immer genau durch die Längsmedianebene voneinander getrennt werden. Wiederholt sah ich größere Arterienäste des ventralen Gefäßanteiles sowohl auf der Höhe der Konvexität, als an den Polen ziemlich weit in die dor-

sale Hälfte der Niere hinüberreichen und andererseits Arterien der dorsalen Hälfte in die ventrale. An solchen Nieren mußte ein Längsschnitt in der Medianlinie natürlich eine Verletzung größerer Arterienäste zur Folge haben und damit auch Anlaß zu größeren Infarkten geben. Andererseits erhielt ich aber Präparate, in denen die Trennungsfläche des dorsalen und ventralen Gefäßanteiles genau in der Längsmedianebene lag, wo also ein medianer Längsschnitt keine wesentliche Gefäßverletzung bedingt hätte.

Die Folgen eines genau median gelegten Längsschnittes durch die Kaninchenniere sind deshalb nie genau vorauszubestimmen. Die Nierenspaltung wird häufig nur eine sehr beschränkte Gewebsnekrose bedingen, anderemale aber bei ungünstigen anatomischen Verhältnissen ausgedehnte Infarktbildung nach sich ziehen. Daraus erklärt sich der auffällige Wechsel der Operationsresultate und damit auch der Widerspruch der Urteile über die Folgen der Längsspaltung von Kaninchennieren.

Keineswegs einheitlicher als über die Versuche an Kaninchen lauten die Berichte über die Ergebnisse der Nephrotomia longit. bei Hunden. Bei meinen eigenen Versuchen sah ich nach der Längsspaltung von Hundenieren nur ein einziges Mal einen erwähnenswerten Infarkt im Nierenparenchym; derselbe hatte allerdings bloß eine maximale Breite von 2 mm und eine maximale Höhe von 4,5 mm. Der Längsschnitt lag in dieser Niere nicht ganz median; bei den anderen vier, genau in der Mitte gespaltenen Nieren war die Infarktbildung noch geringer, teilweise fast null. In Übereinstimmung mit diesen Beobachtungen fand Wolff die Nephrotomiewunden an 4 Hundenieren schön lineär vernarbt. Barth, l. c., der von einer Hundeniere, welche er einige Wochen vorher durch den Sektionsschnitt gespalten hatte, ein Arterienkorrosionspräparat anfertigen ließ, konnte nachweisen, daß der Längsschnitt keine größeren Arterienäste der Niere verletzt hatte. Sogar nach Längsresektion keilförmiger Stücke aus der Niere fand Barth bei Hunden die Parenchymnekrose wiederholt lediglich auf die unmittelbare Umgebung der Resektionsflächen beschränkt, wenn die Excisionsstelle genau median lag.

In scharfem Gegensatz zu diesen günstigen Erfahrungen konstatierte nun aber Herman nach Nephrotomie bei Hunden immer einen bedeutenden, mitunter halbseitigen Schwund des Nierenparenchyms. Ein Zufall ist auch hier bei der großen Zahl seiner Versuche und der Konstanz der Resultate ausgeschlossen; eine Erklärung für die schlechten Erfolge muß anderswo gesucht

werden. Sie dürfte in der ungünstigen Versuchsanordnung Hermans liegen. Er gibt ausdrücklich an, beim Anlegen des Schnittes der von Zondek für die Nephrotomie beim Menschen gegebenen Vorschrift gefolgt zu sein und absichtlich den Längsschnitt nicht genau in die Medianlinie der Niere gelegt zu haben, sondern mehr dorsalwärts. Wie mich eigene Arterienkorrosionspräparate lehrten, die ich, wie bei Kaninchen, auch aus Hundenieren durch Injektion einer Kaolin-Celloidinmischung herstellte, liegt die natürliche Trennungsfläche zwischen dem dorsalen und ventralen arteriellen Gefäßanteil der Hundeniere, abweichend von den Verhältnissen beim Menschen, genau in der Medianlinie des Organs. Die Trennung der beiden Gefäßbäume ist eine so scharfe, daß nur ein genau median gelegener Längsschnitt keine größeren Arterienäste verletzen wird. Da Herman seinen Nephrotomieschnitt immer auf die dorsale Hälfte der Niere verlegte, mußten infolgedessen durch denselben unfehlbar jedesmal eine ganze Reihe größerer Arterien durchschnitten und relativ ausgedehnte Parenchymbezirke geschädigt, eventuell nekrotisch werden. In Übereinstimmung mit dieser Annahme fand Herman, der dorsalen Lage seines Schnittes entsprechend, immer nur an der dorsalen Nierenhälfte einen ausgedehnten Gewebsschwund resp. eine Infarktbildung, während auf der ventralen Seite nur in unmittelbarer Nähe der Schnittwunde Degenerationserscheinungen an den Epithelien erkennbar waren.

Noch ein zweiter Punkt mag ungünstig auf die Operationsresultate Hermans eingewirkt haben. Zur Vereinigung der beiden, durch den Längsschnitt getrennten Nierenhälften legte Herman nicht nur eine fortlaufende, oberflächliche Nierennaht an, sondern in der Mehrzahl der Fälle auch noch drei tiefgreifende, fast durch die ganze Dicke der Niere gehende Nähte, welche „die Blutung aus den tieferen, über dem Nierenbecken gelegenen Gefäßen" zum Stehen bringen sollten. Diese tiefen Nierennähte können keinesfalls, wie Herman glaubt, für den endgültigen Operationserfolg belanglos sein. Auch wenn die naheliegende Gefahr der Schnürung des Parenchyms vermieden wird, so kann doch schon der tiefe Durchstich der Nadel allein zur Verletzung größerer Arterien und damit zur Schädigung ausgedehnter Parenchymbezirke Anlaß geben.

Die Versuche Hermans beweisen deshalb trotz ihrer großen Zahl und ihrer gleichmäßigen Resultate noch keineswegs, daß die Nephrotomia longitudinalis bei Hunden unbedingt einen großen Ausfall sezernierenden Parenchyms zur Folge haben muß. Ihre unzweckmäßige Anordnung läßt eine solche Schlußfolgerung nicht

zu; die Versuche zeigen vielmehr nur, wie zerstörend tiefe Längsschnitte durch die Hundeniere wirken, wenn sie nicht in die natürliche Trennungsfläche zwischen dorsalem und ventralem Gefäßbaum gelegt werden. Wie gering dagegen die Verletzung und die Einbuße an funktionsfähigem Drüsengewebe sein kann, wenn der Schnitt in dieser Fläche geführt wird, das lehren die Mitteilungen von Barth und Wolff und meine eigenen Beobachtungen in unzweideutiger Weise.

Die eingangs aufgeworfene Frage, ob die Längsspaltung der Niere bei Kaninchen und Hunden regelmäßig, wie Langemak und Herman annehmen, eine ausgedehnte Infarktbildung bedingen, muß deshalb unbedingt verneint werden. Wohl entstehen nach dem Sektionsschnitt in den Nieren dieser Tiere fast ausnahmslos Infarkte, aber dieselben erreichen, wenn der Schnitt genau median liegt, bei Hunden wahrscheinlich nie, bei Kaninchen offenbar nur in der Minderzahl der Fälle eine für die Funktion des Organs bedeutungsvolle Größe.

Aus diesen Ergebnissen der Tierversuche Rückschlüsse auf den Menschen zu ziehen, ist nur in beschränktem Maße erlaubt. Die Anatomie der menschlichen Niere zeigt von derjenigen der Hunde- und Kaninchenniere wesentliche Differenzen, unter anderem im gegenseitigen Verhalten des dorsalen und ventralen Nierengefäßbaumes. Dieses letztere aber ist ja für die Folgen der Nephrotomie in erster Linie maßgebend. Bei Hunden und Kaninchen experimentell erzielte Operationsresultate der Nephrotomie dürfen deshalb keinesfalls ohne weiteres für die Beurteilung der Heilungsaussichten des Nierenschnittes beim Menschen verwertet werden. Immerhin erlauben sie uns anzunehmen, daß bei richtiger Anpassung der Schnittführung an die anatomischen Verhältnisse auch beim Menschen die Niere längs gespalten werden kann ohne ausgedehnten Gewebsverlust zu erleiden.

Wie oft es aber gelingt, den Nierenschnitt beim Menschen in die natürliche Teilungsfläche des Organs zu legen und Verletzungen größerer Arterienäste zu vermeiden, das werden wir nicht durch Tierversuche, sondern nur durch die postoperativen Befunde am Menschen selbst erfahren. Leider sind solche mit den zur Lösung dieser Frage notwendigen Einzelheiten bis jetzt nur in spärlicher Zahl mitgeteilt worden, obschon ja nicht selten nach der Nephrotomie die sekundäre Nephrektomie ausgeführt wird.

Wie bereits eingangs erwähnt, fand Barth (l. c.) einmal nach einem Sektionsschnitt durch die Niere, dessen Richtung etwas schräg

von der Mittellinie abwich, einen wallnußgroßen Infarkt neben der Schnittlinie, ein andermal nach derselben Operation bei einem Herrn mit hochgradiger interstitieller Nephritis Gangrän des unteren Nierenpoles. Braatz (l. c.) sah nach einem genau medianen Längsschnitt durch die Niere die ventrale Nierenhälfte 4 Jahre später stark atrophisch. In einem anderen Falle von Braatz (14) war die Sektionsschnittnarbe an der sechs Monate später exstirpierten Niere auffallend asymmetrisch verzogen; da aber 3 Wochen vor der Nephrektomie die Ligatur der Art. renalis vorgenommen worden war, dürfte das Präparat zur Beurteilung der Folgen der Nephrotomie kaum verwertbar gewesen sein. Fränkel (l. c.) demonstrierte im ärztlichen Verein in Hamburg ein 3 Tage nach der Nephrotomie gewonnenes Nierenpräparat, an welchem außer dem von nekrotischen und hämorrhagischen Stellen umgebenen Lager des eingeführten Drains 2 gelbliche Infarkte zu sehen waren, ein etwa haselnußgroßer am oberen Pol und ein etwas kleinerer an einer Seitenfläche des Organs. [1])

Daß durch den Medianschnitt größere Gefäße der Niere verletzt wurden, wonach eine Infarzierung kaum hat ausbleiben können, ist bei mehreren in der Literatur mitgeteilten Fällen zweifellos. Ein von Kocher (l. c.) nicht mit Namen zitierter Autor verlor einen Kranken an einer Nachblutung aus der Nephrotomiewunde. Cooper (l. c.) mußte wegen anhaltender Blutung einer Nephrotomie die sekundäre Nephrektomie folgen lassen. Korteweg (l. c.) sah sich 3 Tage nach einer Nierenspaltung wegen heftiger Blutung zur Freilegung und Tamponade der Niere veranlaßt. Ob auch die Beobachtung von Deneke (l. c.) gleich gedeutet werden muß, ist unsicher. Im Anschluß an eine 8 Tage zuvor ausgeführte Nierenspaltung stellte sich eine so gefahrdrohende Blutung aus der Nierenwunde ein, daß die Niere exstirpiert werden mußte. Deneke selbst suchte den Grund der Gefäßverletzung nicht im Nierenschnitt, sondern in der zum Steinnachweis vor der Sectio renis vorgenommenen Akupunktur.

Diese Beobachtungen beweisen, so klein auch ihre Zahl ist, deutlich genug, daß die Spaltung der Niere beim Menschen kein harmloser Eingriff ist, sondern hin und wieder eine erhebliche Schädigung des Organs bedingen kann. Obschon in diesen mitgeteilten Fällen, außer bei dem Kranken Kortewegs noch nicht

1) Aus der von Delkeskamp (15) gegebenen Beschreibung eines 5 Monate nach der Nephrotomie gewonnenen Nierenpräparates läßt sich nicht erkennen, was die Folgen der Lithiasis und was die Folgen des Sektionsschnittes gewesen sind.

der Zondeksche Nephrotomieschnitt angewandt wurde, sondern der weniger schonende, rein mediane Schnitt, war immerhin die Läsion der Niere nur in dem einen Falle von Barth (Nekrose des unteren Poles) und bei einem Kranken von Braatz (Atrophie der ventralen Nierenhälfte) so bedeutend, wie nach der Darstellung von Langemak und Herman konstant zu erwarten wäre. Sonst blieb der Ausfall von Gewebe weit hinter den von diesen Autoren befürchteten Durchschnittsgrenzen zurück.

Daß Sektionsschnittwunden der menschlichen Niere auch ohne jede Infarktbildung lineär verheilen können, beweist eine genaue Beobachtung von Simmonds (16). Er fand an einer 2 Jahre vorher durch den Sektionsschnitt gespaltenen Niere auf der sonst glatten Oberfläche eine 4 cm lange, lineäre, mit Bindegewebsadhäsionen besetzte Narbe. Die blaßgraue, zarte Narbenfläche zog sich keilförmig nach dem völlig normal erscheinenden Nierenbecken; auf dem Querschnitte sah man, daß diese Narbenfläche nur messerschneidedünn war und überall unmittelbar an intaktes Nierengewebe anstieß. Im mikroskopischen Bilde war innerhalb des Narbengewebes eine kleinzellige Infiltration, die nur in die allernächste Umgebung einige Ausläufer ausschickte. Im Bereiche der Narbe waren die Harnkanälchen völlig untergegangen, doch fanden sich noch reichlich gut erhaltene Glomeruli neben verödeten. Der seinerzeit aus diagnostischen Gründen an der völlig gesunden Niere vorgenommene Sektionsschnitt hatte also nur im Gebiete der Schnittfläche selbst nennenswerte Veränderungen hinterlassen. Die Niere war nach der Spaltung nicht genäht worden.

Einen ähnlichen Befund erhob Israel (17) 2 Monate nach einer Nephrotomie. An der sekundär exstirpierten Niere war kaum eine Anomalie zu erkennen. Eine ganz seichte Rinne zeigte noch den Verlauf des 6 cm langen Sektionsschnittes, und selbst auf dem Querschnitte der Niere war nur schwer eine Andeutung von Narbe zu entdecken. Die Nierenwunde war seinerzeit durch 5 Catgutnähte vereinigt worden. Auch bei zwei von Greiffenhagen (18) untersuchten Nieren war nach der Längsspaltung eine Infarktbildung ausgeblieben. Über die ganze Konvexität dieser beiden Nieren erstreckte sich eine schmale, lineäre Narbe, die, wie an Querschnitten zu erkennen war, bis in das Nierenbecken reichte. An der Oberfläche war sie etwas breiter als in der Tiefe. Von der Schnittfläche zogen bindegewebige Strahlen in das angrenzende Nierengewebe, wo sie zum partiellen Schwund der Harnkanälchen und zu pathologischen Veränderungen der Glomeruli geführt hatten.

Schließlich sind auch noch die Befunde von Pousson (19) an dieser Stelle anzuführen. Pousson untersuchte nicht nur makroskopisch, sondern auch mikroskopisch vier Nieren, an denen er einen Tag, zwei Tage, fünf Wochen und sechs Monate vorher wegen Nephritis die Längsspaltung vorgenommen hatte. In der Beschreibung der Präparate erwähnt er nirgends Zeichen von Infarktbildung; doch scheint er einerseits diesem Punkte nicht besondere Aufmerksamkeit geschenkt zu haben und andererseits waren die Nieren durch die Entzündung teilweise so stark verändert, daß wohl große, nicht aber kleine Infarkte an ihnen erkennbar gewesen wären.

Es stehen sich also in der Literatur zwei ungefähr gleich große Beobachtungsreihen gegenüber, wovon die eine beweist, daß an der menschlichen Niere der Sektionsschnitt ohne bemerkenswerten Ausfall sekretionsfähigen Gewebes lineär verheilen kann, die andere aber deutlich genug auf die Gefahr der Infarktbildung bei dieser Operation hinweist. Ob glatte lineäre Heilung der Nephrotomiewunde oder ob Infarktbildung häufiger ist, das läßt sich an Hand dieses geringen Beobachtungsmateriales nicht entscheiden. Da bei keinem der üblichen Laboratoriumstiere die Gefäßanordnung in der Niere dieselbe ist wie beim Menschen, zudem am Tiere die Nephrotomie fast immer an gesunden, beim Menschen meist an pathologisch veränderten Nieren vorgenommen wird, läßt sich diese Frage voraussichtlich nur schwer experimentell beantworten; keinesfalls wird sie durch die Arbeiten von Langemak und Herman im ungünstigen Sinne entschieden. Die bis jetzt mitgeteilten Tierexperimente lehren lediglich, daß jede Durchtrennung eines größeren Arterienastes in der Niere einen Infarkt zur Folge hat und ein solcher beim Nierenschnitt nur dann vermieden werden kann, wenn es gelingt, die Niere genau in der natürlichen Teilungsfläche zu spalten. Wie oft dieser letzteren Anforderung bei der Nephrotomie am Menschen nachgekommen werden kann, entzieht sich einstweilen unserer Kenntnis; ein abschließendes Urteil über die Folgen der Nierenspaltung am Menschen steht uns deshalb nicht zu, bevor uns eine größere klinische Erfahrung den nötigen Aufschluß gibt.

Literaturverzeichnis.

1. Barth, Nierenbefund nach Nephrotomie. Arch. f. klin. Chir., Bd. 46, 1893. Zur Frage der diagnostischen Nierenspaltung. Zentralbl. f. Chir., 1900, Bd. 27.

2. Braatz, Zur operativen Spaltung der Niere. Deutsche med. Wochenschr. 1900, S. 159.
3. Fränkel, Nierendemonstration. Sitzungsbericht der biolog. Abt. d. ärztl. Vereins Hamburg. Münchn. med. Wochenschr. 1902, S. 385.
4. Deneke, Ein Fall von schwerer Nierenblutung nach Nephrolithotomie. Festschrift der Braunschweiger Ärzte 1897.
5. Kocher, Chirurgische Operationslehre. Jena 1902.
6. Korteweg, Die Indikationen zur Entspannungsincision bei Nierenleiden. Mitteil. aus den Grenzgebieten der Medizin und Chirurgie, Bd. VIII, 1901.
7. Cooper, Nephrotomie for Stone in the Kidney; excessive hemorrhage, nephrektomy, recovery. California State Journ. of med. 1905. Referiert in Monatsber. f. Urologie 1905.
8. Langemak, Die Nephrotomie und ihre Folgen. Beiträge zur klin. Chir. Bd. 35, 1902.
9. Langemak, Über den Einfluß der Blutdrucksteigerung auf den anämischen Infarkt. Bibl. med. Abt. C. H. 17.
10. Herman, Über Nierenspaltung. Deutsche Zeitschr. f. Chir., Bd. 73.
11. Wolff, Die Nierenresektion und ihre Folgen. Berlin 1900.
12. Petterson, Über die Veränderungen der Niere nach Läsion der Papille beim Kaninchen. Beiträge zur pathol. Anatomie und zur allgemeinen Pathol., Bd. 33, 1903.
13. Barth, Über die histologischen Vorgänge bei der Heilung von Nierenwunden und über die Frage des Wiederersatzes von Nierengewebe. Arch. f. klin. Chir., Bd. 45, 1893.
14. Braatz, Zur Nierenexstirpation. Deutsche Zeitschr. f. Chir., Bd. 48, 1898.
15. Delkeskamp, Beiträge zur Nierenchirurgie. Beiträge zur klin. Chirurgie, Bd. 44.
16. Simmonds, Über Nierenveränderungen nach Nephrotomie. Sitzungsber. der biol. Abt. des ärztl. Vereins Hamburg. Münchn. med. Wochenschr. 1903, S. 271.
17. Israel, Über einen Fall von Nierenexstirpation wegen Ureteritis. Berlin. klin. Wochenschr. 1893.
18. Greiffenhagen, Über die Nephrolithotomie vermittelst des Sektionsschnittes. Arch. f. klin. Chir., Bd. 48, 1894.
19. Pousson, De l'intervention chirurgicale dans les néphritis médicales. Annales des malad. d. org. gén.-ur. 1902.

III.

Aus dem Elisabeth-Krankenhaus in Kassel.

Die perorale Intubation mit und ohne Druck.

Von

Dr. **Franz Kuhn**,
dirigierender Arzt.

III. Teil. Apparat zur Lieferung des Druckes für die Überdrucknarkose.[1])

(Mit 5 Abbildungen.)

Die Bedingungen, unter denen eine Eröffnung des Thorax möglich ist, haben die Arbeiten der letzten Zeit (Sauerbruch, Brauer, Wilms, Kelling, Kuhn) genugsam klar gelegt.

Die Frage gipfelt bekanntlich in der Herstellung einer ausreichenden Druckdifferenz zwischen Bronchialluft und Pleuraluft; dabei kann es keinen Unterschied ausmachen, ob man dies auf dem Wege eines Unterdruckverfahrens oder Überdruckverfahrens erreicht.

Wie ich in einer Reihe von Arbeiten[2]) ausführte, haben wir in

1) Nach einem auf der Naturforscherversammlung zu Meran gehaltenen Vortrage 1905.

2) Kuhn, Der Metallschlauch bei der Tubage und als Trachealkanüle. Wiener klin. Rundschau 1900, Nr. 28. — Die perorale Intubation. Zentralblatt für Chirurgie 1901, Nr. 52. — Technik der peroralen Tubage. Deutsche med. Wochenschr. 1902, Nr. 33. — Geschichte der peroralen Intubation. Fortschr. d. Medizin 1902, Nr. 4. — Pulmonale Narkose. Therapeutische Monatshefte 1903, Heft IX, September. — Pernasale Tubage. Münchener med. Wochenschr. 1902, Nr. 35. — Kein Pressen und Würgen bei Narkosen. Berliner klin. Wochenschr. 1903, Nr. 17; insbesondere: Perorale Tubagen mit und ohne Druck. Deutsche Zeitschrift für Chirurgie Bd. 76 und 78, I. Teil und II. Teil. — Ferner: Vorträge auf den Naturforscherversammlungen zu Karlsbad und Kassel, auf dem Chirurgen-Kongreß 1903 und 1905 und dem Laryngologen-Kongreß, Heidelberg 1905. — Ferner: Monatsschrift für Ohrenheilkunde und Laryngologie 1905. — Ferner: Asphyxie und Tubage. Therapie der Gegenwart. Oktober 1905.

der peroralen Tubage ein vorzügliches Mittel, den Überdruck am menschlichen Thorax zur Anwendung zu bringen.

Zuletzt habe ich die Frage in der Zeitschrift für Chirurgie Bd. 78 erörtert und daselbst für die Lieferung des konstanten Druckes einige improvisierte Apparate kurz beschrieben. Inzwischen ist die Frage nach der technischen Seite abgeschlossen worden und bin ich in der Lage, Ihnen, dank dem liebenswürdigen Entgegenkommen der Firma Dräger-Lübeck, anbei einen vollkommenen Apparat zur Lieferung des konstanten Druckes und gleichzeitiger Narkose zu demonstrieren.

Ich habe diesen Apparat bereits in meiner letzten Arbeit in dieser Zeitschrift (Band 78, S. 505) angekündigt.

Bevor ich jedoch auf die Erklärung des Modelles eingehe, möchte ich eigenes ein Konkurrenzverfahren, auf das wir während der Herstellung des Apparates kamen, kurz berühren. Es lehnt sich an die Konstruktion der modernen Rettungsapparate an. Demzufolge dienen 2 Kohlensäureabsorptionspatronen zur Entfernung der CO_2 aus der Ausatmungsluft, so daß diese letztere, während sie unter einem konstanten Drucke steht, in ununterbrochenem Strome immer wieder eingeatmet werden könnte. Auf den ersten Blick hat der Vorschlag etwas Bestechendes. Man kann das Individuum gleichsam in einen geschlossenen Raum, dem man O zuführt, bringen und darin atmen lassen, viele Mechanismen fallen weg usw.

Aber sofort erheben sich Bedenken: Wie erfolgt die Narkose? Wird das Chloroform beim Durchgang durch die Kalipatronen nicht verändert? Wie steht es um die Dosierung des Chloroforms?

Diese und noch viele andere Bedenken ließen uns den Versuch mit CO_2-Absorptionspatronen sofort wieder aufgeben.

Zur ungefähren Orientierung setze ich hier eine Abbildung (1) unseres Versuchsmodelles her, das in vollkommener Form von der Firma Dräger-Lübeck ausgeführt, und von mir in Verwendung gezogen wurde.

Die Erklärung ist folgende:

Aus einer Sauerstoffbombe kommt ein Sauerstoffstrom, der sich in einem Drägerschen Tropfapparat (Chl) mit Chloroform in einer gewissen Konzentration bereichert. Dann gelangt er in einen Balg B, der einen konstanten Druck von 5—15 cm Wasser herstellt; von da (an der Kreuzung X vorüber) zum Mundstück M. Da dies letztere kein Auslaßventil trägt, muß die Respirationsluft in dem Systeme bleiben. Die ausgeatmete Luft geht also wieder zu X zurück. Dort aber sorgt ein Rückschlagventil dafür, daß die Luft

nicht wieder in den Balg (B) zurückströmt, sondern auf einem Umwege (w) durch die beiden Kohlensäurepatronen (P-P) strömen und dort ihre Kohlensäure abgeben muß. Erst dann darf die Luft wieder zur übrigen Respirationsluft zuströmen.



Fig. 1. Apparat mit Kohlensäureabsorptionspatronen.

Bei X ist ein Rückschlagventil, welches die aus r zurückkehrende Athemluft zwingt, erst die Kohlensäurepatronen (P-P) zu passieren, bevor sie wieder zur Athmung kommt.

Auf diese Weise ist es tunlichst möglich gemacht, immer dieselbe Luft, die stets etwas O neu zugeführt erhält, wieder atmen zu können.

Die Bedenken, die in dem ganzen Prinzipe liegen, habe ich zum Teil oben erwähnt. Ich kann noch weitere nennen, z. B. die Gefahr der rückständigen CO_2 in dem Rohre (r), das zum Munde führt, usw.

Sie alle veranlaßten uns, den Apparat wieder zu verlassen, und dem folgenden uns zuzuwenden.

Der vollständige Apparat.

Unser eigentlicher Apparat weist noch zwei Konstruktionsphasen auf, beide schließen sich eng an die früher mitgeteilten improvisierten Modelle an:

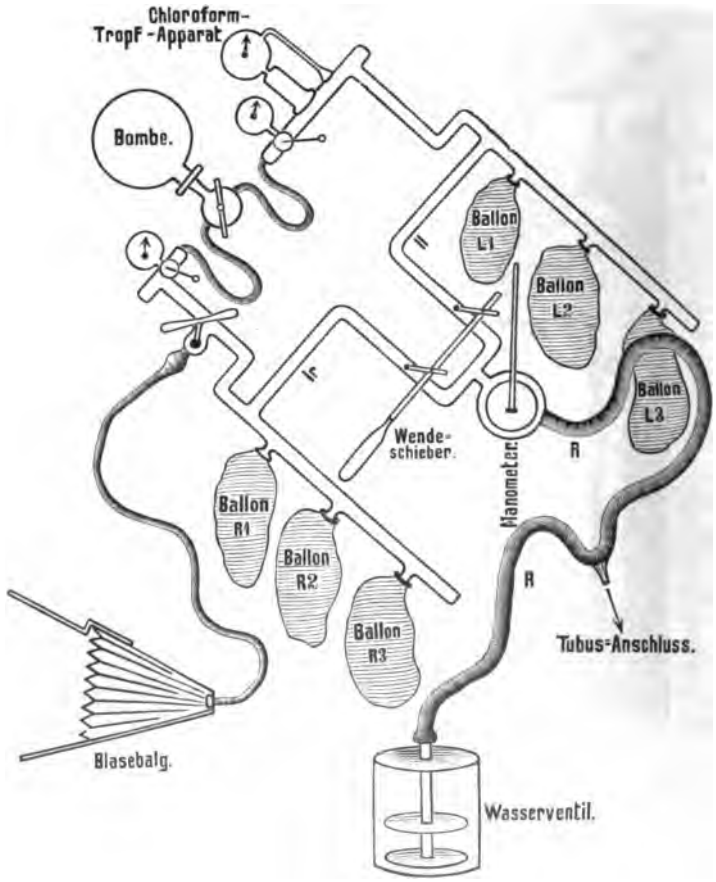

Fig. 2. Grundplan eines Apparates zur Überdrucktubage.
(Ballons und Wasserventil beibehalten). I. Phase.

1. In der ersten Versuchsphase sind die Ballons aus Gummi als Reservoirs für Sauerstoff und Chloroformsauerstoff noch beibehalten; ebenso noch das Wasserventil.

Dementsprechend verwenden wir einen Apparat, der wie beifolgt, in seinem Grundplan angeordnet ist (Fig. 2). Die einzelnen Bestandteile sind aus den in den Plan eingeschriebenen Erklärungen

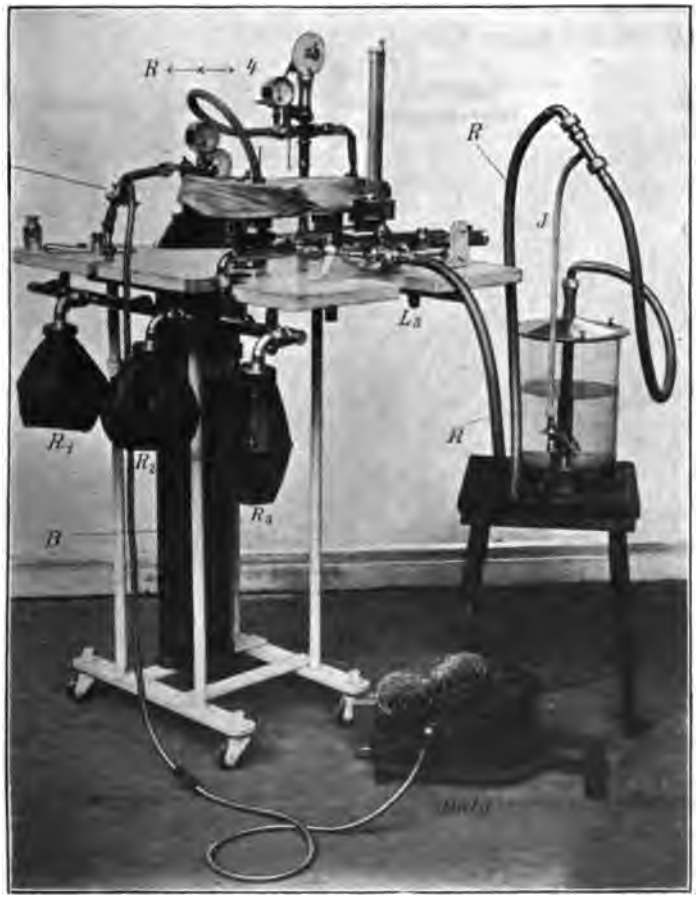

Fig. 3. Apparat zur Lieferung des Druckes zur Überdrucknarkose. (Mit Ballons und Wasserventil). Erklärung siehe in Fig. 2.

zu ersehen. Aus diesen Erklärungen wird auch Fig. 3, welche den gesamten Apparat im Bilde darstellt, verständlich.

Die Erklärung des Bildes ist, soweit sie nicht aus dem Grundplane des Modelles in Fig. 2 hervorgeht, folgende:

Aus einer Sauerstoffbombe (B) kommt ein starker Sauerstoffstrom, der sich sofort in 2 Wege, nach rechts und links (L und R) teilt.

Der rechte Strom (R), der gegebenenfalls durch einen Blasebalg (Balg) verstärkt werden kann, geht zu den Ballons R_1, R_2, R_3, welche alsdann Sauerstoff und Luft enthalten.

Der linke Strom (L) geht durch einen Roth-Drägerschen Sauerstoff-Chloroform-Tropfapparat, und dann nach den Ballons L_1, L_2, L_3 auf der linken Seite.

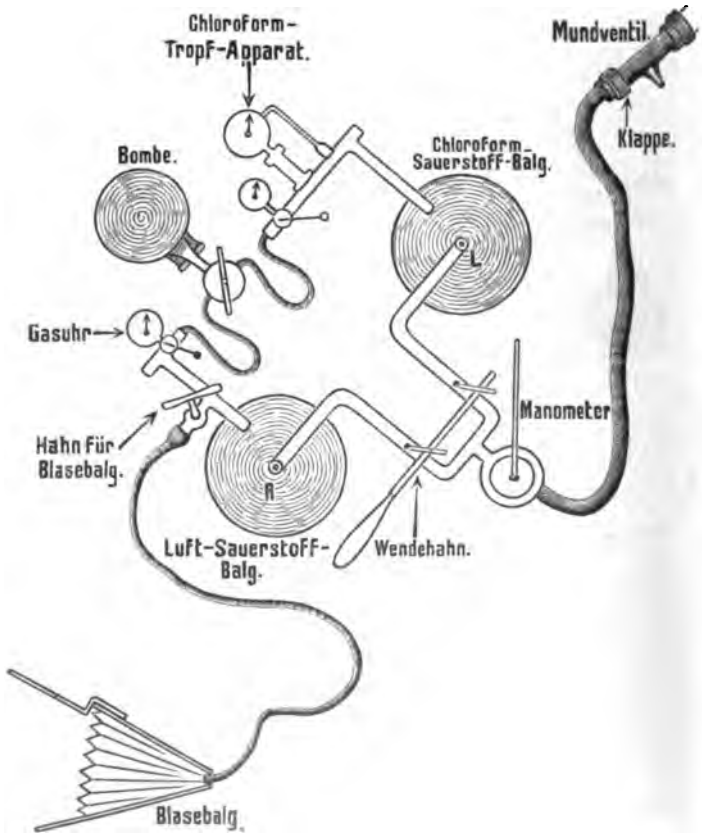

Fig. 4. Grundrißschema zum Überdrucknarkoseapparat Kuhn-Dräger. II. Phase. (Letztes Modell).

So werden die beiden Ballonreihen, mit je ihren Gasen, die R ohne Chloroform, die L mit Chloroform gefüllt.

Von diesen beiden Ballonreihen, deren Druck bis zu einem gewissen Grade gesteigert, allerdings nicht genau reguliert werden kann, führt je eine Ableitung (lr, ll) zu einem Wendeschieber resp. Wendehahn, welcher beliebig einstellbar ist, und welcher erlaubt,

bald die andere Ballonreihe einzuschalten, bald auch von jeder Reihe beliebig viel Strom zu benutzen.

Auf diese Weise ist es möglich, bald sauerstoffhaltige Luft allein dem Respirationsrohr (R) zuzuführen, bald solche mit Chloroform-

Chloroformmischapparat



Fig. 5. Narkoseapparat für Überdrucktubage Kuhn-Dräger.
II. Phase. (Letztes Modell).

dämpfen vermischt. Dabei ist eine äußerst vorsichtige und zarte Zufuhr des Chloroform ermöglicht; ebenso ist es momentan möglich, jede Chloroformzufuhr abzubrechen und Luftsauerstoff allein zuzuführen.

Hinter dem Wendehahn sorgt ein Manometer für Messung des Druckes im System.

Ein dicker Metallschlauch (R) leitet das komprimierte Gasgemisch vor den Mund und in das Intubationsrohr (J).

Als Auslaßventil für die ausgeatmete Luft unter Druck in diesem Falle funktioniert ein Ständer, der, mit Wasser teilweise gefüllt, das Gas bei einem gewissen Druck austreten läßt (Wasserventil); dieses Ventil ist später durch ein mechanisches Ventil ersetzt.

2. Die zweite Konstruktionsphase zeigt folgenden Apparat: (Fig. 4 u. 5).

Die Gummiballons sind durch exakt arbeitende Bälge, deren Druck genau reguliert werden kann, und die gleichzeitig ein Auslaßventil haben, ersetzt.

Der Wendehahn sorgt wie bei Fig. 2 und 3 für Einstellung bald von Sauerstoff, bald von Chloroform.

Ein Mundventil mit mechanischen Auslaßeinrichtungen, die für jeden Druck verstellbar sind, sorgt für die Abgabe der verbrauchten Respirationsluft.

Dementsprechend hat der endgültig fertige Apparat folgendes Aussehen bekommen (s. Fig. 4 und Fig. 5).

Die Erklärung des Apparates ist folgende:

Der aus der Bombe kommende Sauerstoffstrom teilt sich nach rechts und links und erreicht je einen Balg, der aufziehbar ist, und mittelst Gewichtes auf einen bestimmten Druck einstellbar ist. Der R-Balg kann auch noch mit Luft aus einem Gebläse versehen werden.

{ Der R-Balg enthält Luft-Sauerstoff,
{ der L-Balg Chloroform-Sauerstoff.

Beide Bälge haben, um nicht überfüllt werden zu können, oben selbsttätige Auslaßventile.

Aus den Bälgen strömen die Gase zu dem Wendehahn (wie in Fig. 3 und 4) und von da zum Mundventil mit mechanischer Auslaßvorrichtung und Rückschlagventil.

Mit dem letzteren Apparate nun habe ich eine große Anzahl Versuche an Tieren und Menschen angestellt, und mit ihm alles erreicht, was Sauerbruch und Brauer mit ihren Kammern mochten.

Ich hoffe, alsbald mit einer größeren Kasuistik zu dienen.

IV.

Aus der I. chirurgischen Abteilung des k. k. allgemeinen Krankenhauses in Wien. (Primarius Dr. K. Büdinger.)

Ein Beitrag zu den Gesichtsmißbildungen.

Von

Dr. L. Kirchmayr,
Assistent der Abteilung.

(Mit 4 Abbildungen.)

Eine vereinzelt beobachtete Mißbildung läßt in vielen Fällen ganz abgesehen von der Unmöglichkeit einer nach allen Seiten hin lückenlosen Erklärung nicht einmal die anatomischen Bedingungen ihres Zustandekommens überblicken. Mehren sich die Beobachtungen, so läßt sich wenigstens schon etwas über das Typische in der veränderten Entwicklung sagen.

Auf der I. chir. Abteilung kam eine äußerst seltene Mißbildung zur Beobachtung, die im folgenden beschrieben und mit den zwei bisher in der Literatur vorhandenen ähnlichen Fällen verglichen werden soll.

A. B., ein 4 Monate altes Mädchen aus gesunder Familie, in der auf väterlicher wie mütterlicher Seite nie eine Mißbildung vorgekommen sein soll, wurde am 29. IX. 1904 in das Krankenhaus aufgenommen. Das gut entwickelte, kräftige Kind weist bis auf die höchst auffällige Gesichtsmißbildung keine Abnormitäten auf (Fig. 1). Die linke Hälfte der Oberlippe zeigt im Filtrum eine die ganze Höhe derselben durchziehende ca. 2,2 cm breite Spalte, welche auch den harten und weichen Gaumen breit klaffend durchzieht. Man findst also eine circa fingerbreite Kommunikation zwischen Mund- und Nasenhöhle. Der äußere Rand des linken Zwischenkiefers ragt etwas in die Lippenspalte hinein, er ist wie aufgekrempelt. Das Filtrum der rechten Seite steht ca. 1,2 cm von der Mittellinie nach rechts. Die linke Nasenhälfte ist vollkommen normal gebildet bis auf ihren unteren Teil, welcher entsprechend der Lippenspalte kein Nasenloch aufweist. Statt der Öffnung überbrückt der deutliche und gut gebildete Nasenflügel die dort ca. 1,5 cm breite Spalte. Diesen Verhältnissen entsprechend ist

auch die linke Nasenhälfte dort abgeflacht. Die Maße: Mittellinie-Nasenflügelansatz sind rechts 1,2 cm, links 1,7 cm. Das linke Oberlid ist im inneren Drittel wimperlos, sonst von normalem Aussehen. Die Tränenpunkte und die Karunkel sind denen der anderen Seite gleich und nicht abnorm. Die Tränenröhrchen sind wie der Tränennasengang leicht sondierbar und zeigen keinen Bildungsfehler. Die Iris des linken Auges weist ein sichelförmiges, nach unten und innen sehendes Colobom auf, welches etwa 0,1 cm oberhalb der Irisgrenze endigt. Ophthalmoskopisch findet man ein den Sehnerven einbeziehendes Choroidealcolobom. Am Augenhöhlendach sitzt etwa dort, wo eine vom inneren Lidwinkel gezogene Senkrechte dasselbe trifft, ein 2,2 cm langes rüsselförmiges Gebilde auf (Fig. 2). Dieses mißt am Ansatzstück etwa 0,6 : 0,8 cm im sagittalen und horizontalen Durchmesser, wird dann im Querschnitt nahezu kreisförmig, erreicht in

Fig. 1.

Fig. 2.

der Mitte etwa 0,9 cm Durchmesser; am freien Ende ist es wieder queroval und hat die Maße 0,9 : 1,2 cm. Die trichterförmige Bildung ist überall mit Haut bedeckt, trägt kleine Wollhärchen und zeigt einige querverlaufende, seichte, muldenförmige Falten. Am unteren Ende sieht man eine grubige Einziehung, welche in der Mitte eine feine Öffnung aufweist. Das beschriebene Rüsselchen fühlt sich weich elastisch an, läßt sich frei nach allen Seiten bewegen und sitzt an einem anscheinend knorpeligen etwa 0,5 cm langen Zapfen, der ganz nahe am Stirnbein knöchern zu werden scheint. Die Sonde dringt bis auf den Knorpel hinauf und stößt überall auf weiche Schleimhaut. Drückt man den Rüssel aus oder schreit das Kind heftig weinend, so entleeren sich mehrere Tropfen einer klaren, salzig schmeckenden, stark fadenziehenden Flüssigkeit, welche unter dem Mikroskope nur Leukocyten, Lymphocyten und einige Epithelien erkennen läßt. In die Tränenröhrchen eingespritzte Milch fließt durch die Nase ab, in den Rüssel eingespritzt, fließt sie zurück. Wenn das Kind schreit, sieht man, daß der Rüssel sich eben noch merkbar bewegt, er verkürzt sich an seiner Außenseite mehr als an der Innenseite. Zieht man den

Rüssel nach oben, so sieht man, daß eine narbige etwas über das Hautniveau vorspringende Falte zum innersten Teil des Oberlides, eine zweite ebensolche in die Gegend des Tränensackes zieht (Fig. 3).

Am 3. X. wird die Lippenspalte in Narkose geschlossen (Primarius Büdinger) und drei Wochen später wird der Rüssel abgetragen.

Die Röntgenuntersuchung ergab folgendes: „Bei der Durchleuchtung der linken Kopfhälfte erkennt man einen langen Spalt zwischen dem Nasenbein und dem Nasenfortsatz des Oberkiefers. Das obere Ende des Spaltes reicht hoch hinauf bis in die pars nasalis des Stirnbeins" (Dr. Holzknecht).

Selenkoff[1]) beschreibt seinen Fall wie folgt:

34jähriger finnischer Bauer: „Die rechte Nasenhälfte durch eine vom inneren, oberen Rande der Orbita herabhängendes, weiches, rüsselförmiges Gebilde ersetzt, welches durch die am unteren abgestumpften Ende vorhandene feine Öffnung bis zur Wurzel für eine Sonde durchgängig ist und

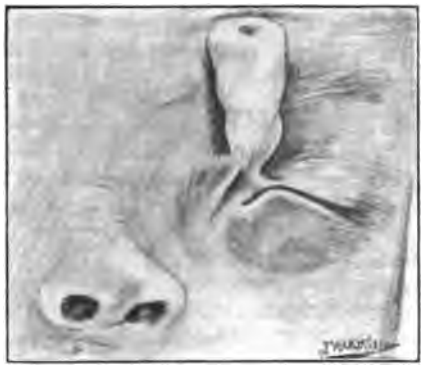

Fig. 3.

bei Druck eine dünne, schleimige Flüssigkeit mit Luftblasen entströmen läßt. Augenlider rechts nicht schlußfähig, am unteren leichtes Ektropion; beständiges Tränenträufeln." Aus dem bei der Obduktion erhobenen genau wiedergegebenen Befunde möchte ich folgendes zitieren: „Hemisphären vollständig geschieden. Rechter Bulbus olfactorius nur rudimentär entwickelt." „Die rechte Augenspalte erscheint als ungefähr gleichschenkliges Dreieck, dessen Spitze im lateralen Augenwinkel liegt; die Lider nicht schlußfähig." „Keine Tränenpunkte. Das rüsselförmige Gebilde hat die Form einer langgezogenen Birne und ist an dem rein häutigen Stiele frei beweglich. Dasselbe trägt an dem kolbig erweiterten, abgestumpften Ende eine muldenähnliche, kreisförmige Vertiefung mit seichten Unebenheiten bis Hanfkorngröße mit kurzen Haaren bewachsen. Maße: Länge von 4,4 cm; Durchmesser des Stieles 0,8, der Mitte 1,3, des unteren Drittels 2,0 cm.

1) Virchows Archiv 1884, Bd. 95, S. 95.

Am hinteren Segment der Mulde befindet sich eine Öffnung, welche eine Sonde von 0,3 Dicke passieren läßt und in einen den ganzen Rüssel durchsetzenden Kanal führt. An der Ansatzstelle des Stiels ist durch die häutige Bedeckung ein styloider knochenharter Fortsatz durchzufühlen, dessen Beschreibung weiter unten folgt. Nach Spaltung der hinteren Wand des Hohlrüssels erweist sich die ihn durchsetzende Höhle als in ihrer Form durchaus den äußeren Konturen desselben entsprechend. Dicke der Wandung oben 0,3, Mitte 0,7, unten 0,5 cm. Die Höhlung ist von glatter Schleimhaut ausgekleidet und läßt sich bis in einen feinen, den genannten Fortsatz durchsetzenden Kanal verfolgen, welcher an der Orbitaldecke blind endet." „Die sonst symmetrisch gebildete Oberlippe zeigt keine Spur von Filtrum. Die struppigen Schnurbarthaare, welche rechts etwa 0,5 über die Höhe der Nasenspitze hinaus sich verbreiten, halten, nur mit Ausnahme des linken Drittels, die Richtung nach rechts ein. Ligamentum labii internum fehlt. Der harte Gaumen ist in seinen weichen Bedeckungen an der Grenze des mittleren und rechten Drittels von einer spaltförmigen, vorn in 4 kurze Zweige auslaufenden Längsfurche durchzogen, welche 0,7 vom Schneidezahn entfernt beginnt und hier 0,6 tief ist, sodann immer oberflächlicher werdend geradlinig nach rückwärts verläuft und ca. 0,6 vom harten Gaumen freiläßt. Die Sonde dringt nirgends auf oder durch den Knochen. Der weiche Gaumen bietet nichts Abnormes. Der Alveolarfortsatz trägt rechts 1 Schneidezahn und Eckzahn, keinen Raum für den zweiten Schneidezahn. Rechts fehlen: Os ethmoidale, lamina cribrosa, die Frontalhöhle, Os nasale, Nasenhöhle, Canalis nasolacrymalis, Highmorshöhle und Vomer." „Am oberen, medialen Winkel der rechten Orbitalöffnung, mit dem vordersten Teil des Daches beschränkt beweglich verbunden, ragt sagittal in fast horizontaler, leicht nach vorn geneigter Richtung ein 0,9 langer, 0,5 dicker, im ganzen zylindrischer, knöchernknorpeliger Fortsatz hervor, an welchem der oben beschriebene Hohlrüssel befestigt war." „Einzureihen wäre die vorliegende Mißbildung nur in die noch kürzlich von Professor Kundrat in Graz eingehehend bearbeitete Gruppe der Arhinencephalen. Arhinencephalia spec. Ethmocephalia (G. St. Hilaire) unilateralis wäre somit ein nicht unpassender Name."

M. Landow[1]) beschreibt seinen Fall so:

„Bei dem 5 Wochen alten Wilhelm Geile ist nur die rechte Nasenhälfte vollkommen entwickelt, während die linke fehlt. Die erstere erscheint an ihrer Wurzel plattgedrückt; ihre mediale Wand ist auf der Außenseite mit normaler Haut bekleidet und läuft nach der Oberlippe zu in zwei Schenkel aus, welche eine seichte Furche zwischen sich fassen. An Stelle der linken Nasenhälfte besteht ein etwa $1\,^1/_2$ cm langer und $^3/_4$ cm im Durchmesser haltender, rings mit Haut bedeckter rüsselförmiger Körper. Derselbe sitzt zwischen inneren Augenwinkel und Nasenwurzel auf und hat an seinem unteren Ende eine Öffnung, durch welche man in einen mit Schleimhaut ausgekleideten Kanal gelangt, welcher unten einen Durchmesser von fast $^1/_2$ cm besitzt und sich nach oben verjüngend den Rüssel in seiner ganzen Länge durchzieht. Daneben findet sich linker-

1) Deutsche Zeitschrift für Chirurgie 1890, Bd. 30, S. 544.

seits in der Nähe des inneren Augenwinkels ein Colobom des unteren Lides." Den ausgeschnittenen Rüssel betreffend, den der Autor für die fehlende Nasenhälfte hält, sagt er: „Sein histologischer Bau entspricht im wesentlichen demjenigen der Weichteilnase: Die Epitheldecke weist einen großen Reichtum an Talgdrüsen auf; neben dem ringförmig verlaufenden, an einigen Stellen in der Kontinuität unterbrochenen Knorpel finden sich quergestreifte Muskeln und die Schleimhaut ist ausgezeichnet durch zahlreiche Drüsen mit hohem Zylinderepithel".

Gelegentlich einer Nachuntersuchung an dem jetzt vierjährigen Kinde stellte der Autor eine an Stelle des abgetragenen Rüssels bestehende Fistel fest, durch die man in einer Tiefe von ca. 1 cm auf mit Schleimhaut überzogenen Knochen stößt. „Die Nasenbeine, heißt es weiter, sind beiderseits vorhanden, nur bildet das linke mit seinem lateralen und dem medialen Rande des angrenzenden Nasenfortsatzes des Oberkiefers eine kleine rundliche Öffnung für den Durchtritt der Fistel. Der harte Gaumen hat eine steile Wölbung, die Bezahnung ist normal. Eine Untersuchung des Tränennasenkanals war unmöglich, doch gab die Mutter an, daß das linke Auge sehr viel träne".

Versuchen wir das Gemeinsame der drei beschriebenen Fälle hervorzuheben, so ergibt sich das Vorhandensein eines rüsselförmigen Gebildes, das aus Haut, Knorpel und Schleimhaut besteht und an der medialen Fläche des Orbitaldaches sitzt; außerdem finden wir bei allen drei Beobachtungen noch andere Störungen in der Gesichtsbildung speziell jedesmal Mißbildungen der Lider. Wenn man so sagen darf, haben wir es hier mit drei verschiedenen Ausbildungsgraden derselben Abnormität zu tun. Der am wenigsten mißbildete Fall ist der von Landow, die am weitestgehende Anomalie zeigt Selenkoffs Beobachtung und unser Monstrum steht in der Mitte. Frägt man sich nach dem entwickelungsgeschichtlichen Zustandekommen dieser Mißbildung, so erklärt sich Selenkoff außer Stande, eine solche zu geben und stellt den Fall mit den von Kundrat beschriebenen Mißbildungen von Arhinencephalie in eine Linie. Landow, der den vorgenannten Fall nicht kannte und seine Beobachtung deshalb für eine neue hielt, sagt, es handle sich jedenfalls um eine Spaltbildung, wahrscheinlich um eine im Gebiete der seitlichen Nasenspalte.

Um eine Deutung der Mißbildung zu versuchen, müssen zunächst die normalen Entwicklungsstufen kurz besprochen werden. Beim menschlichen Embryo finden wir in der 3.—4. Embryonalwoche die Mundbucht von 4 Fortsätzen eingeschlossen: dem Stirnfortsatze, den beiden Oberkieferfortsätzen und dem schon vereinigten ersten Kiemenbogen, dem Unterkieferbogen (Fig. 4). Am Stirnfortsatze unterscheiden wir dann den medialen Nasenfortsatz mit

seinen beiden Processus globulares und den paarigen, seitlichen Nasenfortsatz. Die einzelnen Fortsätze sind durch seichte Furchen von einander getrennt. Eine zieht von der primären Mundbucht zwischen mittlerem Stirnfortsatz (Nasenfortsatz) und Oberkieferfortsatz empor, um sich durch das Herantreten des lateralen Nasenfortsatzes Y-förmig zu gabeln; ein Schenkel führt zum Riechgrübchen, der andere zur Augenanlage. Durch das Offenbleiben dieser infolge des Wachstums veränderten Furchen entstehen die verschiedenen Spaltbildungen im Gesichte. Natürlich ist das Wachstum der einzelnen Fortsätze ein sehr verschiedenes und daraus erklärt es sich, daß man aus einer vorliegenden Mißbildung oft nicht ohne weiteres auf ihre entwicklungsgeschichtliche Entstehung schließen kann. Die Untersuchungen haben gezeigt, daß sich aus dem mittleren Nasenfortsatze die aus zwei Lamellen bestehende Nasen-

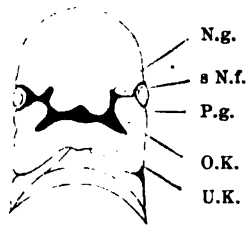

Fig. 4.

Gesicht des Embryo Hn. Vergr. 7. (nach His). N.g. Nasengrübchen, s.N.f. seitlicher Nasenfortsatz, P.g. Processus globularis am mittleren Nasenfortsatz, o.K. Oberkieferfortsatz, U.K. Unterkiefer.

scheidewand, der Zwischenkiefer, die medianen Lippenteile und die Haut des Nasenrückens, aus dem lateralen die Keime für die Siebbeinlabyrinthe, die Nasen- und Tränenbeine, sowie die Nasenknorpel und die das Nasenloch begrenzenden lateralen Lippenteile entwickeln. Die vorkommenden Spaltbildungen sind also, soweit sie nicht durch einen groben mechanischen Einfluß bedingt sind und dann an einer beliebigen Stelle auftreten können, wie folgt auf die embryonal angelegten Furchen zu beziehen:

1. Die mediane Nasenspalte: die beiden Processus globulares sind nicht zur Verwachsung gekommen;

2. seitliche Nasenspalte: der mittlere und seitliche Nasenfortsatz sind getrennt geblieben;

3. schräge Gesichtsspalte: die Spalte zwischen Oberkieferfortsatz einerseits und den Nasenfortsätzen andererseits klafft;

4. seitliche Wangenspalte: der erste Kiemenbogen und der Oberkieferfortsatz haben sich nicht vereinigt.

Hasenscharte und Wolfsrachen sind Spaltbildungen, die erst sekundär in Erscheinung treten können, da sie erst mit einer fortgeschrittenen Modellierung des Gesichtes möglich werden.

Die Hasenscharte ist ein Unverschmolzenbleiben der untersten Berührungsflächen von Oberkiefer-, seitlichem und mittlerem Nasenfortsatz; der Wolfsrachen entsteht durch Nichtvereinigung der Gaumenplatten des Oberkiefers. Bei beiden Mißbildungen können natürlich die zugrunde liegenden Störungen schon lange vor dem Sichtbarwerden derselben gegeben sein.

Hält man diese Erfahrungen mit der beschriebenen Abnormität zusammen, so findet man eine Mißbildung im Augapfel, eine im Oberlid und weiterhin eine solche der Lippe und des Gaumens. Es handelt sich also um eine Bildungsstörung im Bereiche der zwischen Oberkieferfortsatz einerseits und mittlerem und seitlichem Nasenfortsatz andererseits gelegenen embryonalen Furche, mit anderen Worten um eine in die Gruppe der schrägen Gesichtsspalten gehörige Mißbildung.

Landow erklärt sich die Mißbildung sehr einfach dadurch, „daß hier eine Vereinigung zwischen seitlichem Nasen- und linkem Oberkieferfortsatz ausgeblieben ist, und zwar muß bei ihrem gegenseitigen Verfehlen der erstere sich vor den letzteren geschoben haben." Zu so einer Auffassung sind wir nun nach meiner Meinung durchaus nicht berechtigt, da wir bisher von den Gründen für bestimmte Wachstumsrichtungen und über ähnliche Fragen in keiner Weise unterrichtet sind. Weiterhin muß man im Auge behalten, daß ja auch in dem Landowschen Falle Teile, welche sich aus dem seitlichen Nasenfortsatze entwickeln, vorhanden waren: Nasenbein, Haut seitlich von der Nase.

Ich glaube, daß man in jedem der drei beobachteten Fälle sagen muß, daß die Entwicklungsstörungen in das Gebiet der embryonalen Mundaugenspalte fallen. Im Falle von Selenkoff halte ich es für richtiger, die rudimentäre Entwicklung des rechten Bulbus olfactorius für das sekundäre aufzufassen, also für eine infolge Fehlens der Nasenhöhle und der Siebbeinplatte zustande gekommene Hypoplasie dieses Gehirnteiles. Ich finde diese Erklärung nach Analogie anderer Erkrankungen für die viel ungezwungenere. Das Fehlen der oben angeführten Skeletteile wird man im Zusammenhalte mit dem Fehlen des Tränennasenganges, der Nasenhälfte, dem Lidcolobom und der Furche im Oberkiefer

wohl nur als eine nach einer schweren Entwicklungsstörung doch gelungene Vereinigung der das Gesicht konstituierenden Fortsätze ansehen müssen, mit einem Worte als eine „intrauterine Vernarbung." Das gleiche gilt wohl für unseren Fall mit dem Unterschied, daß die ursprüngliche Störung keine so hochgradige gewesen sein konnte; weiter ist es auch nicht zum Verschlusse der horizontalen Gaumenplatten gekommen. In der dritten Beobachtung finden wir nur einen hohen Gaumen erwähnt ohne Narbe. Wahrscheinlich war also hier eine nicht soweit gehende Beeinträchtigung der Bildungsanlage vorhanden als in den vorbesprochenen Fällen. Die Bezahnung zeigt eine dem Defekt entsprechende Ausbildung. Der Landowsche zeigt keine Abweichung von der Norm, im Selenkoffschen finden wir das Fehlen des äußeren Schneidezahnes der von der Hemmungsbildung betroffenen Seite, in unserem Falle ließ sich über die Zahnbildung noch nichts feststellen. Der Tränennasengang fehlte in dem einen Falle sicher, in dem anderen wahrscheinlich, in unserer Beobachtung war er vollkommen normal gebildet. Es zeigt sich hier ein ähnliches Verhalten wie bei den schrägen Gesichtsspalten, die wohl in der Mehrzahl keinen Ductus nasolacrymalis aufweisen, da und dort jedoch denselben deutlich ausgebildet haben (Morian[1]).

Wie diese Mißbildungen zustande kommen, darüber sich ein Bild zu machen, hat die Phantasie den weitesten Spielraum. Landow glaubt einen amniotischen Strang supponieren zu dürfen. Wenn auch die Möglichkeit nicht in Abrede gestellt werden kann, daß eines der beschriebenen Monstra durch einen solchen entstanden wäre, so läßt sie sich doch auch durch nichts beweisen. Manche andere Schädigung würde mit gleicher Wahrscheinlichkeit eine ähnliche Mißbildung erklären und ich glaube, man sollte amniotische Stränge nur in solchen Fällen als Ätiologie anführen, wo sie selbst oder ihre sicheren Reste auffindbar sind (z. B. in dem von Winkel[2]) abgebildeten Falle).

Die Zeit der Entwicklungsschädigung muß wohl sehr früh angenommen werden. Die in unserem Fall vorhandene Colombildung des Auges würde auf die ersten Entwicklungswochen schließen lassen. Auch Defekte in den Lidern weisen auf eine sehr frühe Entwicklungsepoche hin.

Will man sich noch darüber eine Vorstellung bilden, wie lange

1) Langenbecks Archiv 1887, Bd. 35, S. 245.
2) Volkmanns Sammlung 373/374, S. 102.

die Schädigung angedauert hat und wo der Angriffspunkt war, so muß man den Umstand berücksichtigen, daß die Spaltbildungen in allen Fällen keine vollkommenen waren. In unserem Falle, der dies Verhalten wohl am ausgesprochendsten zeigt, finden wir zwischen der Mißbildung in der Augengegend und der im Gaumen vollkommen normale Verhältnisse. Daraus darf man mit Wahrscheinlichkeit den Schluß ziehen, es sei das die normale Entwickelung behindernde Moment ein vorübergehendes gewesen; natürlich könnte man auch annehmen, daß dieses örtlich so beschränkt gewesen wäre, daß nur einige Bildungszellen eine Schädigung erfahren konnten. In dem von Selenkoff beschriebenen Falle kommt mit Rücksicht auf die weitgehenden „Narbenbildungen" wohl nur die erstere Möglichkeit in Betracht.

Die Angriffspunkte der Schädigung liegen in der Furche, die von der Mundbucht zwischen Stirnfortsatz und Oberkieferfortsatz hinaufläuft. Die Bildungsfehler in der Gegend des inneren Augenwinkels, der Nachweis einer Spalte zwischen Nasenbein und Nasenfortsatz des Oberkiefers, sowie die Veränderungen am Gaumen sprechen dafür. Wohl das Interessanteste und Eigenartigste an der vorliegenden Mißbildung ist das am Orbitaldache festsitzende Rüsselchen.

Dieses wurde in fünf etwa gleich hohe Teile zerlegt und in Formol resp. Alkohol fixiert. In dem kopfwärts gelegenen Fünftel das in Serienschnitte zerlegt wurde, fand sich im Zentrum ein hyaliner Knorpelzapfen, der nach außen zu ganz allmählich in ein dichtes zirkulär angeordnetes Bindegewebe übergeht. Dieses ist von einer Fettschicht umgeben, innerhalb welcher Bündel von quergestreifter Muskulatur eingestreut sind. Die umgebende Haut ist dünn, zeigt eine hohe Subkutis und darunter wieder längsverlaufende Bündel von quergestreifter Muskulatur. Auch die den narbigen Falten entsprechenden Stellen der Oberhaut zeigen keine Abweichung im histologischen Bau. Innerhalb des dichten, zentral gelegenen Bindegewebes finden sich einige starke Nervenstämme, welche zwischen den Nervenfasern und dem diese einhüllenden externen Perineurium eigenartige, große Zellen aufweisen. In den untersten Schnitten verschwindet der Knorpel und mitten im Bindegewebskern sieht man einige meist quergetroffene Drüsenschläuche, die hohes Zylinderepithel tragen.

Schnitte aus den übrigen vier Fünfteln zeigen, daß das bis in das oberste Stückchen hinaufreichende Lumen des Rüssels bis auf die untersten dem freien Rande nächstliegenden Teile, die geschichtetes

Plattenepithel tragen, von mehrschichtigem hohem Zylinderepithel ausgekleidet ist. Die nach innen zu liegende Drüsenschicht ist aus mehreren durch Bindegewebssepta geschiedene zusammengeknäulte Schlauchdrüsen gebildet. Mit Hilfe der Riehl-Pranterschen und Mucikarminfärbung läßt sich im Inneren der die Drüsenschläuche auskleidenden einschichtigen Zylinderepithelien Schleim nachweisen. Die Drüsenschicht wird bald von dichtem Bindegewebe bald von Plattenhyalinen Knorpels eingescheidet, welche durch Bindegewebe zu einem Ringe verbunden sind. Die Züge von quergestreifter Muskulatur, welche zwischen dieser Schicht und der Haut liegen reichen bis in das untere Fünftel herab. Dieselben verlaufen zumeist in der Längsaxe des Rüsselchens nur in seiner Mitte sind sie teilweise ringförmig angeordnet. Die äußere Haut weist in der oberen Hälfte nichts Besonderes auf; in der unteren sieht man eine auffallende Menge von Talgdrüsen, die sich bis in den Anfangsteil des Kanales verfolgen lassen und den Haarbälgen angehören.

Landow spricht das Gebilde als den vorgeschobenen seitlichen Nasenfortsatz an. Unwahrscheinlich wird diese Auffassung schon dadurch, daß bei dem in Rede stehenden Falle das Nasenbein der kranken Seite ausgebildet ist, sowie auch einzelne Hautpartien, welche dem seitlichen Nasenforsatz ihre Entstehung danken. In unserer Beobachtung sind alle Teile, welche sich vom seitlichen Nasenfortsatze ableiten, vorhanden. Ob nun das Rüsselchen ein aus unbekanntem mit der Bildungsstörung ursächlich verknüpftem Grunde normwidrig gewachsener Teil des seitlichen Nasenfortsatzes oder ein Abkömmling des Siebbeines ist, läßt sich wohl nicht mit Sicherheit behaupten. Eines zeigt unser Fall jedoch mit Bestimmtheit, daß die grob-mechanische Auffassung Landows, das Gebilde sei der vorgewachsene und deshalb rüsselförmige seitliche Nasenfortsatz, nicht zutrifft. Vielleicht bringt die entwicklungsgeschichtliche Deutung des bei Cyklopen fast regelmäßig vorkommenden, oberhalb des Auges sitzenden Rüsselchens[1]) auch Licht in unsere Frage.

Das erwähnte Gebilde bei Cyklopen sieht äußerlich vollkommen dem Rüsselchen unserer Mißbildung ähnlich, und dürfte, soweit derartige Schlüsse erlaubt sind, auch eine ähnliche Entstehungsgeschichte haben.

Fassen wir das Wesentliche nochmals zusammen, so finden wir Mißbildungen, welche sich dadurch charakterisieren, daß sie Defekt-

1) Siehe auch die Abbildung Münchner med. Wochenschrift 1904, S. 2093.

bildungen der Lider aufweisen zusammen, mit einem der medialen oberen Fläche der Orbita derselben Seite aufsitzenden Rüsselchen. Daneben können noch andere Mißbildungen vorkommen, welche im Bereiche der Spalte zwischen Stirn- und Oberkieferfortsatz, also im Gebiete der späteren schrägen Gesichtsspalte liegen. Erklärt müssen diese Mißbildungen durch eine im Gebiete der genannten Spalte angreifende, vorübergehende, vielleicht örtlich sehr beschränkte Schädigung werden, deren Wesen sich derzeit nicht näher bestimmen läßt und von der man nur sagen kann, daß sie in den ersten Entwicklungswochen angegriffen haben muß.

V.

Über Lageveränderungen des Dickdarms bei Aufblähung.

Von

Stabsarzt Dr. Lessing,
Assistent der chirurg. Universitätsklinik der Charité.

Die Lehrbücher der topographischen Anatomie beziehen sich bei der Beschreibung des Situs des normalen und vielgestaltig anormalen Dickdarmes meist nur auf den Zustand, in dem er an der Leiche gefunden wird: mäßig gefüllt oder collabiert. Und doch ist die Kenntnis seiner Lageveränderung, wie sie durch den Wechsel seines Füllungsgrades, in den physiologischen Grenzen sich haltend oder unter pathologischen Verhältnissen sie überschreitend, bedingt werden, für den Chirurgen nicht selten von die Therapie wesentlich beeinflussender Bedeutung, ich brauche nur auf den Volvulus der Flex. sigmoid. hinzuweisen. Aus der großen Reihe der in Betracht kommenden Fragen habe ich mir nur über 3 durch Leichenversuche Klarheit zu schaffen gesucht: 1. über die Lageveränderung des Cöcum bei der Appendicitis, 2. über die Verdrängung der Leber durch das geblähte Colon transversum, 3. Lageveränderung der Flex. sigmoid. mit Rücksicht auf die Therapie des Mastdarmvorfalles.

Die Frage nach der beim normalen Verdauungsakt vor sich gehenden Ortsveränderung des Darmtraktus ist noch nicht widerspruchslos beantwortet. Nothnagel, dem wir eingehende, diesbezügliche experimentelle Untersuchungen verdanken, ist zu dem Schluß gekommen, daß eine physiologische Ortsveränderung am Dünndarm durch eigentliche peristaltische, ferner durch sogenannte pendelnde Bewegungen, bei denen einige Zentimeter Darmstrecke abwechselnd in der einen oder anderen Richtung der Längsaxe verschoben werden, in gewissem Grade noch vorkommt, daß sich die Peristaltik am Dickdarm aber nur in abwechselnden Einstülpungen und Aus-

stülpungen der Haustra zu erkennen gibt, andererseits aber auch während mehrstündiger Beobachtung vollständige Ruhe zu konstatieren ist, obwohl der Speisebrei auch beim Tier viel länger im Dickdarm als im Dünndarm sich aufhält. Eine nennenswerte physiologische Ortsveränderung am Dickdarm ist jedenfalls ausgeschlossen. Anders unter pathoologischen Verhältnissen, unter denen überwiegend durch Gas geblähte, zum Teil flüssigen Inhalt führende Schlingen in stürmischer Peristaltik, in tonischer Kontraktion oder auch durch die Aufblähung allein lebhaftere Ortsveränderungen erfahren.

Auf die uns hier zuerst interessierenden Cökalaufblähungen, ihre große diagnostische Bedeutung bei Voloulus des Sigma hingewiesen zu haben, ist das Verdienst Bayers[1]). Die von ihm gegebene Begründung dieser auffallenden Erscheinung, nämlich, daß an der Übergangsstelle von dem weiteren Dickdarm in das engere Lumen des Dünndarmes die Stauung am hochgradigsten sein müsse, verwarf später Anschütz[2]) unter Veröffentlichung mehrerer Fälle lokalen Meteorismus des Cöcums bei tiefsitzendem Dickdarmverschluß mit Recht durch den Hinweis, daß infolge der Peristaltik die Stauung des Darminhaltes direkt über dem Hindernis am größten sein müsse. Dieser lokale Cöcum-Meteorismus läßt sich nach diesem Autor durch eine Reihe anderer Tatsachen erklären. Der Darminhalt ist im Cöcum noch relativ dünn und daher zur Zersetzung mit Gasbildung eher disponiert; die Wandstärke ist hier am geringsten, ca. 1 mm, und nimmt nach dem Rectum zu gleichmäßig bis zu 4 mm zu (Henle); vor allem aber ist die größere Weite des Lumens der Blinddarm (Umfang nach Luschka durchschnittlich doppelt so groß als am absteigenden Kolon 28,5—14,5) zu berücksichtigen. Denn da die Innenflächen der Darmabschnitte sich verhalten wie die Quadrate der betreffenden Durchmesser und der Gesamtdruck, der auf den einzelnen Abschnitten der Darmröhren lastet, abhängig ist von der Größe der betreffenden Innenflächen, so geht daraus für Anschütz hervor, daß der Druck auf das Cöcum auch 4mal so groß sein muß, als der auf dem Colon descendens lastende. In dem zahlenmäßig gebrachten Nachweis von der auffallenden Häufigkeit der oberhalb von Dickdarmverengerungen auftretenden Dehnungsgeschwüren gerade im Cöcum sieht auch von Geierz[1]) eine neue Bestätigung der Tatsache, daß

1) Langenbecks Archiv Bd. 57.
2) Langenbecks Archiv Bd. 68.
3) Diese Zeitschrift 1905, April.

der Blinddarm besonders leicht hochgradigen Aufblähungen ausgesetzt sei, wenn er auch die mathematische Berechnung des Binnendrucks nach Anschütz nicht für richtig anerkennen kann.

Wie verhält sich nun das Cöcum bei den entzündlichen Prozessen, die sich an ihm und seiner Nachbarschaft, speziell am Appendix, abspielen? A priori ist es wahrscheinlich, daß ein vom Darminneren ausgehender Prozeß, der äußerst rasch zu einer weitgehenden Reizung des ganzen Bauchfells führt, die Darmmuskulatur nicht unbeeinflußt lassen wird und so sehen wir tatsächlich als Äußerung ihrer gesteigerten Tätigkeit die initialen Diarroeen, später Parese und Lähmung. Analog der Cökalblähung bei tiefer sitzenden Hindernissen wird es auch bei der Appendicitis frühzeitig aus denselben Gründen zu einer stärkeren Anfüllung mit teils flüssigem teils gashaltigem Inhalt kommen müssen. Wenn dies im äußeren Bild, das uns ein solches Abdomen bietet, selten zum Ausdruck kommt, wir hier eine die ganze Unterbauchgegend oder die rechte Flankengegend mehr ausfüllende Vorwölbung beobachten, so liegt dies daran, daß die Darmreizung bald oder gleichzeitig auf benachbarte Dünndarmschlingen übergreift, die das Cöcum verdrängen oder überlagern können; entzündliche Infiltration des Netzes. Exsudate kombinieren sich ferner mit der Cökalblähung oder es ist nur die reflektorische Bauchdeckenspannung, die die Conturen, die sich sonst uns zeigen könnten, nivelliert. Bei der Frühoperation dokumentiert sich aber fast immer die Volumensvermehrung des Blinddarmes durch das stärkere Hervortreten der Haustra; während die stärkeren Längsfaserzüge in der Muskulatur, die Tänien, dem gesteigerten Innendruck noch nicht nachgegeben haben, wird der Appendix in seinem proximalen Abschnitt nicht selten von den übrigen gedehnten Wandteilen überlagert, so daß er in ihnen zu liegen scheint. Jedenfalls können wir uns bei der Operation immer nur über den zur Zeit bestehenden Situs orientieren, während Leichenversuche zeigen müssen, wie eine allmählich zunehmende Ausdehnung des Cöcum seine und des Wurmfortsatzes gegenseitige Lagerung beeinflußt. Auf Anregung meines Chefs habe ich an ca. 50 Leichen der verschiedensten Altersstufen derartige Versuche vorgenommen: die Aufblähung geschah meist vom Colon descendens (zur Kontrolle auch von einer Ileum-Schlinge) aus, in das nach genauer Orientierung über die topographischen Verhältnisse eine mit einem Doppelgebläse verbundene Glaskanüle luftdicht eingenäht wurde. Bei ersterer — antiperistaltischer — Anordnung erwies sich die Ileocökalklappe bei stärkerem Innendruck immer durch

gängig; diese Verhaltung erklärt die relative Seltenheit der hochgradigen, zur Gangrän führenden Cökaldehnung. Welche Lage nun das Cöcum bei Eröffnung der Bauchhöhle auch einnahm, ob hoch über dem Psoas, nahe der Linea innominata, in mittlerer Lage, ins kleine Becken hineinragend, stets war außer der Vergrößerung seines Querdurchmessers, durch die die rückwärts fixierenden Mesenterialblätter zum Auseinanderweichen und Verschwinden gebracht werden, so daß das Colon ascendens breit der Rückenfläche anliegt, bei zunehmendem Innendruck eine Ausdehnung des Blinddarmes in der Längsaxe zu konstatieren. Aus diesen beiden Richtungskomponenten resultiert eine Verschiebung des Blinddarmes in der Richtung nach vorn unten, eine Annäherung seiner vorderen Wand an die Bauchdecken. Diesen Lagewechsel muß natürlich die Basis der Appendix mitmachen. Es zeigte sich nun, daß nur diejenigen Wurmfortsätze meist von Kindern in den ersten Lebensjahren, die über ein breites, bis zur Spitze reichendes Mesenterium verfügten, und häufig mannigfaltige Windungen und Krümmungen aufwiesen, dem von der Basis aus ausgeübten Zug leicht folgten, dabei mehr einen gestreckten Verlauf einnehmend. Aber schon diejenigen Processus, die ohne eine Spur vorausgegangener Entzündung infolge des physiologischen Involutionsprozesses an die Anheftungslinie des verschmälerten Mesenteriolum näher herangezogen, ohne deutliche Krümmungen waren, wurden bei der Cökalblähung in stärkerem oder geringerem Grade gedehnt und gezerrt, so daß es dadurch in vivo wohl zu einer Zirkulationstörung gekommen wäre. Sicher berechtigt erscheint mir dieser Schluß bei den Fällen, bei denen der Appendix bei vollständiger Schrumpfung seiner Mesenteriolum in seiner ganzen Länge oder streckenweise an die Cökalwand oder hintere Bauchwand fixiert, in ersterem Falle einen Teil der Blinddarmwand, in letzterem retroperitoneal zu liegen schien; unter 50 Leichen fand ich dieses Verhältnis 8 mal. Sind schließlich Reste vorausgegangener Entzündung in Gestalt der bekannten flächen- oder bandförmigen Verwachsungen nachweisbar (10 mal), dann sieht man bei der Cökalverschiebung nicht nur Zerrungen und Dehnungen des Wurms, sondern eine Verstärkung der bestehenden Abknickungen, auf deren klinische Folgen hier nicht einzugehen ist. — Für die Therapie folgert aus diesen Versuchen, daß die von manchen Internisten noch immer beliebte Opiumtherapie, die, wie von interner Seite (Rosenfeld, Leydensche Festschrift 1902) zugegeben wird, einen lokalen Dickdarmmeteorismus mit sich bringt, den durch den Entzündungsprozeß verursachten

noch steigern muß, auch aus diesen Gründen zu verwerfen ist. Der Vorteil, den sie durch Begünstigung der Verklebungen des ruhig gestellten Darmes bieten soll, wird durch den Nachteil, Perforation und Gangrän des Processus durch Zirkulationsstörungen zu beschleunigen, sicher aufgehoben.

In zweiter Linie suchte ich durch meine Leichenversuche festzustellen, ob der Verkleinerung der absoluten Leberdämpfung ohne durch Inspektion erkennbaren Meteorismus tatsächlich die Bedeutung zukommt, die ihr von Burkhardt, Ali Krogius und Oppenheim[1]) beimessen, die in der durch das frühzeitig geblähte Querkolon hervorgerufenen Kantenstellung der Leber ein Frühsymptom der schleichend einsetzenden und fortschreitenden Wurmfortsatzentzündung sehen wollen. Auf die klinische Seite dieses Symptoms gehe ich nicht ein; topographisch-anatomisch konnte ich wie Oppenheim und Rosenfeld feststellen, daß die Leber, durchaus den Formen und Druckverhältnissen der Nachbarorgane sich anpassend, bei stärkerer Aufblähung des Colon transversum die zuerst von Leube beschriebene Kantenstellung einnimmt, d. h. eine Drehung um den Querdurchmesser mit dem Lig. coronarium als Axe vornimmt. Dünndarmblähung ist aus diesen Lagewechsel tatsächlich von weit geringerem Einfluß. Eine Überlagerung des unteren Leberrandes durch Darmschlingen, speziell das Querkolon, beobachtete ich nie — dies dürfte nur bei hochgradiger Leberschrumpfung und Zurückziehen der Leber nach der Wirbelsäule zu (z. B. gelber Leberatrophie) und besonderer Weite der unteren Thoraxapertur möglich sein —; einen gegenteiligen Schluß darf man nicht aus dem Befund ziehen, wie ihn die Sektion bei der gewöhnlichen Technik bietet: das geblähte Kolon, bis dahin unter der Leber zurückgehalten, quillt hervor und legt sich über ihren unteren Rand, ohne daß diese Überlagerung aber je zu einer vollständigen würde. Die Leubesche Leberkantung tritt im Experiment nun aber keineswegs in allen Fällen ein, vielmehr nur dann, wenn das ganze Querkolon oder wenigstens seine proximale Hälfte mit relativ kurzem Mesenterium quer durch das Epigastrium zieht; unter dieser Bedingung konnte ich bei meinen 50 Fällen nur 10mal eine Verschiebung des unteren Leberrandes nach dem Thorax zu feststellen, während sonst bei mehr oder minder ausgeprägter U- oder V-Form des Querdarmes nur eine Annäherung an die Anheftungslinie des Mesokolon erfolgte. In einer im Märzhefte dieser Zeitschrift veröffent-

1) Deutsche med. Wochenschrift 1902, 27.

lichten Arbeit kommt Braun-Göttingen zu demselben Resultat; das Symptom der Leberkantung ist daher schon aus anatomischen Gründen nur bei positivem Ausfall der Untersuchung zu verwerten.

Veranlassung zu Untersuchungen über die Lageveränderungen der Flexura sigmoidea bei Aufblähungen bot mir die Beobachtung eines Prolapsus ani et recti bezw. Coli invaginati, bei dem in unserer Klinik die Colofixatio gemacht war.

Allmählich bei einem rhachitischen, an hochgradiger Verstopfung leidenden 1jährigen Mädchen entstanden, war die Länge des wurstförmigen, rückenwärts konkav gekrümmten Prolapses ca. 14 cm, während, die Länge des Prol. ani et recti, bei dem nach Waldeyer die Umschlagstelle des äußeren zum inneren Darmrohr des Vorfalls regelmäßig von der Plica transversalis gebildet wird, bei einem gleichaltrigen Kinde 5 cm nicht überschreitet. Abgesehen von der selten vorkommenden chronischen Entstehung war der Befund noch insofern von dem typischen Bild des vorgefallenen invaginierten Kolon abweichend, als die distale Umschlagsstelle, wie beim Prol. ani et recti direkt über der Analöffnung lag. Ludloff[1]) erwähnt unter 9 Koloninvaginationen nur 1 derartigen Fall. 4 Wochen nach der Operation trat der Prolaps in gleicher Länge wieder bei der Defakation auf. Sorgfältige Bekämpfung der zum Prolaps disponierenden hochgradigen Verstopfung, Thure Brandtsche Massage des Mastdarms und des Beckenbodens verhinderten bisher ein Recidiv. Dieser Mißerfolg der wohl noch am meisten angewandten operativen Therapie stützt das abfällige Urteil, das Pachnio[2]) bei einer Nachprüfung der Dauerresultate der Colopexie gewann. — 55,4 Proz. bis 59 Proz. Recidive, 1 Jahr post op. sowohl nach den in der Literatur niedergelegten Fällen, als auch speziell beim Material der Königsberger Klinik. Nach meinen Leichenversuchen glaube ich, daß eine Vernähung der Flexurschenkel bei derartig großen Prolapsen besseren Erfolg wie der Colopexie verspricht und halte die Bedenken v. Eiselbergs[3]), den vor allem die Rücksicht auf ein durch dieses Verfahren begünstigten Volvulus bewogen, ihm die abdominelle Flexur-Resektion vorzuziehen, für grundlos. Eine Prüfung dieser Frage durch Tierexperiment ist leider nicht möglich, da bei den in Frage kommenden Kaninchen, Katzen und Hunden

1) Langenbeck, Bd. LX, 3.
2) Bruns Beiträge 45, 2.
3) Chirurgenkongreß 1902.

der Dickdarm in gerader Linie in den Mastdarm übergeht. An der Leiche legen sich auch bei langen Flexuren, die mehr den kindlichen Typus beibehalten haben, bei Aufblähung mit Luft oder Wasser die vorher einen Bogen bildenden Schenkel fast parallel zu einander; vorher im kleinen Becken liegend, steigen sie, die Dünndarme verdrängend, empor, vorausgesetzt, daß keine die Entfaltung des Mesenteriums hindernde Stränge, besonders die von Gersuny zuerst beschriebenen Adhaesiones peritoneales inferiores vorhanden sind. Zu einer Abknickung, ein Übersinken des zuerst sich füllenden Kolonschenkels über den Rektumschenkel der Flexur. habe ich es unter der gleichen Voraussetzung nie kommen sehen. Dies tritt auch nicht ein, wenn die Vernähung der Flexur in breiter Ausdehnung (6—10 cm) an der Mitte der lateralen, dem linken Darmbeinkamm zugekehrten Flächen der Flexur ausgeführt und die Kuppe der Schlinge selbst freigelassen wird; denn auch ohne eine derartige Vernähung zeigen bei stärkerer Füllung die lateralen Darmflächen die Tendenz, einander mehr sich zu nähern, als die medialen, der Mittellinie zugekehrten. Dies ist bedingt auch durch die Gestalt des Mesenteriums, das nicht, wie gewöhnlich angenommen wird, eine ebene Fläche bildet, sondern eine dachförmig geknickte Platte, dessen Giebel in der Nähe der Wirbelsäule am schärfsten ist und um so mehr sich abflacht, je mehr es sich dem Darm nähert.[1]) — Andererseits wird durch eine von dem gewöhnlichen Colopexie-Bauchschnitt aus bequem ausführbare, sich bis auf die Pars pelviina recti hin erstreckende Vernähung der Flexur der Einstülpung der letzteren bezw. der Plica transversalis in die Ampulla energisch entgegengearbeitet: Rektumschenkel der Flexur mit pars pelvina recti werden gerade durch stärkere Füllung des Kolonschenkels, der sich dabei der Anheftungslinie seines Mesenterium nähern muß, immer mehr aus dem kleinen Becken heraufgezogen. — Nach der Erfahrung Bardenheuers[2]), der in einem Falle immer wieder recidivierenden Vorfalls die ganze Flexur schleifenförmig quer vor das Kreuzbein verlagerte, sie hier am Rande des ganzen kleinen Beckens, ihre beiden Schenkel noch unter sich vernähend, ohne daß bei einer Nachuntersuchung des Falles nach $^3/_4$ Jahren Stuhlträgheit eingetreten wäre, sind wohl auch die Befürchtungen einer Peristaltikhemmung durch Vernähung der Flexur hinfällig. Meiner

1) Samson, Langenbecks Archiv XLIV.
2) Sonnenschein, Zentralblatt für Chirurgie 1902, S. 1129.

Ansicht nach verdient daher das Verfahren, event. kombiniert mit der Vernähung der Flexur auf die vom Bauchfell entblößte Darmbeinschaufel nach Rotter[1]), bei abnorm großen Rektalprolapsen und solchen des invaginierten Kolon den Vorzug vor der eingreifenderen Flexurresektion.

1) Zentralblatt für Chirurgie 1903, S. 1242.

VI.

Aus der Königsberger chirurgischen Klinik
des Prof. Dr. Erich Lexer.

Ein echtes Cholesteatom der Schädelknochen.

Von

Dr. **Franz Unterberger**,
Volontärarzt der Klinik.

(Mit 2 Abbildungen.)

Im folgenden möchte ich über ein echtes Cholesteatom der Schläfengrube und der Augenhöhle berichten, welches im Winter-Semester 1905/06 an der Königsberger chirurgischen Klinik operiert und mir von Herrn Professor Lexer zur Veröffentlichung gütigst überlassen wurde.

Ich gebe zunächst die Krankengeschichte des seltenen Falles:

Emma P., 16 Jahre alt.

Anamnese: Die Familienanamnese ergibt nichts von Belang. Als Kind hat Pat. Scharlach durchgemacht; sonst will sie nie ernstlich krank gewesen sein.

Vor 2 Jahren bemerkte die Mutter der Pat. zum ersten Male eine kleine Hervorwölbung über dem äußersten Abschnitt der linken Augenbraue. Allmählich ist diese Hervorwölbung gewachsen und hat sich mehr nach außen und abwärts auf die linke Schläfengegend hin entwickelt. Seit 2 Jahren treten bisweilen Kopfschmerzen von nur mäßiger Heftigkeit in der linken Stirnseite auf. Sonst hat Pat. nie Schmerzen an der erkrankten Stelle.

Sie hat angeblich im letzten Jahre 13 Pfund abgenommen. Im übrigen fühlt sich Pat. völlig wohl. Appetit, Verdauung und Schlaf sind gut.

Pat. ist noch nicht menstruiert. Seit 4 Monaten steht sie in ärztlicher Behandlung.

Status praesens: Mittelgroßes, schwächliches Mädchen in mäßigem Ernährungszustand.

Keine Ödeme, kein Exanthem, keine Varicen.

Zervikaldrüsen rechts etwas vergrößert, sonst keine Drüsenanschwellungen nachweisbar.

Innere Organe ohne Befund.

Zerebrale Erscheinungen fehlen.

Die linke Schläfengegend ist von einer flachen Vorwölbung eingenommen, deren größter Durchmesser von rechts oben nach links unten verläuft. Die Anschwellung erhebt sich in ihrem höchsten Punkte etwa $1^1/_2$ cm über die Höhe der Schläfe. Die Haut über dem Tumor ist normal, nicht gerötet, gut verschieblich. Die Oberfläche der Geschwulst ist im ganzen glatt, doch läßt sich in der Höhe des Tumors eine von oben nach unten ziehende seichte Furche abtasten.

Die Grenzen der Neubildung verlieren sich unbestimmt am Knochen, vorn in der Schläfengrube, oben etwa am Ansatz des Schläfenmuskels, hinten in der Gegend der Haargrenze, unten am Jochbogen.

Der Tumor sitzt unverschieblich der Schuppe des Schläfenbeines auf. Die Konsistenz der Geschwulstmasse ist ziemlich gleichmäßig hart, weder Fluktuation noch Pulsation sind nachweisbar. Im äußeren Abschnitte der Orbita fühlt man einen haselnußgroßen, ebenfalls harten Tumor an der äußeren Wand der Augenhöhle, ohne daß sich Störungen am Augapfel bemerkbar machen (s. u.).

Gehörorgan völlig gesund.

Im Nasenrachenraum starke Hypertrophie des Tonsilla pharyngis.

Augenuntersuchung (Kgl. Universitäts Augen-Klinik): Linker Bulbus etwas nach innen verdrängt. Die Messungen mit dem Exophthalmometer ergeben, daß der Hornhautscheitel links 1 mm weiter vorsteht als rechts.

Die Bewegungen des Bulbus sind nach allen Richtungen frei. Beim Augenspiegeln fällt allein eine etwas stärkere Füllung der Retinalvenen auf; dieselben erscheinen deutlich stärker als die des rechten Auges. Die Papille zeigt normale Färbung und Begrenzung.

Gesichtsfeld und Sehschärfe normal.

Am 17. X. wurde in der Poliklinik für Hals- und Nasenkrankheiten (Prof. Gerber) die Ausschabung der adenoiden Wucherungen ausgeführt.

Die mikroskopische Untersuchung derselben ergab einfaches cytogenes Gewebe.

Die Diagnose wurde wegen der harten Konsistenz des Tumors, seines Sitzes am Schädeldach und seiner Fortsetzung in die Orbita auf ein Osteosarkom gestellt, wobei auch der Befund der Röntgenaufnahme von vorn nach hinten mit in die Wagschale fiel, da man deutlich die Fortsetzung der emporgehobenen Corticalis über der dunkleren Tumoroberfläche erkannte.

In Anbetracht des verhältnismäßig langsamen Wachstums, der geringen Ausdehnung und wegen des Fehlens zerebraler Erscheinungen wurde die vollkommene operative Entfernung versucht.

4. XI. 1905 Operation (Operateur Prof. Lexer). Narkose mit Billrothscher Mischung, halbsitzende Lage. Der Hautschnitt beginnt oberhalb der Augenbraue etwa an der Incisura supraorbitalis und verläuft bis zur Höhe des Jochbogens. Ungefähr auf der Mitte dieses Schnittes biegt ein zweiter rechtwinklig nach hinten und oben um, so daß eine T-förmige Wunde entsteht, welche die obere Grenze des Tumors überragt.

Nach Zurückpräparieren der Haut wird der M. temporalis von oben innen umschnitten und nach hinten unten zurückgeklappt, die Gegend des Tumors liegt jetzt frei zu Tage: er nimmt die Schläfengegend ein und setzt sich bis in die Höhe des Jochbogens nach unten fort. Der sonst dünne Knochen der Schläfengegend ist stark verdickt. Die Lamina externa umfaßt den Rand der Geschwulst stellenweise schalenartig.

Die Oberfläche der Neubildung zeigt ein gelbliches Aussehen, ähnlich einem Dermoid; aber gegen ein solches spricht der subperiostale Sitz und die Überbrückung durch eine Knochenspange in der Mitte.

Ein Probeschnitt zeigt, daß der Tumor eine dünne Kapsel und einen blutleeren weißlich glänzenden Inhalt von trocknem, blättrigem Bau besitzt; infolgedessen ist die Annahme einer Perlgeschwulst wahrscheinlich.

Um das Cholesteatom vollkommen zu entfernen, wird nun das Schädeldach in 1 cm Entfernung von der Geschwulstmasse in schräger Richtung vorn, oben und hinten durchmeißelt und das so umgrenzte Knochenstück herausgehoben. Oben bluten in der Knochenwunde einige Diploegefäße; sie werden durch Eindrücken von Wachs gestillt. Die Art. meningea sieht man schräg über die in der Knochenlücke freiliegende Dura ziehen. Letztere liegt etwa in der Ausdehnung eines Talerstückes frei. Auf der Dura haften noch einige Tumorbröckel, welche mit dem scharfen Löffel abgekratzt werden (s. Abb. 2).

Gegen das Stirnbein zu finden sich erbsen- und linsengroße Höhlen, welche perlenartig glänzende Fortsätze der Geschwulst enthalten. Ein Hauptfortsatz geht in die Orbita hinein durch eine erbsengroße Perforation der äußeren Wand der Augenhöhle (s. Abb. 2).

Der in der Gegend des großen Keilbeinflügels stark verdickte Knochen sieht aus wie ein Schwamm. In den Höhlen liegen blättrige Geschwulstmassen, welche sorgfältig mit dem Löffel entfernt werden.

Zur Freilegung der in der Orbita befindlichen Tumormassen wird zunächst das Periost an der äußeren Umgrenzung der Augenhöhle durchtrennt und mit dem Elevatorium abgehoben, bis in der Tiefe der intraorbitale Tumor erreicht ist. Dann wird der Processus frontalis des Jochbeines und die laterale Wand der Orbita an der Nahtverbindung mit dem Stirnbein bis in die Fissura orbitalis inferior durchmeißelt und der Stirnfortsatz des Jochbeines nach Infraktion seines Fußes nach außen gezogen.

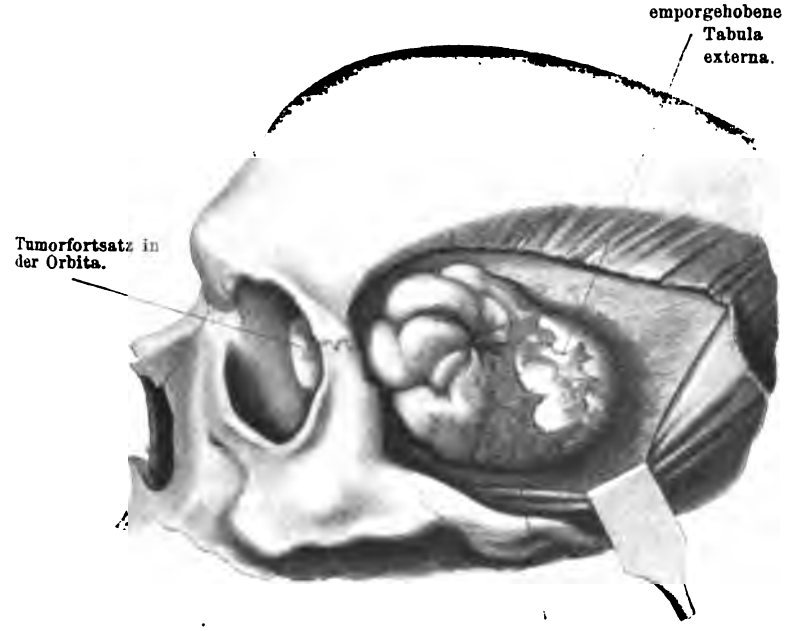

Fig. 1. Befund bei der Freilegung des Tumors.

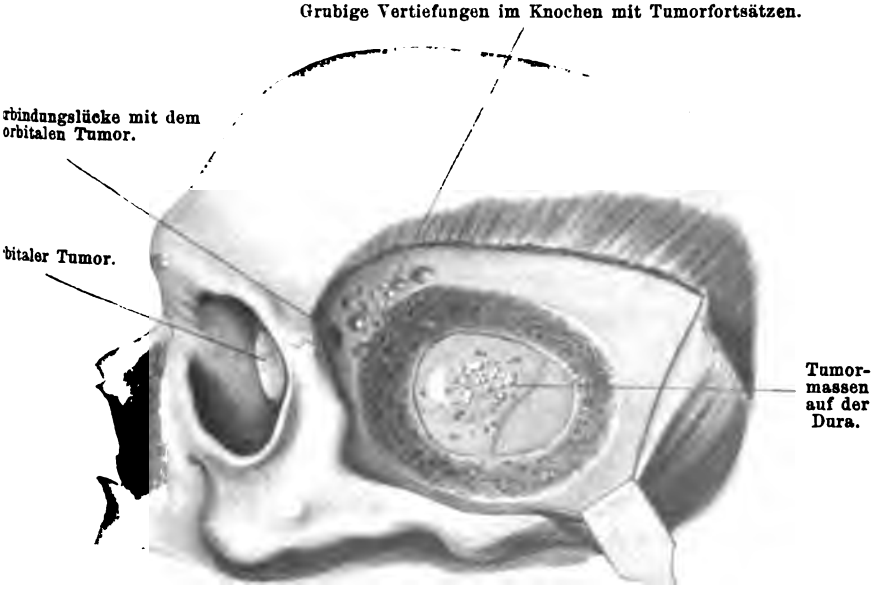

Fig. 2. Befund nach Ausmeißelung der durchwucherten Schädelknochen.

Nach vollständiger Exstirpation des Tumors wird die abgezogene Knochenspange wieder an ihre Stelle gedrückt, der M. temporalis durch einige Nähte an die Galea geheftet und die Hautwunde durch weite Knopfnähte ohne Drainage vereinigt.

Der Schädeldefekt wird nicht osteoplastisch gedeckt, da der umgebende, in starker Wucherung befindliche Knochen eine Verkleinerung erwarten läßt und außerdem der M. temporalis erfahrungsgemäß einen genügenden Schutz gewährt.

Am 9. Tage nach der Operation wird Pat. geheilt entlassen.

Die mikroskopische Untersuchung des frischen Cholesteatominhaltes ergab fettigen Detritus und Cholestearinkristalle.

Schnittpräparate zeigten, daß die Wand aus mehrschichtigem Plattenepithel bestand. Papillen, Drüsen und Haare fehlten. Demnach war also die während der Operation gestellte Diagnose Cholesteatom bestätigt.

Das Vorkommen eines Cholesteatoms, das an sich schon am Schädeldach zu den äußersten Seltenheiten gehört (s. u.), ist in der Schläfengrube und der Orbita ein besonders auffallendes. Nach den bisherigen Literaturnachweisen scheint in der betreffenden Gegend bisher ein derartiger Tumor nicht beobachtet zu sein. Großes Interesse dürfte der Sitz der Geschwulst vor allem im Hinblick auf die Ätiologie haben, denn die beschriebene Gegend ist der Hauptsitz der Dermoidcysten, die ja auch nach Krönlein in Form eines Zwerchsackes mit dem einen Teil in der Schläfengrube, mit dem anderen in der Orbita liegen können.

Über die Genese des Cholesteatoms war man lange im Unklaren. In neuerer Zeit neigt man jedoch mehr und mehr zu der Annahme, daß das Cholesteatom seine Herkunft versprengten Epithelkeimen verdanke.

Dieser Annahme, daß das Cholesteatom vom Epithel abstammt, steht eine andere gegenüber, die dasselbe vom Endothel herleitet. Erst nach dem Erscheinen der Arbeit von Bostroem, „Über die pialen Epidermoide, Dermoide etc.“ ist die Frage zu gunsten der ersteren Theorie, von der epithelialen Herkunft des Cholesteatoms, entschieden. Auch Beneke, der noch 1895 hauptsächlich auf Grund seiner Untersuchungen über die Silberreaktion der Zellgrenzen für die endotheliale Herkunft der Perlgeschwülste eintrat, hat sich später von der epithelialen Abstammung des Cholesteatoms überzeugt und meint, daß es versprengte Keime der äußeren Haut oder der Schleimhaut der Mundbucht wären, die später zu wuchern anfingen.

In gleicher Weise haben sich auch die meisten anderen

Autoren im allgemeinen der Ansicht Bostroems angeschlossen; nur Borst nimmt für die pialen Cholesteatome ein endotheliales Gewächs an, das aus den Endothelien der Subarachnoidalbälkchen oder den Perithelien der Piagefäße abstammen soll und für das allein er den Namen Cholesteatom beansprucht. Gleichwohl gibt er daneben die Existenz dermoider und epidermoidaler Neubildungen zu.

Die Cholesteatome der Schädelknochen gehören bisher zu den größten Seltenheiten. Erst kürzlich gab Blecher eine Zusammenstellung der bisher bekannten Cholesteatome der Schädelknochen. Es ergab sich dabei, daß, abgesehen von zwei Cholesteatomen des Unterkiefers

das Stirnbein 3 mal (v. Esmarch, Weinlechner, Wotruba),
das Scheitelbein 1 mal (Blecher) und
das Hinterhauptsbein 1 mal (Joh. Müller)

befallen war, also im ganzen nur 5 Fälle von echtem Cholesteatom der Schädelkapsel bekannt sind. Dazu kommt jetzt als sechster der vorliegende Fall.

Einen Hinweis für die genannte Entstehung gibt hier der Sitz, der abgesehen von der intraossalen Lage mit einem Zwerchsackdermoid der Orbita übereinstimmt, das von der Schläfengrube einen Fortsatz in die Orbita entsendet. Beide, die Dermoidcysten wie die Epidermoide, stammen vom Ektoderm. Der Unterschied in der verschiedenen Entwicklung der Balgwand liegt vielleicht nur darin, daß die sehr frühzeitig bei der Linsenanlage abgeschnürten Ektodermmassen sich, da sie noch vollkommen undifferenziert sind, zu einem hautähnlichen Balg entwickeln können, während spätere Abtrennungen, vielleicht auch erst Abschnürungen von den Anfangsgebilden der Haut zur Entstehung von Epidermoiden Anlaß geben.

Von diesen echten Cholesteatomen sind natürlich die sogen. Pseudocholesteatome streng zu unterscheiden, bei denen infolge von Entzündungen der inneren Teile des Ohres die Epidermis des Gehörganges oder des Trommelfelles in die Mittelohrräume eingedrungen ist und durch Wucherung cholesteatomartige Bildungen erzeugt hat. In unserem Falle sprechen der histologische Befund und der anatomische Sitz des Tumors dafür, daß es sich um ein wahres Cholesteatom gehandelt hat: die Pat. ist nie ohrleidend gewesen; auch hatte der Tumor zwischen der Lamina ext. und int. der Schuppe des Schläfenbeines seinen Sitz und stand mit dem Ohr in keinerlei Beziehung.

Freilich kommen, wie Körner nachgewiesen hat, auch am Felsenbein Fälle von Cholesteatoma verum vor. Er hat für die Differentialdiagnose zwischen Cholesteatom und Pseudocholesteatom

mehrere Forderungen aufgestellt, welche die Erkennung des Cholesteatom gegenüber der Epidermiseinwucherung sichern, indessen sind die angeführten Fälle mehr oder minder mit Otitis kompliziert.

Die Cholesteatome kommen meistens im 2. und 3. Lebens-Decennium zur Beobachtung und zeichnen sich durch ein langsames Wachstum aus. In unserem Falle hat es allerdings den Anschein, als wenn der Tumor verhältnismäßig schnell, nach den anamnestischen Angaben in 2 Jahren gewachsen sei. Jedoch ist auf diesen Umstand nicht allzuviel Gewicht zu legen; wahrscheinlich war die Auftreibung in der linken Schläfengegend schon früher vorhanden, wurde aber erst vor 2 Jahren bemerkt.

Klinisch machen die Cholesteatome der Schädelknochen im allgemeinen nur geringe Beschwerden, abgesehen von den Cholesteatomen des Felsenbeines, die mit dem Ohr in Verbindung stehen, leicht vereitern und oft durch Meningitis den Exitus herbeiführen.

Bezüglich der Diagnose haben wir vorläufig noch kein Mittel, ein in der Substanz des Knochens sitzendes Cholesteatom mit Sicherheit zu erkennen. Auch das Hilfsmittel der Röntgenaufnahme versagte in unserem Falle.

Die Exstirpation der Perlgeschwülste der Schädelknochen bietet eine sehr günstige Prognose. In allen bisher beobachteten sechs Fällen trat völlige Heilung ein. Recidive sind bisher nicht beobachtet worden.

Literaturverzeichnis.

1. Benda, Berl. klin. Wochenschr. 1904, S. 1308.
2. Beneke, Zur Frage der meningealen Cholesteatome. Virch. Arch. 1905, S. 429.
3. Derselbe, Zur Frage der meningealen Cholesteatome (Berichtigung). Virch. Arch. 1897, S. 95.
4. Blecher, Über Cholesteatome (Epidermoide) der Schädelknochen. Deutsche Zeitschr. f. Chir., Bd. 70, S. 353.
5. Borst, Lehre von den Geschwülsten.
6. Bostroem, Über die pialen Epidermoide, Dermoide und Lipome und duralen Dermoide. Zentralblatt f. allgem. Patholog., Bd. 8, S. 1.
7. v. Esmarch, Virch. Arch., Bd. X, S. 307.
8. Körner, Die eitrigen Erkrankungen des Schläfenbeins. Wiesbaden 1899.
9. Krönlein, Zur Pathologie und operativen Behandlung der Dermoidcysten der Orbita. Bruns, Beiträge z. klin. Chir., Bd. IV, Heft 1.
10. Müller, Joh., Über den feineren Bau und die Formen der krankhaften Geschwülste. 1838.
11. Pick, Berl. klin. Wochenschr. 1904, S. 1308.
12. Weinlechner, Wien. klin. Wochenschr. 1889, S. 137.
13. Wotruba, Wien. klin. Wochenschr. 1889, S. 899.

VII.

Zur Erinnerung an Professor Scriba,

welcher am 3. Januar in Tokio gestorben ist, erhielten wir durch die Liebenswürdigkeit des Herrn Marine-Oberstabsarztes Dr. Matthiolius, des Chefarztes an dem deutschen Marinelazarett in Yokohama Notizen und Zeitungsberichte, welche wir unseren Lesern nicht vorenthalten dürfen.[1]) Professor Scriba war als deutscher Chirurg in Japan tätig; als Vertreter der deutschen Chirurgie hat er an der Universität in Tokio in glänzender Weise gewirkt und seiner Heimat Ehre gemacht. Es ziemt sich deshalb auch, daß die Deutsche Zeitschrift für Chirurgie von dem traurigen Ereignis Kenntnis gibt; die zum Teil eigenartigen Vorgänge und Reden bei der Beerdigung werden aus den folgenden Mitteilungen der „Deutschen Japan-Post" Nr. 40 und 41, welche uns vorliegt, anschaulich.

„Am 3. Januar 1905 verschied in Tokio unser allverehrter Freund und Landsmann Professor Dr. Julius Karl Scriba. Ein Lungenabszeß hat den erst Sechsundfünfzigjährigen rasch dahingerafft. Erst in letzter Zeit stellte es sich heraus, daß das, was man vorher für eine starke Erkältung angesehen hatte, ein ernstes Leiden sei, von dem ein Mann in seinen Jahren kaum hoffen durfte zu genesen. Er hat denn auch sein Ende nahe gewußt und dem Tod, den seine sichere Hand für so Manchen aufgehalten hatte, mit Ruhe entgegengeschaut. Seinen Freunden ist es ein Trost, daß er sein Haus hat bestellen können, und daß er hinübergeschlummert ist, ohne zu leiden.

1) Leider aus äußeren Gründen verspätet.

Profesor Scriba wurde am 5. Juni 1848 in Darmstadt geboren. Er hatte sich ursprünglich den väterlichen Beruf des Apothekers erkoren, wandte sich aber später dem Studium der Medizin zu und absolvierte in Heidelberg das medizinische Doktorexamen. Den Feldzug 1870-71 hat er erst als Artillerist, dann als Assistenzarzt erster Klasse der Landwehr mitgemacht, und er liebte es später, im Freundeskreise von der großen Zeit zu erzählen. Nach Beendigung des Feldzuges wurde er Privatdozent für Chirurgie. Am 6. Juni 1881 folgte er einem Ruf der kaiserlich japanischen Universität zu Tokio als Professor für Chirurgie und Leiter der chirurgischen Abteilung des Universitätshospitals. In dieser Stellung verblieb er, bis vor wenigen Jahren sein Vertragsverhältnis zur japanischen Regierung ein Ende nahm. Seitdem gehörte er dem St. Luke's Hospital zu Tokio als Chef-Chirurg an.

Weit über die Grenzen Japans hinaus, im ganzen Osten, nannte man seinen Namen als den des geschicktesten und sichersten Operateurs, und unzähligen Leidenden hat er Hilfe gebracht. Als im Jahre 1891 der jetzige Zar bei Otsu das Opfer eines wahnsinnigen Schwertangriffes wurde, entsandte der japanische Hof Scriba, um die Wunde zu untersuchen und zu verbinden. Auch dem greisen Lihungtschang, den anläßlich der Friedensverhandlungen in Shimonoseki ein Fanatiker durch einen Schuß verwundet hatte, wurde er als Arzt vom japanischen Hof zur Verfügung gestellt. Nach dem schweren Erdbeben, welches Japan im Oktober des Jahres 1891 heimsuchte, begab sich Scriba in die am härtesten betroffenen Provinzen und entfaltete dort mehrere Wochen lang eine aufopfernde ärztliche Tätigkeit, für welche ihm von seiten des japanischen Unterrichtsministeriums ein amtliches Dankschreiben zugesandt worden ist. Seit dem Jahre 1893 bekleitete Professor Scriba das Ehrenamt eines kaiserlichen Gesandtschaftsarztes bei der deutschen Gesandtschaft in Tokio und ist dieser Behörde in allen sanitären Dingen ein uneigenütziger und treuer Berater gewesen. Seinen Verdiensten hat es auch nicht an äußerer Anerkennung gefehlt. Im Jahre 1893 verlieh ihm der Großherzog von Hessen den Professortitel. Auch wurde er mit zahlreichen deutschen und hohen japanischen Orden dekoriert.

In der Sterbestunde verlieh ihm Seine Majestät der Kaiser von Japan noch das Großkreuz des Ordens des Heiligen Schatzes. Schon vorher hatten Ihre Majestäten der Kaiser und die Kaiserin einen besonderen Boten entsandt, der sich nach dem Befinden des Patienten zu erkundigen und ihm ein Geschenk zu überbringen hatte.

In die deutsche Gesellschaft in Japan reißt Scribas Tod eine klaffende Lücke. Er war ein gern gesehener Gast, wohin er kam, und so lange seine Gesundheit es erlaubte, liebte er es, mit den Fröhlichen fröhlich zu sein. Wer sähe ihn nicht noch vor sich als jovialen Präsiden des Kaisergeburtstag-Kommerses! Wer entsänne sich nicht mit Vergnügen seines urwüchsigen gesunden Humors bei diesen und anderen Gelegenheiten! Und wehmütig rufen wir ihm übers Grab „Friede Deiner Asche"!"

* * *

„Ein imposantes Trauergefolge geleitete den Verewigten gestern Nachmittag von seiner Wohnung in Kojimachi-ku, Hirakawa-cho, nach dem Aoyama-Friedhofe, wo die Beisetzung erfolgte. Die ganze deutsche Kolonie Tokios, zahlreiche andere Ausländer, Vertreter japanischer Behörden, viele Deutsche aus Yokohama, eine Menge früherer Schüler Scribas waren anwesend.

Die Überführung des Verewigten erfolgte mit großem Pomp. Eine Truppe Infanterie eröffnete den Zug, ein Musikkorps begleitete den Wagen, die Orden des Verstorbenen wurden ihm auf einem Kissen nachgetragen. Zahlreiche hohe japanische Beamte gaben dem Sarge das Geleit. Aus Kobe, Nagasaki usw. sind Beileidstelegramme eingelaufen. Der Oberzeremonienmeister des japanischen Hofes, Baron Sannomiya, telegraphierte aus Hayama (bei Zushi) an den deutschen Gesandten nach der ihm gewordenen Mitteilung von Scribas Hinscheiden: „Ich danke verbindlichst für Ihr Telegramm. Der Tod Scribas ist ein herber Verlust für uns und für ganz Japan."

Bei dem Begräbnis sprach an erster Stelle Pfarrer Dr. Haas der die geistlichen Funktionen leitete. Dann folgten drei Japaner und zwar der Rektor der Universität Tokio, Yamakawa, und Dr. Marumo mit japanischer, sowie Dr. Dohi mit einer deutschen Ansprache. Nachdem dann noch der deutsche Gesandte, Graf von Arco-Valley, und als besonders naher Freund Hauptmann Schinzinger einige Worte gesprochen, schloß die Feierlichkeit auf dem Friedhofe mit einer Rede des Professors Dr. Bälz." Im folgenden bringen wir den Wortlaut einiger Reden:

Ansprache des Rektors der Kaiserlichen Universität Tokio Yamakawa:

„Wer keine Wissenschaft besitzt, kann natürlich nicht als ein großer Gelehrter betrachtet werden, aber auch wer Wissenschaft

ohne Charakter besitzt, ist kein wahrer Gelehrter. Du aber warst ein wahrer Gelehrter, denn Du besaßest beides. Mit Deinem jetzt erfolgten Tode verliert die Welt einen wahren Gelehrten, und daß die Welt um einen solchen ärmer geworden ist, das beklage ich hier an Deinem Grabe."

Dr. Marumos Ansprache.

„Als Schüler des Professors Dr. Scriba, Inhabers einer Kaiserlich Japanischen Dekoration erster Klasse, wage ich, Marumo Bunryo, den Manen des Verstorbenen folgenden Dankestribut zu bringen. Viele wohl gibt es, die tüchtig und verdienstvoll unserem Land Gutes erwiesen haben, aber wenige nur kamen ihm darin gleich" (folgt curriculum vitae).

„Der Professor war von Natur ein mit glänzenden Gaben des Herzens und des Geistes ausgestatteter Mann. So konnte er uns ein Führer auf dem Gebiete moderner Geistesbildung werden. Er hat uns immer gesagt: „Ich kann bei Ihnen nur den Samen meiner chirurgischen Wissenschaft säen, aber einmal gesäet, wird er aufgehen und wachsen, bis er zum starken kräftigen Baum wird." Dies ist wahr geworden und in unserem ganzen weiten Vaterlande ist heute wohl nicht ein einziger Arzt, der nicht direkt oder indirekt einen Teil seiner Ausbildung dem Professor verdankte; sei er nun Leibarzt beim Kaiserlichen Hofe, Stabsarzt bei Heer oder Flotte, Professor an der Universität, Lehrer an einer unserer Medizin-Fachschulen oder sonstigen öffentlichen und privaten Medizinschulen, Hospitalvorsteher oder was immer sonst, kaum einer wird vorhanden sein, der sich nicht freudig zu dieser Dankesschuld bekenne. Besonders die Kriegschirurgie und das Kriegssanitätswesen des Kaiserlichen Heeres haben ihm alles zu verdanken.

Wir aber, denen es vergönnt war, zu Füßen dieses allverehrten Lehrers zu sitzen und seine Tugend uns zum Vorbild zu nehmen, wir werden nicht vergessen, wieviel wir ihm schuldig sind. Am 3. Januar des Jahres ist sein Leib von einer tückischen Krankheit dahingerafft, gestorben, sein Lebenswerk aber wird bleiben und sein Geist wird fortfahren, uns, seine Schüler, zur Nacheiferung anzuspornen.

Wir, seine Schüler, aber wollen geloben, daß wir den Schatz des Wissens, den er uns hinterlassen hat, in hohen Ehren halten wollen, daß wir die Achtungsstellung, die sich unter seiner Leitung die japanische Chirurgie erworben hat, ihr bewahren wollen, und

daß wir bemüht sein werden, immer weiter vorwärts zu streben, um bald die höchste Stufe zu erreichen.

Das ist das Gelöbnis, welches wir heute hier die Seele des Abgeschiedenen von uns entgegenzunehmen bitten."

Ansprache des Prof. Dr. K. Dohi im Namen der früheren Assistenten des Dr. Scriba.

„Ganz unerwartet hat die grausame Hand des Schicksals ein Menschenleben dahingerafft, das uns allen teuer war, und noch kaum können wir uns mit dem Gedanken vertraut machen, unseren geliebten Lehrer, den wir noch vor kurzem im vollen Schaffen und Wirken sahen, nun für immer missen zu müssen. Wir sind gekommen, um unserem allverehrten Professor Dr. Scriba die letzte Ehre zu erweisen.

Fern von seiner Heimat, noch im rüstigen Alter und mitten in seiner segensreichen Tätigkeit ist er abberufen worden. Uns alle erfüllt sein Heimgang mit tiefstem Schmerz; denn wir haben in ihm nicht nur einen tüchtigen Forscher verloren, sondern auch einen Mann von seltenen Eigenschaften des Charakters und unerschöpflicher Herzensgüte. Einfach im Benehmen, getreu der Wahrheit und edel in der Gesinnung war er das Muster und Vorbild eines Mannes, und alle Herzen wandten sich ihm zu.

Julius Karl Scriba wurde am 5. Juni 1848 zu Weinheim im Großherzogtum Hessen geboren. Nach Absolvierung der pharmazeutischen Studien wandte er sich der Medizin zu. Während des deutsch-französischen Krieges unterbrach er seine Studienzeit auf ein Jahr und trat als Einjährig-Freiwilliger in das großherzogliche Feldartillerie-Korps ein. Von diesem wurde er jedoch kurz darauf als Hilfsarzt abkommandiert. Nach erfolgtem Friedensschluß setzte er seine medizinischen Studien in Heidelberg fort und erlangte 1874 die Doktorwürde. Während seiner darauffolgenden Tätigkeit, erst als Assistenzarzt des Prof. Simon an der Universität Freiburg und dann als Dozent ebendaselbst, lenkte er die Aufmerksamkeit der Fachkreise durch verschiedene wissenschaftliche Arbeiten auf medizinischem und botanischem Gebiete auf sich.

Ein bedeutender Abschnitt seines Lebens sollte es aber sein, als im Jahre 1881 eine Berufung als Professor der Chirurgie an die Universität in Tokio an ihn erging. Hier in Japan war es, wo er den günstigen Boden für seine segensreiche Lebenstätigkeit

fand, und unvergänglich sind die Verdienste, die er sich um das Land und die Wissenschaft erworben hat.

25 Jahre hat er hier in ununterbrochenem rastlosen Wirken verbracht und Japan ist ihm zu seiner zweiten, ja sozusagen zu seiner eigentlichen Heimat geworden; denn hier hat er sich durch sein Schaffen im Herzen der Bevölkerung ein Denkmal errichtet.

Wir betrauern ihn daher als einen zu uns gehörigen, und sein Hinscheiden hinterläßt eine unausfüllbare Lücke in unserer Mitte. Er war wie ein fleißiger Sämann, der einen guten Ackerboden zu finden gewußt hat, auf dem er unablässig den Samen ausstreute, und es ist ihm das große Glück zuteil geworden, die reiche Ernte reifen zu sehen und zu erkennen, wie erfolgreich und fortdauernd fruchtbringend seine Arbeit war.

Uns, die wir ihn gekannt haben, wird er stets unvergeßlich im Gedächtnis bleiben, und mit nie erlöschender Dankbarkeit werden wir uns des geliebten und verehrten Lehrers erinnern, unter dessen Leitung wir die ersten Schritte in unserer Laufbahn taten.

Rede des Professors Dr. Bälz.

Es ist mir der Auftrag geworden, dem Verstorbenen im Namen seiner Freunde einige Worte nachzurufen. Es ist eine schmerzliche Pflicht, die ich hiermit erfülle, aber ich erfülle sie gern; denn ich habe ja unserem lieben Toten nicht bloß in mehr als einer Beziehung besonders nahe gestanden, sondern ich bin auch der einzige, der jetzt hier übrig ist von dem frohen Kreise, in welchen er eintrat bei seiner Ankunft in diesem Lande. Aus diesem Kreise haben wir längst zwei Männer hier in die Erde gebettet, Wagner und Heise, die beide in gutem Andenken stehen bei allen, die sie kannten, und die letzte Post hat uns die Nachricht gebracht, daß ein weiterer Freund damaliger Zeit in Europa dahingegangen ist, der frühere Konsul Bair, dessen gastfreies Haus in Tsukiji vor einem Vierteljahrhundert der Mittelpunkt des Deutschtums in Tokio war, und dessen weltmännisch freier Geist und Sinn fürs Schöne uns alle anregte. Und nun hat auch ihn, unseren Scriba, der Tod ereilt, der Tod, dem er so oft für andere mit Erfolg den Weg versperrt hatte.

Ich sehe Scriba noch heute vor mir, wie er, frisch vom Schiff, in Tokio bei mir ins Haus trat, ein Bild von Gesundheit und von Selbstvertrauen. Und wenn wir dann, in der Blüte unserer Jahre, zusammenarbeiteten oder uns nach getaner Arbeit als gute und getreue Nachbarn und Freunde vergnügten, da ließ ich mir wenig

träumen, daß ich einst als ergrauter Mann an seinem Grabe stehen und ihm den letzten Freundesdient erweisen würde. Und doch ist es so gekommen. Eine tückische Krankheit hat seinen früher so starken Körper unterwühlt und seinen Tagen voreilig ein Ziel gesetzt.

Aber es war ihm doch vergönnt, 23 volle Jahre lang hierzulande eine segensreiche Wirksamkeit zu entfalten, deren Spuren nicht so bald vergehen werden. Zum Beweis dafür bedarf es nicht meines Zeugnisses als Berufsgenossen und Mitarbeiter, wo so viele andere Zeugen reden können, und wo gewiß auch unter den hier Versammelten nicht wenige sind, die dieses segensreiche Wirken an sich selber erfahren haben, und die stets ein Gefühl der Dankbarkeit dafür bewahren werden. Gar manchen hat er das gefährdete Leben gerettet, zahllosen hat er die Schmerzen gelindert oder die erschütterte Gesundheit wieder gefestigt. Sein ruhig sicheres Auftreten gewann ihm das Vertrauen, und sein biederes Wesen die Herzen aller seiner Patienten.

Aber seine Wirksamkeit beschränkte sich nicht auf einzelne. Durch seine langjährige Tätigheit als Lehrer an der Kaiserlichen Universität hat er einen Samen gesät, der glänzend aufgegangen ist, und der gerade jetzt schöne Früchte trägt. Denn wenn er auch nicht selbst mitwirken durfte an der Behandlung der Verwundeten — er hätte es so gerne getan —, so wirkt er doch indirekt in großartigem Maßstabe noch jetzt durch die Hände der ungezählten Ärzte, welche seiner Lehre und Anweisung die Geschicklichkeit verdanken, mit welchem sie jetzt im Dienste ihres Vaterlandes ihre helfende und heilende Tätigkeit entfalten. Und diese Schüler erkennen das dankbar an; ich habe das gesehen an ihrer herzlichen Teilnahme während seiner Krankheit, und jeder kann es heute sehen an ihrem zahlreichen Erscheinen. Auch der erlauchte Herrscher und die Behörden dieses Reiches, in dem er sich so zu Hause fühlte, haben ihre hohe Anerkennung seiner Arbeit durch glänzende Ehrungen bezeugt, die ihm noch bis in seine letzten Tage zuteil wurde. Wären ihm auch nur wenige Monate mehr vergönnt gewesen, so hätte er noch selbst die Einweihung des Denkmals mit ansehen dürfen, das ihm die dankbaren Schüler und Ärzte in der Universität errichten. Er sollte das nicht erleben, aber spätere Geschlechter werden es sehen und werden erfahren, daß und wie er hier gewirkt hat. Bei uns aber, die ihn kannten, hat er sich ein Denkmal in den Herzen gesetzt, nicht weniger kostbar als die eherne Büste, die seinen Namen tragen wird.

Denn er war nicht bloß ein tüchtiger Arzt und Lehrer, sondern auch ein guter und lieber Mensch, ein stets froher Kamerad, ein Mann, der das Leben ebensowohl von der heiteren wie von der ernsten Seite zu nehmen wußte. Von ihm gilt, wessen sich wenige rühmen können, er hatte keinen Feind. Um so zahlreicher sind seine Freunde, die stets um ihn trauern werden, und die ihm durch meinen Mund ein letztes Lebewohl nachrufen!“

VIII.

Aus der chirurgischen Klinik zu Gießen. (Dir.: Prof. Dr. Poppert.)

Über die auf der Gießener Klinik erzielten Erfolge bei der Radikaloperation des Mastdarmcarcinoms.

Von

Dr. **Karl Richter**,
früherem Assistenzarzt der Klinik.

Die Frage über die Erfolge, welche die Operation des Mastdarmcarcinoms zu verzeichnen hat, ist in den letzten Jahren mehrfach aufgeworfen worden. Besonders, nachdem Krönlein durch seinen bemerkenswerten Vortrag auf dem XXIX. Kongreß der Deutschen Gesellschaft für Chirurgie die Anregung dazu gegeben hatte, erschienen von vielen Seiten ausführliche Berichte, denen dieses Thema zugrunde lag. Die in ihnen mitgeteilten Resultate sind jedoch noch so widersprechend, daß es unmöglich ist, aus ihnen einen bindenden Schluß darauf zu ziehen, welche Aussichten auf Erfolg die operative Behandlung des Mastdarmkrebses überhaupt bietet. Es erscheint daher der Wunsch berechtigt, die gesammelten Erfahrungen und das zur Verfügung stehende Material womöglich vollständig zu veröffentlichen, damit aus den einzelnen Bruchstücken schließlich ein abgerundetes Ganze geformt werden kann. Die vorliegende Arbeit soll dazu das Ihrige beitragen.

Die beobachteten 64 Fälle, deren Krankengeschichten ich im Auszuge mitteile, sind ohne Ausnahme von Herrn Professor Poppert operiert worden. Eine weitere kleinere Reihe von Kranken, die dessen Vorgänger Bose seinerzeit behandelt hat, sind unberücksichtigt geblieben, da es uns vor allem darauf ankam ein Urteil zu gewinnen, welche Erfolge sich unter den möglichst gleichbleibenden Bedingungen erzielen lassen. Es ist deshalb im vorliegenden Falle auch nicht möglich, zu berichten, wie viele von allen an Mastdarm-

krebs Erkrankten einer radikalen Operation unterzogen worden sind, da die Indikationsstellung naturgemäß schon bei zwei Operatcuren eine schwankende ist, selbst wenn sie im großen und ganzen übereinstimmt.

Wie aus den Krankengeschichten hervorgeht, sind für uns die auch sonst geltenden Indikationen maßgebend, d. h. wir verzichten auf die radikale Operation nur dann, wenn der Tumor nachweislich schon mit der Blase oder dem Kreuzbein fest verwachsen und eine Verschiebung in keiner Richtung mehr möglich ist, ebenso wenn entferntere Metastasen oder von dem Mastdarmcarcinom unabhängige schwere Erkrankungen anderer Organe nachgewiesen sind. Dagegen scheuen wir uns nicht, auch sehr ausgedehnte oder mit der Umgebung leicht verwachsene Tumoren noch der radikalen Operation zu unterwerfen. Mehrfach mußte auch die Operation abgebrochen werden, da sich im Verlauf derselben unvorhergesehene Schwierigkeiten zeigten, welche die Beendigung unmöglich machten.

Die Untersuchung wird, wenn möglich, zu verschiedenen Malen vorgenommen. Es ist dies besonders bei Verdacht hochsitzender Carcinome von Wert, denn erwiesenermaßen ist derselbe Tumor, den man bei der einen Untersuchung deutlich fühlt, das andere Mal nicht nachweisbar. Hochenegg erklärt dies dadurch, daß meteoristische Blähungen das Carcinom tiefer drängen; nach ihrem Abgang soll der Tumor wieder in die Höhe treten. Er gibt als wichtiges diagnostisches Zeichen auch noch an, daß die Ampulle oft gebläht und doch leer angetroffen wird. Die Gase sind dann durch die stenosierte Stelle hindurchgedrungen, während der Kot noch zurückgehalten wird.

Auffallend häufig mußten wir die traurige Tatsache feststellen, daß uns Patienten mit vorgeschrittenem Carcinom zugingen, die unter der Diagnose Dickdarmkatarrh oder Hämorrhoiden monate- und jahrelang behandelt worden waren. Obwohl in solchen Fällen die charakteristischen Erscheinungen, wie Abgang von Blut und Eiter, Stenose mit Durchfällen verbunden, Schmerzen usw. bestanden, war von den Ärzten die digitale Untersuchung versäumt oder doch zu spät vorgenommen worden. An diesem Punkte ist jedenfalls in erster Linie der Hebel anzusetzen, wenn die im allgemeinen noch bescheidenen Erfolge in bezug auf Dauerheilung eine Besserung erfahren sollen.

Wir legen Wert darauf, die Patienten vor der Operation einer mehrtägigen Vorbereitungskur zu unterziehen. Gaben von Abführmitteln und Einläufe sollen eine möglichst vollständige Entleerung

des Darmes bewirken. Für den Standpunkt Schedes und Schuchardts, die zum Zweck der Reinigung des Darmes die Colostomie empfehlen, haben wir uns nie begeistern können. Die Gründe, die dagegen sprechen, sind indeß von anderer Seite schon dargelegt worden, sodaß wir sie wohl nicht weiter zu erörtern brauchen. Dagegen teilen wir auch nicht die Ansicht Hocheneggs, der auf jede Vorbereitung von vornherein verzichtet. — Mit der Absicht, den Darm zu entleeren, ist die Colostomie nur einmal bei uns ausgeführt worden (Fall 42). In diesem Fall war die Colostomie wegen einer hochgradigen Stenose vorgenommen worden, die sich erst nachträglich als eine carcinöse an der Flexura sigmoidea herausstellte.

Was nun die Operation selbst betrifft, so wurde nur ein einziges Mal (Fall 64) der Tumor, der polypenartig der hinteren Rektalwand aufsaß, vor die Analöffnung gezogen und mit der benachbarten Darmwand entfernt.

Im übrigen teilen wir den von Hochenegg vertretenen Standpunkt, der das sakrale Verfahren für das normale erklärt, wir haben in unseren 63 Fällen dementsprechend die Steißbein- resp. Steißkreuzbeinresektion stets ausgeführt. Dabei haben wir nicht den Eindruck gewonnen, daß, sei es im Anschluß an die Operation oder später, für den Patienten irgendwelcher besondere Nachteil aus dieser Voroperation erwachsen sei. Auch bei den 3 Fällen, in denen der Exitus kurz nach der Operation eintrat, darf ihr die Schuld an dem ungünstigen Ausgang nicht zugemessen werden. Jedenfalls wird man bei Berücksichtigung der von uns erzielten Resultate zugeben müssen, daß sich die sakrale Methode als durchaus leistungsfähig uns bewährt hat. Das Operationsfeld ist nach ihrer Anwendung ein sehr übersichtliches, und wenn der Eingriff auch gewiß nicht gleichgültig ist, so kann doch die mit ihm verbundene Gefahr — alle Vorsichtsmaßregeln natürlich vorausgesetzt — gegenüber den gebotenen Vorteilen nicht ausschlaggebend ins Gewicht fallen.

Die Operation wird bei uns stets bei linker Seitenlage des Patienten ausgeführt. Der Hautschnitt kommt in die Mittellinie zu liegen. Bei tiefsitzendem Tumor wird der Anus umschnitten, bei höherem Sitz des Carcinoms endigt er einige Zentimeter oberhalb der Analöffnung. Sodann wird das Steißbein reseziert und in Fällen von hochsitzendem Carcinom die partielle Resektion des Kreuzbeins in querer Richtung sogleich angeschlossen. Zuweilen wurde der Resektion des Steißbeins nur die Durchscheidung der

Kreuzbeinbänder, entweder beiderseits, oder nur auf der rechten Seite hinzugefügt, und auf die Resektion des Kreuzbeins verzichtet. Die temporäre Resektion des Kreuzbeins wurde nur in 4 Fällen (Nr. 37, 38, 40 [Steißbein entfernt, Kreuzbein temporär reseziert)] und 46) vorgenommen. In der letzten Zeit ist sie jedoch nicht mehr ausgeführt worden, weil wir uns überzeugt haben, daß sie die Wundverhältnisse kompliziert und daß die Erhaltung des Knochens für die spätere Funktion belanglos ist. Die Resektion des Steißbeins allein wurde in 18, die des Steißbeins und Kreuzbeins in 41 Fällen ausgeführt.

Die Lösung des Darms geschieht mit der größten Vorsicht, um eine Zerreißung und Quetschung des Darms zu vermeiden. Dabei wird auf genaue Blutstillung besonders Acht gegeben, und durch vorherige doppelte Unterbindung dem Blutverlust möglichst vorgebeugt. Wird die Analportion des Darmes mit entfernt, so hindern wir ein Auslaufen des Darminhaltes durch feste Tamponade oder auch durch Vernähung der Analöffnung. Der Darm wird unter beständigem Zug nach abwärts mehr und mehr isoliert. Erscheint es notwendig, um den Darm in genügender Weise zu mobilisieren, das Peritoneum zu eröffnen, so geschieht das ohne Bedenken. Wir haben in keinem Falle nach der Eröffnung des Peritoneums eine Infektion erlebt. Ist der Darm zur Genüge herabgezogen, so wird das Peritoneum sofort wieder mit diesem durch Seidennähte zirkulär vernäht.

Nachbarorgane, die bereits von dem Tumor ergriffen sind, werden so weit als möglich mit entfernt. So wurde in mehreren Fällen die hintere Vaginalwand exstirpiert. Fälle, in denen eine Resektion der Blase, Prostata oder des Uterus usw. notwendig wurde, haben wir nicht zu verzeichnen.

Ein besonderes Augenmerk richten wir auf genaue Entfernung der Lymphdrüsen. Wie bekannt werden bei Hautkrebs des Anus und Schleimhautkrebs der Pars perinealis recti die Leistendrüsen zuerst ergriffen, ebenso bei Carcinom des Pars pelvica recti, wenn es auf die Pars perinealis und den Anus übergreift. Bei dem gewöhnlichen Krebs der Pars pelvica liegen die ergriffenen Drüsen teils direkt an der Außenwand des Darmes, teils weiter oben in der Kreuzbeinhöhlung, bei vorgeschrittenen Fällen auch am Promontorium und an der Wirbelsäule.

Ist die Isolierung des Tumors vollendet, so wird der Darm zwischen zwei Ligaturen durchschnitten, nachdem die Wundhöhle sorgfältig durch Kompressen und Jodoformgazestreifen gegen jede

Verunreinigung abgeschlossen ist. Das sich darbietende Darmlumen wird mit Sublimatbäuschen sauber ausgetupft.

Konnte die Analportion des Darmes nicht erhalten, mußte also die Amputatio recti vollzogen werden, so wird, wenn es die Spannung des Darmes erlaubt, der Stumpf an der Stelle der normalen Mündung mit der äußeren Haut vernäht. Es wurde in dieser Weise in 8 Fällen verfahren.

In 3 weiteren Fällen wurde zur Erzielung einer besseren Kontinenz die Glutäalmuskulatur gespalten (Witzel), der Darm hindurchgezogen und mit der Haut vernäht. Im ersten Falle (16) wurde jedoch gar keine, in den beiden anderen (17 und 23) nur relative Kontinenz erzielt.

Bei allen anderen Amputationen mußte ein Anus sacralis angelegt werden. Dabei wurde dreimal der Darm nach Gersuny gedreht. Im Falle 18 um 180°, in den Fällen 19 und 20 um 270°.

Im ganzen wurde so bei 35 Patienten die Amputatio recti vollzogen.

In 28 Fällen lagen die Verhältnisse derart, daß die Resektion mit Erhaltung des Sphinkter vorgenommen werden konnte.

Die zirkuläre Vereinigung der Darmenden wurde 20 mal ausgeführt. Die Naht wurde dabei in zwei oder drei Etagen mit peinlicher Exaktheit angelegt. In 8 Fällen kam die Hochenegg-sche Durchziehungsmethode zur Anwendung (Fall 50, 52, 53, 56, 57, 58, 60, 61). Trotzdem nun bei Anlegung der Darmnaht mit der größten Genauigkeit zu Werke gegangen war, mußten wir doch in 10 Fällen das Auftreten von Kotfisteln konstatieren. Einmal (Fall 46) verließ der Patient 10 Tage nach der Operation eigenmächtig das Bett. Dabei riß die Naht daumenbreit ein. Die Fistel wurde in diesem Falle später plastisch geschlossen. Doch besteht auch jetzt noch eine haarfeine Fistel, die aber keine nennenswerten Beschwerden verursacht. Bei einem anderen Patienten (Fall 37) war aus Versehen ein Tampon im After zurückgeblieben, und die andrängenden Kotmassen hatten infolgedessen die Naht an der hinteren Wand gesprengt. Auch in diesem Falle besteht noch eine kleine Fistel, die sich bei Durchfall lästig bemerkbar macht.

Die übrigen Mißerfolge müssen wir teils darauf zurückführen, daß trotz aller Vorsichtsmaßregeln Stuhlgang zu früh und zu reichlich auftrat, teils aber auch auf eine partielle Nekrose an der Nahtstelle. Von den genannten 10 Fällen schlossen sich in 6 Fällen

die Fisteln noch nachträglich. In 4 Fällen blieb eine feine Fistel aber dauernd zurück.

Im allgemeinen pflegen wir die Wunde durch Nähte, die in den Schnittwinkeln angelegt werden, bis auf eine zwei querfingerbreite Lücke zu verkleinern. Insbesondere legen wir Wert auf einige tiefgreifende Nähte, die den Rand der durchschnittenen Glutäalmuskulatur an das Kreuzbein anheften. Die Wundhöhle wird regelmäßig tamponiert. Wir vermeiden es aber, hierzu ausschließlich Jodoformgaze zu verwenden, nachdem wir einen Fall (12) an Jodoformintoxikation verloren und bei einem anderen (41) Vergiftungserscheinungen haben auftreten sehen. Es sind in der Literatur bekanntlich mehrere Fälle von Opertionen am Rektum bekannt geworden, bei denen das Jodoform verderblich wirkte.

Die Nachbehandlung muß mit großer Aufmerksamkeit durchgeführt und der Stuhl möglichst lange zurückgehalten werden, soll nicht durch nachträgliche Infektionen der Erfolg gefährdet werden.

Die ganze Operation wird bei uns trocken, ohne irgendwelche Spülung der Wunde mit aseptischen Flüssigkeiten ausgeführt.

Die Verteilung der Fälle auf die Geschlechter ergibt ungefähr gleiche Zahlen. Auf 33 Operationen bei Männern kommen 31 bei Frauen. Nach anderen Statistiken überwiegt das Vorkommen des Mastdarmkrebses beim männlichen Geschlecht das beim weiblichen fast um das Doppelte.

In der weitaus größten Zahl ist das Alter zwischen 50 und 70 Jahren von der Krankheit betroffen. Die einzelnen Fälle verteilen sich folgendermaßen:

Lebensalter	Männer	Frauen	Zusammen
1—10 Jahren	—	—	—
11—20 „	—	—	—
21—30 „	—	1	1
31—40 „	3	6	9
41—50 „	7	3	10
51—60 „	13	12	25
61—70 „	10	9	19
71 u. höher	—	—	—

Von Interesse ist es, daß wir im Jahre 1897 bei einem Manne Fall 39) die Resectio recti wegen Carcinoms vornahmen, dessen

Frau (Fall 59) im März 1902 wegen des gleichen Leidens in unsere Behandlung kam und in derselben Weise operiert wurde.

Fassen wir nun unsere Erfolge zusammen, so erhalten wir folgende Resultate:

Im Anschluß an die Operation verloren wir durch den Tod 4 Patienten, 3 Amputationen, 1 Resektion. Der erste Kranke, bei dem die Operation wegen zu großer Ausdehnung des Carcinoms abgebrochen wurde (Fall 5), starb am 3. Tage post operat. an Herzschwäche, der zweite (Fall 9) nach 7 Tagen an Pneumonie, der dritte (Fall 12) nach 7 Tagen an Jodoformintoxikation. Fall 52, Resektion, ging nach 5 Tagen an Collaps zugrunde.

Wir haben also die geringe Mortalität von nur 6,22 Proz. zu verzeichnen.

Innerhalb der ersten drei Jahre nach der Operation dem „kritischen Triennium" Krönleins starben:

1. An Rezidiv 16 (inkl. einem, bei dem Recidiv wahrscheinlich ist [Fall 19]), bei denen die Amputation, 7 Patienten, bei denen die Resectio recti ausgeführt worden war. Dazu kommt noch Fall 64 (Hervorziehen des Tumors aus dem Anus und Abtragung mit der benachbarten Darmwand), zusammen also 23 Patienten = 38,33 Proz. der Fälle nach Abzug von 4 Fällen, deren Schicksal unbekannt ist (7, 43, 48, 57).

2. An anderer Krankheit: Phthise — Fall 45 = 1,8 Proz.

3. Es lebt mit inoperablem Recidiv Fall 63.

Nach den ersten drei Jahren starben: 1. An Rezidiv: 4 Patienten mit Amputatio recti (Fall 1 nach 3 Jahren 2½ Monaten; Fall 10 nach 3 Jarhen 5 Monaten; Fall 17 nach 4 J.; Fall 28 nach 4 J. 3 Mon.), mit Resectio recti 3, einschließlich einem zweifelhaften Fall 44, und zwar Fall 44 nach 4 Jahren; Fall 50 nach 4 J. 7 Mon.; Fall 58 nach 3 J. 4 Mon., zusammen 7 = 11,67 Proz.

2. An anderen Krankheiten nach Amputation 3 Patienten, und zwar Fall 14 an Altersschwäche nach 5 J.; Fall 15 an Apoplexie nach 3 J. 2 Mon.; nach Resektion Fall 38 an Influenza nach 7 J. 4 Mon. = 5 Proz.

Recidivfrei leben zurzeit 9 Patienten nach Amputation = 15 Proz., 11 Patienten nach Resektion = 18,33 Proz., zusammen 33,33 Proz. aller Fälle.

Davon leben länger als drei Jahre nach der Amputation 8 Patienten = 13,33 Proz., nach der Resektion 9 Patienten = 15 Proz., zusammen 17 Patienten = 18,33 Proz. noch lebende, dauernd Geheilte. Der älteste Fall lebt recidivfrei seit fast 15 Jahren (Nr. 36).

Tabellarisch geordnet gestaltet sich das Bild der noch recidivfrei lebenden Operierten in bezug auf die Lebensdauer nach der Operation wie folgt:

Fall	Amputationen	Fall	Resektionen
4	fast 13 Jahre post operationem	36	14 Jahre 11 Monate post oper.
16	7 Jahre 11 Monate post oper.	37	9 „ 5 „ „ „
22	fast 7 Jahre post operationem	39	7 „ 9 „ „ „
25	6 Jahre 3 Monate post oper.	40	7 „ 8 „ „ „
27	5 „ 9 „ „ „	41	7 „ 6 „ „ „
30	3 „ 11 „ „ „	46	6 „ 5 „ „ „
33	3 „ 1 „ „ „	49	5 „ 11 „ „ „
34	3 „ 10 „ „ „	53	4 „ 11 „ „ „
35	— „ 10 „ „ „	56	4 „ 2½ „ „ „
		61	2 „ 8 „ „ „
		62	2 „ 2 „ „ „

Rechnet man zu den über drei Jahren recidivfrei noch lebenden die 3 Fälle noch hinzu, die nach Verlauf von 3 Jahren an interkurrenten Krankheiten gestorben sind, so erhalten wir eine Dauerheilung in 20 Fällen = einem Drittel sämtlicher Fälle

Es sei mir gestattet, hier noch einen Fall zu erwähnen, der zwar in dieser Arbeit nicht verwertet ist, der aber ein besonderes Interesse hat, weil er beweist, daß auch nach einer zweimaligen Recidivoperation noch Dauerheilung möglich ist. Es handelt sich um einen Patienten, bei dem wegen Carcinoma recti von Bose am 18. XI. 1886 die Exstirpatio recti vollzogen wurde. Der Patient mußte später noch zweimal, zuletzt vor 15 Jahren, wegen Recidivs einer Operation unterzogen werden. Seit dieser Zeit lebt er nunmehr recidivfrei.[1])

Was nun die funktionellen Resultate anlangt, so besitzen von den noch Lebenden:

	nach Amputation	nach Resektion	
völlige Kontinenz	—	9	
relative Kontinenz	6	2	(einer Kotfistel)
Inkotenenz	3	—	

1) Anmerkung während der Korrektur: Der Kranke ist mittlerweile infolge einer Apoplexie gestorben.

Um die so überaus lästige Inkontinenz erträglich zu machen, lassen wir die unter ihr leidenden Patienten eine Bandage mit Pelotte, wie sie Hochenegg angegeben hat, tragen, oder auch eine einfache Binde mit einem Schwamm, der den Anus verschließt. Die letztere Verordnung geben wir auch in den Fällen, in denen ein Prolaps der Darmschleimhaut aufgetreten ist (Fall 20, 22, 30, 34). Der 10 cm große Prolaps von Fall 35 läßt sich durch eine Bandage leidlich zurückhalten.

Gießen, 1. September 1904.

Krankengeschichten.

I. Amputationen.

1. L. G., 40 Jahre, Frau. 1888. J.-Nr. 803. Dauer der Beschwerden 4 Monate. Schmerz beim Stuhlgang. Blutabgang. Status: Anämische Frau. Tumor an der rechten und vorderen Rectalwand nahe dem Sphinkter. Obere Grenze mit dem Finger zu erreichen. Tumor wallnußgroß. Beim Pressen wird ein bohnenförmiger Knoten im Anus sichtbar. Wenig verschieblich. Keine eigentliche Rektumstriktur. Operation: 27. IX. 1888. Steißbeinresektion. Umschneidung des Anus. Loslösung des Rektums. Scheidenschleimhaut erhalten. Keine Eröffnung des Peritoneums. — Anus sacralis. Reaktionsloser Wundverlauf. Entlassung am 28. X. 1888.

Patientin am 3. XII. 1891 gestorben, anscheinend an Metastasen.

2. Chr. B., 63 Jahre, Frau. 1889. J.-Nr. 839. Beschwerden seit $1^1/_2$ Jahr., Blutabgang. Schmerzen beim Gehen. Status: Schwächliche Frau. Tumor direkt über dem Anus an der Vorderwand des Rektums, obere Grenze noch gerade erreichbar, unverschieblich vorn mit der Vaginalwand verwachsen. Operation: 19. X. 1889. Resektion des Steißbeins und des untersten Kreuzbeinwirbels. Umschneidung des Anus. Freipräparieren des Rektums. Amputation mit Entfernung der hinteren Vaginalwand. Peritoneum nicht eröffnet. Drüsen aus der Kreuzbeinhöhlung entfernt. Anus sacralis. Ungestörte Heilung. — Patientin am 3. I. 1891, angeblich an Carcinoma ventriculi, gestorben.

3. K. E., 63 Jahre, Frau. 1890. J.-Nr. 610. Beschwerden seit $1^1/_2$ Jahren, für Hämorrhoidalbeschwerden angesehen. Seit 4 Wochen Abgang von Blut und Eiter. Schmerzen. Status: Schwächliche Frau. Tumor dicht über dem Sphinkter an der hinteren Rektalwand, in der Mitte ulzeriert, etwa die Hälfte der Circumferenz einnehmend, verschieblich. Obere Grenze ohne Mühe erreichbar. Keine Stenose. Operation: 22. VII. 1890. Steißbeinresektion. Ausschälung des Mastdarmes leicht. Etwa 8 cm über dem Sphinkter noch ein wallnußgroßer Tumor, der vorher nicht gefühlt werden konnte. Einige Drüsen in der Kreuzbeinhöhlung. Durch-

trennung der seitlichen Kreuzbeinbänder. — Eröffnung des Peritoneums. — Anus sacralis. Reaktionsloser Wundverlauf. Patientin am 31. VIII. 1890 entlassen.

Exitus letalis am 10. V. 1892, Recidiv.

4. J. P. G., 40 Jahre, Mann. 1891. J.-No. 858. Beschwerden seit 1 Jahr, Durchfall. Blutabgang. Seit den letzten Tagen starke Stenosenerscheinungen (Leib aufgetrieben). Status: Schlecht ernährter Mann. Leib stark aufgetrieben. Tumor 4 cm oberhalb des Anus, etwa faustgroß; vordere Wand anscheinend unverschieblich, auf der Höhe ulzeriert. Hintere Wand anscheinend frei, jedoch kann der Finger wegen der Stenose nicht durchdringen. Operation: 25. IX. 1891. Resektion des Steißbeins und Querresektion des Kreuzbeins (unterster Wirbel). Stumpfes Loslösen, nach Umschneidung und Vernähung der Anus. Lösung im allgemeinen ziemlich leicht, nur schwierig in der Kreuzbeinhöhlung. Hier viele Drüsen, die sorgfältig entfernt werden. Peritoneum eröffnet. Amputatio recti. Darmstumpf an normaler Stelle mit äußerer Haut vernäht.

Reaktionsloser Verlauf.

Pat. stellt sich am 2. September 1904 vor. Kontinenz für festen Stuhl. Glatte Narbe. Bei Durchfall nimmt Pat. stets Opium ein.

5. E. Sch., 47 Jahre. 1892. J.-Nr. 330. Beschwerden seit $^3/_4$ Jahren. Nur Schmerzen. Kein Blut und keine Stenosenerscheinungen. Damals andernorts Operation. Sehr bald wieder Eintritt der Beschwerden. Status: Mittelkräftige Frau. Tumor dicht über dem Analring, fast Handtellergroß, links und vorn teilweise ulzeriert, verschieblich. Operation: 28. III. 1892. Resektion des Steißbeins und eines großen Teiles des Kreuzbeins. Lösung des Rektums schwierig. Umschneidung des Anus. Hintere Vaginalwand entfernt. Peritoneum nicht eröffnet. In der Kreuzbeinhöhlung noch ein derber Tumor, in den die Darmwand direkt übergeht. Ablösung unmöglich. Amput. des unteren losgelösten Rektumteils. Die Operation wird abgebrochen. Anus nacralis. Blutverlust nicht stark, trotzdem alsbald starker Kräfteverfall, von dem sich Pat. nicht wieder erholt. Exitus letalis nach 3 Tagen.

6. W. M., 66 Jahre, Mann. Aufgenommen am 6. IX. 1892. Beschwerden seit 3 Wochen. Knötchen im After bemerkt. Blut. Durchfall erst seit wenigen Tagen. Status: Äußerlich im After bohnengroße Geschwulst sichtbar. Tumor an Vorderwand und Seitenwänden, dicht über dem After. Obere Grenze gerade erreichbar. Vorn ulzeriert. Wenig verschieblich. Operation: 15. IX. 1892. Steißbeinresektion. Ablösung sehr schwierig. Peritoneum eröffnet. Mastdarm bis 4 cm oberhalb des Tumors vor die äußere Haut gezogen und vernäht. Tumor entfernt. — Wundverlauf reaktionslos.

Pat. ist am 6. I. 1893 an „Hämorrhoidalbeschwerden", also wohl Recidiv, gestorben.

7. R. L., 56 Jahre, Frau. 1892. J.-Nr. 344. Krankheitserscheinungen seit 5 Monaten. Die gewöhnlichen Klagen. Status: Gebrechliche Frau. twa 2 cm über dem Sphinkter carcinomatöses Geschwür mit aufgeworfenen arten Rändern. Nur schmaler Streifen an der vorderen Darmwand frei. Oberes Ende knapp zu erreichen. Verschieblich. Operation am 31. III.

1892. Steißbeinresektion, Kreuzbeinbänder links abgelöst. Tumor in den Levator ani hineingewachsen. Drüsen. Anus wird vernäht. Peritoneum eröffnet. Darm leicht herabzuziehen. Vernähung an der normalen Mündungsstelle. Abtragung von 16 cm Darm. — Reaktionsloser Verlauf. — Ferneres Schicksal unbekannt.

8. W. K., 54 Jahre, Mann. 1893. J.-Nr. 545. Die gewöhnlichen Beschwerden seit $^1/_2$ Jahr. Status: Kräftiger Mann. Ringförmiges, ulzeriertes Carcinom 5 cm über dem Sphinkter, gerade noch passierbar für den Finger. Obere Grenze nicht zu erreichen. Verschieblich. Operation am 18. VII. 1893. Steißbeinresektion und 2 cm vom Kreuzbein. Umschneidung und Loslösung. Viele harte Drüsen. Peritoneum eröffnet. Darm herabgezogen. Anus sacralis. — Reaktionsloser Verlauf.

Pat. ist am 22. I. 1894 an Recidiv gestorben.

9. M. Sch., 66 Jahre, Frau. 1893. J.-Nr. 1520. Beschwerden seit $^1/_2$ Jahr, wie gewöhnlich. Status: Alte kräftige Frau. Dicht über dem Sphinkter recht derber Tumor, verschieblich, nach oben abgreifbar. Operation am 28. III. 1893. Steißbeinresektion und Durchtrennung der rechten Kreuzbeinbänder. Umschneidung des Anus. Loslösung. Peritoneum eröffnet. Drüsen. 15 cm Darm entfernt. Anus cacralis.

Pneumonie. Exitus letalis am 4. IV. 1893.

10. W. S., 52 Jahre, Mann. 1894/95. J.-Nr. 346. Die gewöhnlichen Beschwerden seit 1 Jahr. Status: Geschwulst im Anus sichtbar. Anus selbst vorn geschwürig. Tumor an der vorderen und seitlichen Wand, verschieblich, seine obere Grenze erreichbar. Operation am 7. VI. 1894. Resektion des Kreuzbeins in der üblichen Weise. Tumor mit der Prostata verwachsen. Loslösung. Peritoneum eröffnet, Harnröhre dabei verletzt. Eiter in der Prostata. Darm in der Analöffnung vernäht. Etwas Eiterung der Wunde. Späterer Verlauf normal. Pat. am 20. VII. 1894 entlassen.

Am 28. XI. 1897 ist Pat. seinem Leiden erlegen.

11. R. G., 59 Jahre, Frau. 1894/95. J.-Nr. 583. Beschwenden seit 1 Jahr. Gefühl von Brennen. Schleim- und Blutabgang. Status: 6 cm über dem Anus ringförmiger Tumor, für die Fingerkuppe gerade noch durchgängig. Infiltrierte Schleimhautfalten ziehen sich zum Anus hin. Verschieblich. Operation am 20. VII. 1894. Resektion des Steißbeins und 3 cm des Kreuzbeins. Lösung in der üblichen Weise, schwierig. Peritoneum eröffnet. Anus sacralis. — Pat. in den nächsten Tagen sehr schwach, dann Erholung. Wundverlauf normal. Entlassung am 11. IX. 1894.

Wieder aufgenommen am 6. I. 1896 mit Recidiv. Symptomatische Behandlung. Exitus letalis am 5. II. 1896.

12. J. H., 63 Jahre, Frau. 1893. J.-Nr. 706. Seit mehreren Wochen die gewöhnlichen Beschwerden. Status: Kräftige Frau. Unmittelbar über dem Sphinkter ringförmige Geschwulst, in der Mitte ulzeriert. Durchgängig für den Finger, oberer Rand abgreifbar. Operation am 24. VIII. 1893. Resektion des Steißbeins. Durchtrennung des Kreuzbeinbandes. Anus umschnitten, Mastdarm ausgelöst. Abtragung. Anus sacralis. In die Wunde wird etwas Jodoform gestreut. Tamponade mit Jodoformgaze. Zunächst glatter Verlauf. Nach zwei Tagen Unruhe, am

3. Tage deliriert Pat. Entfernung aller Tampons, Wunde mit Borlösung ausgespült. Kein Erfolg. Pat. erliegt am 31. VIII. der Jodoformintoxikation.

13. M. G., 64 J., Mann. 1894/95. J.-Nr. 806. Die gewöhnlichen Beschwerden seit 1 Jahr. Status: Ringförmiger Tumor 4 cm über dem Sphinkter, kaum für den Finger durchgängig, obere Grenze nicht erreichbar, etwa faustgroß und wenig verschieblich. Operation am 3. X. 1894. Steißbeinresektion. Loslösung sehr erschwert. Nachträglich noch Resektion des untersten Kreuzbeinwirbels. Trotzdem gelingt die Lösung nur sehr schwierig. Tumor entfernt durch Amputatio recti. Anus sacralis. — Wundverlauf normal.

Pat. ist am 24. V. 1895 gestorben.

14. M. K., 70 Jahre, Frau. 1896/97. J.-Nr. 41. Beschwerden seit $^1/_4$ Jahr. Status: An der vorderen Wand des Rektums, gegen die Vaginalwand verschieblich, eine harte Stelle, die von tumorartigen Wucherungen bedeckt ist; nach oben abgrenzbar. Operation nach Kocher am 5. III. 1896 in der üblichen Weise. Die Lösung gelingt leicht. Amputatio recti. Anus sacralis. Vollkommen guter Verlauf. Pat. am 23. IV. 1896 entlassen.

Relative Kontinenz. Pat. hat recidivfrei bis zum 20. II. 1901 gelebt. Gestorben an Altersschwäche, 76 Jahre alt.

15. J. St., 55 Jahre, Mann. 1896/97. J.-Nr. 303. Seit $1^1/_2$ Jahren die gewöhnlichen Beschwerden. In der letzten Zeit Schwäche. Status: An der hinteren Rektalwand zweimarkstückgroße carcinomatöse Geschwulst, abgreifbar und verschieblich, 1 cm über dem Anus beginnend. Operation am 22. V. 1896. Resektion des Steißbeins und unteren Kreuzbeinendes. In der Kreuzbeinhöhle carcinomatöse Drüsen. Loslösung des Mastdarms. Peritoneum nicht eröffnet. Amputatio recti. Anus sacralis. Wundverlauf ohne besondere Komplikation. Entlassung am 11. VII. 1896.

Pat. ist am 15. VII. 1899 infolge einer Apoplexie gestorben.

16. K. A., 48 Jahre, Mann. 1896/97. J.-Nr. 828. Beschwerden schon seit 2 Jahren; bedeutende Verschlimmerung während des letzten halben Jahres. Seit dieser Zeit auch ein Knoten im After bemerkbar. Status: 1 cm über dem Anus ein Tumor, der die vordere und die seitlichen Wände des Rectums einnimmt. Hinterwand frei, verschieblich. Obere Grenze abgreifbar. Operation am 24. IX. 1896. Steißbein und unterster Wirbel des Kreuzbeins reseziert. Darm losgelöst. Peritoneum eröffnet. Amputation von 9 cm Darm. Der neue Anus wird durch die Glutäalmuskulatur herausgeleitet und kommt etwa in die Mitte einer Linie zwischen dem rechten Tuber ischii und der Spina il. post. inf. zu liegen. — Im Verlauf zuerst Verhaltung und etwas Entzündung. Später normaler Verlauf. Entlassen am 26. XI. 1896.

Pat. lebt noch. Jedoch vollständige Inkontinenz. Kein Recidiv!

17. J. St., 38 Jahre, Mann. 1896/97. J.-Nr. 1368. Beschwerden seit 11 Monaten, gewöhnlich. Status: Starker Mann. Tumor $1^1/_2$ cm über dem Sphinkter, ringförmig, verschieblich. Obere Grenze nicht überall abgreifbar. Operation am 11. II. 1897. Steißbein und unterer Teil des Kreuzbeins reseziert. Starke Blutung. Lösung des Darmes. Amputatio

recti. Eröffnung des Peritoneums. Anlegung eines Anus glutaealis. — Pat. zuerst schwach, bald Erholung. Im Wundverlauf nichts wesentlich Abnormes, etwas vermehrte Sekretion. Entlassung am 7. V. 1897.

Kontinenz für festen Stuhl, für flüssigen weniger. Pat. starb 1902 an Recidiv.

18. K. A., 56 Jahre, Frau. 1897/98. J.-Nr. 89. Beschwerden erst seit angeblich 14 Tagen. Brennen im After, Blutabgang. Status: Tumor kirschgroß, an der Vorderwand, dicht über dem Sphinkter. Verschieblich. Operation am 19. III. 1897. Resektion des Steißbeins. Carcinom mit dem Sphinkter verwachsen. Lösung, Amputatio recti, 10 cm lang. Drehung nach Gersuny um 180°. Etwas höher als an der normalen Stelle Vernähung mit der äußeren Haut. — Wundverlauf glatt. Später relative Kontinenz. — Am 5. I. 1899 stellt sich Pat. wieder vor. Inoperables Recidiv. Januar 1900 gestorben.

19. P. G., 62 Jahre, Mann. 1897/98. J.-Nr. 529. Beschwerden seit 3 Monaten. Status: Tumor ringförmig, apfelgroß; untere Grenze mit dem Finger gerade noch erreichbar, obere Grenze nicht zu bestimmen. Wenig verschieblich. Operation am 30. VI. 1897. Steißbein- und teilweise Kreuzbeinsekretion. Lösung sehr schwer. Verwachsungen mit dem Kreuzbein. Peritoneum eröffnet. Amputatio recti. Anus sacralis. Drehung nach Gersuny um 270°. — Schleimhaut des eingenähten Darmes wird auf eine kleine Strecke gangränös; stößt sich ab. Einige Nähte entfernt. Dann glatter Verlauf.

Pat. ist am 18. VI. 1899 gestorben, wahrscheinlich an Recidiv.

20. J. E., 57 Jahre, Mann. 1897/98. J.-Nr. 411 und 786. Die gewöhnlichen Beschwerden seit $1\frac{1}{2}$ Jahren. Status: Mittelkräftiger Mann. Tumor an der linken Wand, mit dem Sphinkter verwachsen. Obere Grenze knapp erreichbar. Keine Stenose, kaum verschieblich. Operation am 3. VI. 1897. Steißbeinresektion und Durchtrennung der linken Seitenbänder des Kreuzbeines. Gewebe blutreich. Auslösung in der gewöhnlichen Weise, sehr schwierig. Keine Eröffnung des Peritoneums. Amputatio recti. Torsion nach Gersuny um 270°. Anus sacralis. — Vollkommen glatter Wundverlauf. Pat. am 14. VII. entlassen. — Wieder aufgenommen am 24. VIII. 1897. Am Anus sacralis etwa 1 Querfinger breiter Schleimhautprolaps. Leicht zu reponieren. Elastische Bandage mit Pelotte.

Pat. ist am 21. III. 1898 an Recidiv zugrunde gegangen.

21. A. W., 63 Jahre, Mann. 1897/98. J.-Nr. 724. Beschwerden seit 5 Monaten. Status: Tumor apfelgroß, sitzt an vorderer und seitlicher Rektalwand. Obere Grenze abgreifbar. Verschieblich. Operation am 7. VIII. 1897. Steißbeinresektion. Lösung des Rektums in der üblichen Weise. Amputatio recti. Anus sacralis. — Glatter Wundverlauf. Entlassen am 30. X. 1897.

Pat. ist am 21. VII. 1898 an Recidiv gestorben.

22. S. Sp., 56 Jahre, Frau. 1897/98. J.-Nr. 876. 1898/99. J.-Nr. 1456. Die gewöhnlichen Beschwerden seit 7 Monaten. Status: Schwächliche Frau. Tumor direkt über dem Sphinkter, ringförmig. Verschieblich. Obere Grenze nicht zu erreichen. Operation am 11. IX. 1897. Resektion des

Steißbeins. Loslösung nach Umschneidung des Anus. Amputatio recti. Anus sacralis. — Wundverlauf normal. Pat. am 5. X. 1897 entlassen. Wiederaufnahme am 3. I. 1899 wegen Schleimhautprolaps, etwa 3 cm lang. Operative Verkleinerung der Analöffnung.

Pat. lebt noch. Doch besteht noch Prolaps. Relative Kontinenz.

23. H. S., 48 Jahre, Mann. 1897/98. J.-Nr. 938. Beschwerden seit 1 Jahr. Status: Mittelkräftiger Mann. Tumor wenig oberhalb des Anus, zirkulär. Obere Grenze knapp erreichbar. Sehr wenig verschieblich. Operation am 20. X. 1897. Entfernung des Steißbeins und eines kleinen Stückes des Kreuzbeines. Umgebung des Tumors schon infiltriert. Lösung sehr schwer. Viele Drüsen. Peritoneum nicht eröffnet. Amputatio recti. Anus glutaealis. — Wundverlauf gut. Pat. am 11. XII. 1897 entlassen. Kontinenz für festen Stuhl.

Recidiv, dem Pat. am 20. VIII. 1899 erlegen ist.

24. A. M. B., 27 Jahre, Frau. 1898/99. J.-Nr. 21. Beschwerden seit 2 Monaten, sehr stark. Status: Junge, sehr schwache Frau. Tumor am Sphinkter, ringförmig, mit Stenose, obere Grenze nicht erreichbar. Nur sehr wenig verschieblich. Operation am 10. II. 1898. Steißbeinresektion. Tumor mit der Umgebung fest verwachsen. Lösung des Rektums. Drüsen, soweit möglich, entfernt. Anus sacralis. Wundheilung verzögert. Pat. am 22. VI. entlassen.

Exitus am 26. XI. 1898. Recidiv.

25. E. H., 63 Jahre, Frau. 1898/99. J.-Nr. 293. Beschwerden seit 4 Monaten. Status: Kräftige Frau. Tumor dicht über dem Anus, die vordere und linke Wand einnehmend. Obere Grenze abgreifbar. Verschieblich. Operation am 13. V. 1898. Steißbeinresektion. Lösung gelingt gut. Amputatio recti. Anus sacralis. — Heilungsverlauf nicht kompliziert. Pat. am 16. VI. 1898 entlassen.

Pat. lebt noch recidivfrei. Inkontinenz. Geistig abnorm.

26. E. W., 52 Jahre, Frau. 1898/99. J.-Nr. 1153. Die gewöhnlichen Beschwerden seit $^1/_2$ Jahr. Status: Dicht über dem Anus eine apfelgroße Geschwulst, der vorderen Wand aufsitzend. Verschieblich, nach oben abgreifbar. Operation am 3. XI. 1898. Steißbeinresektion. Lösung in der üblichen Weise, ohne besondere Schwierigkeit. Drüsen. Amputatio recti. Anus an normaler Stelle. — Wundverlauf glatt. Entlassen am 10. XII. 1898.

Pat. ist am 7. II. 1901 an Recidiv gestorben.

27. H. K., 52 Jahre, Mann. 1898/99. J.-Nr. 1193. Seit 8 Monaten die gewöhnlichen Beschwerden. Status: Dicht über dem Anus harter Tumor, der etwa 5 cm hoch nach oben reicht. Operation am 10. XI. 1898. Steißbeinresektion. Lösung. Mastdarm samt Sphinkter abgetragen. Vernähung des Darms an normaler Stelle. — Wundverlauf vollkommen glatt. Entlassen am 8. XII. 1898.

Pat. lebt noch recidivfrei. Relative Kontinenz.

28. H. M., 57 Jahre, Mann. 1900/01. J.-Nr. 219. Beschwerden seit 7 Monaten. Status: Mittelkräftiger Mann. Tumor direkt über dem Anus, vollständiger Ring. Obere Grenze erreichbar. Verschieblich. Operation

am 9. V. 1900. Steißbein und unterster Kreuzbeinwirbel reseziert. Lösung des Darmes in der üblichen Weise mit Umschneidung des Anus. Drüsen infiltriert. Anus sacralis. Wundverlauf glatt. Entlassen am 6. VI. 1900.

Relative Kontinenz. Gestorben am 11. VIII. 1904 an Recidiv.

29. Chr. K., 50 Jahre, Mann. 1899/00. J.-Nr. 1531. Beschwerden seit 5 Monaten. Status: Tumor 1 cm über dem Sphinkter, an der vorderen und linken Wand. Obere Grenze kaum erreichbar. Wenig verschieblich. Operation am 19. I. 1899. Steißbeinresektion. Lösung schwierig. Drüsen. Ampatatio recti. Anus sacralis. — Wundverlauf normal. Pat. am 22. II. 1899 entlassen.

Pat. ist am 17. IV. 1900 angeblich an Gehirnerweichung, also wohl an Metastasen, gestorben.

30. E. K., 62 Jahre, Frau. 1900/01. J.-Nr. 978. Beschwerden seit 1 Jahr. Blutabgang. Diarrhöen. Status: Carcinom direkt über dem Anus, ringförmig. Obere Grenze nicht zu erreichen. Verschieblich. Operation am 21. IX. 1900. Resektion des Steißbeins und untersten Kreuzbeinwirbels. Lösung gelingt leicht. Amputatio recti. Anus sacralis. — Ganz glatter Wundverlauf. Pat. am 27. X. 1900 entlassen.

Pat. stellt sich am 3. III. 1902 vor. Etwas Schleimhautprolaps. Kontinenz für festen Stuhl. Kein Recidiv. September 1904 unverändert.

31. E. F., 56 Jahre, Frau. 1901/02. J.-Nr. 534. Die gewöhnlichen Beschwerden seit etwa 5 Monaten. Status: Sehr schwache Frau. Tumor direkt über dem Sphinkter, ringförmig, stenosierend. Geringe Verschieblichkeit. Operation am 14. VI. 1901. Steißbein und daumenbreites Stück vom Kreuzbein reseziert. Anus umschnitten. Lösung des Darmes sehr schwierig. Peritoneum eröffnet. Amputatio recti. Vernähung des Darms an normaler Stelle. — Wundverlauf ganz glatt. Pat. am 23. VII. 1901 entlassen.

Relative Kontinenz. Gestorben am 27. IV. 1902 an Recidiv.

32. K. G., 64 Jahre, Frau. 1901/02. J.-Nr. 562. Beschwerden seit $^1/_2$ Jahr. Status: Zirkuläres Carcinom dicht über dem Anus. Die obere Grenze bestimmbar, verschieblich. Operation am 24. VI. 1901. Steißbein und die zwei untersten Kreuzbeinwirbel reseziert. Lösung nicht schwer. Amputatio recti. Anus sacralis. — Wundverlauf durch Eiterung kompliziert. Pat. am 7. IX. 1901 entlassen.

Pat. ist im August 1903 an Recidiv gestorben.

33. J. L., 60 Jahre, Mann. 1901/02. J.-Nr. 812. Die gewöhnlichen Beschwerden seit etwa 5 Monaten. Status: Tumor sitzt dicht über dem Anus, der linken und vorderen Darmwand angehörend. Obere Grenze zu bestimmen. Verschieblich. Operation am 27. VII. 1901. Steißbein und daumenbreites Stück des Kreuzbeins reseziert. Anus umschnitten. Darm gelöst. Amputatio recti. Darm herabgezogen und an normaler Stelle vernäht. — Wundverlauf zunächst glatt. Dann etwas Eiterung. Nach und nach tritt eine Striktur der neuen Analöffnung auf. Dilatation. Pat. am 17. IX. 1901 entlassen. Noch längere Zeit in ambulanter Behandlung. Dilatation der Striktur.

Pat. lebt recidivfrei. Vollkommene Kontinenz für festen Stuhl. Wohlbefinden; Pat. als Betriebssekretär noch völlig arbeitsfähig.

34. M. L., 51 Jahre, Frau. 1902/03. J.-Nr. 1451. Seit etwa 4 Monaten die gewöhnlichen Beschwerden. Status: Sehr elende Frau. Ringförmige, nur einen kleinen Teil der hinteren Mastdarmwand freilassende harte, knotige, geschwürige Geschwulst von ca. 2 cm Höhe. Sie scheint mit der hinteren Vaginalwand verwachsen zu sein. Operation am 24. X. 1902. Längsschnitt. Resektion des Steißbeins. Amputation des Rektums 10 cm oberhalb des Sphinkters. Entfernung carcinomatöser Drüsen am Steißbein. Anus sacralis. Heilung per primam. Am 23. XI. entlassen mit Pelotte. 2. IX. 1904 2—3 cm großer Prolaps; kein Recidiv. Subjektiv Wohlbefinden. Relative Kontinenz.

35. Hch. J., 58 Jahre, Mann. 1903/04. J.-Nr. 1652. Seit 1 Jahr Beschwerden. Status: Kachektischer Pat. Ungefähr in der Kreuzbeinhöhle fühlt man eine ringförmige höckerige Geschwulst, die leicht blutet. Hinten und seitlich ist die Geschwulst nicht abzutasten; vorne scheint sie unverschieblich. Starke Stenose. Operation am 12. XI. 1903. Längsschnitt. Resektion von Steiß- und Kreuzbein. Riß im Douglas, der beim Ablösen des Tumors entstcht, wird genäht. Amputatio recti. Anus sacralis. Ungestörte rasche Heilung. Am 3. XII. mit Pelotte entlassen. Am 2. IX. 1904 10 cm großer Prolaps; völlige Inkontinenz. Recidiv nachzuweisen. Pat. fühlt sich sehr matt, sieht schlecht aus.

II. Resektionen.

36. K. B., 53 Jahre, Frau. 1889. J.-Nr. 831. Seit vielen Jahren schon Stuhlverstopfung. Seit 6 Monaten die gewöhnlichen Beschwerden. Status: Starke, gut genährte Frau. Der Tumor im Rektum, gerade noch mit dem Finger erreichbar, sitzt der vorderen Wand auf und ist wallnußgroß. Oberflächlich ulzeriert. Nach oben nicht abgrenzbar. Verschieblich. Operation am 11. X. 1889. Resektion des Steißbeins und eines fingerbreiten Stückes des Kreuzbeins. Stumpfe Auslösung des Rektums. Tumor aus der Umgebung isoliert. Peritoneum eröffnet. Resektion. Dabei fließen etwas Fäcalmassen über die Wunde. — Darmnaht, etwa 2 cm unterhalb der Resektionsfläche des Kreuzbeins. Zurückgebliebener analer Mastdarmteil fingerlang. Wunde offen gelassen. Wundverlauf vollkommen glatt, nach 8 Tagen entleert sich aus der Wunde etwas Kot. Es entwickelt sich eine kleine Kotfistel, die sich später nach mehrmaligem Ätzen schließt.

Pat. hat sich am 2. IX. 1904, also fast 15 Jahre post operat., vorgestellt. Narbe glatt und reizlos. Vollständige Kontinenz für Stuhl und Flatus.

37. W. D., 61 Jahre, Mann. 1895/96. J.-Nr. 64. Die gewöhnlichen Beschwerden seit 4 Wochen. Status: Tumor an der Vorderwand, oberhalb der Prostata. Obere Grenze nicht erreichbar. Verschieblich. Operation am 21. III. 1895. Temporäre Kreuzbeinresektion. Tumor fingerlang über dem Sphinkter, erstreckt sich 2 Querfinger breit nach oben. Peritoneum eröffnet. Resektion. Darmnaht. Am 28. III. Wunde durch Kot verunreinigt. Darmnaht eröffnet. Im Anus war aus Versehen ein

Tampon zurückgeblieben, der diesen verlegte. Tamponade. Weiterer Verlauf normal. Pat. am 13. VI. 1895 entlassen.

Pat. stellt sich am 13 .I. 1902 vor. Fistel links neben dem Sakrum nur bei Durchfall lästig, im übrigen Kontinenz vollkommen. 2. IX. 1904 Zustand unverändert.

38. E. B., 48 Jahre, Frau. 1894/95. J.-Nr. 1248. Beschwerden seit 8 Monaten. Status: Pat. kräftig. Etwa 4 cm über dem Sphinkter ein 5—6 cm im Durchmesser haltender Tumor, flach, ulzeriert, aber gut verschieblich. Operation am 22. II. 1895. Kreuzsteißbeinresektion nach Rydygier. Loslösung des Rektums. Fingerlanges Darmstück direkt über dem Sphinkter reseziert. Keine Eröffnung des Peritoneums. Sehr sorgfältige Darmnaht. — Verlauf vollkommen glatt. Pat. am 1. IV. 1895 entlassen. Vollkommene Kontinenz. Recidivfrei bis 22. Juni 1902, wo sie an Influenza starb.

39. J. St., 55 Jahre, Mann. 1896/97. J.-Nr. 1902. (vgl. Fall 57.) Die gewöhnlichen Beschwerden seit $^1/_2$ Jahr. Status: Pat. mäßig kräftig. Bei kombinierter Untersuchung Tumor in der Gegend der Flexur nachweisbar. Hühnereigroß, verschieblich. Operation am 14. I. 1897. Resektion des Steißbeins und untersten Kreuzbeinwirbels. Lösung des Rektums. Eröffnung des Peritoneums. Darm herabgezogen. Tumor kommt zum Vorschein. Resektion unter peinlichster Asepsis. Darmnaht 3fach. Schluß des Peritoneums. — Wundverlauf vollkommen normal. Pat. am 24. III. 1897 entlassen.

Pat. stellt sich am 2. I. 1902 vor. Wohlbefinden. Narbe glatt. Völlige Kontinenz. Am 2. Sept. 1904 Befund unverändert.

40. J. M., 54 Jahre, Mann. 1896/97. J.-Nr. 1256. Beschwerden gewöhnlich, seit 6 Monaten. Status: Pat. schwach. Tumor 3 cm über dem Sphinkter, ringförmig, hintere Wand frei lassend. Obere Grenze bestimmbar. Verschieblich. Operation am 16. I. 1897. Steißbeinresektion. Temporäre Resektion des Kreuzbeins bis zum 4. Sakralloch. Lösung des Rektums sehr schwierig. Peritoneum eröffnet, nach Herabziehen des Darmes wieder geschlossen. Darmresektion. Darmnaht. — Wundverlauf zunächst glatt, dann Jodoformintoxikationserscheinungen. Entfernung der Jodoformgaze. Weiterer Verlauf normal. Pat. am 4. III. 1897 entlassen.

Pat. stellt sich im Januar 1902 vor. Narbe glatt. Kontinenz. vollkommen. Befinden unverändert am 2. IX. 1904.

41. G. Sch., 36 Jahre, Mann. 1896/97. J.-Nr. 1390. Beschwerden seit 6 Monaten. Status: Pat. mittelkräftig. Tumor knollig, an der hintern Rektumwand, 3 cm über dem Sphinkter. Obere Grenze abgreifbar. Verschieblich. Operation am 13. III. 1897. Steißbein und unterster Kreuzbeinwirbel reseziert. Drüsen. Lösung des Rektums. Peritoneum nicht eröffnet. Darm 7 cm lang reseziert. Darmnaht zweireihig. — Wundverlauf normal. Entlassung am 24. IV. 1897.

Pat. stellt sich am 30. VIII. 1904 vor. Schmerzen nur bei Witterungswechsel. Wohlbefinden. Völlige Kontinenz für festen Stuhl bei Durchfall aber etwas unsicher.

42. K. B., 51 Jahre, Frau. 1896/97. J.-Nr. 1442. Vor 14 Tagen plötzlicher Schmerz in der linken Inguinalgegend. Von da ab kein Stuhlgang mehr. Tumor häufig von außen über dem linken Lig. Poup. fühlbar. Status: Kräftige Frau. Leib aufgetrieben. Faustgroßer Tumor zeitweise in der Gegend der Flexur fühlbar. Per Rectum ganz hoch sitzend portioartig vorspringende Geschwulst, die das Darmlumen verlegt. Zur Entleerung des Darmes Colostomie rechts (24. II. 1897). Symptomatische Behandlung bis zum 6. V. 1897. Operation: Resektion des Steißbeins und unteren Kreuzbeinwirbels. Douglas eröffnet. Resectio recti. Operation sehr schwierig, da sehr hoch sitzender, verwachsener Tumor. Darmnaht. — Verlauf: Am 14. V. Kotfistel an der Nahtstelle, aus der sich längere Zeit sämtlicher Stuhl entleert. Nur sehr langsame Heilung, aber ohne Fistel. Entlassung am 5. VIII. 1897.

Pat. ist am 21. IV. 1899 gestorben. Recidiv und Metastasen.

43. K. W., 40 Jahre, Frau. 1897/98. J.-Nr. 542. Beschwerden seit 5 Monaten. Status: Kräftige Frau. Tumor hochsitzend, an der vorderen Wand. Mit dem Finger gerade noch erreichbar. Obere Grenze nicht zu bestimmen. Verschieblich. Operation am 6. VII. 1897. Resektion des Steißbeins und untersten Kreuzbeinwirbels. Stumpfe Lösung in der üblichen Weise. Peritoneum eröffnet. Drüsen. Tumor 6 cm lang, in der Höhe des Promontoriums. Darm zirkulär stenosiert. Darm 8 cm lang reseziert. Darmnaht. — Am 18. VII. Kot in der Wunde. Kleine Öffnung an der Nahtstelle. Fistel bleibt bestehen. Pat. am 4. IX. 1897 entlassen.

Vorgestellt am 24. I. 1898 mit inoperablem Recidiv, weiteres Schicksal unbekannt.

44. E. J., 35 Jahre, Frau. 1897/98. J.-Nr. 637. Die gewöhnlichen Beschwerden seit 10 Monaten. Status: Tumor 3 cm über dem Sphinkter. zirkulär stenosierend. Obere Grenze erreichbar. Verschieblich. Operation am 26. VII. 1897. Resektion des Steißbeins und untersten Kreuzbeinwirbels. Lösung des Darms äußerst schwierig. Viele Drüsen. Peritoneum eröffnet. Darm herabgezogen. Darm 8 cm lang reseziert. Darmnaht (dreifach). — Wundverlauf vollkommen glatt. — Pat. am 4. IX. 1897 entlassen.

Pat. ist am 8. VI. 1901 an nicht näher bezeichneter Krankheit gestorben.

45. M. H., 32 Jahre, Frau. 1897/9.8 J.-Nr. 769. Beschwerden gewöhnlich, seit 6 Monaten. Status: Tumor für den Finger gerade noch erreichbar, zirkulär und zerklüftet, seine obere Grenze nicht abgreifbar. Operation: am 8. IX. 1897. Steißbein und unterster Kreuzbeinwirbel reseziert. Darm in der üblichen Weise gelöst. Peritoneum eröffnet. Darm 7 cm lang reseziert. Darmnaht (dreifach). — Wundverlauf: Kleines Loch an der Nahtstelle am 7. Tag post. operat.-Fistel am 17. X. 1897 geschlossen. Pat. entlassen.

Pat. ist am 1. III. 1900 an Phthise gestorben. Kein Recidiv.

46. Chr. N. Sch., 53 Jahre, Mann. 1899/99. J.-Nr. 72 u. 1056. Kurze Zeit vor der Aufnahme (13. III. 1898) Beschwerden. Status: Carcinom sehr hochsitzend. Nur untere Grenze zu bestimmen. Operation: am 23. III.

1898. Temporäre Kreuz-Steißbeinresektion. Darm in der üblichen Weise gelöst. Peritoneum eröffnet. Darmresektion. Darmnaht. — Zunächst glatter Verlauf. Nach 10 Tagen verläßt Pat. eigenmächtig das Bett. Wundnaht reißt. Prolops. Langsame Heilung. Pat. am 15. VI. 1898 mit Fistel entlassen. Aufnahme wieder am 4. X. 1898. Plastischer Verschluß der Fistel durch Deckung mit einem Weichteilknochenlappen.

Pat. lebt noch recidivfrei. Kleine Fistel, die den Kranken nicht belästigt.

47. H. D., 60 Jahre, Mann. 1898/99. J.-Nr. 174. Die gewöhnlichen Beschwerden seit 6 Wochen. Status: Tumor 8 cm über der Analöffnung, hart, höckerig, verschieblich. Obere Grenze zu bestimmen. Haut über dem Kreuzbein ödematös. Stenose. Operation: am 6. V. 1898. Steißbein und unterster Kreuzbeinwirbel reseziert. Tumor isoliert. Peritoneum eröffnet. Darm 8 cm lang reseziert. Darmnaht (dreifach). — Wundverlauf vollkommen glatt. Entlassen am 16. VI. 1898 mit normaler Kontinenz.

Pat. ist am 20. IV. 1900 an Recidiv und Metastasen gestorben.

48. K. S., 34 Jahre, Frau. 1898/99. J.-Nr. 744. Beschwerden seit 4 Monaten. Status: Tumor 4 cm über dem Sphinkter, verschieblich. Obere Grenze nicht zu bestimmen. Operation: am 29. VII. 1898. Resektion des Steißbeins und des untersten Kreuzbeinwirbels. Darm in der üblichen Weise gelöst. Peritoneum eröffnet. Darm 7 cm lang reseziert. Darmnaht. — Wundverlauf glatt. Entlassen am 18. IX. 1898.

Weiteres Schicksal unbekannt.

49. F. Sch., 41 Jahre, Mann. 1898/99. J.-Nr. 986. Mäßige Beschwerden seit 5 Monaten. Status: Tumor fingerhoch über dem Anus, hart, stenosierend, verschieblich. Obere Grenze nicht bestimmbar. Operation: am 24. IX. 1898. Steißbein und unterster Kreuzbeinwirbel reseziert. Darm in üblicher Weise gelöst. Peritoneum eröffnet. 6 cm Darm reseziert. Darmnaht. — Nach 4 Tagen kleiner Riß in der Darmnaht. Kot in der Wunde. Langsamer Heilungsverlauf. Entlassen am 2. XII. 1898.

Pat. lebt noch recidivfrei. Kleine Fistel. Völlige Kontinenz. Wohlbefinden.

50. A. L., 64 Jahre, Mann. 1899/1900. J.-Nr. 40. Stuhlbeschwerden seit $^1/_2$ Jahr. Blutabgang. Durchfälle. Status: Mittelgroßer, mäßig kräftiger Mann. Tumor vorn 1 cm über dem Anus beginnend, reicht fingerlang hoch hinauf, ringförmig, seitlich und hinten mehr vom Anus entfernt. Seitlich verschieblich, vorn verwachsen. Operation am 1. III. 1899. Steißbein und unterster Kreuzbeinwirbel reseziert. Ausschälung schwer. Peritoneum eröffnet. Resectio recti. Sphinkterenschleimhaut exzidiert. Durchziehung des Darmendes und Vernähung mit der äußeren Haut. — Pneumonie, geheilt. Wundverlauf normal. Entlassung am 13. IV. 1899.

Pat. ist am 21. IV. 1900 gestorben. Metastasen.

51. K. H., 40 Jahre, Frau. 1899/1900. J.-Nr. 237. Beschwerden seit einem Jahr. Status: Tumor 2—3 cm über dem Sphinkter. Tumor an der vorderen Mastdarmwand, seine obere Grenze gerade noch zu bestimmen. Sehr wenig verschieblich. Tumor sitzt flächenhaft auf. Operation am 1. V. 1899. Steißbein und unterster Kreuzbeinwirbel

reseziert. Lösung des Darmes sehr schwer. Carcinom mit der hinteren Wand der Vagina verwachsen. Darm 7 cm lang reseziert. Darmnaht. — Wundverlauf glatt. Pat. am 5. VI. 1899 entlassen.

Pat. ist am 6. X. 1900 an Recidiv gestorben.

52. E. H., 49 Jahre, Frau. 1899/1900. J.-Nr. 325. Die gewöhnlichen Beschwerden seit 1 Jahr. Status: Etwa 5 cm über dem Anus harter, stenosierender, zirkulärer Tumor. Verschieblich. Obere Grenze erreichbar. — Operation am 3. VI. 1899. Steißbein und unterster Kreuzbeinwirbel reseziert. Darm in üblicher Weise gelöst. Peritoneum eröffnet. Darm 8 cm lang reseziert. Hocheneggsche Durchziehungsmethode. — Pat. nach der Operation sehr schwach. In den nächsten Tagen noch Verschlimmerung. Am 8. VI. Collaps. Exitus letalis.

53. H. Sch., 61 Jahre, Mann. 1899/1900. J.-Nr. 834. Die gewöhnlichen Beschwerden seit 2 Jahren. Status Ringförmiger, harter Tumor dicht über dem Sphinkter, obere Grenze gut erreichbar; Tumor verschieblich. Operation am 18. IX. 1899. Steißbein und unterster Kreuzbeinwirbel reseziert. Darm in üblicher Weise gelöst. Douglas eröffnet. Darm etwa 5 cm lang reseziert. — Hocheneggs Durchziehungsmethode. — Heilungsverlauf glatt. Entlassen am 31. X. 1899.

Pat. stellt sich am 6. III. 1902 vor. Kein Recidiv. Narbe gut. Völlige Kontinenz. Wohlbefinden. Am 2. September 1904 unverändert.

54. L. R., 55 Jahre, Frau. 1899/1900. J.-Nr. 1362. Beschwerden seit $^1/_2$ Jahr. Status: Tumor ringförmig, portioartig, mehrere Zentimeter über dem Anus. Finger kann gerade noch obere Grenze abtasten. Tumor verschieblich. Operation am 27. I. 1900. Kreuzbeinresektion in üblicher Weise. Lösung des Darmes leicht. Peritoneum eröffnet. Tumor entfernt. Darmnaht. — Wundverlauf zunächst glatt. Am 4. II. Riß in die Darmnaht, daumenbreit. Langsame Heilung. Pat. Ende April entlassen.

Kleine Fistel. Völlige Kontinenz des Sphinkters, gestorben im August an Recidiv.

55. B. M., 55 Jahre, Frau. 1900/01. J.-Nr. 72 und 1315. Beschwerden seit 13 Monaten. Status: Tumor mit dem Finger noch erreichbar, ringförmig, wenig verschieblich. Obere Grenze nicht zu bestimmen. Operation am 16. III. 1900. Kreuzsteißbeinresektion. Darm in üblicher Weise gelöst, schwierig. Peritoneum eröffnet. Drüsen. Darm 7 cm lang reseziert. Darmnaht. — Nach einigen Tagen Kotfistel an der Nahtstelle. Pat. am 30. V. 1900 mit Fistel entlassen. Wieder aufgenommen am 24. XI. 1900 mit inoperablem Recidiv.

Pat. ist am 16. II. 1901 gestorben.

56. H. D., 63 Jahre, Mann. 1900/01. J.-Nr. 508. Beschwerden seit 6 Monaten. Status: Tumor wallnußgroß, dicht über dem Sphinkter, an der vorderen Wand. Verschieblich. Operation am 15. VI. 1900. Steißbeinresektion. Darm leicht zu lösen. Darm 5 cm lang reseziert. Peritoneum nicht eröffnet. Hocheneggs Durchziehungsmethode. — Glatter Heilungsverlauf. Pat. am 16. VII. 1900 entlassen.

Pat. stellt sich am 30. IV. 1902 vor. Glatte Narbe. Völlige Kontinenz. Wohlbefinden. September 1904 Wohlbefinden.

57. S. M., 62 Jahre, Frau. 1900/01. J.-Nr. 909. Beschwerden seit $^3/_4$ Jahren. Status: Tumor dicht über dem Sphinkter, obere Grenze bestimmbar, verschieblich. Ringförmig. Operation am 17. IX. 1900. Kreuzsteißbeinresektion in der üblichen Weise. Darm gelöst. Peritoneum eröffnet. Darm 7 cm lang reseziert. Hocheneggs Durchziehungsmethode. Glatter Heilungsverlauf. Pat. am 26. X. 1900 entlassen.

58. J. W., 54 Jahre, Mann. 1900/01. J.-Nr. 1307. Beschwerden seit $^1/_2$ Jahr. In den letzten Wochen bedeutende Verschlimmerung. Status: Schwacher, schlecht genährter Mann. Tumor mit der Fingerkuppe erreichbar. Ringförmig. Verschließt das Darmlumen fast völlig. Hinten verschieblich, vorn verwachsen. Operation am 7. XII. 1900. Resektion des Steißbeins und untersten Kreuzbeinabschnittes. Lösung hinten leicht. Tumor reicht vorn bis zur Blase. Peritoneum eröffnet. Resectio recti. Sphinkterenschleimhaut exzidiert. Darm durchgezogen, an normaler Stelle vernäht. — Wundverlauf nicht kompliziert. Pat. am 31. XII. 1900 entlassen. Inkontinenz.

Pat. lebte noch, jedoch schwer geisteskrank, bis 19. IV. 04. Recidiv.

59. A. St., 60 Jahre, Frau des J. St. (Fall 39). 1902/03. J.-Nr. 64. Beschwerden seit $^1/_2$ Jahr. Status: Kräftige Frau. Tumor hochsitzend, apfelgroß, obere Grenze noch zu erreichen. Verschieblich. Operation am 21. III. 1902. Steißbein und unterster Kreuzbeinwirbel reseziert. Lösung des Darmes wie gewöhnlich. Peritoneum eröffnet. Darm etwa 5 cm lang reseziert. Darmnaht. Wundverlauf vollkommen glatt. Pat. am 24. IV. 1902 entlassen.

Völlige Kontinenz. Starb am 4. Juli 1903, wahrscheinlich an Recidiv.

60. G. G., 44 Jahre, Mann. 1902/03. J.-Nr. 93. Beschwerden seit 5 Monaten. Status: Kleiner, zirkulärer Tumor oberhalb des Sphinkters. Obere Grenze erreichbar. Verschieblich. Operation am 24. III. 1902. Steißbein und unterster Kreuzbeinwirbel reseziert. Darm leicht zu lösen. Peritoneum eröffnet. Darm 5 cm lang reseziert. Hocheneggs Durchziehungsmethode. Vollkommen glatter Verlauf. Pat. 14 Tage post. operat. entlassen.

Narbe glatt. Kontinenz vollkommen. Starb April 1904 an Recidiv.

61. H. H., 46 Jahre, Mann. 1902/03. J.-Nr. 1891. Seit 1 Jahr die gewöhnlichen Beschwerden. Status: 2—3 cm oberhalb des Sphinkters ein höckeriger Tumor, der nur an der hinteren Wand eine schmale Partie freiläßt; er ist besonders nach der Prostata zu entwickelt, noch leidlich verschiebbar. Operation am 6. I. 1902. Resectio recti nach Hochenegg. Längsschnitt, Resektion von Steiß- und Kreuzbein. Entfernung eines 8 cm langen Darm-Tumorstückes mit carcinomatösen Drüsen. Douglas wird eröffnet. Durchziehung des Darms nach Hochenegg. Heilung ungestört, prima itentio. Am 7. II. entlassen mit relativer Kontinenz. 1. September 1904 kein Recidiv, kein Prolaps. Anus kaum für 1 Finger durchgängig. In der Ruhe völlig Kontinenz, bei der Arbeit geht häufig unwillkürlich etwas Stuhl ab.

62. A. H., 65 Jahre, Mann. 1902/03. J.-Nr. 497. Seit 8 Wochen bemerkt Pat. Blut und Eiter im Stuhl. Status: An der hinteren Rektalwand, etwa 4 cm oberhalb des Sphinkters beginnend eine fünfmarkstückgroße, derbe, höckerige, leicht verschiebliche Geschwulst. Operation am 20. VI. 1902. Längsschnitt, Resectio recti nach Resektion des Steiß- und Kreuzbeins; von der vorderen Wand des Rektums bleibt ein Stück erhalten. Zirkuläre Vernähung. Am 7. Tage entsteht unter leichter Temperatursteigerung eine kleine Kotfistel, die sich bald nach der am 19. VIII. erfolgten Entlassung ganz schließt.

1. September 1904. Kein Recidiv. Pat. sieht sehr gut aus, fühlt sich so gesund wie früher.

63. J. Kr., 33 Jahre, Mann. 1902/03. J.-Nr. 1740. Seit 1 Jahr Beschwerden. Rektaluntersuchung: Etwa 6 cm tief im Rektum eine gelappte ringförmige Geschwulst, welche auf der Grenze der Verschieblichkeit steht. Operation am 16. XII. Resectio recti nach Resektion von Kreuz- und Steißbein. In der Umgebung des Tumors entzündliche Verwachsungen, so daß Ablösung schwierig ist. Eröffnung und nachträgliche Naht des Douglas. 7—8 cm langes Darmstück wird reseziert. Naht. Vom 9. bis 14. Tag bestand kleine Kotfistel, sonst ungestörte, rasche Heilung. Am 22. I. beschwerdefrei entlassen.

Am 1. September 1904 auf der linken Seite $2\frac{1}{2}$ cm oberhalb der Analöffnung ein gut taubeneigroßes, blumenkohlartiges Recidiv, nicht verschieblich, inoperabel. Subjektiv ganz wohl.

III. Einfache Excision des Tumors.

64. J. F., 67 Jahre, Mann. 1900/01. J.-Nr. 1153. Die gewöhnlichen Beschwerden seit $\frac{1}{2}$ Jahr. Status: Tumor wallnußgroß, der hinteren Rektalwand polypenartig aufsitzend, dicht über dem Sphinkter. Oberfläche ulzeriert. Operation am 26. X. 1900. Tumor vor die Analöffnung gezogen, mit der ihm benachbarten Darmwand entfernt. Wunde vernäht. Glatter Heilverlauf. Am 9. XI. entlassen. Pat. starb am 26. I. 1901. Todesursache unbekannt.

IX.

Aus der chirurgischen Abteilung der städtischen Krankenanstalt Magdeburg-Sudenburg. (Oberarzt Dr. Habs).

Über Atresia ani vesicalis.

Von

Dr. **Fritz Lotsch**,
Assistenzarzt im Füs.-Regt. 86, kommandiert zur chirurg. Abteilung der Anstalt.

Auf der hiesigen chirurgischen Abteilung kam ein Fall von Atresia ani vesicalis zur Operation, der in bezug auf Vorgeschichte, Befund, Operationsmodus und Verlauf soviel Interessantes bietet, daß seine Veröffentlichung gerechtfertigt erscheint.

Über die Atresia ani und die bei ihr beobachteten abnormen Kommunikationen des Darmendes mit anderen Organen ist von alters her viel und gern geschrieben worden.

Außer den 3 großen, zusammenfassenden Arbeiten über das genannte Thema von Esmarch[1]), Frank[2]) und Rotter[3]) sind im Anschluß an kasuistische Mitteilungen lesenswerte Beiträge zur Kenntnis der Mißbildung veröffentlicht worden.

So machte Jacubowitsch[4]) auf die Wichtigkeit der Beckenmessung aufmerksam und behauptete, bei nachweisbarer Verengerung des Beckenausgangs liege das Darmende weit entfernt vom Damm;

---

1) Friedrich Esmarch, Die Krankheiten des Mastdarms und Afters. Stuttgart 1887. Deutsche Chirurgie, Lief. 48.

2) Rud. Frank, Über die angeborene Verschließung des Mastdarms und die begleitenden inneren und äußeren angeborenen Fistelbildungen. Wien 1892.

3) J. Rotter, Die Krankheiten des Mastdarms und Afters. Handbuch der praktischen Chirurgie. III. Bd., 2. Teil. Stuttgart 1901.

4) Jacubowitsch, Zur Diagnose und Therapie der angeborenen Atresie des Afters und des Mastdarms bei den neugeborenen Kindern. Archiv für Kinderheilkunde. VII. Bd., 6. Heft, 1886.

Anders[1]) sammelte 100 Fälle aus der Literatur der anti- und aseptischen Ära und stellte sie in Vergleich zu den von Curling[2]) zusammengestellten 100 Fällen der früheren Zeit. Er forderte auf Grund der Operationsresultate in jedem Falle die Proktoplastik.

In der neuesten Zeit haben die Fortschritte der Embryologie eine richtigere Vorstellung von dem Entstehungsmodus der Atresia ani ermöglicht. Besonders Keibel[3]) hat neben mehreren anderen Autoren eine grundlegende Arbeit über die Entwicklungsgeschichte des menschlichen Urogenitalapparates geschrieben.

Über die Ergebnisse seiner Untersuchungen will ich später zusammenhängend referieren und hier nur erwähnen, daß er die entwicklungsgeschichtlichen Grundlagen, auf denen Franks (l. c.) Arbeit aufgebaut ist, als ungenügend und falsch verwirft. Diese harte Kritik muß leider auch auf die Rottersche Abhandlung übertragen werden, die sich in dieser Beziehung ganz auf Frank stützt.

Stieda[4]) gebührt das unbestreitbare Verdienst, in einer knappen, klaren und darum sehr lesenswerten Arbeit auf diesen Mangel hingewiesen und ihm abgeholfen zu haben. Er stellt auf Grund der neuen Untersuchungen ein neues Einteilungsschema auf, das in den strittigen Punkten nicht unwesentlich von dem bekannten Esmarchschen und dem Frankschen abweicht. Ich lasse es hier in Kürze folgen:

I. Atresia ani s. recti congenita simplex:
   1. Atresia ani simplex,
   2. „ recti „
   3. „ ani et recti.

II. Atresia ani (s. recti) complicata c. communicationibus.
   1. Atresia ani et communicatio recti cum vagina (atresia ani vaginalis autorum),

---

1) E. Anders, Über das operative Verfahren rektaler und analer Atresie. Archiv für klin. Chirurgie. 1893, XLV. Bd., S. 489.

2) Curling, Über die operative Behandlung der angeborenen Mißbildungen des Mastdarmes. Medico-chirurg. Transactions. 1860.

3) Keibel, Zur Entwicklungsgeschichte des menschlichen Urogenitalapparates. Archiv für Anatomie und Physiologie. 1896.

Derselbe, Noch einmal zur Entwicklung des Urogenitalsystems beim Menschen. Archiv für Anatomie und Physiologie. 1897.

4) Stieda, Über Atresia ani congenita und die damit verbundenen Mißbildungen. Archiv für klin. Chirurgie. 1903, LXX. Bd., S. 555.

2. Atresia ani et communicatio recti cum vesica urinaria (atresia ani vesicalis autorum),
3. Atresia ani et communicatio recti cum parte prostatica urethrae (atresia ani urethralis).

III. Atresia ani (s. recti) complicata cum fistulis:

1. Atresia ani cum fistula perineali,
2. „ „ „ „ scrotali,
3. „ „ „ „ suburethrali,
4. „ „ „ „ vestibulari.

Das Schema entspricht gewiß den neuen Anschauungen, doch werden die neuen Bezeichnungen, wie ich glaube, kaum allgemeine Aufnahme und wenigstens in praxi keine Anwendung finden. Die alten kürzeren Bezeichnungen genügen zum Verständnis, nur sollte man allgemein die Bezeichnung Fistel für die durch die Entwicklungsgeschichte nicht erklärten abnormen Darmendigungen am Damm, Scrotum usw. reservieren. Der Wert der Stiedaschen Arbeit liegt in der Hauptsache darin, daß sie als erste auf den Keibelschen Untersuchungen basiert. Was Stieda ausdrücklich betont, gilt auch für meine folgenden Ausführungen: Für die Richtigkeit der entwicklungsgeschichtlichen Grundlagen muß die Autorität Keibels bürgen. Außer der Schwierigkeit, ja Unmöglichkeit, geeignetes Material von menschlichen Embryonen zu erhalten, ist das Studium dieser Entwicklungsvorgänge unbedingt ein Arbeitsfeld für sich, das der Chirurg den zünftigen Embrylogen überlassen muß.

In möglichster Kürze lasse ich das Wichtigste der embryologischen Untersuchungsergebnisse hier folgen und verweise für ein ausführlicheres Studium außer auf die Stiedasche Abhandlung auf die schöne Arbeit Keibels (l. c.).

Beim jungen Embryo münden Darm und Allantois in einen großen gemeinsamen Hohlraum, die Kloake. Diese bleibt als solche dauernd nach außen hin abgeschlossen. An der Stelle der späteren After- und Urogenitalöffnung erfolgt der Verschluß durch die dünne Kloakenmembran. Ihr entspricht an der Außenseite eine seichte Grube, die Anogenitalgrube (Stieda) [ektodermale Kloake der Autoren], der menschliche Embryo besitzt demnach nur eine entodermale Kloake!

Eine sich von oben her einsenkende frontale Falte — das spätere Septum Douglasii — trennt die Kloake in einen ventralen und einen dorsalen Abschnitt (Tourneux), wahrscheinlich wirken im

kaudalen Abschnitt zwei laterale Falten — die sog. Rathkeschen Falten — durch kulissenartiges Vorwachsen und Vereinigung in der Mitte dabei mit (Rathke, Keibel, Rotterer). Aus dem kleineren, ventralen Abschnitt entwickelt sich die spätere Harnblase mit dem sog. Sinus urogenitalis, aus dem größeren dorsalen das Rektum.

Trifft diese Scheidewand die Kloakenmembran, so ist damit der primitive Damm gebildet, die Kloake definitiv beseitigt, die Kloakenmembran in Urogenital- und Analmembran geschieden.

Seitlich von der Urogenitalmembran erheben sich die beiden Genitalfalten, die nach vorn an den Genitalhöcker stoßen, noch weiter nach außen die Genitalwülste. Durch diese Wucherung der Umgebung rückt die Urogenitalmembran in die Tiefe. Zwischen den Genitalfalten entsteht die Urogenitalfurche, die sich nach vorn auf die Unterseite des stark wachsenden Genitalhöckers fortsetzt. Noch sind (der entodermale) Sinus urogenitalis und (die ektodermale) Genitalfurche durch die Urogenitalmembran getrennt. Schließlich schwindet diese Scheidewand; der Sinus urogenitalis mündet nach außen.

Beim Weibe bilden sich in der weiteren Entwicklung aus dem Genitalhöcker die Clitoris, aus den Genitalfalten die kleinen, aus den Genitalwülsten die großen Labien. Die Genitalfurche bleibt offen.

Beim Manne wird aus dem Genitalhöcker der Penis, die Genitalwülste verwachsen in der sichtbar bleibenden Raphe zum Scrotum. Die Urogenitalfurche schließt sich zum Canalis urogenitalis, dessen Mündung an der Spitze der Glaus penis liegt.

Der After entsteht nicht durch Einstülpung des Ektoderms! Ähnlich wie die Urogenitalmembran rückt die Analmembran durch Wucherung der Umgebung in die Tiefe. Demnach liegt der definitive After nicht an der Stelle der Analmembran, sondern distal von ihr, ganz auf ektodermalem Gebiete. Die Aftermembran schwindet stets erheblich später als die Urogenitalmembran! Die Wucherung des Gewebes zwischen Anal- und Urogenitalfurche führt zur Bildung des definitiven Dammes.[1])

Eine etwas ausführlichere Schilderung erheischen im Hinblick auf die späteren Ausführungen die Beziehungen der Kloake zu den in sie einmündenden Gängen.

---

1) Diese Wucherung geht derart vor sich, daß zwischen die dicht aufliegenden Blätter des Ekto- und Entoderms in der Umgebung der Analmembran sich reichlich mesodermales Gewebe einschiebt.

Schon bei menschlichen Embryonen von 3 mm Länge erreicht beiderseits der Wolffsche oder Urnierengang die Kloake, (O. Schultze, Grundriß der Entwicklungsgeschichte 1897). Uns interessiert nur das kaudale Ende dieses Ganges. Die Mündungsstelle liegt stets ganz ventral dicht an der Kloakenmembran.

Aus dem kaudalen Ende des Urnierenganges sproßt die Nierenknospe hervor. Diese Anlage der bleibenden Niere entfernt sich längs des Urnierenganges immer mehr von der Kloake, bleibt jedoch mit dem Urnierengang durch den Ureter in Verbindung.

Auf dieser Stufe der Entwicklung mündet der Ureter nicht direkt in den ventralen Kloakenabschnitt, sondern indirekt durch das kaudalste Ende des Urnierenganges. Dieser Endteil des Urnierenganges wird später mit zur Blasenbildung verbraucht. Nunmehr mündet Urnierengang und Ureter getrennt in die spätere Base. Die sie trennende Wand wächst relativ stark und rückt dadurch diese beiden Kanäle räumlich auseinander, derart, daß die beiden Urnierengänge weiter kaudalwärts und näher der Medianlinie münden, die Ureteren beiderseits weiter kranialwärts und mehr lateral.

Längs der Wolffschen- oder Urnierengänge wachsen bekanntlich die Müllerschen Gänge zum Sinus urogenitalis hinab. Sie vereinigen sich mit den beiden Wolffschen Gängen zu dem unpaaren sogenannten Geschlechtsstrang.

Mit der weiteren geschlechtlichen Differenzierung verkümmern beim männlichen Embryo die Müllerschen Gänge. Die Wolffschen Gänge werden zu den Vasa deferentia; beim weiblichen Embryo bilden sich umgekehrt die Wolffschen Gänge zurück und aus den im kaudalen Abschnitt verschmelzenden Müllerschen Gängen gehen Tuben und Uterus hervor.

Es bleibt nachträglich zu erwähnen, daß die Nierenknospe zunächst aus der medialen Wand des Urnierengangs hervorsproßt, später jedoch auf seine laterale Seite rückt (Keibel). Dadurch erklärt sich der spätere Verlauf der Ureteren, die beim Weibe den Uterus zwischen sich fassen.

Soweit die Entwicklungsgeschichte! Ich lasse nunmehr den von mir beobachteten Fall folgen.

Am 8. Juli 1905 wurde der chirurgischen Abteilung ein Kind mit Atresia ani zwecks Operation zugeführt.

Anamnese nach den Angaben der Mutter:

Der 3 Wochen alte Knabe ist das 7. Kind gesunder Eltern. 3 Geschwister sind gesund, 3 in den ersten Lebensmonaten an Krämpfen ge-

storben. Mißbildungen irgendwelcher Art sind nicht beobachtet worden. Die Geburt erfolgte am normalen Ende der Gravidität und ohne Kunsthilfe. Die Schwangerschaft verlief ohne jede Störung.

Am Abend des Geburtstages — etwa 12 Stunden post partum — war die Eichel rot geschwollen und es entleerte sich aus der Harnröhrenöffnung etwas grünlich-schwarzer, zäher Schleim, der als Kindspech erkannt wurde. Trotzdem bemerkte man erst in der nächstfolgenden Nacht das Fehlen des Afters. Am Tage nach der Geburt hatte das Kind mehrfach etwas hellgrünen Schleim erbrochen. Es trank bis zum 4. Tage nur etwas Wasser, die Brust nahm es nicht. Am 4. Tage begann es plötzlich hastig Muttermilch zu trinken. Vom 5. Tage an trat unter rapid zunehmender, trommelförmiger Auftreibung des Bauches bis zum 14. Tage dauerndes Koterbrechen auf. Aus der Harnröhre entleerte sich in dieser Zeit lediglich Urin. Am 14. Tage gingen plötzlich hörbare Flatus per urethram und gleichzeitig $^1/_2$ Eßlöffel grünlicher, schleimiger Flüssigkeit ohne Kotbröckel ab. Eine derartige, bald reichlichere Stuhlentleerung erfolgte nunmehr häufiger, der Leib schwoll ab, das Koterbrechen hörte auf, das Kind trank reichlich Muttermilch. Auf ärztlichen Rat sorgte die Mutter durch Gaben von Fencheltee und Rhabarbersaft für dünnflüssigen Stuhl, trotzdem hörte zwischenein die urethrale Stuhlentleerung 1 bis 2 Tage auf. Zuweilen entleerte das Kind völlig klaren, farblosen Urin. In der 3. Lebenswoche hatte das Kind häufiger Stuhlbeschwerden, die zeitweise sogar wieder zu Koterbrechen führten; infolgedessen entschließen sich die Eltern zur Operation.

Status praesens: Kräftig entwickelter, 3 Wochen alter Knabe in leidlich gutem Allgemeinzustande, frei von Ileussymptomen. Der Anus fehlt vollkommen, an seiner Stelle ist keine Einsenkung, auch keine Vorwölbung sichtbar, mit dem Finger läßt sich die Stelle des normalen Anus als leicht eindrückbare Delle fühlen. Die wohlgebildete Perinealraphe endet kurz vor dieser Stelle. Die äußeren Geschlechtsorgane sind wohlgebildet. Das Scrotum auffallend weit und schlaff, so daß es bei Rückenlage schürzenförmig bis zur Steißbeingegend reicht. Beide Testes im Scrotum, keine Phimose. Eichel frei von entzündlichen Erscheinungen. Orificium externum urethrae relativ weit.

Der Beckenausgang eng — eine Messung ist leider unterblieben, da mir die Arbeit von Jacubowitsch (l. c.) unbekannt war. —

Abdomen von mittlerer Wölbung, nicht druckempfindlich. Beim Pressen und Schreien des Kindes ist am Damm keine Vorwölbung oder auch nur ein Andrängen des Darmendes zu fühlen. Keine sonstigen Mißbildungen.

Diagnose: Anamnestisch ist in Erfahrung gebracht, daß der Knabe zuletzt gut getrunken hat, daß der Urin meist mit Kot vermischt und zwar der Kot ohne Bröckel völlig im Urin gelöst war, daß zeitweise auch wasserklarer Urin entleert wurde.

Bei dem völligen Fehlen des Anus an normaler Stelle muß eine für die Kotpassage ausreichende Kommunikation zwischen Darmende und ableitenden Harnwegen bestehen.

Betreffs der Differentialdiagnose zwischen Anus vesicalis oder urethralis spricht die Angabe, es sei zeitweise völlig klarer Urin entleert worden,

für Anus urethralis, die Angabe, der Kot sei völlig im Urin gelöst gewesen, für Anus vesicalis. Es handelte sich demnach entweder um Atresia ani et communicatio recti cum vesica urinaria oder um Atresia ani et communicatio recti cum parte prostatica urethrae (nach der Benennung Stiedas).

Auf eine längere klinische Beobachtung wurde bei der klarliegenden Diagnose verzichtet und sofort zur Operation geschritten.

Da ein Anus gänzlich fehlte, ein Andrängen der Ampulla recti gegen den Beckenboden beim Pressen und Schreien des Kindes nicht nachweisbar war, so war — besonders im Hinblick auf die abnorm engen Verhältnisse des Beckenausgangs — ein Auffinden der Kommunikation vom Damm aus nicht zu erwarten, die Übersicht keinesfalls ausreichend. Herr Oberarzt Dr. Habs entschloß sich deshalb zur Laparotomie. Diese mußte die Sachlage mit einem Schlage klären. Der Operationsplan ging dahin, die Kommunikation doppelt zu ligieren resp. zu vernähen, den Rektalstumpf durch einen nachträglich zu schaffenden Kanal zur eigentlichen Analgegend zu leiten und dort durch Proktoplastik zu fixieren.

Die Operation gestaltete sich folgendermaßen:

In Narkose linksseitiger Laparotomielängsschnitt vom Nabel bis zur Gegend des Schambeins. Nach Eröffnung des Peritoneums erscheint in der Bauchwunde ein stark geblähtes Darmstück mit hypertrophischer Wandung. In seinem unteren Abschnitt fehlen Taenien und Haustren, dagegen verlaufen in der Subserosa zahlreiche von unten her aufsteigende, baumförmig verästelte Blutgefäße. Nach oben geht es ganz allmählich in das durch deutliche Taenien und Haustren gekennzeichnete Kolon über. Die Taenien des Kolon verbreitern sich am distalen Ende ganz allmählich, werden dünner und verlieren sich schließlich ganz. Eine Einsattelung zwischen Darm und Blase fehlt völlig, eine Plica rectovesicalis existiert nicht. Das Kolon mündet breit von hinten her in den Blasenscheitel.

Ligatur des Darmendes nach Abtrennung des zugehörigen Mesenterialabschnittes. Abdämmung der Bauchhöhle und Isolierung der Kommunikationsstelle durch Kompressen. Quere Durchtrennung des Darmes unterhalb der Ligatur.

Aus dem klaffenden Blasenlumen entleert sich kotig gefärbter Urin. Ausspülung der Blase mit körperwarmer 3proz. Borsäurelösung. In dem Augenblick, wo der Schleimhautring an die Ansatzspitze des Irrigators angedrückt und damit ein Ausfließen der Spülflüssigkeit aus der Durchschneidungsstelle vereitelt wird, entleert sich die Spülflüssigkeit im Strahl aus dem Orificium externum urethrae. Man befand sich also sicher in der Blase! Vernähung der Blasenwunde durch 3 Reihen Katgutknopfnähte. Säuberung des ganzen Operationsgebietes, neue Tücher usw. Ureteren kommen nicht zu Gesicht! Der Operateur geht mit der einen Hand intraperitoneal längs des Kreuzbeins in die Beckenhöhle und stößt vom Damm her einen dicken Troicart durch die Stelle des normalen Afters dem intraperitonealen Finger entgegen. Entfernung des Stilets. Mit einer Urethralzange wird ein Gazestreifen durch die Troicarthülse gezogen. Entfernung der Hülse. Durchziehen eines allmählich dicker werdenden Gazestreifens zur Erweiterung des Kanals. Die beiden Enden der Rektalligatur werden an dem Streifen befestigt und zum Anus herausgeleitet. Von oben her wird mittelst einer Kornzange — Öffnen der Branchen — der Kanal weiter

gedehnt, die Haut am Anus durch eine kleine, mediale Längsincision getrennt. Schließlich wird ein neuer Gazestreifen von oben her durchgezogen, der Rektalstumpf im Ende des Streifens eingewickelt und langsam und mühelos zum After herausgeleitet. Entfernung des Gazestreifens.

Blutstillung, exakte Naht der Laparotomiewunde in 3 Etagen.

Abschneiden des ligierten Darmstumpfes; ringförmige Proktoplastik. Bald nach der Operation erfolgte reichliche Stuhlentleerung.

14. VII. Fieberfreier Verlauf. Nach Bedarf Verbandwechsel der Afterwunde. Stuhl erfolgt in reichlicher Masse ohne Beschwerden. Urin völlig klar.

21. VII. Geringe Excoriation um den After. Sphinkter schließt anscheinend völlig normal, da das Kind nur periodisch Stuhl entleert. Nahrungsaufnahme gut. 100 gr Gewichtszunahme.

2. VIII. Dauernd fieberfrei. Gegen Stuhleindickung zeitweise kleine Gaben Calomel. Rektalschleimhaut gut angeheilt. Keine Striktur. In den letzten Tagen Bronchitis. Nahrungsaufnahme schlechter. Keine Darmstörung. Urin ohne Besonderheiten. Geheilt in elterliche Pflege entlassen — $4^1/_2$ Woche nach der Operation!

Es handelt sich in dem mitgeteilten Falle um eine Atresia ani vesicalis oder nach Stieda um eine Atresia ani et communicatio recti cum vesica urinaria. Das Zustandekommen dieser Mißbildung erklärt sich zwanglos aus dem embryonalen Entwicklungsvorgängen. es handelt sich um eine persistierende Kloake. Übereinstimmend wird daher diese Mißbildung von allen Autoren als Hemmungsbildung aufgefaßt.

Bei der Persistenz von Kloakenresten kann das Darmende mit der Blase oder der Pars prostatica urethrae, beim Weibe außer mit der Blase mit der Vagina und dem Uterus kommunizieren. Ich sage außer mit der Blase, denn auf Grund unserer entwicklungsgeschichtlichen Anschauungen muß auch beim weiblichen Geschlecht eine Atresia ani vesicalis möglich sein. Ganz in dem gleichen Sinne spricht sich schon Frank (S. 50) aus: „Daß der vesikale Nebenafter nur bei männlichen Individuen vorkomme, ist unrichtig. Er kommt auch beim Weibe vor, aber nur bei gedoppelter Vagina und Uterus oder bei fehlenden inneren Genitalien." Die Atresia ani vesicalis ist an und für sich eine seltene Mißbildung, beim Weibe finden sich zudem derartige auf Kloakenreste zurückzuführende Kommunikationen erfahrungsgemäß sehr viel seltener (s. auch Frank, l. c.), es ist deshalb eine größere Zahl derartiger Fälle in der Kasuistik nicht zu erwarten. Aber ein hierher gehöriger Fall ist von Ahlfeld (Wagners Archiv der Heilkunde, Bd. 18, S. 185) beschrieben. Ich zitiere ihn nach Frank (l. c.):

.... Stark ausgedehnte Blase, völlig getrennte Müllersche

Fäden (Uterus und Scheiden), deren Ausführungsgänge in die Blase münden, eine Einmündung des Mastdarmes in die Blase bei vorhandener Atresia ani externa und endlich zwei wohlausgebildete Harnorgane mit ihren Ausführungsgängen, . . .

Eine Atresia ani et communicatio recti cum vesica urinaria ist demnach bei beiden Geschlechtern möglich. Mündet dieser Verbindungsgang unterhalb der Blase, so entsteht beim männlichen Geschlecht eine Atresia ani urethralis, beim weiblichen eine Atresia ani vaginalis.

Nach der schematischen Abbildung Esmarchs (l. c., Fig. 20, s. auch in Tillmanns Lehrbuch der speziellen Chirurgie, Bd. II) und seinen Ausführungen, „führt bei der Atresia ani vesicalis die Kommunikation in den Grund der Harnblase". Diesen Satz kann man in fast allen späteren Arbeiten lesen, und ebenso die gleichfalls bereits bei Esmarch verzeichnete Angabe, daß der Verbindungsgang meist sehr eng ist. Als Ausnahme wird der eine Fall von Jacubowitsch mehrfach angeführt, bei dem das Lumen der Kommunikation 1 cm betrug.

Die Aufteilung der Kloake geschieht durch die Einsenkung der Plica Douglasii oder rectovesicalis von oben her, im kaudalen Abschnitt wirken zwei laterale Falten — die Rathkeschen Falten — bei dieser Aufteilung mit.[1]) Aus dem ventralen Kloakenabschnitt wird die Harnblase, aus dem dorsalen das Rektum. Die Bildung des Dammes und der äußeren Geschlechtsteile geht ganz unabhängig davon vor sich.

Vor der vollendeten Kloakenteilung müssen die Plica rectovesicalis und die beiden Rathkeschen Falten zusammenstoßen. Unterbleibt ihre Verschmelzung, so bleibt an dieser Stelle eine Kommunikation zwischen Rektum und Blase (Reichels Kloakengang) besteheu. Der Verbindungsgang mündet in den Blasengrund.[2]) Senkt sich die Plica rectovesicalis nicht ein, so besorgen lediglich die Rathkeschen Falten und zwar nur im kaudalen Abschnitt die Teilung der Kloake, es resultiert eine Kommunikation am Blasenscheitel.

---

1) Es sei hier erwähnt, daß nach einigen Autoren die Plica rectovesicalis die Aufteilung der Kloake allein besorgt (s. auch Keibel, l. c.).

2) Die Grenze der späteren Harnblase gegen die Harnröhre ist beim Embryo in diesem Stadium in keiner Weise markiert. Es ist deshalb durch diese theoretische Betrachtung nicht aufgeklärt, wann es zu einer Blasenkommunikation am Blasengrund und wann zu einer Kommunikation mit der Pars prostativa urethrae kommt.

Es ist für diese Ausführungen belanglos, ob die spätere Harnblase lediglich aus dem ventralen Kloakenabschnitt entsteht, oder ob noch der an die Kloake grenzende Asbchnitt des Urachus mit einbezogen wird. Daß der Teil der Wolffschen Gänge von ihrer Blasenmündung bis zum Abgang der Ureteren zur Blasenbildung beiträgt, habe ich, den Keibelschen Ausführungen folgend, bereits oben erwähnt.

Die Ureteren und ebenso die Vasa deferentia — früher Wolffschen Gänge — beim männlichen Geschlecht haben mit der Hemmungsbildung insofern nichts wesentliches zu tun, als in jedem Falle die Kanäle in den vorderen, ventralen Kloakenabschnitt, also in die spätere Blase resp. den Sinus urogenitalis münden. Dieses Verhalten ergibt sich aus dem oben geschilderten Entwicklungsvorgängen ohne weiteres. Nie wird es deshalb zu einer Mündung der Ureteren in den dorsalen Kloakenabschnitt, in das spätere Rektum, kommen können.

Das Ausbleiben der vollständigen Kloakenteilung geht zeitlich der Differenzierung der Wolffschen Gänge voraus. Die Wolffschen Gänge umfassen in jedem Fall die Kloakenbildung, ebenso die Ureteren und die Müllerschen Gänge, die ja längs der Urnierengänge wachsen.

Die Differenzierung der männlichen Geschlechtsorgane (Hoden und Samenleiter) erfährt auch später durch die Kloake keine Störung. Anders beim weiblichen Geschlecht! Hier hindert der median gelegene Kloakenrest die Vereinigung der kaudalen Enden der Müllerschen Gänge in der Mittellinie zum Uterus, es kommt zur Bildung des Uterus duplex. Es ist zwar bei am Blasenscheitel gelegenen Verbindungsgang auch eine normale Uterusbildung denkbar, doch das ist reine Theorie.

Nach der eingangs erwähnten Statistik von Anders hat man die Häufigkeit der Mißbildungen des Mastdarms berechnet. Auf 6—15000 Geburten kommt danach ein Fall. Unter den 100 Fällen von Anders befinden sich 10 Fälle von Atresia ani vesicalis (10 Proz.), 2 von Atresia urethralis (2 Proz.). Die Zahl der Fälle von Atresia ani vaginalis ist ohne Wert, da keine scharfe Trennung zwischen Atresia ani vaginalis und hymenalis gemacht ist. Von den 16 als Atresia ani vaginalis aufgeführten Fällen werden kaum mehr als 2 sicher zu ihr gehören. Schröder bestreitet (nach Reichel) überhaupt das Vorkommen dieser Mißbildung.

In den meisten dieser Fälle liegt die Kommunikation des Darmes

in der Gegend des Blasenhalses, resp. des angrenzenden Teiles der männlichen Urethra oder der Hinterwand der Vagina. Diese Stelle entspricht m. E. dem Punkt, wo die Plica Douglasii mit den beiden lateralen (Rathkeschen) Falten verwachsen muß (Reichels Kloakengang).

Eine Einmündung des Verbindungsganges in den Blasenscheitel ist eine äußerst seltene Mißbildung. Unter den 10 Fällen von Atresia ani vesicalis, die Anders aufführt, befinden sich nur zwei mit Sicherheit hierher gehörige Beobachtungen. Die Sektion machte beide Male die Verhältnisse klar. In dem einen Fall von Jacubowitsch (Archiv für Kinderheilkunde, Bd. 7, 1886, S. 406 und 407) wurde bei der Obduktion gefunden, „daß der Mastdarm auf der Höhe des Harnblasengipfels in diese letztere mit einer Öffnung endigt, welche nur feine Borsten durchläßt." In dem zweiten Fall von Rothe (Deutsche Klinik, Jahrgang 1870, Bd. 22, S. 100) ergab die Autopsie folgendes: „Das Colon descendens verlief normal bis zur Crista ilei, wo es, anstatt in das S. romanum sich zu verlängern, sich horizontal nach rechts wandte, bis über die Mittellinie hinaus den Dünndarm bedeckte und dann, in spitzem Winkel nach abwärts und links gerichtet, allmählich sich erweiternd in die stark aufgetriebene Blase überging, so daß es mit der letzteren einen birnförmigen, das ganze Becken bis ans Promontorium ausfüllenden Schlauch bildete; die durch die Harnröhre eingeführte Sonde drang ohne Hindernis in diesen Schlauch ein und bewegte sich frei im unteren Teile seiner Höhle. Der Schlauch maß vom mutmaßlichen Ende des Kolon 12 cm in der Länge, 15 cm im Umfange und war mit einer ziemlich dickflüssigen, graugelben Masse angefüllt, während im übrigen Darm und im Magen noch Meconium sich befand. — Ein Vertex vesicae, sowie ein Ligamentum suspensorium waren nicht vorhanden, sondern der dünne, darmähnliche Schlauch, welcher die Blase bildete und in die Harnröhre mündete, verengte sich nach oben ganz allmählich zu dem Lumen des Kolon, so daß er das nach unten birnförmig erweiterte Ende desselben darzustellen schien. Aus diesem Mangel des Vertex und somit des eigentlichen M. detrusor erklärt es sich, daß von dem etwa 5—6 Unzen betragenden Inhalte des Schlauches durch die Harnröhre nichts abgeflossen war."

Diese letzte Beobachtung ähnelt dem von mir mitgeteilten Fall in sehr vielen Punkten. Hier wie dort ein unmerkliches Übergehen des Darmendes in den Blasenscheitel. Während jedoch in dem Rotheschen Falle die Harnblase als solche gar nicht zu er-

kennen war und gleichsam die Urethra unvermittelt aus dem Kolon entsprang, war in unserem Falle die Struktur der Blase wie die des Kolons deutlich erkennbar; der Übergang jedoch ein ganz allmählicher. Die Entleerung des Blasen- resp. des Darminhaltes wurde in unserem Falle durch eine Muskelhypertrophie in der Blasen- und Dickdarmwand ermöglicht,

Für die Diagnose einer Atresia ani vesicalis ist das entscheidende Symptom der Meconiumabgang durch die Urethra neben dem Fehlen des Anus. Die Differentialdiagnose, ob Atresia ani vesicalis oder urethralis, kommt nur bei Knaben in Frage. Theoretisch betrachtet muß der zeitweise Abgang von klarem Urin für eine Atresia ani urethralis sprechen, indessen zeigt der hier mitgeteilte Fall, daß selbst bei äußerst breiter Blasenkommunikation zeitweise klarer Urin entleert werden kann. Bei Atresia ani vesicalis soll ferner das Meconium resp. der Darminhalt mit dem Urin innig gemischt und in ihm gelöst sein, bei Harnröhrenkommunikation soll der Urin Kotbröckel enthalten. Abgang von urinfreiem Meconium durch die Harnröhre würde mit Sicherheit für Atresia ani urethralis sprechen, wird aber tatsächlich nicht vorkommen. Die Sonde resp. der Katheter wird in den meisten Fällen Aufschluß geben.

In den meisten Fällen von Atresia ani vesicalis und wohl auch von Atresia ani urethralis wird der Darm hoch oben endigen. Ein Andrängen der Ampulla recti beim Pressen wird man vermissen, dagegen wird die Beckenmessung (Jacubowitsch) eine Verengerung des Beckenausgangs ergeben.

Die Prognose der Atresia ani vesicalis ist eine schlechte. So schreibt Lejars:

„Schließlich kommt noch eine recht beträchtliche Zahl von seltenen Mißbildungen (R. Frank) in Betracht, bei denen jede Heilung ausgeschlossen ist und die dem Neugeborenen nur wenig Chancen zum Lebenbleiben lassen. Ich meine die breiten Kommunikationen zwischen Darm und Blase, Kloakenbildungen usw. Fälle, die recht selten beobachtet werden und einer Operation nicht zugänglich sind."

Wenn man bedenkt, daß Page von einem Manne berichtet, der mit einer angeborenen Atresia ani urethralis über 54 Jahre alt geworden ist (Virchow-Hirsch 1888, II), so mag auch bei Atresia ani vesicalis ein Weiterleben möglich sein. Indessen wird eine putride Cystitis wohl nicht ausbleiben, die zum Tode führt. Andererseits ist es wohl denkbar, daß sich die Blasenschleimhaut den Schädlichkeiten des abnormen Blaseninhaltes anpaßt. In unserem

Falle war es innerhalb von Wochen nicht zu nachweisbarer Cystitis gekommen. Sicherlich kommt bei derartig weiter Kommunikation auch die Dickdarmschleimhaut mit Urin in Berührung, denn ein Klappenmechanismus, der nach Esmarch ventilartig das Einfließen des Urins in den Darm hindern soll, war in unserem Falle nicht vorhanden und ist auch in vielen anderen Fällen nicht erwähnt. Daß sich der Blaseninhalt schließlich aus der Urethra entleert, erklärt sich aus den Druckverhältnissen, wie das schon Frank im Gegensatz zu Esmarch betont.

Die Behandlung der Atresia ani vesicalis und urethralis wird stets eine operative sein müssen. In den meisten Fällen wird die Meconiumentleerung per urethram ungenügend sein und sofort operiert werden müssen. Selbst in Fällen, wie der mitgeteilte, in denen eine ausreichende Darmentleerung durch die Harnröhre besteht, wird man sich im Hinblick auf die drohenden Gefahren (Verstopfung, Cystitis) zur Operation entschließen.

Das Ziel der Operation muß in jedem Falle die Bildung des Afters an normaler Stelle sein. Jede Operation der Atresia ani muß mit der Proktoplastik[1]) enden, darüber darf heutzutage nach den Arbeiten von Anders u. a. nicht mehr diskutiert werden. Bei der Atresia ani vesicalis wird man sich zur vorgängigen Laparotomie entschließen, wie das auch Lejars, Rotter und andere raten; nur so ist es möglich, die abnorme Kommunikation und die durch sie bedingten Gefahren zu beseitigen. Unsere heutige Technik braucht die Laparotomie nicht zu scheuen. Der bei dem von mir mitgeteilten Fall eingeschlagene Operationsmodus wird sich in ähnlichen Fällen vielleicht zur Nachahmung empfehlen.

1) Die anschaulichste Schilderung der Operation findet sich bei Lejars, Technik dringlicher Operationen, ins Deutsche übertragen von H. Strehl, Jena 1902. 3. Auflage.

X.

Aus der II. chirurgischen Universitätsklinik in Wien.
(Vorstand: Prof. Dr. Jul. Hochenegg.)

Ein Beitrag zur Kenntnis der Harnröhrensteine.

Von

Dr. J. Finsterer,
Demonstrator u. gew. Operationszögling der Klinik.

(Mit 2 Abbildungen.)

Der Begriff „Harnröhrenstein" hat von den einzelnen Autoren eine verschiedene Auffassung erfahren. In der Arbeit von Zeißl werden unter dieser Bezeichnung solche Steine subsumiert, die nach dem Verlassen der Harnblase in der Urethra liegen bleiben und dort entweder durch vollständige Verlegung des Lumens zur absoluten Harnverhaltung, oder infolge Einklemmung zu heftigen Reiz- und Entzündungserscheinungen führen und so zu einem sofortigen operativen Eingriff Veranlassung geben. Zeißl konnte bis 1883 154 Mitteilungen über Harnröhrensteine aus der Literatur sammeln, denen Kaufmann weitere 44 Fälle anreihte.

Lieblein ist gegen die erweiterte Auffassung des Begriffs „Harnröhrenstein" und verlangt, daß die Bezeichnung für jene Steine angewendet werde „die entweder primär in der Harnröhre entstanden sind, oder aber Blasensteine, die auf dem Wege ihrer Ausstoßung in der Harnröhre zurückgeblieben sind und sich hier vergrößert haben." In diesem Sinne fand er das Vorkommen der Urethralsteine viel seltener und einschließlich 7 neuer Fälle aus der späteren Literatur und seiner eigenen Beobachtung entsprachen im ganzen nur 54 Fälle den aufgestellten Bedingungen.

Suter spricht sich wieder gegen die Auffassung Liebleins aus und will alle in der Harnröhre gefundenen Konkremente unter diesem Begriffe zusammenfassen.

Die primäre Steinbildung in der Urethra kommt vor, wenn

sie auch selten ist; Gräfe ging sogar so weit, daß er behauptete, sie sei die einzige Art der Bildung der Urethralsteine, da jeder eingewanderte Stein in der Harnröhre derart heftige Erscheinungen mache, daß er in der nächsten Zeit schon entfernt werden müsse. In dieser allgemeinen Fassung ist der Satz wohl nicht zutreffend, wie auch die Beobachtungen von Dunlop, von v. Thaden und anderer Autoren zeigen, in welchen beiden Fällen die Blasensteine vor einem beziehungsweise 4 Jahren plötzlich unter heftigen Einklemmungserscheinungen in die Urethra gelangten und sich dort vergrößerten.

In der Mehrzahl der Fälle haben wir es mit Nieren- und Blasensteinen zu tun, die bei vorübergehender Erschlaffung des Sphincter vesicae das Orificium internum urethrae passieren konnten, auf ihrem weiteren Wege durch die Harnröhre aber stecken blieben und sich hier allmählich unter gleichzeitiger Dilatation der Urethra vergrößerten. Ermöglicht wird dieser Vorgang durch die anatomische Beschaffenheit der Urethra, die nach den Untersuchungen von Englisch bereits bei Neugeborenen Ausbuchtungen im prostatischen Teil entsprechend dem oberen Ende des Samenhügels aufweist, die noch dadurch vergrößert werden, daß der Winkel zwischen horizontalem und aufsteigendem Teil der Harnröhre nicht selten weit nach hinten ausgebuchtet ist, von der Größe, daß sie eine Erbse aufnehmen können. Andererseits finden sich bereits unter normalen Verhältnissen beträchtliche Verengerungen am Durchtritt durch den Beckenboden (Fascia perinei propria) und im Orificium urethrae externum, die nach vorausgegangenen Erkrankungen hochgradig werden können.

Wenn man auch der Ansicht Liebleins in gewissem Sinne beipflichten kann, so fällt es doch schwer, Blasensteine, die, als solche symptomlos getragen, erst auf dem Wege durch die Urethra klinisch Erscheinungen gemacht haben, unter eine andere der üblichen Bezeichnungen einzureihen, wollte man nicht auch für diese einen neuen Ausdruck einführen. Daher will ich als Übergang zu den eigentlichen Urethralsteinen zuerst dieser kurz Erwähnung tun.

Auch relativ sehr große Blasensteine können spontan die Urethra passieren. Dies gilt besonders für die kurze, dehnungsfähige weibliche Harnröhre.

So berichtet Marais von einer 32jährigen Frau, die seit 14 Monaten an Unterleibsschmerzen und Harnbeschwerden litt (Urin stark getrübt, übelriechend), bei der plötzlich unter wehenartigen Schmerzen ein Harnstein mit den Durchmessern $6^1/_2$ cm und 4 cm unter Bildung mehrerer unregelmäßiger Einrisse per urethram abging.

Nach einer Mitteilung Voyers wurde bei einem 7jährigen Mädchen, das seit 4 Jahren an Cystitis und Incontinentia urinae litt, unter heftigen Schmerzen in der Vulva ein 5 cm langer, $3^1/_2$ cm breiter, 9 cm im Umfang messender Stein von einem Gewichte von 28 gr ausgestoßen; durch 4 Monate noch Eiter und etwas Blut im Urin, dann beschwerdefrei.

Auch die männliche Urethra können manchmal Harnsteine passieren, wofür in unserer Sammlung sich 3 Beispiele finden. Freilich ist das Ereignis im Vergleiche zur Häufigkeit der Blasensteine beim Manne gegenüber dem Weibe viel seltener und erreichen die Steine nicht derartige Dimensionen, wie wir sie in den beiden zitierten Fällen finden.

So macht Waroux Mitteilung von einem 2 gr schweren, 2 cm langen, 1 cm breiten Phosphatstein, der bei einem 34jährigen Mann spontan abgegangen war.

Thierfeld berichtet von einem 11 Monate alten Knaben, der vor 5 Tagen wegen Urinretention katheterisiert wurde, bei dem wegen 48stündiger neuerlicher Harnverhaltung neuerlich Katheter gesetzt werden mußte, worauf 3 Tage später der spontane Abgang eines erbsengroßen Harnsteines konstatiert werden konnte, ferner von einem 2jährigen Knaben, der seit 16 Wochen an Harnträufeln litt, bei dem unter großen Schmerzen ein erbsengroßer spindelförmiger Oxalatstein die Urethra passierte.

Kaufmann erwähnt in seiner Monographie über Verletzungen und Krankheiten der Harnröhre einen 53jährigen Patienten, der an Nierensteinen litt und bei dem in den letzten 4 Jahren 20 erbsen- bis bohnengroße Steine unter großen Schmerzen spontan abgingen.

Die drei Beispiele aus der Sammlung der Klinik sind folgende:

Präparat Nr. 1765: Bei einem 30jährigen Fellah wurde ein 1,5 cm langer, 1 cm breiter und ebenso dicker, 1 gr schwerer, gelb gefärbter Uratstein mit höckeriger Oberfläche spontan mit dem Harne entleert.

Im 2. Falle (Präparat Nr. 1764) gingen nach und nach bei einem 50jährigen Fellah 11 erbsen- bis bohnengroße Uratsteine ab, von denen 3 einen Umfang von 4 cm und $2^1/_2$ cm aufweisen, dabei eine kantige Oberfläche mit abgeschliffenen Flächen zeigen.

Das 3. Beispiel haben wir in 3 Konkrementen (Präp. Nr. 1833), die bei einem 70jährigen an Prostatahypertrophie leidenden Manne unter ziemlich starken Schmerzen spontan abgingen. Die 2 größten der gelb gefärbten Uratsteine haben eine Länge von 12 mm, bei einer Breite und Dicke von 9 mm, ihre Oberfläche ist glatt, die Form die einer flach gedrückten Bohne.

Im Gegensatz zur eben geschilderten Tatsache der freien Passage größerer Konkremente können kleinere Steine plötzlich in der Urethra stecken bleiben und hier zu stürmischen Erscheinungen führen. Am häufigsten tritt das Ereignis vor dem Orificium externum urethrae auf, seltener an der Durchtrittsstelle der Harnröhre

durch den Beckenboden (Fascia perinei propria), oder hinter Stellen, die eine pathologische Verengerung aufweisen (z. B. gonorrhoische Strikturen).

Bei dem 70jährigen Mann, dessen Urethra 3 Steine anstandslos passiert hatten, hatte 3 Monate vorher ein viel kleineres Konkrement zur absoluten Harnverhaltung geführt. Der Mann kam ins Ambulatorium unserer Klinik mit der Angabe, daß ihm bereits vor 1 Woche anderwärts ein kleiner Stein aus der Harnröhre extrahiert worden sei, daß er seit 36 Stunden wieder keinen Urin lassen könne. Man findet die Harnblase stark ausgedehnt. Vor dem Orificium urethrae externum fühlt man einen erbsengroßen harten Stein, dessen Extraktion mit der Pinzette relativ leicht gelingt. Derselbe (Präparat Nr. 1832) erweist sich als gelbgefärbter, linsenförmig abgeflachter Uratstein von einem Längsdurchmesser von 8 mm bei einer Breite von 6 mm. Patient wurde $^1/_2$ Jahr später an die Klinik wegen eines Blasensteines aufgenommen, der wegen der bestehenden Prostatahypertrophie und Cystitis dann durch Sectio alta (Prof. Hochenegg) entfernt wurde (Stein kronenstückgroß).

Bei Präparat Nr. 1757 handelt es sich um einen 2 cm langen, 2,8 cm im Umfang messenden, harten, unebenen Stein, der bei einem 24jährigen Fellah nach zwei vorausgegangenen Lithotripsien in der Urethra stecken blieb und zu absoluter Harnverhaltung führte. Bei den wiederholten Extraktionsversuchen kam es zur Zerreißung der Urethra und Gangrän derselben. Urethrotomia externa; Tod nach 4 Tagen. Bei der Sektion fand sich in der Harnblase ein walzenförmiger, 3 cm langer, $3^1/_2$ cm im Umfang haltender, in der Mitte halsartig eingeschnürter Stein.

Der bohnengroße Stein unter Präparat Nr. 1766 mit dem Durchmesser von mehr als 1 cm wurde aus der Urethra eines 46jährigen Fellah mit der 3 armigen Zange ohne Nebenverletzung extrahiert.

Von ähnlichen in der Literatur mitgeteilten Beobachtungen seien vor allem 5 Fälle von Zeißl erwähnt, die an der Klinik v. Dumreicher und Albert von 1848—1883 beobachtet wurden.

Ein 15jähriger Jüngling erkrankte an akuter Harnverhaltung, hervorgerufen durch einen fast vollständigen Verschluß der Pars bulbosa urethrae durch einen festsitzenden Stein; Urethrotomia externa.

Bei einem 3 Jahre alten Knaben wurde durch Urethrotomie ein linsengroßer in der Pars membranacea eingekeilter Oxalatstein entfernt.

Ein 23jähriger Mann, bei dem Nierenkoliken vorausgegangen waren, litt seit einigen Tagen infolge Einkeilung eines bohnengroßen Oxalatsteines in der Fossa navicularis an akuter Harnverhaltung; der Stein konnte nach Incision des Orificium externum leicht entfernt werden.

Bei einem 58jährigen, seit 15 Jahren an Harnbeschwerden leidenden Manne fand man in der Mitte der Harnröhre eine Striktur und hinter derselben einen Stein, am Scrotum mehrere blind endigende Fistelgänge. Bei der Urethrotomia externa wurde ein $1^1/_2''$ langer, $^1/_2''$ breiter Stein gefunden.

Einem 62jährigen Mann, der seit mehreren Jahren an Harnbeschwerden litt, wurde 3 Monate vor der Aufnahme ein Urethralstein nach vergeblichen Extraktionsversuchen in die Harnblase zurückgeschoben. Durch

Urethrotomia externa wurde dann ein 3 cm hinter dem Orificium externum urethrae eingekeilter flacher, rauher, $^1/_2''$ breiter, $^1/_4''$ dicker Stein entfernt.

Kutner fand bei einem 13jährigen Knaben, der seit 7 Jahren an Harnbeschwerden litt (Schmerzen beim Urinieren, tropfenweises Abgehen von Harn, Harndrang), mit der Steinsonde einen im Sinus bulbi eingeklemmten Harnstein, den er nach vergeblichen Extraktionsversuchen mit der Grünfeldschen Zange und wegen der Unmöglichkeit, das Konkrement in die Blase zurückgestoßen, mit einer Mathieuschen Zange mit lithotriptorähnlichen Branchen zertrümmerte und die Fragmente mit der Zange und durch Spülung ohne Schleimhautverletzung (kein Blutabgang, kein Fieber) entfernte.

Court extrahierte bei einem 7jährigen Knaben, der an Harndrang und zuletzt an Harnverhaltung litt, einen länglichen Phosphatstein und später bei neuerlicher Harnverhaltung einen Oxalat-Phosphatstein.

Bei einem 47jährigen Manne, der infolge Gonorrhoe eine allmähliche Striktur erhalten hatte, die schließlich zur fast absoluten Urinretention führte, gingen nach vorausgegangener Dilatation der Striktur in Intervallen 24 aus kohlensaurem und phosphorsaurem Kalk bestehende Konkremente ab.

Aus der Urethra eines 11 Jahre alten Knaben extrahierte Court nach 24stündiger absoluter Urinretention einen quer in der Urethra fixierten Stein mit einer Zange; ein unmittelbar dahinter ebenfalls eingekeiltes Konkrement konnte er erst nach Zertrümmerung in der Urethra entfernen. Der Stein bestand aus Harnsäure und enthielt als Kern Blutgerinnsel.

Huger berichtet von einem 70jährigen Mann, bei dem er hinter einer Striktur einen harten beweglichen Körper fand, dessen Eintritt in die Urethra Patient auch verspürt hatte. Bei der Urethrotomia externa fand H. in der Pars membranacea eine harte, ovale, $2^1/_2$ cm lange, 2 cm dicke Masse, aus einer Anhäufung kleiner Phosphatkonkremente bestehend, in Bindegewebe eingebettet, die durch Verengerung des Lumens zur Retention eines kleinen Harnsteines geführt hatten.

Erdmann entfernte bei einem 7 Jahre alten Knaben einen erbsengroßen Stein aus der Pars pendula nach vorausgegangenen vergeblichen Extraktionsversuchen durch die Urethrotomie, desgleichen bei einem 50jährigen Mann einen 4,5 cm langen, 0,5 cm breiten olivenförmigen Stein (Extraktionsversuche vorausgegangen).

Jopsons Mitteilung bezieht sich auf einen 3 und $3^1/_2$ jährigen Knaben. Bei ersterem wurde nach 48stündiger absoluter Harnverhaltung (Harnbeschwerden erst seit 2 Wochen) und zunehmender Schwellung des Scrotum und Oberschenkels bei der Urethrotomia externa ein in der Pars bulbosa sitzender Uratstein, bei letzterem nach 24stündiger plötzlich aufgetretener Urinretention ebenfalls ein Uratstein aus der Pars bulbosa entfernt.

In der Arbeit Thierfelds „Über Lithiasis bei Kindern" finden sich unter den 30 Fällen 6 Fälle von Urethralsteinen. Fall 4: $2^3/_4$jähriger Knabe, seit 18 Tagen Harnbeschwerden; Extraktion eines klein haselnußgroßen Phosphatsteines aus der Fossa navicularis nach Spaltung des

Orificium externum urethrae. Fall 7: 5jähriger Knabe, seit 1 Jahr Harnbeschwerden, trüber, blutiger Harn. $4^1/_2$ cm vom Orific. extern. entfernt mit der Sonde ein Stein gefunden, der mit der Ohrpinzette unter gleichzeitigem Druck von außen bis in die Fossa navicularis gebracht und nach Erweiterung des Orific. extern. extrahiert wird. Fall 12: $2^3/_4$ Jahre alter Knabe; vor 5 Wochen plötzliches Unvermögen zu urinieren, seit 24 Stunden der gleiche Zustand. In der Pars cavernosa urethrae nahe dem Ansatz des Hodensackes ein Stein nachweisbar, der sofort mit einer Hakenpinzette in Narkose extrahiert wird. Fall 18: Knabe von 1 Jahre; seit 24 Stunden absolute Harnverhaltung; mit der Sonde stößt man in der Pars pendula auf einen auch von außen tastbaren Stein, der mit einer gekrümmten Hohlsonde in Narkose entfernt wird. Stein erbsengroß; rautenförmig.

Fall 19: 6jähriger Knabe; vor 3 Tagen wegen Harnverhaltung Katheterismus. Seither Schwellung und Rötung des Gliedes. Urin geht tropfenweise und unter Schmerzen ab; mit dem Katheter spürt man in der Urethra eine Rauhigkeit und $^3/_4$ cm nach links vom Frenulum bemerkt man eine Öffnung, aus der sich Eiter entleert und mit der Pinzette ein Harnstein extrahiert wird (5 Tage nach dem ersten Katheterismus). Fall 24: 13 Jahre alter Knabe; seit 8 Tagen Schmerzen beim Urinieren, Harn wird tropfenweise entleert. In der Pars membranacea von außen ein harter Körper palpabel, mit der Steinsonde kann man vorbei in die Blase gelangen. Mit einer Curette wird der Stein in die Fossa navicularis gebracht, dann nach Erweiterung des Orificiums extrahiert.

Lavenant fand bei einem 19jährigen Arbeiter, dem bereits vor 10 Jahren ein Urethralstein extrahiert worden war, in der Fossa navicularis eine harte krepitierende Masse, die nur Verminderung des Harnstrahles verursachte. Es wurden 2 Phosphatsteine extrahiert.

Fillatres Fall ist deshalb auch bemerkenswert, weil Blasen-, Harnröhren- und Ureterstein neben und unmittelbar hinter einander beobachtet wurden. 50jähriger Mann, mit gonorrhoischer Striktur, derethalben 2 Urethrotomien vor 19 und 6 Jahren ausgeführt wurden. Seit $1^1/_2$ Jahren außerordentlich schmerzhafter Urindrang. Bei der Sectio alta findet sich ein 51 gr schwerer, mit der Blasenwand verwachsener Phosphatstein und außerdem in der Urethra, 1,5 cm vom Collum vesicae entfernt, ein 23 gr schwerer Phosphatstein, der mit der Kocherschen Pinzette entfernt wird. Nach 14 Tagen neuerlich ein 23 gr schwerer Phosphatstein in der Blase gefunden, der linke Ureter bedeutend erweitert.

Im Falle Maylard kam es bei einem 4jährigen Knaben nach plötzlichem Auftreten von Schmerzen während des Urinierens und 3tägiger Harnverhaltung zu einer starken Urininfiltration des Perineum, die durch breite Incision geheilt wurde. Dabei fand man dicht hinter dem Orificium externum einen 12 mm langen, 8 mm breiten Stein.

An diese aus unseren Beobachtungen mitgeteilten und aus der Literatur zusammengestellten Fälle von Urethralsteinen im weiteren Sinne des Wortes reiht sich ein Fall an, der durch die begleitenden Umstände insofern bemerkenswert ist, als infolge Einklemmung

eines eingeführten Katheters durch einen Urethralstein die Sectio alta notwendig wurde.

Z. J., 14 Jahre alt, aufgenommen 2. IV. 1894. Die Anamnese ergibt, daß der Knabe seit dem 2. Lebensjahre an Blasenbeschwerden leidet: Schmerzen spontan und bei Bewegung, besonders beim Turnen, wo Patient „etwas in seiner Blase hüpfen" verspürt; Harn stets trüb, manchmal blutig, in der letzten Zeit ist die Harnentleerung nur mit dem Katheter möglich. Befund: Wurzel des Penis schmerzhaft, weist harte Stellen auf; Orificium urethrae bedeutend verengt; nach Erweiterung stößt der Katheter auf einen Stein. Nach 8 Tagen kann der eingeführte weiche Katheter nicht mehr entfernt werden. Es muß daher zur Sectio alta geschritten werden. Dabei zeigt sich nach Eröffnung der Blase kein Stein in derselben; in der Urethra liegt ein über erbsengroßer, harter, unregelmäßig gestalteter Stein zwischen der vorderen Urethralwand und dem Katheter, der auf diese Weise incarceriert ist. Nach Extraktion des Katheters durch die Blasenwunde wird der Stein durch unter hohem Druck eingespritztes Wasser in die Blase gedrängt und von hier aus entfernt. Drainage, partielle Naht. Heilung nach 4 Wochen.

Das Konkrement (Präparat Nr. 1399) zeigt eine ausgesprochene Maulbeerform, ist 14 mm lang, 10 mm breit bei einem Umfang von 2,5 cm und besteht in seinen peripheren Anteilen aus oxalsaurem Kalk. Obwohl der Stein keine besonderen Dimensionen erreicht hat, so gehört er doch schon zu den Urethralsteinen im Sinne Liebleins, da er wenigstens längere Zeit in der Harnröhre verweilt haben muß (Harnentleerung nur mit dem Katheter möglich) und so Gelegenheit hatte, dort, wenn auch in geringem Grade, sich zu vergrößern.

Die Harnröhrensteine im engeren Sinne kann man wieder unterscheiden in solche, die sich im Lumen der Urethra selbst weiter entwickeln unter allmählicher Dilatation derselben, und in solche, die sich in taschenförmigen Ausbuchtungen derselben eingelagert finden. Erstere zeigen naturgemäß eine langgestreckte Walzenform, letztere sind in ihrer Gestalt abhängig von der Form des Divertikels.

Beispiele für Steine der ersten Art finden sich in der Literatur der letzteren Zeit bei Lieblein. Er berichtet von einem 36jährigen Arbeiter, der seit 16 Jahren an Harnbeschwerden leidet, bei dem sich nach Bildung einer phlegmonösen Entzündung am Scrotum und Incision derselben ein 5 cm langer, 1,5 cm breiter, 46 gr schwerer, walzenförmiger, zum größten Teil aus Uraten bestehender Stein entleert.

Im 2. Falle wurde bei einem 39jährigen Patienten, der eine Gonorrhoe durchgemacht, seit 3 Jahren an Harnbeschwerden litt, seit $1^1/_2$ Jahren einen harten Knoten an der Wurzel des Penis bemerkte, durch Urethrotomia externa ein $3^1/_2$ cm langer, in der Längsaxe leicht gekrümmter, 10 gr schwerer Uratstein entfernt. Mangels irgend welcher Anzeichen für Steinbildung in den höheren Harnwegen nimmt Lieblein an, daß es sich in beiden Fällen um primäre Urethralsteine handle.

Zuckerkandl entfernte bei einem $3^1/_2$jährigen Knaben durch Urethrotomie einen kirschengroßen Stein aus der erweiterten Pars membranacea, ebenso bei einem 16jährigen Jüngling, der seit seinem 10. Jahre an Schmerzen beim Urinieren litt, die sich vor 6 Wochen steigerten, einen bohnengroßen drusigen Stein aus der Pars membranacea.

Guinard fand bei einem 45 jährigen Manne einen 16 gr schweren Stein hinter einer Striktur, der einen vollkommenen Ausguß der Pars bulbosa bildete.

Routier berichtet von einem 5 cm langen, 8 mm dicken, aus der Pars pendula durch Urethrotomie entfernten Stein, der erst seit 14 Tagen Urinbeschwerden verursacht hatte, der nach der Ansicht des Autors zu den autochthonen Urethralsteinen gehört.

Ein Beispiel für eine ganz ungewöhnliche Dilatation der Urethra besitzen wir in dem Falle von Tesjakow:

Bei dem 18jährigen, seit 15 Jahren kranken Patienten mit einer mächtigen Scrotalgeschwulst und einer Urinfistel, fand sich ein 67 gr schwerer, 6 cm langer, 4,5 cm breiter Phosphatstein, außerdem 20 erbsen- bis hühnereigroße Steine im Gesamtgewichte von 160 gr in der dilatierten Urethra. Die Erweiterung begann an der Pars membranacea und reichte bis 2 cm vor das Orificium urethrae externum und ließ sich auch später noch am geheilten Patienten nachweisen.

Ähnlich liegen die Verhältnisse auch bei Rörigs Patienten, einem $45^1/_2$ Jahre alten Tischler, der seit dem 19. Lebensjahre an Dysurie und Harnträufeln leidet. Harn trüb, ammoniakalisch, am Perineum und durch das Rektum tastbar, ein runder Gegenstand von der Form eines großen Kuhhornes. Urethrotomie, Extraktion eines 250 gr schweren zum größten Teil aus kohlensaurem Kalk neben etwas phosphorsaurer Ammoniak-Magnesia bestehenden Steines; dabei Verletzung des Rectum, Exitus nach drei Wochen.

Der Stein war über 8 cm lang, vorne 3 cm, rückwärts 6 cm breit, bei einem Umfang von 17 und 22 cm und durch diesen war die Pars bulbosa, membranacea und prostatica auf 3—8 cm ausgedehnt.

Derartige enorme Ausdehnungen der Harnröhre ermöglichen gar oft nicht mehr die Entscheidung der Frage, ob primär ein Stein in der Harnröhre stecken blieb und sich weiter entwickelte, oder ob nicht von Anfang an eine Divertikelbildung vorlag, wobei infolge der übermäßigen Ausdehnung später die Abgrenzung schwand und die Harnröhre mit zur Bildung der Lagerstätte des Steines herangezogen wurde.

Von Urethralsteinen im engeren Sinne haben wir ein Beispiel in unserer Sammlung.

Unter Nr. 1776 finden sich ein Blasenstein, der als Beispiel einer Spontanzertrümmerung in der Arbeit Englischs[1]) von mir bereits beschrieben wurde und 3 kleine Steine im Gewicht von 12 gr, 10 gr

1) Archiv für klin. Chirurgie Bd. 76, Heft 4, S. 1015.

und 3 gr, die bei einem 30jährigen Fellah aus dem erweiterten häutigen Anteil der Urethra entfernt wurden.

Der größte der Urethralsteine hat eine walzenförmige Gestalt bei einer Länge von $3^1/_2$ cm, einer Breite von 2, und einem Umfang von 6 cm, der zweite zeigt bei einer Länge von 3 cm und einem Umfange von ebenfalls 6 cm eine der Längsaxe parallele 1,6 cm breite, leicht konkave, glatte Fläche offenbar zur Artikulation mit dem ersten Stein. Das 3. Konkrement, 2 cm lang, 1,4 cm breit, ist durch 2 ebene Flächen stark abgeplattet.

Am Querschnitt der 3 Steine sieht man, daß um den langgestreckten lockeren Kern aus Harnsäure eine dichte Schicht von Harnsänre und oxalsaurem Kalk sich lagert, während an der Oberfläche sich ein feiner Saum von Erdphosphaten gebildet hat.

Einen Übergang zu den eigentlichen Divertikelsteinen bildet Präparat Nr. 1756, insofern aus den kurzen Angaben ersichtlich ist, daß die vier gegliederten Steine in einer Ausbuchtung der Harnröhre gelegen waren. Wenn auch der Ausdruck Divertikel nicht gebraucht wird, so muß man nach der Größe und Form der zusammengesetzten Steine eine ganz bedeutende scharf umschriebene Ausbuchtung annehmen, wobei freilich die Frage nach einem verengernden Abschluß gegen das Lumen der Urethra als dem Divertikel eigen, offen bleiben muß.

Es liegen 4 verschieden große Steine im Gesamtgewicht von 25 gr vor; der größte derselben mit den Durchmessern 3,6 : 2,5 : 2,4 cm zeigt an seiner Oberfläche 2 rechtwinklig aneinanderstoßende konkave Artikulationsflächen von 2 und 1,5 cm Durchmesser und $^1/_2$ cm Tiefe. In diese Flächen sind nun die 3 anderen Steine derart eingepaßt, daß sie nach ihrer Zusammensetzung dem ganzen Steinkomplex die Form eines gegliederten Pfeifensteines (Fig. 1 und 2) verleihen. Mit der kleineren Gelenkfläche artikuliert der kleinere, 2 cm breite Stein, der, an die Fläche angelegt, nur als ein etwas vorspringendes Kugelsegment des ersteren zu betrachten ist. Er zeigt neben der konvexen glatten Berührungsfläche eine senkrecht daraufstehende kleinere, leicht konkave, glatte Fläche, die nur eine Ergänzung der 2. konkaven Fläche des großen Steines darstellt. Mit diesen beiden artikuliert nun ein 3. Stein von der Form eines schiefen Kegelstumpfes, der als Basis eine kreisrunde, leicht konvexe, glatte Berührungsfläche mit 2,4 cm Durchmesser und eine Höhe von 2 cm aufweist. Das vierte, $1^1/_2$ cm lange und kaum 1 cm breite Konkrement zeigt 2 kleine, unter einem Winkel von 45^0 sich schneidende Facetten.

Während die Orientierung und Zusammenstellung der 3 größeren Steine eindeutig ist, läßt sich nicht leicht entscheiden, wo der kleinste artikuliert hat; es ist aber sehr wahrscheinlich, daß er sich an der unteren Seite zwischen dem großen und kleinen Stein mit seinen unter einem spitzen Winkel sich treffenden Facetten eingedrängt hat. Die Orientierung der Steine ist deshalb erleichtert, weil sowohl der größte als auch der kegelstumpfförmige Stein an den korrespondierenden Stellen eine Arrosion der Oberfläche zeigen, wodurch eine flache Rinne an der einen Seite

des zusammengesetzten Konkrements gebildet wird. Daß diese Rinne dem vorbeifließenden Harn als Kanal gedient haben wird, geht auch daraus hervor, daß gerade hier die Oberfläche aufgeblättert, wie zernagt aussieht. Die Steine bestehen aus Harnsäure im Kern, dann Harnsäure mit etwas oxalsaurem Kalk in den Schichten und außen ganz wenig Phosphat beigemengt.

Fig. 1.

Präparat Nr. 1756. Gegliederter pfeifenförmiger Divertikelstein. Seitliche Ansicht.



Fig. 2.

Präparat Nr. 1756. Ansicht von der Unterseite.

Beispiele von mehreren artikulierenden Urethralsteinen finden sich in der Literatur bei Isenberg und Kaufmann.

In ersterem Falle handelt es sich um einen 55jährigen, seit 20 Jahren an Steinbeschwerden leidenden Patienten. Durch einen Schnitt vor dem Scrotum und einen zweiten hinter demselben wurden 6 miteinander artikulierende Steine entfernt, die zusammen 7 cm lang, 2 cm dick waren und ein Gewicht von 27 gr hatten.

Kaufmann zitiert eine Beobachtung von Voillemier bei einem 21jährigen russischen Marineoffizier, wo sich 6 miteinander artikulierende Steine fanden, die zusammen die Form einer leicht gebogenen Walze hatten und miteinander durch schiefe Gelenkflächen, an zwei Stellen sogar durch ausgebildete Kugelgelenke in Verbindung standen, und bringt außerdem die Abbildung von 4 mit ebenen Flächen zusammenhängenden Urethralsteinen.

Von eigentlichen Divertikelsteinen besitzen wir ein Beispiel im Präparat Nr. 1749 unserer Sammlung, das von einem 35jährigen Fellah stammt.

Bei der Untersuchung mit der Sonde stößt man noch während der senkrechten Führung des geraden Teiles mit dem Schnabel an einen Stein,

an dem vorbei man in die Blase gelangt. Der Stein ist gleich oberhalb des Sphinkter ani palpabel. Harn trüb, viel Eiter absetzend, stark alkalisch. Schnitt nach Samson, welcher den im häutigen Teil liegenden Stein bloßlegt. Exerese desselben sehr schwierig wegen straffer Umfassung durch das Divertikel der Harnröhre, das wie eine Vorblase sich ausnimmt. Heilung.

Der anscheinend einfache Stein erweist sich als eine Vereinigung von 4 miteinander artikulierenden Konkrementen im Gesamtgewicht von 52 gr. Infolge der gegenseitigen Abschleifung zeigen sie eine unregelmäßige Gestalt mit von 2—4 cm variierenden Durchmessern. Um den kleinen porösen Kern aus harnsaurem Ammon lagern sich Erdphosphate in konzentrischen weißen und mehr grau gefärbten Schichten an.

Wenn man die Divertikel der Harnröhre nach der Beschaffenheit der Wand in wahre und falsche und erstere in angeborene und erworbene einteilt, so muß man gestehen, daß diese theoretische Unterscheidung in vielen Fällen nicht leicht, in manchen unmöglich praktisch durchzuführen ist. Unsere beiden Fälle gehören wohl zu den wahren Divertikelbildungen, ob angeboren oder später aus irgend einem Grunde erworben, läßt sich nicht entscheiden, da nähere Angaben fehlen. Nach dem Sitz in der Pars membranacea dürfte es sich wohl um erworbene Divertikel gehandelt haben.

Angeborene Divertikel sind selten und gehören zumeist dem vorderen Abschnitt der Harnröhre, besonders der Gegend hinter der Glans penis an; Lieblein konnte in seiner ausführlichen Arbeit nur 12 Fälle anführen. Noch seltener fand er die Bildung von Steinen in denselben (2 Fälle von Grube). Als schönes Beispiel für eine kolossale Steinbildung in einem solchen angeborenen Divertikel zitiert Kaufmann eine Mitteilung von Korn (Inauguraldissertation) und bringt eine genaue Abbildung des Divertikels und des Steines.

Die Mitteilung Schapiros über einen 37jährigen Mann, bei dem er einen 58 gr schweren Uratstein aus einem angeborenen hühnereigroßen Divertikel der Pars membranacea entfernte, ist wohl bezüglich der Richtigkeit des Angeborenseins des Divertikels zweifelhaft, da mit Rücksicht auf die außerordentliche Seltenheit an dieser Stelle das Fehlen einer Striktur oder vorausgegangener Verletzung nicht zwingende Beweise sind, um ein angeborenes Divertikel an dieser sonst seltenen Lokalisation annehmen zu müssen.

Als ein Beispiel eines sehr seltenen, angeborenen Divertikels kann hier der Fall Kapsammer angeführt werden. Es lag bei einem 30jährigen Mann, der seit Jugend an Harnbeschwerden gelitten, eine Divertikelbildung des prostatischen Teiles der Harnröhre in

Form eines deutlich ausgebildeten Vaginalsackes vor, in dem sich ein 162 gr schweren Phosphatstein entwickelt hatte und der sich mikroskopisch als ein vollkommen einem Vaginalabschnitt analog aufgebautes Gebilde erwies.

Häufiger sind wohl die erworbenen Divertikel mit Steinbildung und da besonders in der Pars membranacea. Die Ursache liegt darin, daß hier vor der engen Stelle der Urethra beim Durchtritt durch den Beckenboden Steine leicht festgehalten werden können, die infolge allmählicher Vergrößerung die Urethralwand einseitig ausbuchten.

Unser erster Fall stellt eine solche buchtenförmige Ausweitung der Harnröhre als Vorstadium des erworbenen Divertikels dar, während im zweiten Falle, wenn auch noch eine breite Kommunikation mit der Urethra bestanden haben muß, wie aus der geschilderten Oberfläche des Steines zu erschließen ist, doch der Abschluß schon ein vorgeschrittener gewesen sein dürfte, was ja aus dem engen Anliegen der Divertikelwand am Steine und der Schwierigkeit bei der Extraktion desselben hervorgeht.

Daß Steinbildung in diesen erworbenen Divertikeln auch nicht häufig ist, beweist die Tatsache, daß Lieblein neben einer eigenen Beobachtung nur noch 8 Fälle aus der Literatur sammeln konnte, die Suter 8 Jahre später samt einer eigenen auf die Zahl 21 (nicht 22, weil von Lieblein nur ein Fall, nicht 2 mitgeteilt sind) brachte, wobei sich Beispiele von ganz bedeutender Größe und Gewicht angegeben finden (Bourdillat 1450 Gramm), wo nur mehr die Anamnese und eventuell die Lokalisation über die Art des Divertikels uns aufklären können. Unter diesen 21 Fällen, bezüglich deren Literatur ich auf die Arbeiten von Lieblein und Suter verweise, findet sich je eine Mitteilung von Minich und Guinard über eine Divertikelsteinbildung nicht erwähnt. Aus der Literatur der letzten Zeit ist der Fall Wolf hierher zu rechnen.

Minich fand bei einem 58jährigen Mann mit jahrelang dauernden Harnbeschwerden an der Hinterseite des Scrotums eine hühnereigroße Geschwulst und entfernte durch Urethrotomie einen 9 cm langen, 94 gr schweren Stein mit einem Umfang von $17^1/_2$ und $14^1/_2$ cm aus einer mit arrodierter Schleimhaut vollkommen ausgekleideten Nische, die mit der Harnröhre hinten durch einen über 2 cm langen schmalen Spalt in Verbindung stand. Da dieser Sack in 70 Tagen nicht schrumpfte, machte M. die Excision des Divertikels mit exakter Naht der Urethra.

Guinard entfernte bei einem 20 Jahre alten Mann aus einem mit Schleimhaut ausgekleideten, mit der Urethra durch eine 2 cm lange Spalte kommunizierenden Divertikel in der Gegend der Perineoskrotalfalte einen

13 gr schweren Stein nach Erweiterung des durch den Stein bedingten Geschwürs. Dreifache Etagennaht. Heilung. Außer der Geschwürsbildung keine Beschwerden.

Wolf entdeckte bei der Sektion eines an Lebercirrhose verstorbenen 50jährigen Mannes in einem Divertikel der Pars pendula urethrae einen 3,3 cm langen, 2,4 cm dicken Phosphatstein, dessen Kern aus verkalkten organischen Massen (Blut und Eiter) bestand, die entweder von einem Trauma oder einer überstandenen Gonorrhoe stammen.

Bezüglich der falschen Divertikel mit Steinbildung ist die Entscheidung oft schwer, ob nicht primär ein wahres Divertikel vorgelegen hat, dessen Wand durch übermäßiges Wachstum des Steines stark verdünnt, infolge katarrh. Entzündung stellenweise ganz zugrunde gegangen ist. Es gehören ferner auch jene Fälle hierher, wo es im Verlaufe der Vergrößerung des Steines zur Entzündung und eitrigen Einschmelzung der Umgebung gekommen ist, so daß der Stein entweder bei der Incision in einer großen Abszeßhöhle gefunden wird, oder nach Durchbruch der Hautdecken spontan abgeht. In diesem Sinne sind die Mitteilungen von Zotos, Metcalfe, Naguera, Twarjanowitsch, Kurbatow, Levin, Zanconato, Valentine u. Towsend, Luksch, Jaswoteko, Bazy. Briau, die unter den von Lieblein und Suter angeführten 21 (nicht 22) Fällen nicht enthalten sind, schwer zu deuten.

Zotos entfernte bei einem 45jährigen Mann aus einer Scrotalgeschwulst mit Fistelbildung einen kugeligen, 345 gr schweren Phosphatstein mit den Durchmessern 9 : 8 : 6 cm, der an seiner Oberfläche eine deutliche Rinne zeigte. Zotos nimmt an, daß sich in früher Jugend ein Blasenstein in der Urethra einkeilte, von hier aus gegen die Raphe durchbrach und sich hier dann durch Apposition von Phosphatschichten vergrößert hat.

Metcalfe fand bei dem 25jährigen Patienten einen Abszeß am Damm mit Fistelbildung, nach dessen Spaltung 11 Steine mit dem Gewicht von 32 gr abgingen; die Pars membranacea war bedeutend erweitert, der distale Teil der Harnröhre vollständig undurchgängig.

Im Falle Naguera findet sich als Ursache ein Trauma, indem ein Kurpfuscher bei bereits 5 Jahre bestehenden Harnbeschwerden (teils Inkontinenz, teils Retention) eine gewaltsame Sondierung vornahm, die von heftiger Entzündung gefolgt war, worauf sich nach mehreren Monaten unter Abszeß- und Fistelbildung am Perineum ein 14 cm langer, 8 cm breiter, 130 gr schwerer Stein spontan entleerte. Da der Fall unoperiert blieb, konnten die anatomischen Verhältnisse nicht festgelegt werden.

Wenn auch ein Trauma vorliegt, so ist es mit Rücksicht auf die Größe des Steines und die kurze Zeit zwischen demselben und dem Spontanaustritt mehr als wahrscheinlich, daß doch ein wahres Divertikel vorlag, vielleicht ein angeborenes im Sinne Englischs, in dem sich der Stein schon befunden und vergrößert hat, und daß es erst infolge der Verletzung durch die Sonde zur Nekrose der Divertikelwand, zur Abszeßbildung in

der Umgebung und damit zur Entstehung eines falschen Divertikels gekommen ist.

Twarjanowitsch entfernte einen 79 gr schweren Stein, der, am Übergang der Pars membranacea in die Pars bulbosa sitzend, zur Abszedierung und Fistelbildung geführt hatte.

Kurbatows Beobachtung bei einem 42jährigen Bauern gehört ebenfalls hierher, wenn auch der Stein nur als Harnröhrenstein bezeichnet ist. Dafür spricht die Anamnese mit einer Fistelbildung am Perineum vor 2 Jahren und der Abgang eines taubeneigroßen Steines durch dieselbe, die vor 28 Jahren vorgenommene Steinzertrümmerung mit der Möglichkeit einer Verletzung durch ein abgehendes Fragment und als Folge der Verletzung Bildung eines falschen Divertikels, und endlich ganz besonders die enormen gleichmäßigen Dimensionen ($9 : 9\frac{1}{2}$ cm Durchmesser des größeren Steines und 390 gr Gewicht).

Bei der Operation lag jedenfalls ein sog. falsches Divertikel vor, von dem nach außen die Urinfistel führte, ob auch schon anfangs oder da noch ein wahres erworbenes, läßt sich aus dem Referate nicht erschließen. Zwei Phosphatsteine, der kleinere 11,25 gr schwer.

Levin berichtet von einem Kohlenarbeiter, dem ein Stück Kohle auf das Becken fiel; darauf blutiger Harn und Harnverhaltung, langsame Besserung; nach 10 Mon. Urethrotomie wegen neuerlicher Urinretention, wobei das hintere Ende der Urethra nicht gefunden werden kann. Nach 6 Jahren findet man ödematöse Schwellung und einige Eiter und Harn entleerende Fisteln am Perineum. Katheterismus unmöglich, rektal der 13 cm im Umfang messende Phosphatstein gefühlt, der aus einer Erweiterung der Urethra mit dem Boutonnière entfernt wurde.

Zanconato beschreibt einen Fall, wo 2 Steine aus Divertikeln der Pars membranacea und prostatica durch Urethro-Cystotomie auf perinealem Wege entfernt wurden, von denen er annimmt, daß sie eine primäre Steinbildung in der Urethra darstellen.

Im Falle Valentine-Towsend handelt es sich um einen 45jährigen Bergarbeiter, der vor 5 Jahren Gonorrhoe, vor 3 Jahren vorübergehende Dysurie und Hämaturie überstanden hat. Hinter der Striktur in der Pars pendula ein harter Urethralstein palpabel, der zum Teil frei ins Lumen der Urethra hineinragt, zum Teil in ein derbes Gewebe eingebettet ist. Extraktion desselben mit einer langen Unterbindungspinzette.

Luksch demonstrierte das Präparat von einem 50jährigen, 2 Tage ante exitum in bewußtlosem Zustande aufgenommenen Manne mit einem dattelkerngroßen, braunen, $2\frac{1}{2}$ cm langen Stein im linken Ureter. Pars membranacea teils zerklüftet, teils narbig verändert, mit der Umgebung und dem Scrotum durch Fistelgänge in Zusammenhang stehend, mit Bildung zahlreicher, von Phosphatkonkrementen erfüllter Hohlräume. Nach L. handelt es sich um eine Verletzung der Urethra durch einen abgehenden Nierenstein mit nachfolgender Abszedierung.

Jaswoteko inzidierte bei einem 48jährigen Bauern, der seit seinem 10. Jahre einen Stein am Übergang des Scrotum in den Penis bemerkte, eine Phlegmone des Scrotum und entfernte einen 42 gr schweren weichen Stein, der mit einem schnabelförmigen Fortsatz in das Lumen der Urethra hineinragte.

Bazy berichtet von einem 74jährigen Patienten, bei dem vor 14 Jahren am Perineum eine Geschwulst auftrat, die anfangs schmerzlos war. Zuletzt Auftreten heftiger Schmerzen am Perineum, nach Anwendung von Kataplasmen spontaner Durchbruch und Entleerung eines eigroßen Steines.

Briau entfernte bei einem Kranken mit Incontinentia urinae, entzündlicher Schwellung und zum Teil gangränöser Verfärbung des Penis aus der Pars prostatica durch Perinealschnitt 3 ungewöhnlich große Steine aus phosphors. Kalk und phosphors. Ammoniak-Magnesia. Patient starb an eitriger Pyelitis.

Bezüglich der Entstehung der falschen Divertikel mit Steinbildung kommt hauptsächlich eine Verletzung der Urethralschleimhaut in Betracht, mag dieselbe nun durch von außen eingeführte Gegenstände (Suter) oder durch austretende Blasensteine (Zotos) verursacht sein, in der sich die Sedimente einlagern und dann durch Wachstum ihr Bett ausdehnen. Gewöhnlich bleibt eine mehr minder breite Kommunikation der Lagerstätte des Steines mit der Urethra, die dann nach Durchbruch der Höhle nach außen den Anfangsteil der Hautfistel bildet. Daß diese Verbindung mit der Harnröhre später infolge Entzündung mit nachfolgender Bindegewebsneubildung zum vollkommenen Verschluß gebracht wird, gehört wohl zu den größten Seltenheiten.

Als Beispiel hierfür möge eine Beobachtung Suters erwähnt werden, wo er bei einem 70jährigen Manne in einem mit der Urethra nicht zusammenhängenden bindegewebigen Sack einen 6,5 gr schweren, aus phosphorsaurer Ammoniak-Magnesia bestehenden „autochthonen Paraurethralstein" fand. Vor 18 Jahren schwere Gonorrhoe, vor 4 Jahren ein Grashalm in die Urethra wegen eines kitzelnden Gefühls eingeführt; bei der Entfernung das Vorhandensein einer bedeutenden Striktur konstatiert. Später zunehmender Urindrang, Schmerzen, Abgang von Eiter, zuletzt Auftreten einer Schwellung und Rötung am Perineum, wo eine hühnereigroße unverschiebliche Geschwulst von derber Oberfläche zu palpieren ist. Harnstrahl dünn, oft unterbrochen, Brennen in der Urethra. Klinische Diagnose: Harnröhrenstriktur mit Urinabszeß. Incision am Perineum, Excochleation der ganzen Höhle und Tamponade. Heilung.

Zu den Harnröhrensteinen gehören teilweise auch die sogenannten Pfeifensteine, die in der Blase, Blasenhals und Anfangsteil der Urethra sitzen und manche Fälle der sogenannten Prostatasteine. Von den ersteren sind speziell jene hierher zu rechnen, die in dem prostatischen Anteil der Urethra sich zuerst entwickeln und erst sekundär in die Blase hineinwachsen, die man nach dem Vorschlage von Englisch als Calculi prostato-vesicales bezeichnen kann. Das Nähere über Pfeifensteine und speziell auch ein Beispiel der letzterwähnten Art wurde bereits früher[1]) ge-

1) Vergleiche diese Zeitschrift Bd. LXXX, S. 446.

schildert, worauf hiermit, um Wiederholungen zu vermeiden, verwiesen werden möge. Ausführliche Literatur findet sich in der Arbeit von Englisch über Pfeifensteine.

Von den Prostatasteinen gehören eigentlich nur die eingelagerten Steine des prostatischen Teiles der Harnröhre zu den Urethralsteinen. Da in unserer Sammlung sich keine Beispiele von Prostatasteinen finden, so will ich auf dieselben auch nicht näher eingehen, sondern verweise auf die ausführlichen Publikationen von Legueu, Pasteau, Tarnaud, Cathelin et Villaret, Englisch.

Als Anhang zur Besprechung der Harnröhrensteine verdienen jene seltenen Fälle erwähnt zu werden, wo Konkremente im Präputialsacke sich finden, besonders dann, wenn man nach ihrer Zusammensetzung und der Beschaffenheit des Kernes (Urate) schließen kann, daß Harnsteine der höheren Harnwege vorliegen, die die Urethra anstandslos passiert und nun in dem durch die bestehende Phimose erweiterten Sack mit enger Öffnung zurückgehalten wurden. Englisch hat die bis 1903 in der Literatur mitgeteilten Fälle von Präputialsteinen gesammelt, wobei er nur 52 bezw. 70 Fälle finden konnte.

Gehört schon die Bildung von Blasensteinen beim weiblichen Geschlechte zu den großen Seltenheiten (2 Proz.), so sind Urethralsteine ganz vereinzelt, mögen sie nun auf dem Wege durch die Urethra stecken bleiben oder in Divertikeln angetroffen werden. Wenn auch sicherlich erworbene Divertikel der weiblichen Urethra in Form der Urethrocelen als Folgeerscheinung des Prolapses der vorderen Vaginalwand nicht so selten sind, was auch Hottinger hervorhebt, so sind doch jene Fälle in verschwindender Anzahl vertreten, in denen Divertikel die Lagerstätte von Urethralsteinen bilden, was ja die ungezwungenste Erklärung in den anatomischen Verhältnissen, der relativen Kürze und Weite der weiblichen Harnröhre findet. Quénu und Pasteau konnten bis 1896 neben einem eigenen Falle und einer Beobachtung von Guyon nur noch 7 in der Literatur mitgeteilte auffinden und auch in den folgenden Jahren sind sie ebenso spärlich in der Literatur vertreten.

Bei einer 52jährigen, sonst gesunden Frau, die erst seit 4—5 Monaten an Harnbeschwerden und Fremdkörpergefühl in der Vulva litt, fand Quénu in der vorderen Vaginalwand einen nußgroßen, harten crepitierenden Tumor, während der Katheter einen ammoniak. Urin entleerte. Beim Zurückziehen streifte derselbe über einen harten rauhen Körper. Vaginale Incision, Entleerung von 6 großen facettierten und einem Dutzend kleiner runder Steine im Gesamtgewicht von 3,7 gr, die aus kohlensaurem und oxalsaurem Kalk um einen organischen Kern bestehen. Excision des überall mit

mehrschichtigem Epithel ausgekleideten Divertikels und isolierte Nähte der Urethra und Vagina.

Bei einer 55jährigen Frau, die über Schmerzen beim Urinieren und Beschwerden beim Gehen klagte, wurde von Guyon ein unmittelbar hinter dem Introitus vaginae sitzender harter Tumor incidiert und ein glatter, grauweißer nußgroßer Stein extrahiert, die Urethrocele nicht excidiert.

Im Falle von Layton war es bei einer 49jährigen Frau zur Ulzeration des Septum urethrovaginale gekommen, wobei ein daumengroßer Phosphatstein per vaginam abging. Niemals Harnabgang.

Gentile entfernte bei einer 40jährigen Frau, die seit 2 Jahren an Harnbeschwerden gelitten, nach mehreren Monaten das plötzliche Eintreten eines Fremdkörpers in die Urethra mit konsekutiver Urinretention bemerkt hatte, durch Incision eines nußgroßen Tumors der vorderen Vaginalwand einen im Divertikel liegenden Urethralstein.

Im Falle Girauds wurden bei einer 45jährigen Patientin, die vor 2 Jahren einen Fußtritt gegen das Perineum erhalten, seit 10 Monaten einen schmerzhaften Tumor in der Vulva bemerkte, von Chapplain nach Dilatation der Urethra auf $1^1/_2$ cm 5 facettierte, aus phosphors. Kalk bestehende Steine im Gewicht von 12,1 gr (der größte 22 mm lang, 18 mm breit) mit der Polypenzange extrahiert. Keine Inkontinenz, nur geringe Schmerzen beim Urinieren.

Cheron berichtet von einer 68jährigen Frau, die vor 4 Jahren Nierenkoliken mit Abgang von Harnsand überstanden; seit der Zeit Harndrang, Schmerzen beim Gehen. Stein in einem Divertikel von der dilatierten Urethra aus nachweisbar. Spaltung des Septum urethrovaginale und Extraktion eines 20 gr schweren, $3^1/_2$ cm langen Steines, der am Durchschnitt 2 Kerne aus Harnsäure enthält, die von einer gemeinsamen grauweißen Schicht umgeben sind.

Im 2. Falle konnte Cheron bei einer 36 Jahre alten, seit 2 Jahren an Schmerzen und Harndrang leidenden Frau mit dem Katheter einen kleinen Stein im Urethraldivertikel nachweisen, den er auch entfernte.

Piaseski berichtet von einer 65jährigen Frau, die 4 schwere Geburten durchgemacht hat, daß sie seit der letzten Geburt vor 25 Jahren ein Fremdkörpergefühl in der Vagina hatte, das sich in den letzten 3 Jahren steigerte. Seither auch häufiger schmerzhafter Urindrang. Niemals Hämaturie oder Nierenkoliken. Nußgroßer harter Tumor der vorderen Vaginalwand, Kommunikation mit der Urethra nicht nachweisbar. Vaginale Incision und Extraktion eines pfeifenförmigen, aus reinen Phosphaten bestehenden Steines von der 3fachen Größe einer Haselnuß. Fortlaufende Naht der Incisionswunde. Heilung per primam, Schrumpfung des Sackes.

Dubourg fand bei einer 53 Jahre alten Frau, bei der ohne vorausgegangene Nierenkoliken beim Urinieren ohne wesentliche Beschwerden ein an zwei Seiten facettierter, kleinmandelgroßer Stein abgegangen war, einen Tumor in der vorderen Vaginalwand mit einem Geschwür, in dessen Grunde ein Stein nachweisbar war, der mit einer gekrümmten Zange sofort extrahiert wurde, worauf noch 3 haselnußgroße facettierte Steine aus einer Höhle zwischen Vagina und Urethra folgten. Desinfektion derselben; Heilung. Gesamtgewicht 15 gr.

Mikkailoff berichtet von einem 12jährigen Mädchen, bei dem seit

dem 8. Lebensjahre kleine Steine abgingen. In der letzten Zeit völlige Inkontinenz bei trübem, ammoniakalischem Urin. Im Anfang des Blasenhalses fand sich ein 12,8 gr schwerer Phosphatstein, der sich leicht extrahieren ließ. Die Störungen der Harnentleerung in 3 Wochen geschwunden.

Im Falle Hammond konnte bei einem seit 3 Jahren an Harnbeschwerden mit zunehmender Inkontinenz leidenden 12jährigen Mädchen nach vorausgegangener Dilatation der Urethralöffnung ein 5 cm langer Phosphatstein entfernt werden.

Bei der 57jährigen Frau, die Nicola beobachtete, bestanden seit 9 Jahren Harnbeschwerden mit oft vollständiger Harnverhaltung. Diagnose anfangs: Epitheliom der Urethra. Nach Extraktion von mehr als 30 Steinen mit Uratkern und Phosphat- und Oxalatschichten erfolgte Heilung.

Im Falle Cathelin hatte sich bei einer 17jährigen Virgo um eine vor 6 Monaten in die Urethra eingeführte, umgebogene, 6,5 cm lange Haarnadel an den beiden voraus eingeführten Enden ein 4 cm langer, 2 cm breiter, 14 mm dicker Stein gebildet, der in einem Divertikel im Septum urethrovaginale lag. Beschwerden erst seit 3 Monaten, Schmerzen, am Ende des Urinierens eitriger Harn, kein Blut. Extraktion einer Nadel mit Stein nach Incision des Orificiums. Der Stein zeigt an einer Fläche eine den beiden Nadelschenkeln parallele Rinne (der Urethra zugewendet). Heilung.

Hottinger teilt eine Beobachtung von Prof. Dr. Wyder aus Zürich mit. Bei einer 63jährigen Frau, die 3mal geboren und seit dem letzten Partus an Vaginalprolaps leidet, bei der seit 5 Jahren Zeichen einer rechtsseitigen Pyelitis bestehen, findet sich gelegentlich einer Untersuchung wegen Vaginalprolaps an der hinteren Urethralwand, der Mitte derselben entsprechend, ein schmerzhafter haselnußgroßer Tumor, der wegen rascher Vergrößerung und bestehender Cachexie der Patientin als Carcinom angesprochen wird, nachdem man mit der Sonde in der Urethra weder einen besonderen Widerstand noch eine Rauhigkeit nachweisen konnte. Bei der Operation finden sich als Inhalt der Geschwulst 2 Uratsteine im Gewicht von 15 gr, von denen einer die kleine Öffnung des Sackes in die Urethra verlegt, deren Sondierung dann leicht gelingt. Exstirpation des Divertikels und Colporrhaphie. Heilung.

Aus dem vorliegenden Materiale mögen nun in Kürze einige Punkte näher besprochen werden, die sich auf Ätiologie, Symptomatik und Therapie der Urethralsteine beziehen.

Daß das Geschlecht insoweit ausschlaggebend ist, als die Urethralsteine bei Frauen geradezu sehr selten vorkommen, wurde bereits kurz angedeutet.

Von eigentlichen Harnröhrensteinen konnte ich einschließlich der von Quénu gesammelten Fälle nur 14 in der Literatur finden, darunter ein Fall (Cathelin) artifizieller Steinbildung um eine Haarnadel, gegenüber einer Zahl von mehr als 200 Fällen bei Männern, die dem gleichen Zeitraum entsprechen.

Bezüglich des Alters muß man die Fälle von eigentlichen Urethral- und Divertikelsteinen von jenen streng trennen, wo es nur zu einem vorübergehenden Verweilen des Konkrementes, allerdings unter stürmischen Erscheinungen, gekommen ist.

Für die männlichen Urethralsteine fand Kaufmann 28,6 Proz. im Alter von 1—10 J., 13,4 Proz. zwischen 11—20 J., 16,1 Proz. zwischen 20—30 J., von da ab konstant abnehmend.

In die folgende Tabelle sind die Fälle der letzten Zeit einbezogen, ausgehend von den eigenen Beobachtungen Zeißls und bezüglich der Divertikelsteine anschließend an die Publikationen von Lieblein und Suter, was zusammen 76 Fälle ausmacht.

Diese verteilen sich nun bezüglich des Alters, soweit dasselbe angegeben ist, folgendermaßen:

Alter	Spontan abgeg.	Kurze Zeit in der Urethra verweilend	Eigentliche Harnröhrensteine	Divertikelsteine	Zusammen
1—10	2	11	1	—	14 = 20,6 Proz.
11—20	—	6	2	2	10 = 14,7 „
21—30	—	2	2	3	7 = 10,3 „
31—40	2	—	2	4	8 = 11,8 „
41—50	1	4	2	8	15 = 22 „
51—60	1	1	1	4	7
61—70	1	3	—	2	6
71—80	—	—	—	1	1
	7	27	10	24	68

Wir finden also, daß in einem gewissen Gegensatz zu den Ergebnissen Kaufmanns das Alter zwischen 40—50 Jahren am meisten beteiligt ist. Unterscheidet man vor allem zwischen Harnröhrensteinen im Sinne Liebleins und solchen, die nur vorübergehend in der Urethra aufgehalten wurden, so ergibt sich, daß erstere bis gegen die 50iger Jahre allmählich zunehmen und da ihre höchste Frequenz erreichen, während letztere gerade im ersten und zweiten Dezennium vertreten sind

($^2/_3$ sämtlicher Fälle), dann abnehmen, um zwischen 40 bis 50 Jahren wieder häufiger zu werden (Ausbildung von Strikturen), Im übrigen ist dieses Ergebnis nichts Überraschendes, sondern durch anatomische Verhältnisse und Verlauf begründet, indem einerseits bei Kindern der Blasenhals relativ schon zu großen Konkrementen noch den Durchtritt gestattet, die sich dann besonders vor dem engen Orificium externum verfangen, während andererseits für die eigentlichen Urethralsteine eine gewisse Zeitdauer, das Vorhandensein pathologischer Strikturen maßgebend sind.

Was die Symptome anlangt, so sind diese natürlich verschieden nach der Art der Steine. Spontan die Harnröhre passierende Steine verursachen augenblickliche heftige Schmerzen, können sich einkeilen und zur Harnverhaltung führen und erst, nachdem sie nach Reposition beim Katheterismus in einem günstigeren Durchmesser in die Urethra eingetreten sind, dieselbe nach der durch den Katheterismus gewöhnlich erfolgten Dilatation der beiden engsten Stellen auch endgültig passieren (Fall Thierfeld). Im übrigen werden die den Blasensteinen zukommenden Beschwerden (Cystitis) beobachtet.

Nur kurze Zeit in der Urethra verweilende Konkremente führen je nach Größe und Lage entweder zu den stürmischen Erscheinungen der akuten Harnverhaltung, besonders bei Kindern (unter 27 Fällen 10mal absol. Urinretention, davon 9mal bei Kindern, 1mal bei einem 70jährigen Mann), oder sie verursachen schmerzhafte Dysurie mit eventuellem Nachträufeln (Fall Kutner, Thierfeld), selten ist eine Herabminderung des Harnstrahls ohne sonstige Beschwerden zu verzeichnen (Fall Lavenant, 2 Steine in der Fossa navicularis).

Die durch Urethralsteine im engeren Sinne und Divertikelsteine hervorgerufenen Symptome sind oft sehr gering, bestehen entweder nur in einem Schmerzgefühl beim Urinieren, oder es gesellt sich Dysurie mit Harnträufeln dazu (Rörig), das bis zur Inkontinenz sich steigern kann (Fall Briau); nur selten wird absolute Harnverhaltung hervorgerufen und auch da nur bei Gegenwart hochgradiger Strikturen (Fall Zimmermann).

Öfter aber kommt es zu einer von außen deutlich palpablen derben Geschwulstbildung, die Nußgröße (Lieblein), Taubenei- (Kurbatow) bis Hühnereigröße (Suter, Chelius, Minich) oder endlich die langestreckte Form nach Art eines gebogenen Kuhhornes (Rörig) erreichen kann. Dabei tritt häufig nach und nach eine entzündliche Infiltration der Umgebung, Phlegmone und Fistel-

bildung (12 Fälle) hinzu, durch die dann der Stein spontan abgehen kann (Lieblein, Naguera, Bazy), wodurch eine Art Selbstheilung eingeleitet wird. Die Ursache für die Bildung derartiger Phlegmonen und Harninfiltrationen liegt einerseits im ätiologischen Momente einer vorausgegangenen Verletzung der Schleimhaut (Suter, Naguera, gewaltsame Sondierung), andererseits in der Usur der Divertikelwand durch den großen Stein (Zotos, Bazy usw.) oder selten in Perforation der Schleimhaut als Folge einer akuten Urinretention (Fall Maylaud, nach Inkarzeration eines früher in einem Divertikel gelegenen kleinen Steines).

Beim weiblichen Geschlecht sind die Erscheinungen mehr einförmig; Harnverhaltung wird nur selten beobachtet (Nicola, Gentile), dagegen sind Dysurie mit Harndrang häufig angegeben die sich bis zur Inkontinenz steigern können (Voyer, Mikkailoff, Hammond). Das von den Frauen angegebene lästige Fremdkörpergefühl sowie die Beschwerden beim Stehen und Gehen (Quénu, Cheron, Piaseski) dürften wohl weniger ein durch den Tumor in der vorderen Vaginalwand hervorgerufenes Symptom darstellen, sondern sie beweisen eher, daß Veränderungen am Genitalapparate vorliegen (Descensus und Prolaps), die als disponierendes Moment für die Bildung und Weiterentwicklung von Steinen in den Urethrocelen aufzufassen sind.

Entzündungen der Umgebung und Ulzerationen der Lagerstätte des Konkrementes sind viel seltener als bei Männern, sie führen zur Bildung vaginaler Geschwüre (Dubourg), die dann leicht zu diagnostischen Irrtümern verleiten können.

Die Diagnose der Urethralsteine wird einerseits durch die Anamnese (bei Kindern mit Harnverhaltung, wenn ein Trauma nicht vorliegt), andererseits durch den objektiven Befund bei der Sondenuntersuchung gesichert. Besteht gleichzeitig eine bedeutende Striktur und ist das Konkrement wegen geringer Größe oder bedeutender entzündlicher Infiltration der Umgebung von außen nicht palpabel (Zimmermann, Suter), so kann der Stein sich wohl erst als Nebenbefund des wegen der Striktur ausgeführten operativen Eingriffes ergeben, was aber prognostisch völlig belanglos bleibt. Bei Divertikelsteinen kann der Nachweis mit der Steinsonde erst bei genauester Untersuchung in jenen Fällen erbracht werden, wo die Kommunikationsöffnung mit dem Urethrallumen sehr klein ist; er wird unmöglich, wenn es zum vollständigen Abschluß des Divertikels gekommen ist (Fall Suter, Piaseski). Daß bei Frauen der in der vorderen Vaginalwand befindliche Tumor, bei besonders

rascher Vergrößerung, bestehender Cachexie mit einem Neoplasma verwechselt werden kann, zeigen die Beobachtungen von Nicola und Hottinger.

Die Prognose ist im allgemeinen günstig, ein letaler Ausgang selbst bei bestehender Phlegmone des Beckenbodens selten. Aus der letzten Zeit wäre der Fall Rörig zu erwähnen, wo es bei der Urethrotomie wegen des kolossalen Steines (250 gr schwer) in der Pars prostatica zur Verletzung des Rektums kam und der Patient nach 3 Wochen seinem Leiden erlag.

Die in den einschlägigen Fällen angewandte Therapie richtete sich vor allem nach der Größe und Lage des Steines. Bei den kleinen eingekeilten Steinen der Fossa navicularis führt die Extraktion mit (3 Fälle) oder ohne (3 Fälle) Incision des Orificium externum zum Ziele; liegen sie in der Pars pendula, so kommt in Betracht die Extraktion mit einer Zange oder einer gebogenen Hohlsonde oder Curette (Thierfeld). Ein vergeblicher Extraktionsversuch, dem dann die Urethrotomie angeschlossen werden mußte, wurde (7 mal) gemacht, einmal mit letalem Ausgang. Bei gleichzeitigem Vorhandensein bedeutender Strikturen kann die Dilatation derselben den Abgang der Konkremente ermöglichen (im Falle Court 24 Steine). In 6 Fällen wurde beim Sitze in der Pars pendula und membranacea sofort zur Urethrotomie geschritten. In 2 Fällen (Filliatre, eigener Fall) wurde das Konkrement durch die Sectio alta entfernt, das eine Mal wegen gleichzeitigen Blasensteines, das andere Mal wegen Einklemmung eines Katheters in der Pars prostatica.

Der Versuch, den die Harnverhaltung verursachenden Stein in die Blase zurückzuschieben, kann von Erfolg begleitet sein, insofern, dann der Stein in einem günstigeren Durchmesser spontan abgeht (Thierfeld) oder die Möglichkeit der Lithotripsie gegeben ist, erfordert aber Vorsicht wegen der Möglichkeit von Verletzungen der Urethralschleimhaut (Naguera, Thierfeld). Die Zertrümmerung des Steines in der Harnröhre ist an sich bedenklich, eigentliche Lithotriptoren können deswegen nicht ohne große Gefahr einer Verletzung angewendet werden, weil die Urethra nicht wie die Blase durch maximale Füllung so weit gedehnt werden kann, daß man ein Mitfassen der Schleimhaut ausschließen kann. Eine Lithotripsie ohne Schleimhautverletzung (Kutner) ist jedenfalls sehr selten; deshalb wird die Zertrümmerung als Methode von Israel (Diskussion zu Kutners Vortrag) u. a. wegen ihrer Gefährlichkeit verworfen.

Bei den großen Harnröhren- und Divertikelsteinen des Mannes kommt vorzüglich die Urethrotomia externa in Betracht, die bei den großen Divertikelsteinen zu einer einfachen Incision auf den Sack wird. — Bei bestehender Phlegmone der Umgebung und Fistelbildung werden diese gespalten und dabei der in der Eiterhöhle liegende Stein entfernt (9 mal), wenn derselbe nicht schon vorher durch eine bestehende Fistel spontan abgegangen ist (Lieblein, Naguera, Bazy).

Liegen falsche Divertikel vor oder ursprünglich wahre mit vollständigem Zugrundegehen ihrer Schleimhautauskleidung, so kann die einfache Incision zur Heilung führen, während bei den wahren Divertikeln manchmal erst die Excision des Schleimhautsackes mit exakter Naht der Urethra zum Ziele führt (Fall Minich, erst nach 70 Tagen ausgeführt).

Bei den weiblichen Urethral-(Divertikel-)steinen ist selbst bei ansehnlicher Größe mit Rücksicht auf die Dehnbarkeit der Harnröhre zuerst an eine Extraktion durch die Urethra zu denken, die auch im Falle Giraud, Mikkailoff, Cathelin, Hammond mit Erfolg ausgeführt wurde, zumal Störungen in Form der Incontinentia urinae nicht bemerkt werden (Giraud). In 1 Falle Layton ging das Konkrement spontan ab durch das vaginale Geschwür, in den übrigen Fällen wurde die vaginale Incision auf den Tumor gemacht. Diese allein genügte, es kam zur Heilung auch ohne Exstirpation oder Resektion der Divertikelwand, die nur einmal (Fall Hottinger) ausgeführt wurde.

Zum Schlusse noch einige Worte über Zahl, Größe, Gewicht und chemische Beschaffenheit der einzelnen Konkremente.

Bezüglich der Anzahl der spontan abgegangenen Konkremente läßt sich wohl nichts Sicheres feststellen, ob in den einzelnen mitgeteilten Fällen auch wirklich nur ein Stein entleert wurde, oder ob mehrere nach und nach spontan abgegangen sind, wie in 2 Fällen unserer Sammlung 3 bezw. 11 solcher Konkremente gesammelt werden konnten. Bei den nur kurze Zeit in der Urethra verweilenden Steinen überwiegt jedenfalls die Einzahl, nur bei einem Falle (Court) konnte die Urinretention erst nach Zertrümmerung und Entfernung eines zweiten eingekeilten Steines behoben werden.

Die Urethralsteine im engeren Sinne und Divertikelsteine sind in ca. $^1/_3$ sämtlicher Fälle (21 Fälle) in der Mehrzahl vorhanden. Je zwei fanden sich bei Kurbatow, Zanconato und Hottinger.

je 3 Steine bei Briau und einem Falle unserer Sammlung (Präparat Nr. 1776), in weiteren 8 Fällen 4—6 Steine, bei Zotos 11 Konkremente, Court 24, Tesjakow 1 großen und gegen 20 kleine, Nicola mehr als 30 Phosphatsteine, bei Grube 162 und 183, im Falle Karajew wurden aus einem Sacke hinter der Prostata 85 Steine extrahiert und während der Rekonvaleszenz gingen weitere 415 Steine ab. Dabei sind die Steine entweder in einer Längsreihe hintereinander angeordnet mit Bildung von genau ineinander passenden gelenkartigen Artikulationsflächen (Isenberg, Voillimier), oder sie liegen nebeneinander, gleichsam Teile eines großen Steines darstellend (2 Fälle unserer Sammlung).

Die Größe und das Gewicht der Urethralsteine sind bedeutenden Schwankungen unterworfen, je nach der Art und Lokalisation. Während spontan abgehende Steine nur erbsen- bis bohnengroß sind und nur in 2 Fällen (Marais, Voyer) die Dimensionen von 6.5 und 4 cm, 5 und 3,5 cm Durchmesser bei einem Gewicht von 27 gr annehmen (weibliche Urethra), und ebenso in den Fällen einer plötzlichen Einklemmung diese Größen selten überschritten werden, finden wir bei den länger in der dilatierten Urethra oder deren Ausstülpungen verweilenden Konkrementen Zahlen, wie sie bei den größten Blasensteinen nur selten anzutreffen sind. Die größten und schwersten Steine der letzten Zeit sind die von Kurbatow (9:9,5 cm, 390 gr und 11,25 gr des zweiten Konkrementes), Zotos (345 gr), Rörig (Form eines Kuhhornes, 250 gr), Kapsammer (162 gr), Tesjakow (6:4,5 cm und 20 kleine Konkremente zusammen 160 gr), Naguera (14:8 cm Durchmesser, 130 gr), Minich (9 cm Länge, 94 gr), Twarjanowitsch (79 gr), Lieblein (5.6:4,3:3,3 cm, 65 gr), Präparat Nr. 1749 unserer Sammlung (die 4 Steine aneinandergelegt 6:4 cm, 52 gr), Lieblein (5:1,5 cm, 46 gr), Jaswoteko (42 gr), Metcalfe (11 Phosphatsteine, zusammen 33 gr), Präparat Nr. 1756 unserer Sammlung (4 Steine zusammengestellt 5 cm lang, 3,2 breit und dick, 25 gr), Präparat Nr. 1776 (3 Steine, Länge je 3,5, 3,2 cm, Breite 2 cm, 1,6 cm und 1,4 cm, zusammen 25 gr schwer), Guinard (16 gr), Mikkailoff (12 gr), Lieblein (10 gr).

Die chemische Zusammensetzung ist eine relativ einfache, die bei den Blasensteinen beobachteten Schichtungen mit einem starken Wechsel zwischen Uraten und Oxalaten kommen hier nicht vor. Dabei überwiegen entschieden die Phosphate, besonders bei den Divertikelsteinen. Doch scheint die Behauptung Kaufmanns, die Urethralsteine seien stets Phosphatsteine, Urat-, Oxalat-, Cystin-

steine stammen stets aus Niere oder Harnblase, nicht mehr ausnahmlos aufrecht zu erhalten sein. Denn nicht nur Lieblein fand in seinen beiden Fällen Uratsteine von ganz bedeutender Größe (46 gr schwer, 5 : 1,5 cm Durchmesser), von denen er mangels irgendwelcher vorausgegangener Erscheinungen eine primäre Entstehung in der Urethra annimmt, sondern auch in unserer Sammlung finden sich 2 Beispiele von Uratsteinen von derartigen Dimensionen, daß man ein längeres Verweilen in der Urethra unbedingt annehmen muß. In einem Falle (Nr. 1776) ist ein schmaler langgestreckter Uratkern von über 2 cm Länge vorhanden, um den sich etwas hellere Uratschichten anlagern, außen von einer nur papierdünnen Phosphatschicht bedeckt. Im anderen Falle (Nr. 1756) besteht der zusammengesetzte Divertikelstein ebenfalls aus Uraten und etwas Oxalaten, dem außen nur stellenweise als Anflug Phosphat aufgelagert ist. Wenn auch die ganz selten lange schmale Form des Kernes sogar an einen autochthonen Ursprung denken läßt, so kann andererseits die Möglichkeit, daß es sich um eingewanderte Blasensteine gehandelt hat, mit Rücksicht auf den gleichzeitig entfernten großen Blasenstein nicht ohne weiteres von der Hand gewiesen werden. Wie dem auch sei, jedenfalls liegen hier zwei Beispiele von echten Urethralsteinen vor, die ihrer Zusammensetzung nach als Uratsteine bezeichnet werden müssen und damit zu den Ausnahmefällen gehören, die eben mit dem Satze Kaufmanns: Urethralsteine sind stets Phosphatsteine, in einem gewissen Widerspruch stehen. Eigentlich ist es auch nicht recht einzusehen, warum sich gerade in der Urethra nur stets Phosphatsteine bilden, oder eingewanderte Uratkerne nur durch Anlagerung von Phosphatschichten wachsen sollten, nachdem das bei der Bildung phosphatischer Blasensteine besonders herangezogene ätiologische Moment der Stagnation und alkalischen Zersetzung des Harnes höchstens bei den großen abgeschlossenen Divertikeln zur Geltung kommen könnte. Es scheint vielmehr, daß, falls lokale Verhältnisse nicht eine gewisse Rolle spielen, wie z. B. bei der Phosphatinkrustation in falschen Wegen und Abzeßhöhlen (Fall Luksch), die Art der Vergrößerung der Urethralsteine von Umständen abhängig ist, wie wir sie in der jeweilig veränderten qualitativen und quantitativen Beschaffenheit als Ausdruck eines verschiedenen Stoffwechsel andererwärts gelegentlich der Besprechung der mannigfaltigen Abwechselung in der Schichtenbildung der Blasensteine bereits hervorgehoben haben.

Es sei mir noch erlaubt, meinem hochverehrten Lehrer und Chef, Herrn Professor Hochenegg, für die Überlassung der Sammlung und die Anregungen zur Arbeit hier den herzlichsten Dank auszusprechen.

Literaturverzeichnis.[1])

1. Bazy, Des calculs uréthraux. Société de chirurgie 1894, XI. 4. Ref. Centralblatt für die Krankh. d. Harn- u. Sexualorgane 1894, S. 433.
2. Briau, Des calculs uréthraux. La Province Médicale 1896, No. 21. Ref. in Hildebrands Jahresberichte für Chirurgie 1896, S. 969.
3. Cathelin, M. F., Calcul divertuculaire sous-uréthral développé autour d'une épingle à cheveux chez une fille de 17 ans — Taille uréthrale. Bull. et mém. de a soc. anat. de Paris 1900, Tom. II, p. 671.
4. Cathelin et Villaret, Un cas rare de calcul vésico-prostatique. Annal. des mal. des org. gén.-urin. 1901, No. 9.
5. Cheron, Volumineux calcul, développé dans un kyste du vagin ouverte dans l'uréthre chez une femme de soixante-sept ans etc. Gazette des hôpitaux 1887, p. 429.
6. Court, A., Impacted urethral calculi. The Lancet 1896, I, p. 1561, June 6.
7. Dubourg, Calculs uréthraux chez la femme. Journ. méd. Bord. 16. Juillet 1893; zitiert nach Quénu.
8. Dunlop, Calculus weighing six drachms from the prostatic portion of the urethra. Glasgow med. journ. 1876, April. Referiert in Virchow-Hirsch Jahresbericht 1878, II, S. 233.
9. Durand, Infiltration d'urine due à un calcul chez un nourisson de 15 mois. Operation. Guérison. La Province Médicale 1898, No. 47. Referiert in Hildebrands Jahresber. für Chirurgie 1898, S. 889.
10. Englisch, J., Über eingesackte Harnsteine. Steine des prostatischen Teiles der Harnröhre. Centralblatt für die Krankh. d. Harn- u. Sexualorgane 1904, S. 18.
11. Derselbe, Über Pfeifensteine. Centralblatt für die gesamte Therapie 1904, Heft 3, S. 113.
12. Derselbe, Über Präputialsteine. Wiener Mediz. Presse 1903, Nr. 47—49, S. 2193.
13. Erdmann, J. F., Cases of urethral calculi with specimens. Journ. of cut. and. gen.-ur. dis. 1901, p. 589. Referiert in Centralblatt f. d. Krankh. d. Harn- u. Sexualorg. 1902, S. 494.
14. Filliatre, G., Calculs de la vessie, de l'urèthre et de l'uretère. Bull. de la soc. anat. de Paris 1902, p. 391.
15. Gentile, Il Morg. Giornale 1879, T. XXI, p. 757; zitiert nach Quénu.
16. Giraud, Note sur un cas de calcul extra-uréthraux chez la femme. Gazette des hôpitaux 1883, No. 145, p. 1155.

1) Als Ergänzung siehe auch die Literatur bei Lieblein, Suter und Zeißl.

17. Graefe, Betrachtungen über die Bildungsweise der Harnröhrensteine. Caspars Wochenschrift 1845, S. 328.
18. Guinard, Sur deux observations de calculs uréthraux et périuréthraux. Bull. et mém. de la soc. de Chirurgie de Paris 1900, Tom. XXVI. Referiert in Hildebrands Jahresbèr. für Chirurgie 1900, p. 892.
19. Hammond, Einklemmung eines Harnsteines in der Urethra bei einem Mädchen. Dietzkaia Meditzina 1897, No. 1. Ref. in Centralblatt f. d. Krankh. der Harn- u. Sexualorgane 1898, S. 101.
20. Hottinger, R., Harnsteine in einem Urethraldivertikel bei einer Frau. Centralblatt für die Krankh. der Harn- u. Sexualorgane 1895, S. 128.
21. Huger, W. E., Report of a case of encysted peri-urethral gravel. Marghand Med. Journ. 1900, p. 490. Referiert in Centralblatt f. d. Krankh. der Harn- u. Sexualorgane 1901, S. 514.
22. Jaswoteko, Zur Casuistik der Harnröhrensteine. Annalen der russ. Chirurgie 1898, Heft 2. Referiert im Centralblatt f. d. Krankh. der Harn- u. Sexualorgane 1898, S. 583.
23. Jopson, Impacted calculus in the urethra in children. The Amer. journ. of the med. sciences 1902, Jan. Referiert ebenda 1902, S. 494.
24. Isenberg, Über Steine der männlichen Harnröhre. Annalen der russ. Chirurgie 1898, Heft 2. Referiert ebenda 1898, S. 583.
25. Kapsammer, G., Ein gänseeigroßer Stein in einem Vaginalsacke beim Manne. Centralblatt für die Krankh. der Harn- u. Sexualorgane 1900, S. 18.
26. Kaufmann, Verletzungen und Krankheiten der männlichen Harnröhre und des Penis. Billroth-Lücke: Deutsche Chirurgie Bd. 50a.
27. Kurbatow, J., Ein enorm großer Harnröhrenstein. Chirurg. Annalen 1892, Bd. II, S. 548. Referiert in Centralblatt für Chirurgie 1893, Nr. 17, S. 373.
28. Kutner, Eingeklemmter Harnröhrenstein. Allg. Med. Centralzeitung 1897, Nr. 23, S. 286.
29. Lavenant, Calculs de l'urèthre. Bull. et mem. de la soc. anat. de Paris 1903, p. 549.
30. Layton, Th., Histoire d'un calcul phosphatique expulsé spontanément par le vagin. New Orléans med. and surg. journ. 1878—79; zitiert nach Quénu.
31. Legueu, Des calculs de la portion prostatique de l'urèthre. Annales des malad. des organes gén.-urin. 1895, No. 9. Referiert: Hildebrands Jahresbericht f. Chirurgie 1895, S. 1020.
32. Levin, Calcul de la région membraneuse de l'urèthre à la suite de contusions sur le periné. Annales de la société de Chirurg. 1893, No. 2. Referiert in Centralblatt f. d. Krankheiten d. Harn- u. Sexualorgane 1894, S. 130.
33. Lieblein, Zur Casuistik der Harnröhrensteine und speziell der Divertikelsteine der Harnröhre. Beiträge zur klin. Chirurgie 1896, Bd. XVII, S. 141.
34. Luksch, Demonstration einer Harnsteinbildung im Scrotum. Prager med. Wochenschrift 1903, Nr. 4, S. 46.
35. Marais, Enorme calcul vésical expulsé spontanément. Societ. de méd. de Caën. Referiert in Centralblatt f. d. Krankh. der Harn- u. Sexualorg. 1899, S. 549.

36. Maylard, Case of extravasation of urine as result of an impacted urethral calculus. Glasgow med. journal 1905, April. Referiert in Centralblatt für Chirurgie 1905, Nr. 23, S. 638.
37. Metcalfe, Multiple calculi in the male urethra causing occlusion. Journ. of the amer. med. Assoc. 1904, Mai 14. Referiert in Centralblatt für Chirurgie 1904, Nr. 33, S. 974.
38. Mikkailoff, Calcul arrêté dans l'urèthre d'une fillette. Vratsch 1897, No. 41. Referiert in Centralblatt f. d. Krankh. d. Harn- u. Sexualorg. 1897, S. 396.
39. Minich, A., Estrazione di un enorme calculo dell' uretra spongiosa e membranosa etc. Atti del R. Ist Veneto di sc. T. VI, Ser. 6. Referiert in Centralblatt für Chirurgie 1889, Nr. 5, S. 92.
40. Naguera, Perforación espontánea de la vejiga con expulsion de un voluminoso calculo. Rev. de med. y cir. pract. de Madrid 1904, März 21. Referiert in Centralblatt für Chirurgie 1904, Nr. 43, S. 1263.
41. Nicola, Un caso raro di calcolosi uretrale nella donna. Gazz. degli ospedali e delle cliniche 1902, No. 33. Referiert: Hildebrands Jahresbericht für Chirurgie 1902, S. 1070.
42. Pasteau, Étude sur les calculs de la prostate. Annales des malad. des org. gén.-urin. 1901, No. 4.
43. Piaseski, Un cas d'uréthrocèle compliquée de calcul. Nouv. arch. d'obstétr. et gyn. 1892, S. 236; zitiert nach Quénu.
44. Quénu et Pasteau, Étude sur les calculs uréthraux chez la femme. Annales des mal. des org. gén.-urin. 1896, p. 289.
45. Rörig, Ein Harnröhrenstein. Therapeut. Monatshefte 1896, S. 205.
46. Routier, Calcul de l'urèthre. Bull. et mém. de la soc. de chirurg. 1900, Tom. 31, p. 39. Referiert: Hildebrands Jahresbericht für Chirurgie 1900, S. 892.
47. Schapiro, L. B., Angeborenes Divertikel und Stein der Harnröhre. Annalen der russ. Chirurgie 1899, Heft 5. Referiert in Centralblatt für Chirurgie 1900, Nr. 10, S. 280.
48. Suter, F. A., Über einen autochthonen Paraurethralstein aus phosphorsaurer Ammoniakmagnesia. Deutsche Zeitschrift für Chirurgie 1904, Band LXXII, S. 481.
49. Tarnaud, Traitement des calculs de la prostate. La Presse médicale 1901, No. 73, p. 137.
50. Tesjakow, Zur Statistik der Urethralsteine (Riesen-Urethralstein). Medizinskoje obosrenje 1889, No. 2—3. Referiert in Centralblatt für Chirurgie 1889, Nr. 22, S. 389.
51. v. Thaden, Steine in der Prostata und Harnblase. Archiv für klin. Chirurgie 1875, Bd. XVIII, S. 595.
52. Thierfeld, R., Über Lithiasis bei Kindern. Prager medizin. Wochenschrift 1903, Nr. 35, S. 447.
53. Twarjanowitsch, Ein Fall von Urethralstein. Wojenno-medicinski Journal 1899, Februar. Referiert: Hildebrands Jahresbericht für Chirurgie 1899, S. 779.
54. Valentine und Townsend, Urethral calculus. New York sect. on gen.-

urin. surgery 1901, 20. Nov. Referiert im Centralblatt f. d. Krankheiten der Harn- u. Sexualorgane 1902, S. 664.

55. Voyer, Die spontane Ausstoßung eines großen Blasensteines bei einem Kinde. Gazette méd. Nantes 1903, 17. jan. Referiert in Centralblatt f. d. Krankh. d. Harn- u. Sexualorgane.

56. Waroux, Élimination spontanée d'un calcul vesical. Annales de la soc. médico-chirurg. de Liege 1901, No. 2. Referiert in Centralblatt für die Krankh. der Harn- u. Sexualorgane 1901, S. 504.

57. Wolf, Primary urethral calculus. Annales of surgery 1905, No. 2. Referiert in Centralblatt für Chirurgie 1905, S. 562.

58. Zanconato, Un caso di doppia calcolosi eccentrica dell' uretra profunda. Rivista veneta di scienze mediche 1899, Vol. XXX, fasc. 4. Referiert: Hildebrands Jahresbericht für Chirurgie 1899, S. 1070.

59. Zeißl, Über die Steine in der Harnröhre des Mannes. Stuttgart 1883.

60. Zotos, Ein Beitrag zu den Harnsteinen. Centralblatt für Chirurgie 1900. Nr. 31, S. 800.

61. Zuckerkandl, Otto, Einige seltene Konkretionen der menschlichen Harnwege. Wiener klin. Wochenschrift 1900, Nr. 1, S. 8.

XI.

Aus der chirurgischen Universitätsklinik von Prof. Kocher in Bern.

Die Schußverletzungen im Frieden.

122 Fälle von Schussverletzungen aus der Berner chirurgischen Klinik. 1872—1904.

Von

Josef Halter,
gewes. II. Assistenzarzt der Klinik.

(Mit 19 Kurven.)

Einleitung.

In der folgenden Arbeit werden 122 Fälle von Schußverletzungen behandelt, die seit 1872 in der chirurgischen Klinik behandelt wurden. Eine große Anzahl derselben wurde klinisch vorgestellt und besprochen und ich möchte auf diese klinischen Besprechungen von Herrn Prof. Kocher, die in extenso beigefügt sind, insbesondere hinweisen.

Der Umstand, daß alle Fälle genau beobachtet wurden, erlaubt, wertvolle Schlüsse in bezug auf Behandlung und Prognose der Schußverletzungen zu ziehen und ebenso sehen wir, welche Wandlungen die Therapie seit 1872 erfahren hat.

Die Fälle werden in der Weise zusammengestellt, daß zuerst die Schußverletzungen der Extremitäten, dann die des Abdomens, des Thorax und endlich die des Schädels gesondert besprochen werden.

I. Extremitätenschüsse. Untere Extremität.

a) Knochenschüsse.

Fall 1. Sp., M., 45 J. 28. IX. 1873. Schuß mit Vetterli durch den Stiefel ins Bein.

Anfänglich keine Schmerzen, keine Blutung. Nach kurzer Zeit heftige Schmerzen und Blutung. — Status: Einschuß als rundliche, kleine Öffnung dicht unterhalb und etwas vor dem Malleol. int. Austrittsöffnung ebenfalls etwas rundlich, jedoch mit zerfetzten Rändern auf der Höhe des Calcaneus. Nach der Richtung des Schußkanals mußte der Talus auf der inneren Seite angeschossen und der Calcaneus durchschossen sein. Im Stiefel ein dreieckiges, schlitzförmiges Loch, der Eintrittsöffnung der Kugel entsprechend. Die Wunde wurde, da sie noch ganz frisch, mit der Hohlsonde untersucht, indessen waren keine Kugelstückchen oder Kleiderfetzen zu entdecken. Man entschloß sich, mit Hilfe der exakten Listerschen Behandlung den Versuch zur Erhaltung des Fußes zu machen. Reinigung mit Phenylalkohol 1 : 10, Kauterisation mit konz. Phenylsäure, Phenylwatteverband. Fixierung des Fußes und Unterschenkels in einer Kartonkapsel. Anfangs Oktober Auftreten phlegmonöser Rötung am Unterschenkel. Geringe Schmerzen, abends hohes Fieber, Kopfschmerzen. Kein Frost. Farbe kupferrot, Gaskrepitation unter der Haut.

4. X. Unter der Listerschen Behandlung geht innert wenigen Tagen die Phlegmone des Unterschenkels wieder zurück und zwar ohne Incisionen. Kopfschmerzen verschwunden, Allgemeinbefinden gut.

Am 7. X. beginnt Eiterung, Fieber verschwindet.

12. X. Erst heute, 14 Tage nach Verwundung, entleeren sich durch die obere Wunde (Kugeleintritt) mit der Eiterung nebst einigen gangr. Fetzen Fetzchen von Leder- und Kleidungsstücken.

20. X. Spontane Bildung einer ziemlich großen Perforationsstelle in der Mitte der Planta pedis, durch welche sich allmählich unter starker Eiterung die ganze Masse der kurzen Plantarsehnen entleerte. Gegen Ende Oktober öffnete sich die Ausschußöffnung wieder und es entleerte sich mit dem Eiter, der hier unerheblich floß, ein Stückchen der Kugel und einige Knochensplitter.

Im November allmähliche Abnahme der Eiterung. Es werden von Zeit zu Zeit Knochenstückchen vom Calcaneus entfernt. Allgemeinbefinden gut.

29. XII. Entlassung. Soll nach 2—3 Monaten wiederkommen. Eiterung an der Perforationsstelle mäßig. Kugelöffnungen geschlossen. Schenkel und Fuß nirgends geschwollen, etwas atrophiert. Die Perforationsstelle etwas eingezogen, von frischen Granulationen bedeckt. Pat. soll zu Hause Fußbäder nehmen.

Wiedereintritt 16. III. 1874. Während dem Aufenthalt zu Hause schwoll der Fuß unter 4—5 Malen etwas an und öffnete sich dabei die Ausschußöffnung jedesmal und entleerte sich etwas blutig-seröse Flüssigkeit. — Status praesens: Auf der inneren Seite der Ferse, unter dem Malleol. int., leichte Schwellung mit Rötung, die sehr druckempfindlich ist. Übriger Teil des Calcaneus und Talus ganz schmerzlos. Perforationsöffnung an der Planta pedis eitert mäßig. Allgemeinbefinden gut.

Am 23. III. wird ein ostit. Herd im Calcaneus mit dem scharfen Löffel evidiert. Pat. geht an Krücken.

Mitte April. Starke Schmerzen in der Ferse, Schwellung im Bereich des Calcaneus. Öffnung des Ausschusses und Entleerung von blutig-seröser Flüssigkeit unter Aufhören der Schmerzen. Druckempfindlichkeit blieb. Mit der Sonde waren einige rauhe Knochenzacken zu fühlen, die jedoch

nicht gelöst waren, sowohl von der Ausschußöffnung als von der Perforationsstelle an der Planta pedis aus.

Da die Eiterung nicht aufhörte und sich zuweilen Knochenstückchen entleerten, wurde eine partielle oder totale Exstirpation des Calcaneus in Aussicht genommen.

2. V. 1874 Operation. Chloroformnarkose. Im vorderen Teile des Calcaneus findet sich eine kleine, nußgroße Höhle, ausgefüllt mit fungösen, violett-blauen Granulationen, und in derselben liegend ein nekrotisches kleines Knochenstück, an und in welchem noch ein kleines Stück Blei liegt. Der ganze Calcaneus ist erkrankt und es zeigt sich im Verlauf seiner Exstirpation, daß auch der Talus und das Cuboideum erkrankt sind.

Alle drei werden exstirpiert und da der Fuß nun so seinen Halt im Fußgelenk verloren hat, die Amputation im Fußgelenk nach Syme mit Benutzung des bestehenden Fersenlappens gemacht. Die Malleolen werden stehen gelassen. Die Narbe kommt auf die innere Seite des Stumpfes, dicht unter den Maleol., und nicht auf den Grund resp. die Höhe der Fersenkappe zu liegen. Die Wundheilung wird durch Auftreten eines Abszesses etwas in die Länge gezogen.

Am 22. VI. wird Pat. entlassen. Er kann ohne Schmerzen auf dem Stumpf stehen. Die Malleolen, die bei der Operation stehen gelassen wurden, sind seitlich zu fühlen. Der Lappen scheint durch dieselben nicht im geringsten geschädigt worden zu sein.

Fall 2. L., J., Landjäger in Zollikofen, 24 J. 29. I. 1877. 3. II. 1877 †.

Anamnese: 29. I. nachmittags stolperte Pat., einen mit Schrot geladenen Karabiner tragend, fiel zu Boden, wobei der Schuß losging. Erst nach etwa 1 Minute Schmerzen an der Stelle der Verletzung. Sofort nach dem Schuß soll sich eine bedeutende Schwellung des ganzen Oberschenkels eingestellt haben. Keine Bewußtlosigkeit, nur leichter Schwindel. Bald starke, spannende Schmerzen im Bein. — Status: Pat. klagt über anfallweise auftretende Schmerzen im Oberschenkel und eigentümlich spannende Schmerzen im Fuß. Puls frequent, leicht unterdrückbar, etwas klein. Das linke Bein abduziert und auswärts rotiert in gestreckter Lage. Am Oberschenkel an der Außenseite zwischen mittlerem und unterem Drittel eine ziemlich regelmäßig runde, zweifrankenstückgroße Wunde, aus welcher pilzförmig ein Stück Muskelsubstanz prolabiert. Geringe Blutung aus dieser Wunde. An der Innenseite, ziemlich in der Mitte, findet sich eine fünffrankenstückgroße, intensiv gerötete, etwas stärker vorgetriebene Hautpartie. Der ganze Oberschenkel zeigt eine pralle Auftreibung von eigentümlichen Konturen. Nach oben geht sie bis zum Lig. Poup. und zur Crista ilei, nach unten und vorn bis zum Knie. Patella ist aber hierbei nicht abgehoben, vielmehr sitzt sie in einer Vertiefung, die begrenzt wird nach den Seiten und oben durch die ziemlich vorgewölbten Quadricepsinsertionen, erkennbar an den Kontraktionen dieser vorgewölbten Partien, sowohl spontan, wie auf Reiz. Die pralle Auftreibung füllt die Fossa poplitea ganz aus und erstreckt sich von da bis zur Wade. Die entsprechenden Dimensionen sind:

Unmittelbar unter dem Lig. Poup.	l. 66,5,	r. 59	mm
Mitte des Oberschenkels	„ 59,5,	„ 52	„
Unmittelbar oberhalb der Patella	„ 47,	„ 40,5	„
Mitte der Wade	„ 41,	„ 36	„

Die Haut über dieser Auftreibung ist in keiner Weise verfärbt, mit Ausnahme der erwähnten Stelle an der Innenseite, wo deutlich vermehrte Konsistenz besteht, und es können weiter nach rückwärts erbsengroße. harte Körper (Schrotkörner) in der Haut sitzend durchgefühlt werden. Im übrigen ist die Konsistenz überall eine gleichmäßig pralle. Pulsation an der Geschwulst ist nirgends zu fühlen, ebensowenig etwas über ihr zu hören. Iliaca ext. pulsiert deutlich.

Bei jeglicher Bewegung im Oberschenkel exquisite Krepitation und falsche Beweglichkeit etwa in der Mitte. Bewegungen im Knie, soweit nachweisbar, ganz frei, Unterschenkel und Fuß fühlen sich deutlich kühler

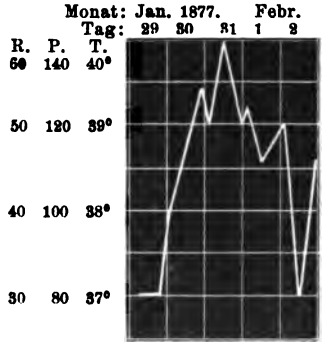

Kurve 1.

an als rechts. Haut am Unterschenkel nicht besonders verfärbt, am Fuß aber etwas blaurötlich. Bewegungen in Fußgelenk und Zehen frei. Von den Zehen bis oberhalb der Malleolen war bei der Aufnahme keine Spur von Sensibilität oder Reflexerregbarkeit vorhanden. Abends 8 Uhr wird hingegen an den Zehen wieder etwas gefühlt, allerdings ist die Lokalisation sehr ungenau. Pulsation ist weder an der Tibial. post. noch an der Pediaea zu fühlen. Abends 10 Uhr ziemlich starke venöse Blutung aus dem Schußkanal.

30. I. Die Nacht verlief ruhig. 38,0, 39,4.

Klinische Vorstellung: Im Status hat sich folgendes geändert: die Auftreibung des Oberschenkels ist nicht mehr so prall wie gestern, jetzt überall etwas eindrückbar. Über der Auftreibung hört man, besonders oberhalb dem Schußkanal, ein dem Puls isochrones Blasen, fühlt hingegen keine schwirrende Pulsation. Unterschenkel und Fuß fühlen sich wieder warm an, hierin kein Unterschied gegenüber rechts. — Der Modus procedendi wird nun in folgender Weise formuliert: In Anbetracht, daß die Radikalbehandlung nur in einer Ablatio subtrochanterica bestehen könnte, welche an sich nicht ungefährlich ist, dies aber umsomehr in vorliegendem Falle

sein muß, wo die Operation in blutig infiltriertem, zu Zersetzungsprozessen so geneigten Geweben vorgenommen werden muß, wird die konservative Behandlung versucht.

In Narkose und unter Esmarchscher Blutleere wird auf der Vorderfläche des Oberschenkels auf die großen Gefäße incidiert, Arterie und Vene für sich mit Catgut oben und unten unterbunden. Es zeigt sich ein Bild hochgradiger Verletzungen von Arterien und Venen. Erstere kann ohne weiteres zwischen den beiden Ligaturen excidiert werden, wobei man konstatiert, daß sie an einer Stelle durchschossen ist, indem sich in der äußeren und inneren Wand, einander unmittelbar gegenüber, zwei regelmäßig rundliche Löcher mit etwas zerrissenen Rändern befinden. Es wird der Schußkanal selbst excidiert, der prolabierte Muskel entfernt und die Frakturstelle untersucht, welche sich als multipel zersplittert erweist. Die einzelnen losen Splitter werden mit der Sequesterzange entfernt.

An der Stelle der Hautverfärbung an der Innenseite des Oberschenkels wird auch incidiert und man kommt in den Schußkanal und kann von der Wunde aus 2 Schrotkörner entfernen. Wundkanal mit Zinkchlorid geätzt, Drainage. Karbolglyzeringazeverband.

Am Abend der Operation hohes Fieber (39,4), Wunden riechen penetrant, Fuß und Unterschenkel kalt und insensibel.

31. I. Pat. sehr kollabiert, kleinen, frequenten Puls, somnolent. Am Unterschenkel subkutanes Emphysem und eine streifig bläuliche Verfärbung bis zum Knie. Die Wunden bräunlich verfärbt, riechen sehr stark. Auf dem braunschwarzen Wundsekret schwimmen Fetttropfen und auf Druck in der Umgebung erfolgt Blasenbildung. Weil die akut-septische Phlegmone in vollem Gange ist, wird die Wunde einfach mit Phenyllappen bedeckt und die galvanokaustische Amputation ohne Narkose noch in Aussicht genommen.

Innerlich Kognak $^1/_2$ stündl. 1 Eßlöffel.

Am 1. II. Ablatio femoris mit dem Thermokauter ohne Narkose. Verband mit Jodwatte.

2. II. Puls klein, Temp. 39,0. Atem übelriechend. Beim Verbandwechsel wird aus der Wunde viel gangränöses Gewebe entfernt. Gasentwicklung in den Geweben, besonders an der Hinterseite des Stumpfes bis zu den Nates. Penetranter Gestank, Jodwatteverband, Excitantien. Trotzdem kollabiert Pat. immer mehr, häufiger Vomitus.

Am 3. II. erfolgt Exitus.

Sektion ergab starke Fäulnis, keine Lokalveränderungen, Milztumor.

Fall 3. W., F., 22 J., Kutscher in Neuenburg. 17. II. 1877 bis 2. IV. 1877.

Anamnese vom 17. II.: Pat. wollte am 16. nachm. in sitzender Stellung den Revolver aus der Tasche nehmen. Derselbe ging los und die Kugel drang, in den Beinkleidern nur eine kleine Öffnung hinterlassend, in der Gegend des Condyl. int. fem. sin. ins Bein. Blutung sofort bedeutend. Zuerst konnte Pat. noch gehen. Dann heftige Schmerzen und Gehen unmöglich. Eine Stunde nach Unfall Aufnahme im Spital. Man fand eine kleine Einschußöffnung in der Gegend des Condyl. int. fem. links von etwas mehr als $^1/_2$ cm Durchmesser, mit Richtung nach unten. Dem Condyl.

entlang nach unten und offenbar dem Schußkanal entsprechend eine zirkumskripte, 3—4 cm breite Auftreibung der Weichteile bis zur Gelenklinie. An Tuberositas tibiae spontan und auf Druck starke Schmerzen. Eine deutliche Auftreibung des Knochens fehlte. Kein Ausschuß.

17. II. Jod- und asept. Verband nebst Lagerung in einer Kapsel.

18. II. Klinische Vorstellung: In der Umgebung der Einschußöffnung Rötung; ödematöse Schwellung von da bis zur Gelenklinie. Schmerzhaftigkeit. Phlegmone. Vom Einschuß aus wird nach oben und unten gespalten, die Wunde mit Jod desinfiziert und aseptisch verbunden. Zwischen Patella und Tuberos. tibiae besteht eigentümliche Pseudofluktuation, nicht dem Kniegelenk angehörend, denn die Patella ist nicht abgehoben, vielleicht etwa dem extrakaps. Fettgewebe. Beteiligung des Kniegelenks nicht nachweisbar. Tuberositas tib. auf Druck stark schmerzhaft, ebenso der Tibiakopf. Sonst nirgends Schmerzhaftigkeit. Über dem Tibiakopf leichtes Ödem. Pat. macht im Kniegelenk Bewegungen ohne besondere Schmerzen.

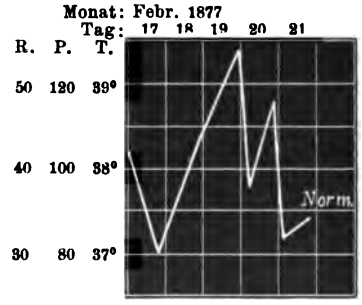

Kurve 2.

Kugel sitzt also wahrscheinlich im Tibiakopf, wo man nicht zur Extraktion berechtigt ist, solange sie das Gelenk nicht lädiert oder in anderer Weise ihre Entfernung fordert.

12. II. Phlegmone ausgeheilt, Tuberos. tibiae nicht mehr schmerzhaft.

26. II. Pat. steht seit 4 Tagen auf. Keine Schmerzen beim Gehen.

2. IV. Entlassung. Wunde vernarbt, ganz unempfindlich auf Druck. Kniegelenk vollkommen normal.

Fall 4. H., J., 23 J., Landarbeiter, Meiningen. 3. XI. 1879.

Am 20. IV. wurde Pat. beim Militärschießen von einer Kugel getroffen, welche zuerst am Ziel eine $1\,^1/_2$ cm dicke Tür durchbohrt hatte und ca. 5 cm davon entfernt den Pat. traf. Das Geschoß drang außen vorn am Tibiakopf ein und hinten innen, unterhalb der Kniekehle, aus. Blutung mäßig. Pat. konnte vom Moment an nicht mehr gehen. In den nächsten Tagen starke Schwellung vom Fuß bis Oberschenkel, hie und da Fieber, nicht starke Schmerzen. Nach 8 Tagen nahm der Arzt unter mehreren Malen kleine Knochensplitter zur Einschußwunde heraus, und 4 Wochen später ein Stück Blei. Es bildeten sich Senkungsabszesse, die vom Arzt eröffnet wurden.

20. XI. 1879. Status: Kräftiger Mann. Am linken Unterschenkel außerhalb der Tuberositas tibiae eine eingezogene Fistel mit narbigen, bläulichen Rändern, dem Knochen adhärent. Die Fistel sezerniert mäßige Mengen Eiter. Der Tibiakopf ist nicht wesentlich verdickt, auf Druck nicht empfindlich. Hinten in der Gegend des Ausschusses ist intensiver Druck gegen die Tibia schmerzhaft. Beugung im Knie vollständig, Streckung zeigt einen Defekt von 10^0. Die Sonde führt in von Knochen gebildeten Kanal, an dessen Rändern man an mehreren Stellen auf rauhen, nicht beweglichen Knochen stößt. In beiden Leisten geschwellte, unempfindliche Drüsen.

Klinische Vorstellung: In Narkose mit Esmarch und Lister Spaltung und Excidierung der Fistel. Ein Stück des Tibiarandes wird abgemeißelt. Nun gelangt man in eine ganz bedeutende Höhle im Caput tibiae, aus der mehrere kleine, kaffeebohnengroße Sequester entfernt werden. Drainage der Höhle. Offene Wundbehandlung.

9. II. 1880. Wunde vollkommen zugranuliert. Entlassung.

Fall 5. A., A., 16 J., Buetigen. 21. V. 1882. — Am 21. V. Schuß in den Oberschenkel durch Vetterligeschoß aus einer Entfernung von etwa 250 m.

Es wird eine Fraktur des Oberschenkels konstatiert. Einschuß vorn unten, Ausschuß hinten oben. Ersterer 1 cm breit, rund, mit einer schmalen, gequetschten Zone, letzterer $2^1/_2$ cm lang, zerrissen und zackig. Im Kniegelenk ein Erguß. Puls 110. Atmung etwas rasch.

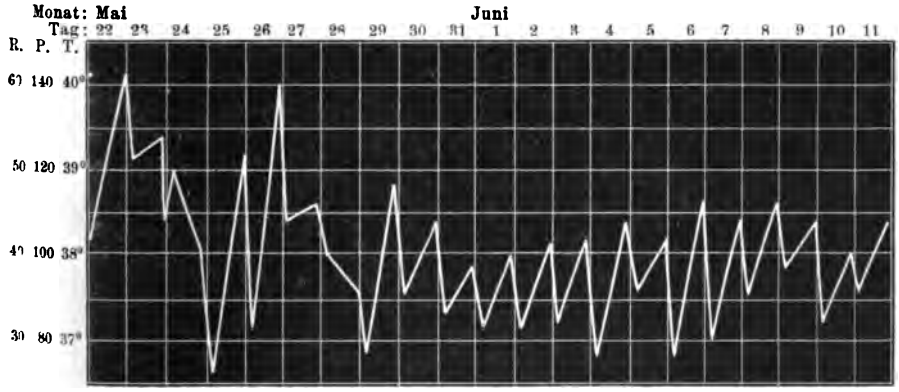

Kurve 3.

Desinfektion mit 5proz. Karbol und Karbolverband. Lagerung in eine Kapsel.

22. V. Operation: Narkose, Spaltung der Ausschußwunde. Man konstatiert mehrere kleine Splitter und im Femur eine Kontinuitätstrennung von ca. 10 cm. 5—6 Splitter werden mit Zange entfernt. Karbolglyzerinverband. Abends Temp. 40,2, Zunge trocken, Puls klein, 120, leicht eingenommenes Sensorium.

23. V. Wegen beginnender Sepsis wird zur Ablatio geschritten, im

oberen Viertel. Kleiner Vorderlappen, sonst zirkulärer Hautschnitt und Muskelschnitt. Nachträglich Nekrose des vorderen Amputationslappens. Nekrot. Partien entfernt, Spülung mit 1 proz. Karbol, Jodpinselungen.

Da vom Periost des Knochenstumpfes starke Granulationen ausgehen, wird am 1. Juli das periphere Knochenende mit Granulationen abgetragen. Darauf langsame Heilung.

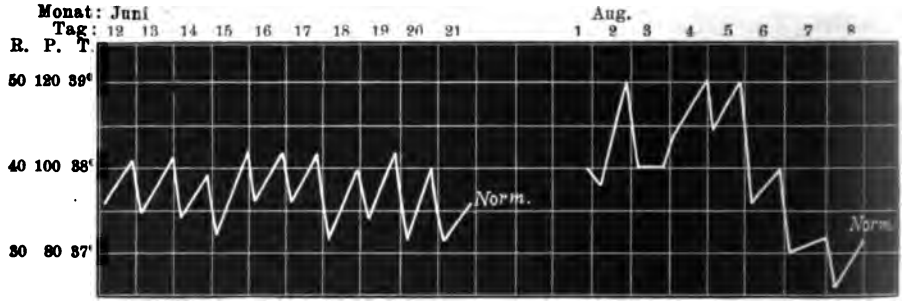

Kurve 4.

26. X. Pat. wird entlassen, am Knochenstumpf eine starke Hornschicht. Narbe breit, etwas eingezogen, auf Druck wie beim Gehen unempfindlich.

Fall 6. R. M., 19 J., Gießer. 24. XI. 1884. — Schuß in den Fuß aus einer mit Schrot, Papier und Pulver geladenen Flinte. Laufmündung auf dem Fußrücken ruhend. Der Schuh zeigte oben ein großes Loch, unten war die Sohle weggerissen. Pat., der ziemlich stark blutete, wurde sofort hierher gebracht.

28. XI. Die 1. Phalanx der 3. Zehe wird reseziert, die stark zerrissene Wunde teilweise vereinigt.

2. XII. Wunde granuliert schön, kein Fieber.

8. XII. Pat. wird entlassen und soll zu Hause weiter behandelt werden.

Fall 7. L., J., 48 J. Worb. 5. II. 1888. — Pat. wurde am 4. II. sachm. auf der Jagd aus Entfernung von 2 m ins linke Knie genchossen. Er fiel zu Boden und konnte sich nicht mehr erheben. Blutung gering. Die Flinte war mit ca. 40 Schrotkörnern geladen, welche durch Lederstiefel, Hosen und Unterhosen eindrangen.

Klin. Vorstellung: 6. II. 1888. Patella ganz zerrissen. Einzelne Stücke beweglich. Man sieht ins Gelenk hinein. Die Condylen der Femur bloßgelegt. Bei Bewegung sammelt sich schleimige Flüssigkeit im Gelenk an, der etwas fibrinöses Exsudat beigemischt ist. Wundränder gerötet und an mehreren Orten nekrotisch, zum Teil mit Blasenbildung. Die Schrotkörner haben die Patella zerschmettert und das Kniegelenk breit eröffnet. Die Wunde ist infiziert, unsere Aufgabe ist, dieselbe aseptisch zu machen, denn die Gefahr kommt zunächst ausschließlich von der drohenden Sepsis. Eine 2. Indikat. ist die, dem Pat. ein möglichst gut funktionierendes Knie zu erhalten. Die erste Aufgabe der Asepsis wird erzielt durch Offenhalten des Gelenkes, damit das sich bildende Sekret freien Abfluß hat und man

besonders immer für die Desinfektion desselben sorgen kann. Das Gelenk mit zersplitterten Knochenenden und nekrotischen Wundrändern kann man mit energischem Antiseptikum desinfizieren, z. B. 5—10 proz. Chlorzinklösung, womit man aber die Synovialis stark schädigen wird, und damit die spätere Funktion. Der Verlauf dieser Methode wäre ferner der, daß man die Desinfektion öfters wiederholt, da das Kniegelenk zu unregelmäßig gebaut ist. Es frägt sich nun, 1. wie lange wird dieses Verfahren zur Heilung bedürfen und 2. welches ist das funktionelle Resultat?

Die Heilungsdauer wird etwa 3 Monate beanspruchen und alsdann ein steifes Bein zur Folge haben. Diesen Erfolg aber können wir schneller und sicherer erzielen durch Resektion. Die Wundheilung wird 14 Tage dauern und nach 6 Wochen kann Pat. mit einem Apparate nach Hause. Das, was sich nicht gut desinfizieren läßt an unregelmäßigen Recessus, das wird bei dieser Methode eben fortgeschnitten. Im Kriegsfalle müßte man an eine Ablatio denken, damit wird man alles infizierte los. Die günstigen Fälle im Kriege sind alle zu beziehen auf Fälle mit geringer Weichteilverletzung. In den neuesten Kriegen hat man bei Resektionen nach Knieschüssen 60 Proz. Mortalität. In einem Falle wie der vorliegende, könnte man nur resezieren, wenn man für Desinfektion usw. günstige Verhältnisse hätte.

Wir würden also so vorgehen: Breite Eröffnung des Gelenkes nach Exstirpation der Patella, Desinfektion aller dadurch zugänglichen Recessus. Dann kann man das Gelenk noch offen halten und Sekundärnaht anlegen. Sollte sich die Desinfektion als unvollkommen erweisen, kann man immer nach einigen Tagen noch die Resektion machen mit Sekundärnaht. So haben wir Aussicht auf ein bewegliches Gelenk, und keine Verkürzung. Sollten sich in den Knochenenden noch Schrotkugeln finden, so würde man dieselben resezieren müssen.

Operationsbericht vom 6. II. 1888. Chloroform-Äthernarkose. In Mitte der zertrümmerten Patella und in den umgebenden Weichteilen fand

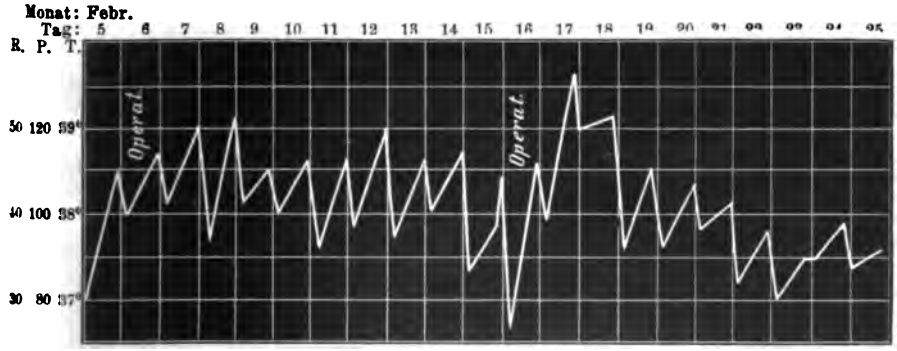

Kurve 5.

man stark deformierte Schrotkörner sowie den Filzpfropf der Patrone. Weichteile stark geschwärzt und zerrissen. Die ganze, verletzte Hautpartie wird reseziert. Gelenk gesund, aber in Rücksicht auf die Desinfektion

werden die Kreuzbänder durchschnitten. Ausspülung mit Chlorzink 2 und Sterilisation der Gelenk- und Wundfläche mit Sublimattupfern 1‰. Ein Schrotkorn ist durch den Cond. extern. fem. von hinten außen und vorn innen durchgekommen. Ausmeißelung des Schußkanals, Mark in Umgebung erweicht. Die Quadricepsehne kann nicht mit dem Lig. p

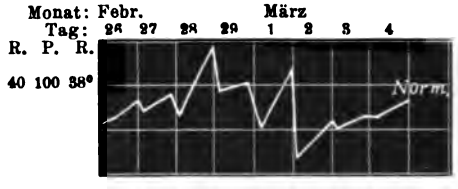

Kurve 6.

zusammengenäht werden, da die ganze Bedeckung der Patella zerrissen war. Diese Sehne ist verloren und dies wird für die Funktion des Gelenkes kein viel besseres Resultat erwarten lassen als die Resektion.

8. II. Hohes Fieber und es fließt Eiter aus der Wunde. Die Nähte werden gelöst und die ganze Wundhöhle ausgiebig mit Jodtinktur desinfiziert. Die Kreuzbänder vollständig durchtrennt und die Meniscen entfernt.

11. II. Klin. Vorstellung: Die Desinfektion ist bei der Operation nicht vollkommen bewerkstelligt worden, und zwar die der Haut. Es mußten nachträglich noch gequetschte Gewebe desinfiziert werden, was ziemlich schwierig war. Sobald die Desinfektion exakt vollendet sein wird, wird die Resektion gemacht, unter möglichster Schonung, um keine zu große Verkürzung zu bewirken. Bei der ausgedehnten Infektion wäre es nicht mehr berechtigt, das Gelenk erhalten zu wollen.

Am 16. II. kann die Resektion des Kniegelenkes vorgenommen werden. Der fernere Wundverlauf wurde kompliziert durch Bildung eines Abszesses an der Vorderfläche der Tibia. Er wurde entleert.

12. III. Gipsverband mit hinterer Schiene von den Malleolen bis Becken reichend. Bein in guter, gestreckter Stellung, ziemlich konsolidiert.

14. III. Pat. wird im Gipsverband entlassen. Linkes Bein ist außerordentlich atrophisch. Die linken Leistendrüsen sind geschwollen, nicht schmerzhaft. Links bedeutende Verkürzung. Pat. sonst gesund. Er erhält Verbandzeug und 5 proz. Karbollösung mit der Weisung, sich täglich einmal zu verbinden.

12. IX. 1904. Pat. geht sehr gut. Die Heilung vollzog sich normal. Knie ankylot.

Fall 8. Frau K., 48 J., Wimmis. 3. XI. 1889. — Am 31. X. Schuß mit Flobert ins rechte Knie auf 7—8 m Entfernung, durch Kleider hindurch. Pat. fiel zu Boden, konnte nicht mehr auf dem Bein stehen. — Status: 3. XI. 1889. An der Außenseite des rechten Kniegelenkes eine fünf Centstück große Wunde, rundlich, mit blauschwarzem unregelmäßigem Rande. Auf dem Defekt eine Kruste. Kniegelenk wenig geschwollen. Druck auf den äußeren Condylus des Femur schmerzhaft. Tibiakopf bei Kompression nicht schmerzhaft. Pat. erhält Umschläge und Jodanstriche.

Borke wurde abgestoßen, darunter eitrige Granulationen, die sich rasch überhäuten. Streckung und Beugung des Beines sind schmerzhaft.

27. XI. Operation: Schnitt am äußeren Epicond. fem. Unter Haut und Fascie die Spuren eines Blutergusses. Schnitt auf den Knochen dicht oberhalb des Knorpelansatzes. Die Bleikugel sitzt im Knochen dicht unter dem Periost, wenige Millimeter über der Gelenklinie. Ringsum der Knochen erweicht und mit Granulationen angefüllt, die mit dem scharfen Löffel ausgeschabt werden, wobei ein kleines Stückchen Tuch zum Vorschein kommt. Desinfektion der ganzen Wunde, fortlaufende Naht. Verband.

4. XII. Prima-Heilung. Pat. wird mit einem Wasserglasverband für 5 Wochen entlassen.

30. IX. 1904. Vollkommene Heilung. Knie gut beweglich.

Fall 9. M. G., 12. J., Ins. 21. X. 1903. — Schuß mit Flobert ins rechte Knie durch die Kleider hindurch. Sofort heftige Schmerzen und Pat. konnte fast nicht mehr gehen. Bewegungen im Kniegelenk sehr schmerzhaft und deshalb beschränkt. Geringer Blutverlust.

Status: Einschuß am obern äußern Rand der Patella, 5 mm im Durchmesser. Ränder desselben stark gerötet, die Öffnung selbst durch einen Pfropf geronnenen Blutes geschlossen. Umgebung stark druckempfindlich, nicht geschwellt. Am Gelenk keine Veränderungen. Der Röntgen zeigt die Kugel an der Außenseite des Condyl. ext. fem. in den Knochen eingebettet.

Operation: 23. X. 1903. Entfernung der Kugel, wobei das Gelenk etwas eröffnet wird. Dem Knochen fest aufsitzend findet man die kleine Kugel mit einem Kleiderfetzchen. Wunde wird geschlossen, Schußkanal gejodet und drainiert. Xeroformgaze — Collodialverband. Antiseptischer Druckverband.

Am Tage nach der Operation schwillt unter Fieber das Kniegelenk stark an und ist gerötet.

27. X. Temp. immer über 38. Deutliche Fluktuation zu beiden Seiten der Patella. Der Erguß wird entleert, gallertig-fibrinöse, gelbliche Massen, die sich im Präparat und Kultur steril erweisen.

15. XI. Unter Drainage und täglichen Borspülungen und warmen Salicylumschlägen ist die Schwellung verschwunden. Temp. zwischen 37,0 und 38,0.

25. XI. Bewegungen im Kniegelenk nicht mehr wesentlich beschränkt, noch schmerzhaft. Operationswunde granuliert zu.

4. XII. Klinische Vorstellung: Es handelt sich um eine Gonitis leichten Grades, die infektiöser Natur war, obschon man keine Mikroorganismen gefunden hat. Heilung mit Kapselverdickung und Schrumpfung.

14. XII. Entlassung. — 2. X. 1904. Bewegungen wieder ganz normal.

Fall 10. E. E., 22 J. Court. 5. XII. 1897. Schuß in den rechten Oberschenkel aus einer Jagdflinte in der Richtung von außen nach innen. Sofort heftige Schmerzen im rechten Oberschenkel. Die Funktion des Beines war sofort aufgehoben. Starker Blutverlust, doch nie im Strahl. Bald trat eine starke Schwellung des Beines ein, und nach einigen Stunden auch eine Verfärbung der Haut.

Spezialstatus: 6. XII. Herr Prof. Kocher. Der rechte Oberschenkel zeigt eine kolossale Anschwellung namentlich im oberen Teil, nach unten allmählich abnehmend. Haut überall glänzend, stellenweise blaß, an andern Stellen zeigt sie eine fleckige, verschwommene, blaurot bis kupferrote Verfärbung bis zum Gesäß und über das Lig. Poup. hinüber. Palpation ergibt eine sehr starke Spannung; deutlicher Erguß im Kniegelenk, kein Ödem des Unterschenkels, Fuß wird gut bewegt, ist nach außen rotiert. An Stelle der größten Schwellung und Spannung sehr deutlich tympanitischer Schall gegen die Ausschußöffnung zu ist er metallisch, offenbar ist hier die größte Ansammlung von Gasen.

Es werden multiple Incisionen mit Thermokauter gemacht, Einführen von Drains, Saliyzlumschläge, Extension. 2 mal täglich Spülung mit 1 proz. Lysollösung und Nachspülung mit Salzwasser.

Tymp. Schall nach 3 Tagen verschwunden. Da 2 mal starke Blutungen aus einer Drainöffnung erfolgten, wurde am 14. XII. incidiert, und man fand die Profunda femoris verletzt, sie wurde doppelt unterbunden. Man konnte auch die Fraktur feststellen, eine einfache Femurfraktur ohne Splitterung mit Dislokation. Pat. hat noch hektisches Fieber, herkommend von der Resorption aus einem Retentionsherd. Hämoglobin 40 Proz.

Es wird nun täglich mit Lysol und Salzwasser gespült, wobei die Wundsekretion abnimmt. Im Februar 1898 bildete sich an der Rückseite des Oberschenkels ein Abszeß (Streptokokken und Coli), der incidiert und drainirt wird. Im April ist die Schußöffnung immer noch offen und es fließt stinkender, grünlicher Eiter daraus. Mit Sonde kommt man durch eine Fistel unter der Schußöffnung in einer Tiefe von $9^1/_2$ cm auf rauhen Knochen, der den Eindruck von einem Splitter macht.

29. IV. Operation: Bromätyl-Äthernarkose. Es zeigt sich, daß die beiden Fragmente des Femur nur fibrös verwachsen sind und zwischen ihren beiden Enden, namentlich auf der hintern Seite, finden sich losgelöste nekrotische Knochenstücke, die entfernt werden. Am oberen Fragment starke Calluswucherungen, die weggemeißelt werden, die Frakturenden werden treppenförmig angefrischt und mit einem doppelten Silberdraht fixiert. Ausspülung. Tamponade mit Jodoformgaze, steriler Verband, Gipsverband. — Heilung vollzog sich normal.

3. X. 1904. Bein soll steif geblieben sein, Pat. kann aber gut gehen.

Fall 11. H. E. Sch., 17. J. aus R., 20. I. 1890. — Im Januar Revolverschuß ins Becken von vorn her. Nach der Verletzung eiterte es während einem Jahre. Dann wurde mühsam die Kugel extrahiert. 8 Monate später war die Wunde zugeheilt, aber schon $^1/_2$ Jahr darauf bildete sich vorn eine Fistel, die sich zeitweise schloß, seit Juni 1889 beständig eiterte. Abmagerung gering. Keine Darm- oder Blasenstörungen. Tuberkulose nicht in der Familie.

Status 31. I. 1890. 5 cm oberhalb der Crista ilei in der Paraxillarlinie eine eingezogene Narbe. Direkt über dem Lig. Poup. 2 cm von der Spin. ant. sup. eine Fistel, die bis in die Gegend der erwähnten Narbe, aber in die Tiefe führt. Hinten am Sakrum in der Mittellinie eine eingezogene Narbe. Lungen und Herz normal.

Operation: 31. I 1890. Incision von der Fistel aus bis zur Narbe.

Spaltung von der Fistel in die Fossa iliac. int., wo mit Granulationenausgekleidete Höhle mit einem Gang bis zur frühern Ausstrittstelle im obersten Teil des Sakrum führt. Ein kleiner, kortikaler Sequester als Ursache der Eiterung findet sich in der Höhle. Nach gründlicher Auskratzung wird Salol eingerieben, mit Karbol tamponiert, mit Sublimat verbunden, Drainage.

Wunde reinigt und schließt sich langsam unter antiseptischer Behandlung. (Salizylumschläge, Karboltamponade, Zinksalbenverband).

18. IV. Anfrischung der Wunde durch Abtragung der alten Narbe unter Cocainanästhesie. Naht.

22. IV. Nähte entfernt. Prima. — 1. V. Geheilt entlassen.

In Fall 1, 2 und 5 sehen wir, daß die Behandlung der Wunden mit konz. Antiseptica nicht imstande war, die Infektion hintan zuhalten. Im Gegenteil wurden offenbar durch Ätzung mit konz. Phenyllösung und Zinkchloridlösung die Gewebe dermaßen beschädigt, daß sie einen ausgezeichneten Nährboden für die Bakterien bildeten. Dr. Arn. Müller hat in seinen „Experimentellen Untersuchungen über die Infektion von Kaninchen durch Geschosse" nachgewiesen, daß die Infektion des Schußkanales durch Applikation von Jodtinktur, Drainage oder Kauterisation des Schlußkanales nicht verhindert werden kann. Zum gleichen Resultat kommt Koller. [Die Mikroben müssen in die den Schußkanal umgebenden Gewebe eingesprengt sein, wo sie sich unter einem Ätzungsschorf ruhig entwickeln können.

Von den 11 Fällen komplizierter Schußwunden der unteren Extremität sind 9 infiziert, **81,8 Proz.** Davon wurden nur in 3 Fällen Kleiderfetzen in der Wunde gefunden. In allen übrigen Fällen passierte jedoch das Geschoß bei seinem Eindringen auch Beinkleider oder Schuhwerk unter Hinterlassung eines mehr oder weniger großen Defektes in denselben, so daß es wahrscheinlich ist, daß auch in diesen Fällen die Infektion von den Kleidern herrührt, da dieselben wohl immer virulente Keime enthalten, wie Schwarzenbach es von den Soldatenkleidern nachgewiesen hat.

Dr. Justyn Karlinski zeigte in seinen Versuchen, daß durch die Geschosse mitgerissene feine Stofffasern manchmal weit vom Schußkanal entfernt in die Gewebe eingesprengt werden und durch die an ihnen haftenden Mikroben die Ursache von disseminierten Abszessen in der Umgebung] des Schußkanales [sein können, gegen deren Entwicklung also selbst die sorgfältigste Desinfektion des Schußkanales nicht aufkommen kann. Eine solche Genese können die Abszesse von Fall 4 haben.

Eine langwierige Infektion finden wir in Fall 1, wo die blut-

Zusammenstellung der Knochenschüsse

Fall	Körperregion	Einschuß	Ausschuß	Waffe, Distanz	Kleiderfetzen
1	Talus u. Calcan.	Rund, m. scharfen Rändern	rundlich, mit zerfetzten Rändern	Vetterli, Nahschuß	Leder- und Kleiderfetzen
2	Oberschenkel. Splitterfraktur	2 Fr. st. groß, unregelmäßig rund mit prolab. Musk.	Durch Hautverfärb. angedeutet	Schrot, Nahschuß	?
3	Condyl. int. sin fem.	5 mm rund	Fehlt	Revolver, Nahschuß	?
4	Tibiakopf, alt	Fistel	Vernarbt	Vetterli, mittlere Dist.	?
5	Oberschenkel. Femurfraktur	rund, 1 cm mit schmalem gequetschtem Saum	2½ cm, zerrissen zackig	Vetterli, 250 m	?
6	Zehenregion	Unregelmäß. Riß	Unregelmässiger Riß	Schrot, Nahsehuß	Nein
7	Linkes Knie	Groß, zerrissen Patella freiliegend	Fehlt	Schrot, Nahschuß	?
8	Condyl. ext. fem.	Rund, geschw. bläul. Rand	Fehlt	Flobert, 7—8 m	Ja
9	Knie, Femur	Rund, 5 mm	Fehlt	Flobert, Nahschuß	Ja
10	Rechter Oberschenk. Fraktur	—	—	Flintenkugel, Nahschuß	?
11	Sakrum, alt.	Leistenbeuge. Fistel	Sakrum, Narbe	Revolver, Nahschuß	?

reiche Spongiosa, des Calcaneus, deren Knochenbälkchen durch das Geschoß höhlenartig zertrümmert waren, einen ausgezeichneten Nährboden lieferte.

Im Fall 2 ist durch die große Läsion der Gewebe durch einen Schrotschuß und den enormen Bluterguß in dieselben bei herabge-

der unteren Extremität.

Infiziert	Schußkanal, Knochen	Behandlung	Operation	Ausgang und bleibender Nachteil
Ja, am 3. Tag. Fieberanst.	Höhle im Calc. mit Sequester und Bleistück	Energ. antis. mit Carbolätzung	Amput. n. Syme da Calc. Tal u. Cub. zerst.	Heilung, gut tragfähiger Stumpf, Krankh.-Dauer 9 Monate
Gasphlegmone	Femur zersplittert. Loch in Art. u. V. femor	Antis. mit Zinkchloridätzung	Oberschenkelamputation	Exitus am 3. Tage an Sepsis
Ja	Blind im Tibiakopf	Aseptisch	—	6 Wochen Heilunsgdauer
Ja	Höhle im Caput tibiae	Antiseptisch	Entfernung d. Knochen sequester	Heilung 12 Wochen Spitalbehandlung. Dauer der Krankheit 10 Monate
Ja	Schrägfrakt. des Fem. mit wenig. Splittern	Antiseptisch	Amput. am 3. Tg. wegen Sepsis	Heilungsdauer 5 Monate, Reamput. wegen periost. Wucherungen
Nein	—	Antiseptisch	I. Phal. der 3. Zehe reseziert	Heilung nach 14 Tagen
Ja	Patellazertrümmerung Eröffnung des Gelenkes	Antisept, offen	Resectio genu	Heilung nach 2 Monaten
Nein	Rundes Loch im Knochen	Antiseptisch	Entfern. der Kugel mit Tuchfetzen	Heilung nach 3 Wochen
Ja	Loch im Condyl. ext. femor	Antiseptisch	Kugel mit Tuchfetzen entfernt	Heilung nach 7 Wochen
Strepto-Coli. Gasphlegm.	Fract. femor Prof. femor verletzt	Antiseptisch	Profunda unterbund. Knochennaht	Heilung nach 5 Monaten
Ja	Fossa iliac. bis zum Sakrum	Antiseptisch	Sequester entfernt	Heilung nach 4 Monaten

setzter Zirkulation die schwere Gasphlegmone gut zu erklären, interessant ist dieser Fall zugleich durch den lochförmigen Durchschuß durch die Arteria femoralis, deren Unterbindung bei der hochgradigen Sepsis keinen Erfolg haben konnte. Von den 3 Oberschenkelfrakturen mußten 2 wegen der akuten Sepsis amputiert

werden, einer starb (Fall 2), beim anderen dauerte die Heilung volle 5 Monate, was zum guten Teil auf die periostalen Wucherungen zurückzuführen ist, die eine Reamputation notwendig machten, was durch die aperiostale Methode, die jetzt auf hiesiger Klinik mit ausgezeichnetem Erfolg geübt wird, vermieden worden wäre. Auch der 3. Fall von Femurfraktur ist ein sehr schwerer, kompliziert mit schwerer Gasphlegmone (Streptokokken und Coli) und Verletzung der Profunda femoris. Erstere wurde durch gründliche Spaltung und Schaffung guten Abflusses bald geheilt, die Arterie ohne nachteilige Folgen unterbunden. Die durch Naht vereinigten Fragmente heilten gut mit ausgezeichnetem funktionellem Resultat.

Mit Ausnahme von Fall 4 und 5 waren alles Nahschüsse. Auf die verschiedenen Waffen verteilen sich die Fälle folgendermaßen:

	Amputation	Resektion	Heilung ohne Nachteil	Total
Vetterli	2 (Syme + Femur)		1	3
Schrot	1 Exit.	2 (genu et phal.)	—	3
Revolver	—	—	2	2
Flobert	—	—	2	2
Flinte	—	—	1	1
Total:	3	2	6	11

Die Vetterli und Schrotverletzungen zeigen eben den schwersten Verlauf, während die von Revolver und Flobert relativ leichte waren, dank dem kleinen Kaliber. Das Vetterligeschoß mit dem großen Kaliber 10,6 mm, und aus leicht deformierbarem Blei bestehend, macht viel größere Verletzungen, ebenso die Schrotschüsse, wo die Projektile in Form eines Zerstreuungskegels in die Gewebe eindringen und viel Infektionsstoffe mit sich reißen können.

---

b) Weichteilschüsse.

Fall 12. K. A., 29 J., Landwirt v. Obertal. 28. X. 1894. Am 26. X. Schrotschuß in den linken Fuß aus $1^1/_2$ m Entfernung. Heftige Schmerzen und Gehunfähigkeit. — Status: Über dem Dorsum pedis, dem Talo-tibialgelenk entsprechend, sieht man eine ca. handtellergroße, un-

regelmäßig umgrenzte Wunde, graulich verschmiert mit zerfetztem Sehnengewebe in der Mitte. Dorsalflexion des Fußes vollkommen aufgehoben, Zehen werden bewegt. Der Musc. ext. dig. comm. wäre also intakt, der ext. hall. long. ist angerissen, in seiner Aktion aber nicht wesentlich beeinträchtigt. Zerstört aber erscheint die Sehne des Musc. tibial. antic. Aus einer kleinen, ca. erbsengroßen Öffnung in der Wunde kommt Synovia zutage, die Eiterkörperchen, aber keine Bakterien enthält.

Elektrische Prüfung: Bei mäßigem, farad. Strom sieht man deutlich den oberen Sehnenstumpf des Musc. tibial. antic. in der Wunde sich retrahieren, der Fuß wird nicht bewegt. Musc. extens. dig. comm. funktioniert normal. Von der Wunde aus im Bereiche von Met. 1—3 bis gegen die Zehen hin. eine Zone von herabgesetzter Berührungs- und Schmerzempfindung. Die Arteria peronea ist nicht lädiert. Der Peroneus profund. vollkommen intakt. Es sind einzelne Äste des Peron. superfic, die gelitten haben.

28. X. Gründliche Desinfektion der Wunde, Salizylumschläge, antisept. Behandlung, Ruhigstellung des Fußes in Schiene.

Kein Fieber, Allgemeinbefinden gut.

6. XI. Wunde granuliert. Die Sehnenfetzen haben sich zum größten Teil losgelöst.

Am 9. XI. wird ein Abszeß eröffnet, der sich oberhalb der Wunde, außerhalb der Tibiakante gebildet hatte, in dem ebenfalls zerfetzte Sehnen zutage treten. 2 stündliche Spülung der Wunde mit Kochsalzlösung. Salizylumschläge und 2mal täglich Jodbepinselung. Temp. 37,6.

12. XI. Gelenk völlig frei, es tritt beim Bewegen des Fußes klare Synovia aus.

17. XI. Die völlig losen, nekrotischen Fetzen der oberen Wunde werden mit Schere entfernt. Untere Wunde granuliert schön. Fußgelenk völlig frei. Kein Fieber. Die große Zehe kann nicht extendiert werden, wohl aber die 4 übrigen. Der Fuß wird nur unvollständig dorsal eleviert. Pat. wird auf Wunsch entlassen.

Fall 13. Sch., F. Dachdecker, 31 J., von Diesbach in Bern. 21. IV. 1879.

Anamnese: Im Januar 1877 im Aschante-Krieg in den rechten Unterschenkel geschossen. Geschoß angeblich nach 2 Tagen extrahiert, ganz abgeplattet, mit Porzellanstückchen vermischt. $^1/_2$ Jahr Spitalverpflegung. Bildung einer Fistel an der Einschußstelle, die beständig sezerniert. Bei starken Anstrengungen Anschwellung des Unterschenkels und Schmerzen an der Außenseite desselben; beides verschwindet bei Ruhelage. — Status: In der Mitte des Unterschenkels, dicht an der hinteren Kante der Tibia eine narbige Hautstelle, in deren Mitte eine Fistelöffnung, die wenig sezerniert. Die Sonde kommt an der Hinterfläche der Tibia, in einer Tiefe von 5 cm auf einen beweglichen, harten Körper, der Tibia anliegend. Bewegungen in Fuß und Kniegelenk frei. An der Tibia nirgends eine Verdickung wahrzunehmen, ebensowenig irgendwo Infiltration der Weichteile. Dagegen findet sich etwa 2 cm weiter außen, auf der Vorderseite der Fibula, eine feste, nicht deutlich begrenzbare Resistenz, die auf Druck sehr empfindlich ist. — Diagnose: Unterschenkelschuß zwischen

Tibia und Wadenmuskulatur, vor der Fibula blind endigend, wahrscheinlich mit Schürfung der Tibia, Absplitterung und Sequesterbildung. — Indikation: Extraktion.

Operation vom 2. V. 1879. In Chloroformnarkose und unter Esmarch Längsschnitt von ca. 10 cm über die Fistel an der Hinterfläche der Tibia nach der Tiefe. Hinter der Tibia, auf der Fibula aufliegend findet sich ein Körper, der extrahiert wird. Erweist sich als unregelmäßig plattgedrückte Kugel mit harten, weißen, steinähnlichen Massen vermischt.

Die Fistelöffnung wird vollkommen excidiert, die Wunde drainiert und mit Seidennaht geschlossen. Listerverband. Hochlagerung der Extremität. Reaktionsloser Heilungsverlauf.

Fall 14. F., F. 33 J., Basel. 15. XII. 1896.

Am 11. II. 1894 Pfeilschuß in den oberen Teil der linken Wade während eines Feldzuges in Tonkin. Kurz darauf starke Schwellung des ganzen Beines, es wurden Incisionen gemacht und Eiter entleert. Nach einem Monat Heilung. Im September 1894 bildete sich ein Abszeß unterhalb der Schußnarbe. Er wurde eröffnet, heilte aus, brach aber nach einiger Zeit wieder auf. Im gleichen Monat bekam Patient einen Büchsenschuß in die hintere Partie des linken Unterschenkels, die Ladung bestand aus Glas, Nägeln, Steinen und Drahtstücken. Die Wunde schloß sich, aber es blieben Fisteln zurück und Patient hatte immer Schmerzen im Unterschenkel, und derselbe schwoll an, so daß er im August 1895 als Invalide entlassen wurde. Seither öfters Schwellungen und Abszesse an der Wundstelle, mit Fieber begleitet, und das Gehen wurde immer beschwerlicher.

Klinische Vorstellung: 22. XII. 1896. Patient hat am linken Unterschenkel zwei Fistelöffnungen. Auf Druck schmerzhaft, die Bewegungen im Fußgelenk frei. Die Schmerzhaftigkeit ist auf Zerrung der Weichteile zurückzuführen. Nach Anamnese ist eine Verhaltung von Fremdkörpern die Ursache von Schwellungen und wiederholten Eiterungen. Der Röntgen zeigt einen Fremdkörper an der Fibula, der Form nach der Pfeilspitze entsprechend. Ferner hinten entlang der Tibia, in einer Länge von etwa 10 cm, 20—30 nägelartige Streifen, die sich wie ein Gitter präsentieren, vielleicht zerhackte Telegraphendrähte, die in der Büchsenladung waren. Die Indikation zur Beseitigung der Schmerzen und der Eiterung fordert natürlich die Entfernung aller Fremdkörper.

7. I. 1897 bekommt Patient, der sich seit Spitaleintritt wohl befunden hatte, hohes Fieber (39,9) mit starken Schmerzen im Unterschenkel. Leistendrüsen geschwollen, schmerzhaft. Unterschenkel angeschwollen, an verschiedenen Stellen bei Druck schmerzhaft, die Eitersekretion hat zugenommen. Um die Fistel sind umschriebene, rote Flecken, am Knie ebenfalls. Salizylumschläge. Am 8. I. Abnahme der Erscheinungen, am 9. I. Temp. wieder normal.

Operationsbericht: 14. I. 1897. Bromäthyläther, Sublimatantisepsis, Esmarch. Pfeilspitze wird leicht extrahiert. Schnitt ziemlich dicht hinter der Tibia, 15—20 cm nach unten im Bogen um den Malleol. int. Schon im Unterhautzellengewebe werden einige Fremdkörper entfernt,

sehr fest in narbigem, zum Teil fibrösen Gewebe sitzend. Die Vene ist thrombosiert und hört mit zahlreichen, thrombosierten Ramifikationen am unteren Rande des Malleol. int. auf. Die Fremdkörper liegen teils vollständig im Muskelfleisch, teils im intermuskulären Gewebe, zum Teil auch ganz fest im Periost der Tibia und in der Gelenkkapsel eingebettet. Es sind alles 1—2 cm lange, sehr scharfe Spitzen von der Dicke einer gewöhnlichen Stecknadel. Beim Suchen gelangt man bis zum Calcaneus und nach außen in den Raum unter der Achillessehne. Es wird schließlich die ganze Partie zwischen den tiefen Muskeln und der Achillessehne ausgeräumt. Im ganzen werden 21 Spitzen extrahiert, ausnahmslos ganz fest vom umgebenden Gewebe eingeschlossen, das teilweise schwartig fibrös verändert ist. Spülung mit Sublimat und Salzwasser, Tamponade mit Jodoformgaze, Drainage.

9. II. Geheilt entlassen.

Fall 15. M., A. 10 J., Rueggisberg, 28. VII. 1897. Aus Entfernung von 5 Schritten einen Flobertschuß ins linke Knie. Bald nach dem Unfall konnte Patient das Knie wegen Schmerzen nicht mehr bewegen.

Klinische Vorstellung: 29. VII. Unmittelbar am Innenrand der Patella eine kleine Verletzung; kein Erguß ins Gelenk, keine Schwellung der Kapsel. Flexion gestört. Objektiv und durch den Röntgen nichts nachweisbar. Es könnte das Geschoß durch die gleiche Öffnung wieder herausgegangen sein, was bei elastisch einstülpbarer Haut vorkommen kann, oder die Kugel ist gar nicht eingedrungen. Die Therapie besteht in Nähen der gesetzten Wunde.

Fall 16. A., A. 37 J., Vevey, 10. IV. 1901. Flobertschuß ins linke Knie aus 5 m Entfernung. Gelinde Schmerzen im Moment der Verletzung, Blutverlust gering. — Spezialstatus: Am linken Knie in der Gelenklinie, am inneren Rand der Patella eine runde, etwa 4 mm Durchmesser haltende Wunde. Ränder leicht gerötet. Ganze Vorderfläche des Knies phlegmonös gerötet. Bewegungen im Kniegelenk nicht eingeschränkt. Die nach dem Röntgen am Unterrand der Patella liegende Kugel wird unter Cocainanästhesie entfernt. Die Kugel lag mit einem Fetzchen Hosenstoff auf der Außenseite der Gelenkkapsel.

Curettement der Höhle und des Schußkanals. Jodoformeinreibung. Reaktionslose Heilung.

Fall 17. Schm., J. 21 J., in Quilleret, 13. V. 1879. Am 8. V. auf 20 Schritt Distanz mit einem Revolver in den linken Oberschenkel geschossen. Wunde blutete ziemlich stark. Patient konnte noch gehen. — Status: Am linken Oberschenkel zwischen oberen und mittlerem Drittel, ungefähr dem Innenrand des Sart. entsprechend, Einschuß mit nekrotischen Rändern von 8 mm Durchmesser. Ausschuß nicht vorhanden. Geringe Schwellung in der Umgebung des Einschusses. Weder mit der Sonde noch nach Incision durch Palpation konnte eine Kugel gefunden werden. Die Wunde wird drainiert und genäht. Reaktionslose Heilung innerhalb 14 Tagen.

2. VI. Entlassung.

Fall 18. B., Chr. 12 J., Burgistein, 7. VII. 1886. Am 3. VII. Schuß in den Oberschenkel aus Vetterligewehr, 300 m Distanz. Behandlung zu Hause mit kalten Umschlägen, keine Desinfektion.

Klinische Vorstellung: 7. VII. 1886. Kleine, rundliche Wunde im unteren Viertel des linken Oberschenkels vorn, eine zweite etwas höher mit zackigen Rändern auf der Hinterseite. Beide Wunden sind etwas nekrotisch. Ausschuß unregelmäßig gerissen, 1—1½ cm Durchmesser. Der Ausschuß kann zackig werden, wenn das Geschoß seine Form ändert, oder wenn es die Gewebe nicht gleichmäßig zerreißt. — Es ist keine Fract. femoris da, indem der Junge noch Bewegungen macht, hingegen ist eine Läsion der Knochen wahrscheinlich. Ebenso eine solche des Quadriceps wegen Funktionsstörung. Die Schwellung des Wundbezirkes kann auf Entzündung oder Läsion eines großen Gefäßes beruhen. Art. poplit. nicht lädiert. Nervenläsionen unwahrscheinlich. Im Schußkanal können noch Tuchfetzen der Hose sein, denn dieselbe zeigt ein rundes Loch, den Einschuß, und einen zackigen Riß, den Auschuß. Es wäre wichtig, dieses zu wissen, weil Eiterung entstehen könnte. Da aber die Wundöffnung schon gangränös ist, so könnte man bei der Operation noch den Wundkanal infizieren. Hier ist eine expektative Behandlung mit Desinfektion der Wunde am besten.

16. VII. Wunde hat sich gereinigt. Die Wundränder werden angefrischt und genäht.

22. VII. Patient wurde heute geheilt entlassen.

Fall 19. M., H. 12 J., Fraubrunnen, 21. VI. 1889. Patient wurde vor 3 Stunden mit einer Pistole, die mit Schrotkörnern und Papierpfropfen geladen war, in den Oberschenkel geschossen, aus 1 m Distanz. — Status: Rundlicher Einschuß mit unregelmäßigen, zerfetzten Rändern; auf der inneren Seite des rechten Oberschenkels schwarz verfärbt. Knochen ist unverletzt, ebenso Gefäße, Nerven und Vena saphena. Wunde wird mit Sublimat gereinigt, Papierpfropfen und Schrotkörner werden extrahiert, Jodoformtamponade, Sublimatgazenverband.

Starke Eiterung während mehreren Tagen. Papierpfropfen werden ausgestoßen.

Am 11. VII. wird Wunde ausgekratzt und Sekundärnaht angelegt.

18. VII. Entlassung. Wunde geheilt. Kein Nachteil.

Fall 20. B., Fr. 14 J., Bern, 29. X. 1901. Als Patient am 26. X. mit seiner rechten Hand den Hahn einer geladenen Flobertpistole spannte, entlud sich der Schuß plötzlich und traf Patient in den linken Oberschenkel. Starke Blutung, Kniebeugung schmerzhaft, Gehen jedoch möglich.

Klinische Vorstellung: 1. XI. 1901. Rundovale Wunde mit kleinem Hautdefekt, typisch für Schußwunde. Starke Krümmung des Beines ist schmerzhaft. Dies spricht für eine Muskelläsion. Ab- und Adduktion des Beines sind frei und schmerzlos. Extension und Flexion unvollständig und wenig kräftig. In der Wunde eine kleine Nekrose, von Infektion herrührend. Im Gebiet des Vastus int. fühlt man deutlich eine schmerzhafte Schwellung, die dem Geschoß entsprechen dürfte.

Operation: 1. XI. Incision in der Längsrichtung des Beines über der Mitte des deutlich infiltrierten Vastus int. Die Fasern des Vastus in der

Verlaufsrichtung getrennt, worauf die Sonde an der hinteren, inneren Fascie auf die Kugel stößt, die sofort herausfällt. Geringe Suffusion der Muskelbündel. Wegen Infektionsgefahr wird etwas Jodoform in die Wunde gerieben und ein Drain gelegt. Fortlaufende Seidennaht, Jodoformgaze-Collodialverband. — Heilung p. pr.

Fall 21. Gr., N. 40 J., Bern, 27. IX. 1880. Schuß aus Revolver im linken Oberschenkel. Die Kugel drang durch das ganze Bein und wurde in den Beinkleidern wieder aufgefunden. Einschuß hinter und oberhalb dem Troch. major. — Status: Einschuß rundlich, von ca. 12 mm Durchmesser, mit leicht zerrissenen Rändern. Wunde mit Blutgerinnseln angefüllt. Vorn in der Leistenfalte der Ausschuß, etwa $1\frac{1}{2}$ cm lang mit leicht geröteter Umgebung und unebenen Rändern. Antiseptischer Verband.

28. IX. Aus der Wunde werden noch einige Kleiderfetzchen entfernt. Kein Fieber.

14. X. Wunden zugeheilt. Keine Beschwerden. Entlassung.

Fall 22. Sch., G. 17 J., Belp., 26. XI. 1900. Nahschuß einer Flobertpistole (5 mm) in den linken Oberschenkel.

Status: 4 cm innerhalb des oberen Endes der Patella eine Öffnung von 3 mm Durchmesser, leicht eingezogen. Die Umgebung in Handtellergröße leicht gerötet und geschwollen, druckempfindlich. Beugung im Knie nur möglich bis zum rechten Winkel. Aus der Wunde fließt klare, gelbliche Flüssigkeit ohne Bakterien.

Röntgen zeigt Kugel 17 cm über der Gelenklinie, 2 cm außerhalb der äußeren Femurkante.

Operation: 28. XI. Kugel nicht gefunden.

10. XII. Entlassung. Wunden geheilt, kann gehen, keine Schmerzen.

5. X. 1904. Pat. hat nie Beschwerden, geht sehr gut.

Fall 23. M., H., 21 J., Knecht in Brüttelen, 26. I. 1885. Am 19. X. 1884 Nahschuß aus Revolver in den Oberschenkel, in der Richtung von oben innen nach unten außen. — Beim Gehen keine Schmerzen. Am folgenden Tage sondierte der Arzt, fand die Kugel nicht und machte einen antiseptischen Verband.

Die darauffolgenden Tage Schmerzen, dann Eiterung aus dem Schußkanal. Mit dem Eiter sollen sich auch Kleiderfetzen entleert haben. Nach 23 Tagen schloß sich die Schußöffnung. Eine Woche später öffnete sich Wunde wieder, Eiterung setzte wieder ein und blieb bis jetzt. — Status: An der Grenze zwischen äußeren und mittleren Drittel des Lig. Poup. hat Pat. eine etwa 6 mm Durchmesser haltende, rundliche, scharfbegrenzte Öffnung, mit etwas bläulich verfärbten Rändern. Um die Öffnung herum, nach abwärts sich ausdehnend, eine etwa haselnußgroße, derbe Schwellung, druckempfindlich. Auf Druck entleert sich dünner Eiter in geringer Menge. In der Richtung nach außen und rückwärts von der Öffnung besteht ein 7—10 cm langer Streifen von Druckempfindlichkeit. Die Sondenuntersuchung ergibt in der Richtung nach unten außen, nach dem Schenkelhals hin, einen Kanal von 7 cm Länge. Kein fester Körper fühlbar.

Operation: 4. II. Incision entsprechend dem Fistelgang von ca. 8 cm

Länge. Der Finger dringt in eine Höhle, in der sich ein zusammengerollter Fetzen Hosentuch befindet. Dieser zeigt bei der Untersuchung Reihen von Stäbchen und Kokken sowie auch Staphylokokken. Die Wunde wird drainiert.

7. II. Schließung durch Naht.

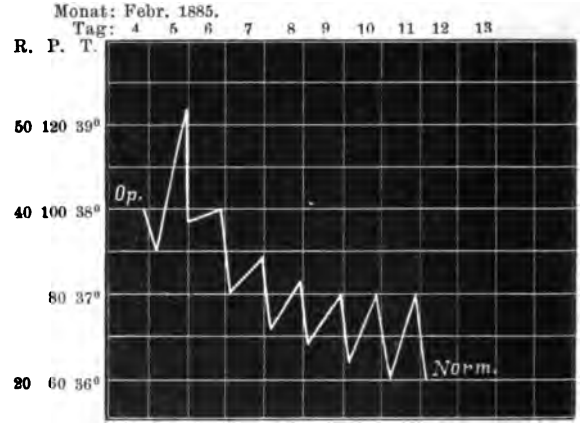

Kurve 7.

13. II. Eingangsöffnung geschlossen, Schußkanal vollständig verklebt. Keine Schmerzen, noch geringe Eiterung. Lapis. — 16. II. Geheilt entlassen.

Fall 24. T., H., 15 J., Bipp, 14. IV. 1898. Am 25. III. erhielt Pat. aus einer Entfernung von $^1/_2$ m einen Schuß aus einer Flobertpistole in der Gegend der linken Spin. ant. sup. ilei., wobei er das Gefühl hatte, als ob er einen Stoß in die betreffende Gegend erhalten. Kurzdauernde, mäßige Blutung. Antiseptischer Verband durch den Arzt. Folgenden Tag Schmerzen auf der Innenseite des Kniegelenkes, die sich beim Aufstehen auf der Innenvorderseite des Oberschenkels bis gegen die Leistenbeuge fortsetzen.

14 Tage nach dem Unfall die Wunde geschlossen, aber Pat. hinkte noch stark. Druck auf der Hinterseite der linken Darmbeinschaufel, ungefähr in der Mitte zwischen Trochanterspitze und Spin. post. sup. ilei. schmerzhaft.

Operation: 30. IV. Extraktion der Kugel. Sofortiges Verschwinden aller Beschwerden. Reaktionslose Heilung.

12. V. Entlassung.

Fall 25. R., H. 21 J., Bümplitz, 2. VII. 1880. Anamnese: In letzter Nacht Revolverschuß aus einer Distanz von 15 m in die rechte Hinterbacke.

Status: Auf der rechten Hinterbacke, 16 cm unter der Crista ilei und 8 cm hinter dem Trochanter major eine rundlich ovale, verklebte, auf

einer Seite mit einem kleinen, gangränösen, weißen Belag bedeckte Wunde. Diffuse Schwellung. In der Leistenbeuge eine, auf Druck schmerzhafte, angeschwellte Drüse. Bewegungen im Bein nicht wesentlich eingeschränkt. Beckenknochen intakt. Ausschuß fehlt. Per rect. nichts zu fühlen. An Hosen und Hemd sieht man der Wunde entsprechend einen auffallend viereckigen Defekt 11:10 mm Kaliber der Waffe 14 mm. Klinische Besprechung vom 5. VII 1880. Professor Kocher: Es wird sich für uns hauptsächlich darum handeln, ob in vorliegendem Falle ein wichtiger Teil verletzt worden ist, eine Arterie, ein Nerv, ein Knochen oder Gelenk. Da keine Schwellung im Bereich der Arterien vorhanden, die Sensibilität und Motilität intakt, keinerlei Druckempfindlichkeit existiert, so kann dies alles hier ausgeschlossen werden. Da das vorhandene, hohe Fieber wahrscheinlich durch eingedrungene Kleiderfetzen hervorgebracht wird, so ist es indiziert, diese zu entfernen zu suchen.

Sofort nach Eröffnung des oberflächlich verklebten Schußkanals tritt in einer Tiefe von etwa 2 cm jauchiger, geruchloser Eiter in ziemlich bedeutender Menge aus, die Muskelfasern des Glut. max. werden durchschnitten. Es scheint der Kanal nach der Innenseite des Oberschenkels zu gehen, und es wird daher daselbst etwa 3 cm unter der Symphyse eine 6 cm lange Gegenöffnung durch die Adduktoren durch gemacht. Die Kugel wird nicht gefunden. Nachher überzeugt man sich, daß die Kugel offenbar durch derbe Fascienstränge eine Abweichung erfahren hat, indem sich der Schußkanal von der oberen Wunde her nach der Außenseite des

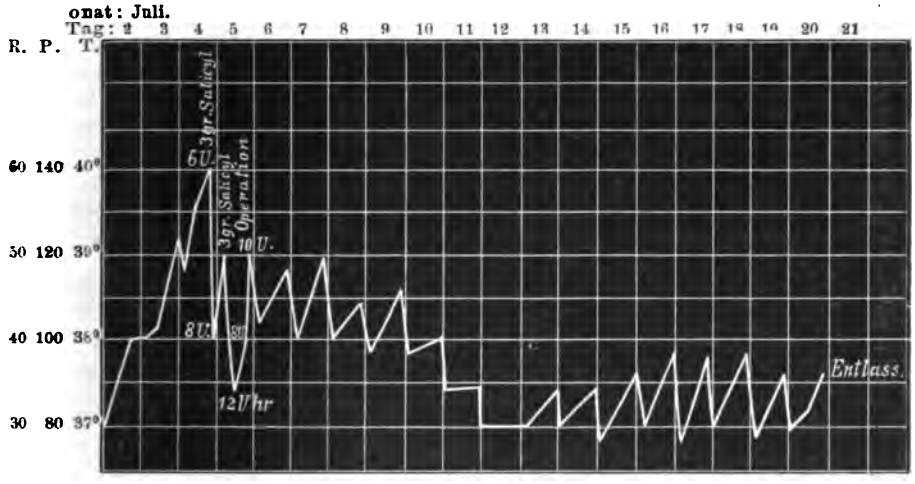

Kurve 8.

Tuber ischii verfolgen läßt. Es kommt daher ein ganz kleines Tuchfetzchen der Hose heraus. Man fühlt daselbst einen unregelmäßigen Defekt im Knochen, und die Sonde stößt auf einen harten Gegenstand, dessen Extraktion aber nicht gelingen will. Der Wundkanal wird mit Karbol irrigiert und drainiert. Listerverband. Temp. steigt bis am Abend auf 39,0.

6. VII. Es wird mit 1 proz. Karbol irrigiert.

11. VII. Temp. normal, tägl. 2 mal Verbandwechsel und Spülung mit Salizylborax.

26. VII. Entlassung. Die Wunden granulieren ganz oberflächlich.

4. VIII. Pat. zeigt sich wieder. Er hat in beiden Kniegelenken starken Erguß, besonders im rechten. Jodanstrich und Einwickeln mit Flanellbinden. Wunden fast ganz geschlossen.

12. VIII. Im linken Knie Erguß nur noch unbedeutend. Im rechten beinahe in gleicher Stärke noch vorhanden; abermals Jodanstrich.

2. II. 81. Pat. kommt wieder ins Spital, nachdem er nach einem Fall aufs Gesäß vor einiger Zeit eine Geschwulst in der Nähe der früheren Wunde bemerkt hatte, die gestern perforierte. Die Perforationswunde des Abszesses liegt in dem früher erweiterten Schußkanal. Die Sekretion ist keine bedeutende. Es wird kein Fremdkörper bemerkt.

20. II. Entlassung, nachdem Sekretion aufgehört.

28. VI. 1881. Pat. zeigt sich wieder und wird klinisch vorgestellt. An beiden Knien eine zirkumskripte Schwellung, der Gelenkkapsel entsprechend, von einem serösen Ergusse herrührend. Keine Schmerzen oder Bewegungsbehinderung. Geschwulst weich, elastisch, eindrückbar, so daß man den Knochen unterhalb derselben gut fühlen kann. Exquisit tanzende Patella. Solche Ergüsse kommen bei gewissen Zentralerkrankungen vor, z. B. bei Tabes dorsalis, dann sind aber die serösen Ergüsse gegenüber den Knochenerkrankungen im Hintergrund. Für die gonorrhoische Form ist kein Anhaltspunkt vorhanden. Arthritis prolif. traum., Überanstrengung bei nicht gesunden Knochen führen auch zu Ergüssen im Knie. Wir wissen aber, daß Pat. vor einem Jahr ins rechte Gesäß eine Kugel bekommen hat, die nicht entfernt werden konnte und daß er nach einem Fall aufs Gesäß einen Abzeß gehabt hat, der wahrscheinlich mit dem Fremdkörper, der Kugel in Verbindung stand. Infektion hätten wir also und es kann eine Kugel ebenso gut Infektionsstoffe für den ganzen Körper mitbringen, wie eine Gonorrhoe, die als Folge eine solche Knieaffektion haben kann. Wir haben hier das reine Bild einer serösen Synovitis. Häufiger hat man nach solchen Ursachen eine serös-eitrige Form der Synovitis. — Therapie: Punktion und Jodinjektion.

7. X. 1904. Pat. gibt auf eine Anfrage folgende Auskunft. Die Punktion der Kniegelenks-Ergüsse hatte keinen Erfolg, indem sich dieselben sofort wieder bildeten. Pat. trug dann Kautschuk-Binden. Nach einigen Jahren verschwand der Erguß. 1891 wieder Erguß ins rechte Knie, der bald verschwand, ebenso 1894 und 1898. Seither hier und da kurzdauernde, aber sehr schwerzhafte Schwellung des rechten Knies. Bewegungen in demselben beschränkt, während linkes Knie ganz normal ist. An der Schußstelle hat keine Eiterung mehr stattgefunden.

Die Weichteilschüsse der untern Extremität zeigen fast durchwegs unter einfacher antisept. Behandlung einen raschen Heilungsverlauf. Die Infektionen konnten mit antisept. Spühlungen oder Kochsalzspühlungen und Jodoformtamponade nebst Drainage rasch

beseitigt werden. Die Behandlung empfiehlt auch Tavel auf Grund experimenteller Untersuchungen. Er kommt für die Behandlung der Schußwunden zum Schlusse: „moins on fait, mieux on fait."

Folgende Tabelle gibt Aufschluß über die Art der Wunden bei den verschiedenen Waffen.

Waffe	Fall	Kleiderf.	Infiz.	Nerv.	Gefäße
Schrot	2	—	2	1	—
Vetterli	1	?	1	—	—
Bleikugel	1	—	1	—	—
Pfeil	1	—	1	—	1
Flobert	5	1	2	—	—
Revolver	4	2	2	—	—
Total:	14	3 = 21,5 Proz.	9 = 64,3 Proz.	1	1

In 12 Fällen war kein Ausschuß vorhanden, 11mal handelt es sich um Nahschüsse, nur 3mal um Fernschüsse. 13 Fälle heilten rasch, bei einem traten noch Nachkrankheiten ein.

Bei Fall 12 bildete sich am 10. Tage ein Abszeß neben der Wunde, der wahrscheinlich durch dorthin geschleuderte Kleiderfetzchen veranlaßt wurde. Eine Infektion des offenen Fußgelenkes konnte glücklich vermieden werden. Es blieb eine Parese von Ästen des Peroneus superficalis. Nach Dieut sind Peroneusverletzungen die häufigsten Nervenläsionen bei Schüssen der unteren Extremität. In Fall 13 und 14 haben wir Beispiele, wie infizierte Fremdkörper jahrelange Eiterungen verursachen können. Nach gründlicher Entfernung derselben trat nach wenigen Wochen vollständige Heilung ein.

Von besonderem Interesse ist Fall 25, wo sich nachträglich an der Schußstelle wieder ein Abszeß entwickelte nach einem erlittenen Trauma. Offenbar handelt es sich hier nicht um eine Neuinfektion, sondern um Wiederaufleben der Keime in den durch das Trauma weniger widerstandsfähig gemachten Geweben. Conrad Brunner ist der Meinung, daß die Ursache dieser Späteiterungen in den meisten Fällen diesen Grund hat. Über die Gelenkergüsse, die als Metastasen der Infektion zu betrachten sind, wird in der klin. Be-

Zusammenstellung der Weichteil-

Fall	Körperregion	Einschuß	Ausschuß	Waffe, Distanz	Kleiderfetzen
12	Linkes Fußgelenk	Handtellergr. zerrissen	Fehlt	Schrot, Nahschuß	Nicht gefund.
13	Unterschenkel (alt) 2 Jahre	Fistel	Fehlt	Bleikugel u. Porzellan Ferne	Nein
14	Linker Unterschenkel 2 J.	Fistel	Fehlt	Pfeilspitze u. Stahlspitzen Ferne	Nein
15	Knie, extracaps.	—	Fehlt	Flobert, 3 m	Nein
16	Knie, extracaps.	Rund, scharf	Fehlt	Flobert, Nahschuß	Ja
17	Oberschenkel	Rund, nekrot. Ränder	Fehlt	Revolv. 8mm Nahschuß	Nein
18	Linker Oberschenkel	Rund mit nekrot. Schorf	Zackig, unregelmäßig, nekrot.	Vetterli mittlere Distanz	Nicht gefunden, Hose großer Defekt am Einschuß
19	RechterOberschenkel	Rund, unregelmäßig zerfetzt	Fehlt	Schrot mit Papierpfropf 1 m Distanz	?
20	Linker Oberschenkel	Rund, mit Schorf bedeckt	Fehlt	Flobert, Nahschuß	Nein
21	Oberschenkel	Rund 12 mm	länglich, zerr.	Rev., Nahsch.	Ja
22	Oberschenkel	Rund	Keiner	Flobert, Nahschuß	Nein
23	Leistenbeuge alt, 2 Mon.	Rund	Fehlt	Revolv., Nahschuß	Ja
24	Spina iliac. ant. sup. alt, 14 Tage	—	Fehlt	Flobert, Nahschuß	Nein
25	Glutaealgeg.	Oval, auf 1 S. geschürft	Fehlt	Revolv. 15 m Distanz	Nicht gefunden, aber großer Defekt in den Kleidern

schüsse der untern Extremität.

Infiz.	Schußkanal	Behandlung	Operation	Ausgang u. bleibender Nachteil
Ja, Abszeß neben der Wunde a. 10. Tag	Ausgedehnte Sehnenzerreißung, bl.	Offen, antisept. Kochsalzspülung. Salizylumschläge	—	Dorsalflexion des Fußes, Tibial. antic., beschränkt, Peroneus superfic. gelitten Heil. 3 Wochen
Ja	Zwischen Tibia und Wadenmuskul. vor Fib. bl. endig.	Antisept.	Extraction d. Kugel	Heilung nach 3 Woch.
Ja	—	Jodoformtamponade u. Salzwasserspülung	Entfernung d. Fremdkörper	Heilung. Venenthromben, 3 Wochen
Nein	Blind	Antisept. Deckverb.	—	Heilung. 8 Tage
Ja	Blind	Curettement des Schußkanales, Jodoformeinreibung	Extrakt. der Kugel mit Kleiderfetz.	Heilung p. pr. Heilung 3 Wochen
Nein	Blind	Antisept.	Kugel nicht gefunden	Heilung 3 Wochen
Nur oberflächlich	Blind	Antisept. Jodoform	—	Heilung 3 Wochen
Ja	Blind	Antisept. Salizyl, Jod, Drainage	Entfern. von Schrot und Papier, Sek. Naht	Heilung 4 Wochen
Ja, oberflächlich. Schorf	Blind	Antisept. Jodoform Occlusivverb.	Extrakt. der Kugel	Heilung p. pr. 14 Tage
Nein	—	Antisept.	—	Heilung p. p. 3 Wochen
Nein	Blind	Antisept.	Kugel nicht gefunden	Einheilung der Kugel 14 Tage
Ja, Staphykokken	Blind	Jodoformstäbchen Naht	Tuchfetzen entfernt, Kugel nicht	Heilung 3 Wochen
Nein	Gegen Spina post s. blind endigend,	Aseptisch	Extrakt. der Kugel	Heilung 4 Wochen
Ja	Blind	Antisept.	Kugel nicht gef. durch Fasc. abgel.	Nicht geheilt, später Abszeß und Erguß im Kniegelenk

sprechung abgehandelt. Interessant ist es, daß der Erguß im linken Knie sich endgültig zurückbildete, während er im rechten seit 20 Jahren sporadisch wiederkehrt und offenbar zu arthritischen Veränderungen geführt hat.

II. Obere Extremität.

1. Handschüsse.

Fall 26. B., J., 13 J. von Mühledorf. 22. VI. 1879. Wurde heute mit einer Flinte mit alter großer Kugel in die Hand geschossen, die er unmittelbar vor die Laufmündung hielt. — Status: An der rechten Hand Interdigitalfalte zwischen 1. und 2. Finger zerschmettert, ebenso die Innenfläche des Daumens, die Haut weggerissen, das Interphalangealgelenk des Daumens eröffnet. Keine Fraktur. Die Wundhöhle führt nach hinten gegen den Metakarpus zu, ist voll Papier und zerrissener Gewebefetzen. Auf dem Dorsum der Hand, etwas vor dem Handgelenk, in der Gegend des Os hamatum eine schmerzhafte, runde, harte Vorwölbung ohne Veränderung der Haut. Bei Incision findet man dort die Kugel. Die Wunde wird gereinigt und asept. verbunden.

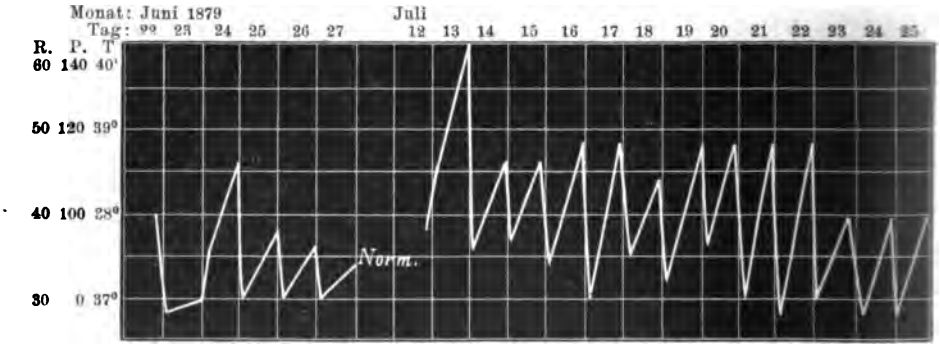

Kurve 9.

24. VI. Die Hand wird in permanentes Wasserbad gelegt.

12. VII. Bis heute Hand stets im Wasserbad, die Wunden reinigten sich ziemlich schlecht. Man zog noch verschiedene Male verbrannte Papierfetzen aus der Vola heraus. In Narkose wird heute die Wunde an der Daumenbasis nochmals energisch ausgeräumt, das Interphalangealgelenk des Daumens reseziert, und das zertrümmerte Os hamat. gesäubert.

13. VII. abends. Der gestrige Eingriff teilt das Schicksal der intermediären Operationen. Pat. hat sofort Fieber. Die Gegend der Handwurzel ist druckempfindlich geworden. Hand wird wieder ins Wasserbad gelegt und die Wunde gejodet.

19. VII. Wasserbad sistiert. Das Handgelenk auf der Außenseite

etwas druckschmerzhaft. Keine bedeutende Schwellung im Bereich der Handwurzel.

26. VII. Die Wunden vereinigten sich gut. Pat. wird entlassen.

Fall 27. T. J. 38 J. Bern, 19. XI. 1881. Durch platzende Pistole an der linken Hand verletzt. Sofortige Überführung in das Spital. — Status: Rißwunde, die sich von der I. bis zur II. Daumenphalanx erstreckt. Die II. Phalanx zum Teil zerstört. Der Knochen ist von seinem Periost abgelöst und die Sehne des Flex. pollic. zerrissen. Kleinere Rißwunde im Bereich des I. Interosseus. Ferner Längswunde von der Basis der I. Phalanx des Zeigefingers bis zur Fingerspitze. III. Phalanx entblößt, zum Teil frakturiert und frei von Periost. Der Mittelfinger fast ganz weggerissen in der Höhe der I. Phal. 4 und 5 Finger intakt.

Sorgfältige Desinfektion mit 5 proz. Karbolwasser, Daumenendphalanx wird amputiert; die erste Phal. des Mittelfingers wird exartikuliert, sowie die Endphalanx des Zeigefingers. Naht, Listerverband.

Nie Fieber, Wunde sezerniert sehr wenig.

5. XII. Pat. wird geheilt entlassen.

Fall 28. H., 23 J. H. aus Zofingen. 12. V. 1882. 11. V. Gewehrschrotschuß in rechte Hand und kam am 12. V. abends in das Spital. — Status: Auf der Dorsalfläche der rechten Hand großer Defekt von 5—7 cm Durchmesser. Ränder zackig zerfetzt. An der Volarfläche nur ein Hautriß zwischen dem 4. und 5. Metakarpalknochen. Bei Palpation fühlt man überall zertrümmerte Knochen.

Gleich nach der Untersuchung Extraktion der Knochensplitter, resp. des Schrotes, in Narkose. Es werden nach und nach mit einer großen Menge von Schrotkörnern der 4. und 5, Metakarpalknochen ganz extrahiert, dann das proximale Ende des 3., der 1. Phalanx des 4. Fingers und die Hälfte der 1. Phal. des 5., das Os capitatum hamatum und pyramidale. Weichteile dorsal am 4. und 5. Finger ganz zerrissen, die des 3. sind noch teilweise erhalten, aber so zerfetzt, daß sie auch geopfert werden. Beim Herausziehen der zermalmten Knochen und Gewebe kommt man bis auf das Sehnenbündel der Flexoren, das noch intakt ist.

Nach der Operation hohes Fieber, starke Eiterung und allmähliche Abstoßung nekrot. Partien.

Pat. wurde in der Infirmerie des Gefängnisses von 18. V. bis 9. VII. behandelt, bis vollkommene Heilung eintrat. Es soll eine vollständige Gebrauchsunfähigkeit der Hand resultiert haben.

Fall 29. L. L. 20 J., Rekrut, 24. VI. 1882. Pat. verletzte sich bei den Schießübungen den rechten Zeigefinger, indem der Schuß losging, als er den Finger auf die Mündung des Laufes hielt. Die Wunde wurde mit 10 proz. Karbol desinfiziert und Jodoform appliziert. — Status: An der 3. Phal. des rechten Zeigefingers eine im Interphalangealgelenk perforierende Quetschwunde. Jodoform-Karbolverband.

Wunde granuliert schön.

27. VII. Pat. wird geheilt entlassen. Dritte Phalanx willkürlich etwas beweglich.

Fall 30. A., F., 23 J., 3. X. 1882. Pat. wurde am 24. IX. von einem in nächster Nähe abgefeuerten Schusse an der rechten Hand getroffen. Geringer Blutverlust, anfänglich hochgradige Schmerzen. — Status: Starke Schwellung des rechten Handrückens, besonders des Zeigefingers. An der Volarseite der 1. Phal. des Zeigefingers eine Schußöffnung von 6—7 mm Durchmesser. Eine zirkumskripte Stelle auf der Vola, dem capit. metacarpi II entsprechend, sehr druckempfindlich.

6. X. Incision auf capit met. II. Man gelangt auf die Kugel. Irrigation der Wunde mit Wismuth und Wismuthverband.

Heilung p. pr. 9. X. Entlassung.

Fall 31. F. B. 14 J., Neuenegg., 5. III. 1883. Am 18. I. 1883 schoß sich Pat. mit einer Pistole in den direkt vor die Mündung gehaltenen Zeigefinger, der im 2. Phalanxgelenke abgerissen wurde.

Klin. Besprechung. 9. III. 1883. Am linken Zeigefinger zeigt die mittlere Phal. einen gut granulierenden, kopfförmigen Stumpf mit schönem Epithelsaum. Eine Überhäutung des Stumpfes würde sicher allmählich eintreten, aber enorm Zeit beanspruchen, zudem würde die Narbenhaut dem Jungen nur schlechte Dienste leisten, Schmerzen verursachen, gegen Druck empfindlich sein. Die dem Knochen ringsum adhärente Narbe komprimiert u. a. den Dorsalast des Radialnerven, daher die Schmerzen, worüber Pat. in diesem Bereiche klagt. — Therapie: Amput. des Zeigefingers in der Grundphal., die am 9. III. ausgeführt wird.

19. III. Völlige Heilung. Amputationsstumpf wird leicht und schmerzlos bewegt.

Fall 32. S. F., 36 J., von Oberdiessbach. 29. V. 1883. Anamnese: Am 27. V. steckte Pat. zur Sicherheit einen 7 mm Revolver in die rechte Hosentasche, den Lauf nach oben gekehrt. Als er das am gleichen Ort steckende Portemonnaie herausziehen wollte, ging der Revolver los und Pat. erhielt einen Schuß in die Hand; starke Blutung, Bewegungen der Hand schmerzhaft. — Klinische Besprechung: 30. V. 84. Pat. hat an der rechten Hand 3 Wunden, eine kleine Streifwunde an der Beere des Ringfingers, eine kleine Quetschwunde in der Mitte der Vola-manus, mit weißlichen, gequetschten Rändern von ovaler Form, der Einschuß, und eine Wunde mit aufgerissenen Rändern an der Ulnarseite des Handballens, der Ausschuß. Anpressen der Finger gegen die Metakarpalknochen und der letzteren gegeneinander ist schmerzhaft. Motilität und Sensibilität erhalten. Es handelt sich also um eine unkomplizierte Weichteilwunde. Kein Fieber. Aus der Ausschußöffnung läßt sich trüb-blutige Flüssigkeit ausdrücken, die Blutkörperchen enthält. Die Wunde ist also infiziert und zu drainieren.

Die beiden Öffnungen werden unter Lokalanästhesie erweitert, ein Drainrohr durch den Schußkanal durchgezogen und durch das Rohr hindurch 5 proz. Karbol gespühlt.

Listerverband und reaktionslose Heilung.

Fall 33. K., U., 27 J., Kleindietwil, 25. I. 1885. Ver-

letzung der linken Hand durch Platzen eines Flintenlaufes. — Status: Beinahe handtellergroße Verletzung auf der Radialseite der linken Hand. Daumen stark zerfetzt und hängt nur noch an den Sehnen. Der Grund und die Ränder der schwärzlich verfärbten Verletzung stark zerfetzt. Motilität stark beschränkt wegen Schmerzen und Schwellung des Handrückens. Sensibilität intakt. Knochen und Gefäße unverletzt. Offene Wundbehandlung. Verband mit Jodoformpulver.

7. II. Verlauf gut. Granulierende Wundfläche. — 4. III. Geheilt entlassen.

Fall 34. H., A., 24. J. Worb. 5. VI. 1885. Patient wollte am 4. VI. mit einer Vogelflinte schießen, dabei jagte es ihm dieselbe auseinander und riß ihm die Hand weg. Er verlor das Bewußtsein nicht. Keine spritzende Arterie, Blutung mäßig. — Status: Die linke Hand ist ganz zerrissen. Die Haut ist bis etwa 2 cm hinter dem Handgelenk in einen schmalen Ulnaren und einen breiten radialdorsalen Lappen zerrissen. Weichteile am vorderen Teil des Vorderarmes zerfetzt. Die Ulna ragt ca. $1^1/_2$ cm weit entblößt hervor. Der Proc. styloid. derselben fehlt und findet sich an der zermalmten Mittelhand. Vom Radius ist ein $1^1/_2$ cm langes Stück abgesprengt und ist mehrfach zersplittert, ebenfalls noch in Verbindung mit der Mittelhand.

Sofortige Operation. Reinigung mit Seife und Sublimat. Die beiden schon bestehenden Lappen werden zugeschnitten und die Haut aufwärts lospräpariert. Die Weichteile sind bis fast zur Mitte des Vorderarmes stark geschwellt, und im subkut. Bindegewebe finden sich Hämorrhagien. Im mittlern Drittel wird im gesunden Gewebe amputiert. Verband mit Sublimatgaze und Waldwollkissen.

8. VI. Nach der Operation hohes Fieber.

9. VI. Der Arm ist wenig angeschwollen, die Wundränder an einzelnen Stellen schwarzbräunlich verfärbt. Nähte werden gelöst. Es entleert sich viel mit Blut gemischter Eiter, nicht übelriechend. Spülung mit Sublimat. 1/5000 Sublimatgaze, Waldwollkissen.

23. VI. Pat. geheilt bis auf kleine, oberflächliche Granulationen. Keine Schmerzen mehr; noch leichte Schwellung, fieberlos. Entlassung.

Fall 35. H„ G., 12 J. Bern. 17. VIII. 1885. Patient wurde heute Nachm. durch eine explodierende Dynamitpatrone an sämtlichen Fingerspitzen der linken Hand, sowie am linken Oberschenkel verletzt. Er wurde sofort hierhergebracht. — Status: Das erste Glied des linken Daumens ist ganz zerfetzt, die 2. Phalanx splitterig frakturiert. Die Zeigefingerspitze ist nur leicht geschürft, dagegen die Kuppe des Mittel- und Goldfingers wieder erheblich zerrissen, und die Endphalangen liegen bei beiden bloß. Der kleine Finger nur wenig verletzt. Blutung ziemlich stark.

Am linken Oberschenkel besteht eine etwa fünffrankenstück große Wunde mit unregelmäßig zerfetzten Rändern und Grund, schwärzlich verfärbt.

In Chloroformnarkose werden unter Chlorzink-Antisepsis am linken Daumen die Splitter der 2. Phal. entfernt. Am Mittel- und Goldfinger werden die Endphalangen reseziert, die Weichteile genäht. Die Wunde

am linken Oberschenkel wird durch einen Hautschnitt etwas dilatiert und gereinigt. Die Ränder angefrischt. Dabei fand man noch 3 Splitter der Patronenhülse. Schluß der Wundränder durch Naht. Drainage.

Sublimatgaze und Waldwollkissenverband.

23. VIII. Verbandwechsel, Finger noch nicht geheilt, bluten. Wunde am Oberschenkel verklebt, keine Sekretion. Neuer Verband und Entlassung behufs ambulatorischer Behandlung.

Fall 36. B., E., 13 J., Köniz, 22. XI. 1885. Patient schoß sich heute Nachm. mit einer mit Pulver und Papier geladenen Vorderladerpistole in die linke Hand aus Entfernung von 1 Meter. Geringe Blutung. 8. XII. Wunde wird mit 2 stündlichen Sublimatumschlägen behandelt; granuliert sehr schön. Die belegten Stellen werden gejodet. Da bei Erhaltung aller Finger nicht genug Haut zur Bedeckung des Hautdefektes vorhanden wäre, so wird der Mittelfinger, der am schlechtesten funktioniert und zugleich auch der Metakarpus des Index entfernt. Die sorgfältig abpräparierte Haut des Mittelfingers wird zur Deckung des Defektes verwendet. Jodoformgazeverband. Handschiene. Kein Fieber.

29. XII. Bismuth Collodialstreifenverband.

31. XII. Gute Heilung. Die Finger können ohne Schwierigkeit bewegt werden. Sensibilität etwas herabgesetzt. Entlassung.

Fall 37. P., D., 25 J., v. Ch.-d.-F. 16., II. 1886. 5. XII. 1885 machte sich Pat. eine Schußverletzung am linken Zeigefinger. Die Eintrittsöffnung volar war ganz klein, die Austrittsöffnung dorsal groß und gerissen. Pat. wurde vom Arzte verbunden; vor 3 Wochen entfernte derselbe einige Knochenfragmente. Status: 18. II. 1886. I. Phalanx des linken Zeigefingers verdickt, während zweite und dritte dünner und gespannter erscheinen. Die Ausschußnarbe ist dem Knochen adhärent, hinter dem Kopf der ersten Phalanx. Der Knochen ist sehr verdickt und in seiner ganzen Diaphyse bedeutend druckempfindlich. Das Köpfchen scheint nicht empfindlich zu sein. Falsche Beweglichkeit ist nicht vorhanden. Aktive Beweglichkeit von 135—150°. Passiv kann die Streckung bis 170° gebracht werden. Bewegung des letzten Interphalangealgelenkes ziemlich frei. Auf der Radialseite des Zeigefingers an der 2. und 3. Phal. besteht Anästhesie.

18. II. 1886. Längsschnitt auf der Radialseite der 1. Phalanx durch die Weichteile bis auf das Periost. Loslösung des Periostes. Die Phalanx ist gebrochen. Das zentrale Stück volarwärts dislociert.

Es ließen sich kleine Knochenstückchen mit Löffel und Elevatorium entfernen. Das zentrale Stück ist sehr stark verdickt. Wird reponiert. Naht mit Seide. Jodoformgaze und Sublimat.

19. II. Pat. findet sich wohl. Wundverlauf normal.

Fall 38. Sch., J., 8 J., Vechigen, 19. VIII. 1889. Pat. wurde heute abend auf kurze Distanz durch einen Schrotschuß getroffen. — Status: 20. VIII. Am inneren Rand der linken Hand sieht man eine ungefähr 5 cm lange und 4 cm breite Wunde. Schwarz gefärbt mit Zertrümmerung der Basis der 2. letzten Metakarpalknochen und der korrespondierenden Karpalknochen, Sensibilität erhalten. Am rechten Arm in

der Ellenbeuge ebenfalls eine tiefe Wunde. Der Sup.-long. zum Teil durchgerissen, aber das Gelenk nicht eröffnet. Motilität und Sensibilität normal.

In Narkose werden die nekrotischen Teile abgetragen, die Wunde an den belegten Stellen mit Jod bepinselt. Unter Salizylumschlägen rasche Reinigung der Wunden.

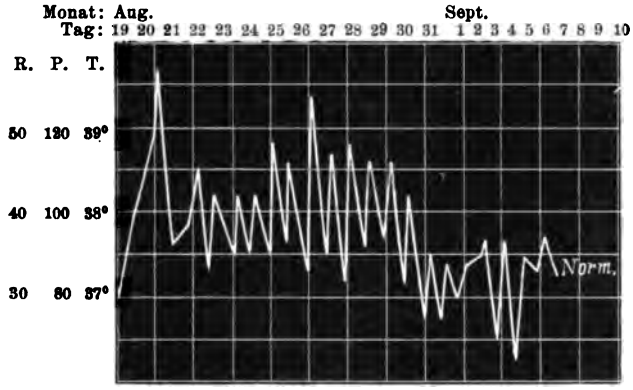

Kurve 10.

26. IX. Transplantation beider Wunden. — 8. X. Pat. geheilt entlassen.

Fall 39. B., A., 41 J., Madiswil, 10. IX. 1889. Im Truppenzusammenzug beim Bajonettaufpflanzen gab Pat. einen Schlag von oben auf das Gewehr; die Ladung, blinde Patrone mit Holzkugel, ging los und durchbohrte ihm die rechte Hand von der Vola nach dem Dorsum. — Status: An der rechten Vola manus zwischen Mittel- und Ringfinger eine Rißwunde der Haut von 11 mm Länge, Y-förmig. Auf dem Dorsum eine sehr stark zerfetzte Wunde, 5 cm lang, 2 cm breit; zwischen Metakarpus III und IV sind die Interossei vollkommen weggerissen und die Knochen liegen, vom Periost entblößt, frei. Ebenso Sehne des Extens des Mittel- und Ringfingers auf eine Länge von 2 cm. Wunde durch Pulverkörner stark geschwärzt. Die Wunde wird desinfiziert, die zerfetzten Gewebestücke abgetragen, die Wundhöhle gejodet und mit Jodoformgaze tamponiert.

15. IX. Keine Eiterung. Nie Fieber, es bilden sich Granulationen.

26. X. Wundhöhle schließt sich. — 1. XI. Pat. mit Jodoformsalbenverband entlassen.

Fall 40. V., M., 20 J., Landwirt, Niedermuhren. 1. VII. 1890. Anamnese vom 2. VII.: Patient wollte gestern mit einer alten, frisch mit Schrot geladenen Flinte auf einen Vogel schießen. Beim Schuß zersprang der Lauf und verletzte die beim Zielen denselben stützende linke Hand des Pat. — Status: Die linke Hand ist in hohem Maße zermalmt, der Daumen ist im Karpo-Metakarpalgelenk exartikuliert und hängt nur noch mit der Haut der radialen Seite und der Sehne des Extens poll. long. und Flex. poll. long. mit der Hand zusammen. Der Zeigefinger ist in eine un-

förmliche Masse zerrissen, die Weichteile schwarzblau verfärbt, die Knochen der Phalangen zum Teil frakturiert, zum Teil enudiert. Der 2. Mektaarp. ist an der Basis abgebrochen. Der 3. Finger ebenfalls vollständig zermalmt. Puls in der Radialis erhalten. Übriger Körper des Pat. normal.

Operation: 2. VII. Bromäthyl-Äthernarkose. In erster Linie werden zwei kleine Rißwunden auf dem Dorsum des Daumens durch die Naht vereinigt, dann der herunterhängende, in Carpo-Metakarpalgelenk exartikulierte Daumen reponiert und auf der Volarseite durch fortlaufende Naht fixiert, nachdem die Muskulatur unter sorgfältiger Schonung der Gefäße, Nerven und Sehnen angefrischt worden ist. Der 2. und 3. Finger werden im Carpo-Metakarpalgelenk exartikuliert, die zerfetzten Muskeln, Sehnen und Fascien werden abgetragen. Der Daumen wird nun auf dem Dorsum angenäht und schließlich durch die Haut vom Handrücken volarwärts gezogen und genäht. Hochlagerung der Hand, Kompressiv-Verband. Der Daumen fühlt sich auch längere Zeit (2 Stunden) nach der Operation kalt an, empfindet aber Nadelstiche.

10. X. 1904. Pat. hat noch 5., 4. und 1. Finger. 5. und 4. in normaler Stellung, gut beweglich. Daumen stark abduziert, wenig beweglich. Carpo-Metakarpalgelenk vollkommen ankylotisch. Bewegungen im Handgelenk normal und kräftig. Die Heilung soll zurzeit rasch und ohne Supuration vor sich gegangen sein. Hand gut, zur Arbeit benutzbar.

Fall 41. D., W., 11 J., Montier, 13. VII. 1896. Vor 14 Tagen aus 20—30 Meter Distanz von hinten einen Flobertschuß in die Vola der rechten Hand. Geringer, stechender Schmerz. Schwache Blutung. Zu Hause Verband mit sauberem Taschentuch. Zwei Tage später einen Arzt konsultiert, der sondierte und einen Metallkörper fühlte, den er aber nicht entfernen konnte.

Klin. Vorstellung: 16. VII. Schußverletzungen sind sehr wenig schmerzhaft, wenn keine Riß- und Quetscheffekte dabei sind, auch die geringe Blutung ist charakteristisch. Das Radiogramm zeigt ein deformes halbmondförmiges Geschoß unter dem 3. Metakarpus. Deformität auch durch Weichteile möglich, wie z. B. bei Schüssen ins Wasser, wo die Kugel gleichmäßig deform wird. Hier beruht die Deformität wohl auf Auftreffen auf den Knochen und es ist derselbe auf eine Verletzung zu untersuchen.

Operation: 16. VII. 1896. Spaltung der Fistel. Nahe unter der Haut findet sich ein kupfernes Hülsenstück. Naht, Verband, Pat. wird entlassen.

Fall 42. H., J., 41 J., Knecht, Huttwil, 18. VI. 1898. Vor 2 Jahren Schußverletzung der linken Hand, indem beim Einstampfen der Ladung dieselbe explodierte. Der Daumen vollständig weggerissen, Volarfläche der Hand zerrissen. Unter konservativer Behandlung mit antisept. Spülungen im Spital schloß sich die Wunde durch Granulationen und Narbenbildung. Die Hand konnte nicht mehr gebraucht werden und magerte allmählich ab. Die Haut nahm eine zyanotische Färbung an, die Sensibilität nahm ab. Hand stets kühl und Pat. hatte oft ein Gefühl von Brennen und Ameisenlaufen.

Seit Neujahr Zunahme der Schmerzen. Status: Linke Hand ein aus 4 Fingern bestehender Stummel, der in einer Flexionsstellung von 45 ^{0}

zum Vorderarm steht. Daumen fehlt, vom kleinen Finger ist das Endglied amputiert. Haut zyanotisch. Puls ist an der Stelle der Radialis nicht zu fühlen. Schmerzempfindung an den Fingern fast aufgehoben. Am ganzen Stummel Sensibilität herabgesetzt, aber nicht nach Nervengebieten. Motilität im Handgelenk gering.

Operation: 21. IV. 1898. Bromäthyl-Äthernarkose. Amputation etwa 3 cm über dem Handgelenk. Eine normale Arterie radialis ist nicht da, nur ein ganz kleines Gefäß. Die Arterie ulnaris ist normal, pulsiert gut. Fortlaufende Hautnaht. Einlegen von 2 Drains. Verband mit Jodoform und steriler Gaze. Reaktionslose Heilung.

Fall 43. M., F., 15 J., 12. IV. 1901. Beim Manipulieren mit einer mit Pulver und Papier geladenen Pistole schoß sich Patient die vor den Lauf gehaltene linke Hand und zog sich eine breite Perforation der Mittelhand zu. — Spezialstatus: Größe der Perforationsöffnung auf dem Dorsum manus etwa 3—4 cm. In derselben liegen frei die vollständig nekrotischen und zerfetzten Sehnen des Mittel- und Ringfingers; ebenso Metakarpalknochen. Die schön granulierende Wunde nimmt fast den ganzen Handrücken ein. Perforationsöffnung an Vola manus etwa 3 cm im Durchmesser ebenfalls zerfetzt, in derselben die nekrotischen Sehnen des Mittel- und Ringfingers sichtbar. Die Hand scheint bedeutend verbreitert, Finger etwas geschwollen. Bewegung der Finger unbedeutend, Bewegungen im Handgelenk schwach und schmerzhaft.

12. IV. Entfernung der frakturierten, nekrotischen Metakarpalia 3 und 4. — Bis zum 28. V. heilten die Wunden vollkommen und Pat. konnte entlassen werden.

1. X. 1904. 2., 3. und 4. Finger steif geblieben. Keine Nachoperation.

Fall 44. K., J., 20 J., Maurer, Buchen, 29. VI. 1902. Patient war heute mit geladener Flinte beschäftigt, hielt den Kolben am Boden und führte mit der linken Hand den Ladestock, als plötzlich der Schuß losging und Pat. ins Handgelenk traf. Die Ladung bestand aus 20—25 Schrotkörnern und traf die Hand von unten in schräger Richtung. Schmerzen traten später erst auf. Hand und Finger bewegbar. Schmerzen besonders in der Vola manus zwischen den Köpfchen des 1. und 2. Metakarp. — Status: Hand und Finger in leichter Beugung. Schwellung der Vola manus. An der Volarfläche des Handgelenkes unregelmäßige Wunde mit gerissenen Rändern. Motilität der Finger beschränkt, Sensibilität normal.

Auf dem Röntgenbilde sieht man in einem 2 cm breiten, von Pulver geschwärzten Streifen, der von der Wunde gegen das Interstitium 2 geht, 25—30 unregelmäßige Schrotkörner von verschiedener Größe. Heilung vollzog sich langsam; Pat. wurde am 9. VIII. geheilt entlassen.

Fall 45. V., C., 40 J., Tramelan, 17. X. 1903. Patient wollte gestern mittag eine Flobertpistole entladen. Dabei streifte er mit der rechten Hand den gespannten Hahn und der Schuß ging ihm durch die unmittelbar vor der Mündung befindliche linke Hand, vorn Volar zwischen 4. und 5. Finger eindringend. Die Kugel blieb in der Hand stecken. Nur geringe Schmerzen im Bereich des kleinen Fingers. —

Spezialstatus: 17. X. Etwa $^1/_2$ cm hinter der Übergangsfalte von Ring- und kleinen Finger, rechterseits, findet sich volar ein rundes, ca. 3 mm im Durchmesser haltendes, schwarz geändertes Loch. Bei Druck Ausfluß von wenig seröser Flüssigkeit. Richtung des Schußkanals geht quer gegen den kleinen Finger und diese Partie ist druckempfindlich. Die Kugel liegt direkt volar vom Metakarpophalangealgelenk des kleinen Fingers. Bewegungen des letzteren schmerzhaft.

22. X. Extraktion der Kugel unter Cocainanästhesie. Sie lag auf dem Gelenk, dessen Kapsel intakt ist. Wunde wird offen gehalten und mit Jodoformgaze tamponiert. Fieberlose Heilung.

Fall 46. S., G., 15 J., Außerholligen, 29. V. 1903. Heute Schuß aus Flobertpistole in die vor den Lauf gehaltene linke Hand. Kugel ging an der Volarseite des Daumenballens hinein und blieb an der Dorsalseite des Kleinfingerballens unter der Haut stecken. Schmerzen gering; keine Motilitätsstörung. — Status: An der Volarseite der linken Hand im 1. Interst. metacarp. vorn Einschußöffnung mit blauschwarz gefärbten Rändern. Schußkanal geht gegen die Basis des Kleinfingerballens, vollständig subkutan. An der Basis des Kleinfingerballens fühlt man das ca. 5 mm im Durchmesser haltende Geschoß unmittelbar unter der Haut.

Es wird eine kleine Incision gemacht und die Kugel extrahiert. Die Einschußstelle gründlich gejodet. Xeroformgazenverband. Heilung.

Diese 21 Handverletzungen sind ausschließlich Nahschüsse, zum guten Teile à bout portant. Der Grund der Unfälle lag meist in unvorsichtigem Manipulieren mit Schußwaffen, oft in geradezu unbegreiflich leichtsinniger Weise, wie z. B. halten der Hand vor den Lauf beim Losdrücken, Schießen mit alten verrosteten Waffen, unvorsichtiges Mittragen von geladenen Waffen usw. Daher kommt es auch, daß die meisten Fälle die linke Hand betreffen. Die Opfer dieser Unglücksfälle sind zum großen Teil junge Leute. Von den 21 Patienten war das Alter:

1 mal	0—10	Jahre
10 „	10—20	„
5 „	20—30	„
4 „	30—40	„
1 „	über 40	„

Was die Art der Waffe, Vorkommen von Infektion, Ausschuß und resultierende bleibende Nachteile anbetrifft, gibt die folgende Tabelle Aufschluß:

Waffe	Fälle	Ausschuß	Infiz.	Knochen zersplit. Verlust v. Finger od. Hand
Flinte	2	1	1	2
Schrotschuß . . .	6	2	2	4
Revolver	2	1	1	—
Flobert	4	—	—	1
Platzen des Laufes .	4	—	2	4
Ordonnanzgew., blind	2	1	—	—
Dynamit	1	—	—	1
Total:	21	5=23,8 Proz.	6=28,5 Proz.	12=57,1 Proz.

In 57,1 Proz. der Fälle blieb also eine Verstümmelung der Hand zurück, in 2 Fällen mußte die Hand amputiert werden. Diese hohe Ziffer erklärt sich einerseits aus der Art der Geschosse, andererseits durch den Umstand, daß es sich durchwegs um Nahschüsse handelt. In allen Fällen, mit Ausnahme der Flobert- und Revolverschüsse, die in 6 Fällen nur 1 mit bleibendem Nachteil aufweisen, haben wir es mit einer exquisiten Sprengwirkung zu tun, die sich in ausgedehnter Zerreißung und Zerstörung der Gewebe dokumentiert. Wir finden sehr ausgedehnte Einschüsse, unregelmäßig mit völliger Zerstörung und Quetschung der Weichteile und Zersplitterung von Knochen. Die lebendige Kraft der Geschosse wird dadurch absorbiert und so fehlt in der Regel ein Ausschuß. Bei Fall 28 ist ein Ausschuß vorhanden in Form eines Längsrisses, bedeutend kleiner als der Einschuß, was dadurch zu erklären ist daß nur ein beschränkter Teil der Schrotladung die lebendige Kraft zum Durchschlagen besaß, der Rest in den Geweben stecken blieb. Bei den Flobert- und Revolverschüssen finden wir den typischen runden oder ovalen Einschuß mit gequetschten Rändern, der dem Kaliber des Geschosses entspricht oder sogar noch kleiner ist. Die Projektile blieben gemäß ihrer geringen Durchschlagskraft meist im Körper stecken oder zeigen im anderen Falle einen rißförmigen Ausschuß.

Von den 5 infizierten Fällen läßt sich nur Fall 26 als höchst wahrscheinlich primär infiziert ansprechen, die übrigen können ebensogut auf Sekundärinfektion beruhen. Bei den großen gequetschten,

Hand-

Fall	Körperregion	Einschuß	Ausschuß	Waffe, Distanz	Ausgang
26	Rechte Hand, Daumengeg.	Groß, zerrissen und zerfetzt	Keiner	Flinte, große Kugel à bout portant	Heilung n. 5 Wochen
27	Linke Hand. Drei ersten Finger	Mehrere lange zerfetzte Rißwunden	—	Platzende Pist.	Heilung n. 16 Tagen
28	Rechte Hand, Dorsum	Großer Defekt	Längsriß	Schrotnahschuß	Besserung
29	Rechter Zeigefinger Endphalanx	Quetschung	Fehlt	Vetterli blinde Munit. Nähe	Heilung 5 W.
30	Rechter Zeigefinger. Grundphalanx	Oval, 6—7 mm	Fehlt	Revolver 7 mm à bout port.	Heilung nach 5 Tagen
31	Linker Zeigefinger, alt	Finger zerschm.	—	Flobert à bout portant	Heilung nach 14 Tagen
32	Rechte Rand	Oval mit gequ. Rändern	Gerissen	Revolver à bout portant	Heilung
33	Linke Hand	Daumenballen zerfetzt	Fehlt	Platzen des Gewehrlaufes	Heilung in 5 Wochen
34	Rechte Hand	Hand wegger.	—	Platzen des Gewehrlaufes	Heilung in 3 Wochen
35	Linke Hand	Zerreisung	—	Dynamit	Heilung
36	Hand	Zerreißung	—	Schrot Nahsch.	Heilung nach 5 Wochen
37	Linker Zeigefinger, Grundphalanx	Rund, klein	Gerissen	Kugel, Nahsch.	Heilung

schüsse.

Infiz.	Tuchfetz. Papierf.	Behandlung	Knochen, Gefäße, Nerven	Bleibender Nachteil
Ja	Papierfetz.	Kugel mit zersplitt. Os hamat. entfernt, Resektion des Interphalangealgel. des Daumens. Antisept.	Os hamatum zertrümmert Interphalangealgel. eröffnet	Steifigkeit des Daumens
Nein	Nein	Endphalanx v. Daumen u. Zeigefinger amput. I. Phal.digit. III exartic. Asept. Beh.	Phalangealknochen zertrümmert	Verlust von Phalangen
Ja	Nein	Entfernung der zertrümmerten Knoch. und Weichteile	Carpal- und Metarkarpalknochen zertrümmert	Hand funktionsunfähig
Nein	Nein	Antiseptisch	Interphalangealgel. eröffnet. Art. collat verletzt	Endphal. nicht bewegl.
Nein	Nein	Extrakt. der Kugel auf cap. metatars. II. Asepsis	—	Keiner
Nein	Nein	Amputation der Grundphalanx	Narbendruck auf den Nerven. Schmerz	Verlust des Zeigefingers
Ja	Nein	Drainage des Schußkanales. Antisept. Behandlung	Reiner Weichteilsch.	Keiner
Nein	Nein	Daumen entfernt. Offene Behandlung	—	Verlust des Daumens
Ja	Nein	Amput. im Vorderarm. Antis.	Art. spritzte nicht	Verlust der Hand
Nein	Nein	Daumenendphal. entfernt Endphal. II u. III F. reseziert Chlorzinkantisepsis	Phalanxknochen zersplittert	Verlust von 3 Endphalang.
Nein	Nein	4. Finger ausgeschält. Haut zur Deckung verwendet. Meterkarp. 2 entfernt	Herabsetzung der Sensibilität an den Fingern	Mobilität der Finger vermindert. Verlust des 4. Fingers
Nein	Nein	Knochensplitter entfernt, Naht	Splitterfraktur der Grundphal.	Keiner

Fall	Körperregion	Einschuß	Ausschuß	Waffe, Distanz	Ausgang
38	Linke Hand	Groß, zerrissen, schwarz	—	Schrotschuß, Nahschuß	Heilung
39	Rechte Hand	Riß 11 mm	Zerfetzt 5 cm lang 2 cm br	Ordonnanzgew. Blinde Munit.	Heilung 2 Monate
40	Linke Hand	Rißwunde	—	Platzen von Gewehrlauf	Heilung
41	Hand	Rund an der Volu manus	Fehlt	Flobert, 30 m	Heilung
42	Hand, alt	—	—	Schrotsprengschuß, Nähe	Heilung
43	Linke Hand	3 cm Durchm., zerfetzt	4—5 cm ganz zerfetzt	Schrotschuß à bout portant	Heilung
44	Linke Hand	Unregelmäßig, zerrissen	Fehlt	Schrotschuß à bout portant	Heilung 5 W.
45	Linke Hand	Rund 3 mm mit schwarz. gequ. Rand	Fehlt	Flobertschuß, Nähe	Heilung
46	Linke Hand	Rund, Rand bl. schwarz	Fehlt	Flobert à bout portant	Heilung

zum Teil mit Schrotkörnern durchsetzten Wunden, die für Mikroorganismen einen so günstigen Nährboden darbieten, hätte man zum vorn herein einen größereu Prozentsatz von Infektionen erwarten könnan. Daß dies nicht der Fall ist, liegt in der Behandlung. Wie Prof. Kocher in seinem „Zur Lehre der Suhußwunden durch Kleinhalibergeschosse", im Kapitel der Wundbehanelung darlegt, wurden alle offenen Wunden als infizierte Wunden zum vornherein betrachtet und demgemäß behandelt. Alle dies Wunden werden desinfiziert mit schwacher Sublimat- oder Lysollösung, in letzter Zeit mit gutem Erfolg mit 1% Lösung von Hydrog. peroxyd. Sodann wird durch antiseptische Drainage für Abfluß der Sekrete gesorgt (Glasdrain) und durch Tamponade mit Jodoformgaze oder Karbolgaze der Wundgrund für Entwicklung der Mikroorganismen ungeeignt gemacht. Die nekrot, Partien werden abgetragan und gejodet und so die Resorption von Zersetzungsprodukten verhindert.

Infiz.	Tuchfetz. Papierf.	Behandlung	Knochen, Gefäße, Nerven	Bleibender Nachteil
Ja	Nein	Entfern. der nekrot. Partien, Transplantation	—	Keiner
Nein	Nein	Offene antisept. Behandlung	Periost von 2. Metacarpie weggerissen	Keiner
Nein	Nein	Amput. dig. II u. III. Daumen heilt wieder an	—	Verlust von 2 Fingern Daumenbeweg. gering
Nein	Nein	Extraktion des Geschosses	—	Keiner
Nein	Nein	Handamputation	Radialis rudimentär, Hand schlecht ernährt	Verlust der Hand
Nein	Nein	Entfernung der zerstörten Carpalknoch.	—	2. 3. u. 4 Finger steif geblieb.
Nein	Nein	Konservative, antisept. Behandl.	—	Keiner
Nein	Nein	Extraktion des Geschosses	—	Keiner
Nein	Nein	Extraktion des Geschosses	—	Keiner

Dr. Kayser kommt in seinen „Experimentellen Studien über Schußinfektion" auf Grund seiner Versuche auch zum Resultat: „Wir müssen theoretisch die Schußwunden als infizierte Wunden ansehen. In praxi ist die Gefahr einer Infektion nicht groß, zumal der Organismus befähigt ist, sich einer großen Anzahl infektiöser Keime zu erwehren. Wir müssen trotzdem die ‚offene' Wundbehandlung wählen, da sie nicht nur praktisch gute Resultate gibt, sondern auch theoretischen Vorstellungen entsprechend, die ideale Behandlungsmethode darstellt."

---

2. Vorderarm.

Fall 47. R., R., 20 J., Bern, 5. II. 1887. Revolverschuß in den rechten Vorderarm. Hemd und Kittel zeigten ein Loch. Einschuß mit gequetschten Rändern. Es wird tief incidiert, aber weder die Kugel noch Stoffstücke gefunden. Knochen intakt.

7. II. Arm geschwollen, auf Druck schmerzhaft.

8—10. II. Feuchte Sublimat-Kompressen-Umschläge. Fieber, Sensibilität in der Hand ist intakt. Die passiven Flexionsbewegungen sind schmerzlos in allen Fingern, passive Extensionsbewegungen schmerzhaft für die 3 ersten Finger. Schmerzen bei den Bewegungen in dem äußeren Teil der Volarfläche des Vorderarms, oberhalb der Operationswunde.

13. II. Starke Eiterung. Es werden Fetzen ausgestoßen.

18. II. Wird entlassen. Wunde wenig sezernierend. Aktive und passive Bewegungen schmerzlos, erstere beschränkt. Die Kugel liegt noch im Arm, und soll nach vollständiger Heilung excidiert werden.

Fall 48. B., O., 23 J., Bern, 13. I. 1890. Gestern aus kaum 1 m Entfernung einen Revolverschuß in den oberen Teil der Volarseite des linken Unterarmes durch Rockärmel und Hemd hindurch. Momentan kein Schmerz. Rundes Loch im Rockärmel, Umgebung desselben zerfetzt. In der folgenden Nacht starke Schmerzen im Ellenbogengelenk. Bewegungsfähigkeit aufgehoben. Seither sind Bewegungen wieder besser geworden, die spontanen Schmerzen fast vollkommen verschwunden. Keine Sensibilitätsstörungen. Fieberfrei. — Status: Aktive Beugung bis 40°, Streckung bis 130° möglich. Pronation ausgiebig, Supination sehr mangelhaft und mit Schmerzen verbunden. Passive Forcierung von Beugung und Streckung verursachen sehr intensive Schmerzen. In der Höhe zwischen oberem und mittlerem Drittel der Volarseite des Vorderarmes bohnengroße, quer ovale Einschußöffnung mit zerfetzten und geröteten Rändern. Oberer Drittel des Unterarmes angeschwollen, Volarseite leicht gerötet. Der Schußkanal führt in der Richtung nach dem Condyl. int. zu. Hier Palpation schmerzhaft, die Weichteile infiltriert. 2 cm unterhalb der Gelenklinie, nach der ulnaren Seite zu, auf der Vorderfläche eine druckempfindliche Resistenz.

13. I. Die Wunde wird antisept. gereinigt und mit Sublimatgaze verbunden. Im ausgepreßten Blute Eiterkörperchen. Keine Mikroorganismen.

25. I. Entlassung. Kugel asept. eingeheilt. Die Beugung im Ellbogengelenk kann vollständig ausgeführt werden, Streckung aktiv auf 140°, passiv auf 150°, wobei Schmerzen in der Ellenbogengegend.

Fall 49. N., G., 24 J., Landarbeiter, Huttwil, 18. II. 1897. Vor 4 Tagen Schrotschuß in rechten Vorderarm und Hand. Nach 2 Tagen vom Arzt verbunden und hierher gebracht. — Status: Auf der Volarseite der rechten Hand und des rechten Vorderarmes 10 verschiedene, mit Krusten bedeckte, unregelmäßige Einschußöffnungen mit stark geschwellter Umgebung. Die Bewegungen aktiv und passiv erschwert und schmerzhaft. Bei der Operation werden die Wunden am Vorderarm durch Hemdstücke infiziert gefunden, in Kulturen wächst Staphylococcus albus. — 3 Tage nach der Operation keine Eitersekretion mehr. Hartnäckiger ist die Infektion einer Wunde in der Vola manus, die bis zum 12. III. mit Kompressen von Salizyl und Jodpinselungen behandelt wird und dann zuheilt.

Entlassung 17. III. Die Finger sind steif und Pat. fühlt immer noch starke Spannung im Vorderarm. Passive Bewegungen in allen Gelenken vollständig frei und schmerzlos.

Fall 50. F., K., 21 J., Äschi, 19. V. 1900. Vor 11 Tagen erhielt Pat. in einem Raufhandel einen Schuß aus Ordonnanzgewehr, Entfernung 25 Schritte von hinten innen nach vorn außen durch den rechten Vorderarm, ohne Schmerzen, nur Bewegungen der Hand schmerzhaft. Gefühl von Eingeschlafensein derselben. Ca. 10 Minuten nach dem Schuß rasch zunehmende Schmerzen, die bis ins Handgelenk ausstrahlten, die Hand freiließen und etwa 4 Tage dauerten. Bewegungen im Handgelenk nie gestört. In den Fingern Streckung und Beugung gehindert. Drainage der Wunde durch den Arzt, der am Hemdärmel angeklebt 4—5 kleine Sequester fand. In Hemd und Rock am Ausschuß ein großer Defekt. Die Wunde wurde täglich mit Sublimat gespült. Vor 6 Tagen begann sie leicht zu eitern. — Status: Rechter Vorderarm geschwollen. Auf der inneren Seite im oberen Drittel eine runde Öffnung von ca. 1 cm, auf der äußeren Seite von 2,6 cm Durchmesser. Ränder beider Wunden geschürft, nicht gerissen. Im äußeren Loch steckt ein Knochenstück. Die Ulna zeigt falsche Beweglichkeit. Radiuskopf intakt, ebenso Humerus. Keine Nervenverletzungen. Motilitätsstörungen durch Myos. traumat. Im Wundsekret Staphylokokken.

Klin. Vorstellung: Herr Professor. 14. V. 1900. Es handelt sich um eine Schußwunde, deren Ausschuß größer als Einschuß, 26 mm gegen 10. bei Kaliber 7,5. Ursache davon verminderte Geschwindigkeit des Geschosses oder Querschläger, oder Sprengwirkung bei sehr großer Anfangsgeschwindigkeit. Die Haut wird nie gesprengt, sondern die Organe unter derselben, z. B. Knochen. Liegt dieser direkt unter der Haut, so wird dann die Haut mitgesprengt. In diesem Falle wird die Ulna getroffen worden sein. In der Regel ist der Einschuß kleiner als der Ausschuß, er ist es konstant, wenn ein Knochen durchschlagen wird, weil dabei sogenannte indirekte Geschosse gebildet werden. Der Einschuß befindet sich auf der Innenseite. Röntgen ergibt intakten Radius und gebrochene Ulna. Zersplitterung derselben in große und kleine Splitter. Die Frakturform spricht für Schuß- oder Zermalmungsfraktur. Diese Formen können mit unserem Ordonnanzgewehr künstlich erzeugt werden. — Therapie: Zur Heilung müssen die Trümmer entfernt werden nach Bloßlegung der Fraktur.

Operation: 14. V. 1900. Bromäthyl-Äthernarkose. Gründliche Durchspülung des Schußkanals mit Lysol. Schnitt auf der Ulnakante. Zwischen dem oberen zackigen Ulnafragment und dem unteren besteht Diastase von $^1/_2$—1 cm. Das distale Ulnaende liegt mehr radialwärts, wie das proximale. In der Tiefe zwischen den beiden Fragmenten eine große Wundhöhle, die mit vielen kleinen unregelmäßigen Knochensplittern und dicken Cruorgerinnseln gefüllt ist, die ausgeräumt werden und noch Hemdfetzen enthalten. Radialwärts ist die unregelmäßige Wundhöhle abgegrenzt durch dünne, dem Periost fest anhaftende Knochenplättchen (Corticalis) von $^1/_2$—1 cm Größe. Ihr Periost steht mit dem des distalen Ulnafragments in fast intakter Kontinuität. Da eine Berührung der beiden Ulnafragmente auch bei vollkommener Extension des Armes nicht erreicht werden kann, wird auf eine Knochennaht verzichtet. Die Wundhöhle wird von der Ausschußöffnung aus mit Jodoformgaze austamponiert. Die Incisionswunde wird fortlaufend genäht, aber ein Drain eingelegt, ebenso durch den Einschußkanal. Schiene bei Streckung des Armes.

30. X. 1904. Nachfrage ergibt, daß die Fraktur gut geheilt und Pat. einen funktionstüchtigen Arm hat.

Fall 51. R., L., 9 J., Rueggisberg, 20. V. 1901. Anamnese: Gestern wurde Pat. aus einer Entfernung von ca. 3 m von einer Schrotladung aus einer Vogelflinte in den rechten Arm, die Hand und am Oberschenkel getroffen. Starke Blutung, anfänglich keine Schmerzen. Bewegungen in Arm und Hand beschränkt, Sensibilität nicht aufgehoben. — Status: Dorsalseite des rechten Vorderarmes starke Schwellung der Ellenbogengegend. Ca. 2 cm vom Capit. radii entfernt eine $2^1/_2$ cm lange, 1 cm breite Wunde mit zerfetzten Rändern, mit schwarzen Belägen. Aus derselben wölbt sich Muskulatur heraus. Auf der Volarfläche, 2 cm über der Handgelenkslinie, eine 2 cm lange, quergestellte Wunde, aus der imbibierte Weichteile 1 cm hoch herausragen. Bewegungen in Hand und Fingern werden ausgeführt; Abduktion des Daumens wird nicht gemacht. Ellenbogengelenk frei. Im unteren Drittel des Radius abnorme Beweglichkeit. Sensibilität normal.

Klin. Besprechung: 21. V. 1901. Die Quetschung der Wundränder ist auffällig für eine komplizierte Fraktur, dagegen charakteristisch für Schußverletzung. Um die Wunde viele schwarze Punkte und Verletzungen, was einem Schrotschuß entspricht. Oberhalb der Volarfläche der Hand eine Vorlagerung von Weichteilen. Dies könnte eine Ausschußöffnung sein. Der Röntgen ergibt mehrere Schrotkörner im rechten Vorder- und einem Teil des Oberarmes, daneben eine Radiusfraktur. Hier findet sich nicht die für Schußfrakturen typische Schmetterlingsflügelform, sondern nebenstehende, die man bei schwach einwirkender Gewalt antrifft. Daß die Schmerzen erst nach einiger Zeit auftraten, beruht auf Spannung durch die eintretende Blutung. Die Behandlung soll einen asept. Wundverlauf garantieren. Für die Fraktur radii im unteren Drittel ist es am besten, das obere Fragment in der Stellung zu lassen, in der es gemäß der Muskelverteilung gehalten wird, und das untere Fragment dem oberen entgegenzustellen. Zirkulation am Vorderarm nicht gestört. Sensibilität und Motilität haben nicht gelitten.

22. VI. 1901. Geheilt entlassen.

10. X. 1904. Kann alle Bewegungen im Vorderarm gut ausführen.

3. Ellenbogen.

Fall 52. F., E., 33 J., Winigen, 9. VII. 1882. Am 7. VII. wurde Pat. durch ein Geschoß am linken Arm verwundet. Blutung stark, jetzt keine Schmerzen mehr. — Status: 4 cm nach oben und vorn vom Epicondylus intern. links eine kleine Öffnung von ca. 3 mm Durchmesser, rundlich, mit kleinen Zacken und geröteten Rändern. Die Umgebung ist geschwollen. Unmittelbar unter der Schußöffnung eine derb elastische Stelle. Radial- und Ulnarpuls sind erhalten. Bewegungen im Ellenbogengelenk etwas empfindlich, doch frei.

Klin. Vorstellung: 12. VII. 1882. Bewegungen zu frei um anzunehmen, die Kugel sitze im Gelenk. Wenn das Geschoß extraartikulär im Knochen steckte, müßte an der Stelle eine periostale Anschwellung bemerkbar sein. Die fühlbare Schwellung unterhalb der Schußöffnung kann ein

periarterielles Hämatom darstellen, welches die allfällig verletzte Stelle der Arterie verschließt; Radialpuls kann aber trotz der verletzten Arterie doch fühlbar sein. Nervenverletzungen fehlen.

Diagnose: Wahrscheinlich steckt die Kugel an der Vorderfläche des Humerus und möglicherweise wurde eine Arterie verletzt.

Indikation: Extraktion der Kugel, weil bei Arbeit in ihrer Umgebung eine Entzündung mit Abszedierung entstehen könnte.

Operation: Die Flobertkugel wird in den Weichteilen gefunden und entfernt. Heilung reaktionslos.

Fall 53. N., B., 32 J., Küfer, Seedorf, 14. II. 1896. Am 10. II. Schrotschuß (Vorderladerflinte) aus 1 m Entfernung in den rechten Oberarm, der mit 2 baumwollenen Hemden und einem Rock bekleidet war. Ein Arzt desinfizierte die Wunde mit Sublimat, stäubte Jodoformpulver darauf. Schmerzen nicht groß. 2 Tage darauf Verbandwechsel; tags darauf stärkere Schmerzen, besonders bei Bewegung im Ellenbogen. — Status: An der Außenseite des r. Ellenbogens 5 cm lange, stark belegte fetzige Wunde. Haut in der Umgebung stark unterminiert. Sonde dringt leicht ins Gelenk, wobei sich bräunliche Flüssigkeit entleert (bakt. Staphylokokken, zum Teil Diplokokken, später nur noch Staphylokokken in Traubenanordnung). Drüsen in der Axilla geschwollen, nicht schmerzhaft; Ober- und Unterarm ödematös. Bewegungen im Ellenbogengelenk sehr schmerzhaft.

15. II. Zustand gleich, Zunahme der Schmerzen. Phlegmone nicht weiter geschritten.

Operation: In Bromäthyl-Äthernarkose werden mit Thermokauter die unterminierten Partien gespalten und die Wunde erweitert. Das Radiusköpfchen wird umschnitten und abgetragen. Nach dieser breiten Eröffnung des Gelenks wird mit Lysol gespült, der freiliegende Knochen mit Jod bepinselt und mit Karbolgaze tamponiert.

16. II. Behandlung der Wunde mit Umschlägen, Jodbepinselung und Lysolspülungen. Wunde stark belegt.

26. II. Kein Fieber mehr. Wunde, mit Ausnahme der Umgebung des Gelenks, hat sich gereinigt.

9. III. Transplantation nach Thiersch.

5. IV. Etwa 4 cm oberhalb des Condyl. ext. humeri eine bläuliche, unbestimmt begrenzte, 4 mm große Verfärbung. Sonde dringt da leicht in die Tiefe und kommt auf rauhen Knochen. Bei Sondierung der Gelenkwunde stößt man ebenfalls auf solchen; Steifigkeit in Flexionskontraktur von 110^0, Beugung nur 10^0 möglich.

8. IV. Mit Schieber können da, wo man auf rauhen Knochen stößt, 2 lose Knochenstücke entfernt werden.

15. IV. Wunde fließt stets noch stark. Beweglichkeit fast ganz verschwunden, Schmerz bei Forcieren der Bewegung.

Klin. Vorstellung: 20. IV. 1896. Professor Kocher: Stelle Ihnen eine Schußverletzung in den r. Ellenbogen vor. Sie kennen die geringe Schmerzhaftigkeit bei diesen Verletzungen. Der Schuß ging durch die Kleider. Pat. wurde 4 Tage nachher hierher geschickt, mit infiziertem Gelenk. Sie sehen das Resultat einer konservativen Behandlung. Infektion bestand mit Staphylokokken. Um Abfluß zu erzielen, wurde das Radius-

köpfchen reseziert. Es besteht jetzt eine ziemlich hochgradige Ankylose. Pat. muß den Arm aktiv und passiv bewegen. Warum nicht sofort Gelenkresektion gemacht wurde ist dadurch begründet, daß durch die nötigen neuen Schnitte neue Infektionspforten geschaffen worden wären.

21. IV. Status unverändert. Entlassung. In letzter Zeit Umschläge und Karbolgazestreifen in die Gelenkhöhle. Sekretion aus dem Gelenk geringer.

Nachstatus vom 2. VI.: Operationswunde vollständig geschlossen. 14 Tage nach Spitalaustritt war völlige Heilung eingetreten. Der Arm steht gewöhnlich halbflektiert mit halber Supination der Hand. Maximale Streckung beträgt 130° aktiv, Beugung 100°. Vollständige Pronation nicht möglich. Defekt etwa 45°, Supination bedeutender behindert.

Fall 54. C., G., 24 J., Grindelwald, 11. V. 1896. 10. V. durch platzenden rostigen Pistolenlauf verletzt. Im Moment keine Schmerzen. Durch Blutung wurde er auf 2 Wunden am linken Ellenbogen aufmerksam gemacht. Er wusch sie mit kaltem Wasser und legte Spinngewebe darauf. Sehr heftige Schmerzen im Arm. Ein bald darauf konsultierter Arzt desinfizierte die Wunden und legte einen Verband an. In der Nacht vergrößerten sich die Schmerzen und der Arm schwoll an. Bei seiner Ankunft im Spital wird Wunde und deren Umgebung mit Seife und Lysol genau gereinigt und desinfiziert, aus beiden Verletzungen geimpft. Temp. 37,3.

Klin. Vorstellung: 12. V. 1896. Wundränder geschürft, sternförmige Risse. Möglicherweise sind Schrotkörner eingedrungen und handelt es sich um eine Schußwunde. Vielleicht stecken auch Eisensplitter darin. Bewegungen im Ellenbogengelenk schmerzhaft und behindert, aktive Streckung bis ca. 160°, Beugung bis 75°. Gelenkgegend geschwollen, diffus, an der Außenseite etwas Rötung. Druck auf Radiusköpfchen und Condyl. int. nicht schmerzhaft. Gelenkkapsel und Knochen nicht empfindlich, dagegen die Weichteile geschwollen und druckempfindlich. Vielleicht also Bewegungsbehinderungen darauf zurückzuführen. Infektion ist deutlich, es besteht starkes, empfindliches Ödem.

Klin. Besprechung: 13. V. Das Radiogramm bestätigt, daß ein Schrotkorn oder Eisensplitter in der Ellenbogengegend vorhanden, und zwar auf der inneren Seite. Bei der Untersuchung fühlt man an dieser Stelle deutlich eine Resistenz, entsprechend dem dunklen Punkt des Radiogramms. Auf der Außenseite Schmerzhaftigkeit geringer geworden. Die Impfung ergab Staphylo- und Streptokokken. Nach Cocainanästhesie wird da, wo eine Resistenz zu fühlen, kleine Incision durch Haut und Fascie angelegt und man kann leicht einen in den Muskel eingebetteten Eisensplitter extrahieren. Ausspülung mit Lysol, Verband.

18. V. Operationswunde geheilt, die anderen fast geschlossen, Sekretion gering. Keine Schwellung, keine Schmerzen. Funktion des Ellenbogens gut, nur ist forcierte Beugung und Streckung noch etwas schmerzhaft. Entlassung.

Fall 55. A., A., 23 J., Moosseedorf, 2. XII. 1901. Am 30. XI. Flobertschuß (Kal. 6 mm) aus Distanz von 50 Schritt in linken Vorderarm. Bewegungen im Ellenbogen schmerzhaft und Pat. hält den Arm flektiert.

— Status: Auf Vorder- und Außenseite der l. Ellenbeuge über dem Radiusköpfchen runde Wunde von 5 mm Durchmesser, mit eitrig belegten Rändern. Auf Druck fließt hellgelber Eiter. Streckung im Ellenbogengelenk bis 155°, Flexion und Rotation frei.

Operation: 7. XII. 1901. Umschneidung der Fistel in der Axe des Vorderarmes. Durchtrennen der Fascie und Eingehen in das Interstitium des Sup. long., entsprechend der Schußöffnung. Die Kugel liegt vorn auf dem Gelenk über dem Radiusköpfchen in Bindegewebe eingebettet und wird extrahiert. Drain, Hautnaht, Verband. Heilung fieberlos, per prim.

4. Oberarmschüsse.

Fall 56. Sch., H., 22 J., aus R., 14. XII. 1883. Gestern Schuß aus Schrotgewehr, dessen Ladung aus Pulver und Papier bestand, von unten nach oben in der Längsaxe des rechten Armes. Blutung war ziemlich bedeutend. Dumpfes Gefühl in den 3 ersten Fingern. Sensibilität etwas herabgesetzt. Ca. 5 cm über dem Condyl. int. humeri. eine Wunde von 3 cm Durchmesser, unregelmäßig rund, geschwärzte Ränder, deren Haut geschürft und verdünnt ist. Nach oben und unten leichte, diffuse Rötung. Oberarm angeschwollen. Radialpuls deutlich, gleich wie links.

Operation 14. XII. Chloroform-Äthernarkose. Sublimat-Irrigation. Der weit nach aufwärts führende Schußkanal wird freigelegt. Eine Menge Papierfetzen sind in die Muskeln eingesprengt, haben teilweise Muskelfasern abgelöst und sind zwischen die Sehnen gedrungen. Papier wird mit scharfem Löffel entfernt und der N. cut. med. in einer Länge von 10 cm reseziert. Vom Eingang geht eine weitere Höhle nach hinten und um den Arm herum, die eröffnet und drainiert wird. Keine größere Arterie verletzt. Reinigung der Wunde mit 1‰ Sublimat. Verband mit Sublimatgaze und Mooskissen. Temp. 38,2.

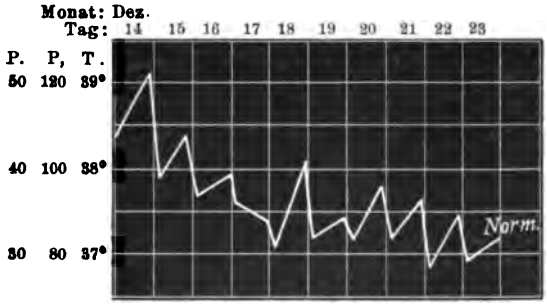

Kurve 11.

Wunden werden täglich mit Sublimat 1:5000 gespült, Fieber geht zurück.

Endstatus 27. XII.. Wunden überall p. pr. verklebt, Allgemeinbefinden sehr gut, nur zeitweise in den Fingerspitzen auftretende Zuckungen.

Der objektive Status ergibt am Daumen, Zeigefinger und Radialseite des Mittelfingers dorsalwärts herabgesetzte Schmerzempfindung, so daß Nadelspitze und Nadelkopf nicht unterschieden werden. Noch mehr herabgesetzt ist dieselbe am Vorderarm im Ausdehnungsbezirk des N. cut., Beweglichkeit von Daumen und Zeigefinger ist herabgesetzt, ebenso reagiert deren Muskulatur auf den elektr. Strom weniger als die der übrigen Finger.

Fall 57. W., A., 14 J., 7. VII. 1884. Schuß mit Flobert, Kal. 6 mm, mit Spitzkugel auf 5 Meter Distanz. Geringe Blutung und Schmerzen, Bewegung des Armes wenig behindert.

Klin. Besprechung: 8. VII. 1884. In der Deltoides-Gegend runde Wunde mit gequetschten Rändern, größer als das Geschoß. Dasselbe kann quer eingedrungen sein, oder es sind Kleiderfetzen mitgerissen worden. Einschuß ist queroval, die Umgebung mitgerissen und gequetscht, die Ränder jedoch scharf abgeschnitten. Ausschuß nicht zu finden. Schultergelenk frei, keine Humerusfraktur, Nerven nicht verletzt. Umgebung der Wunde geschwollen, Haut gelblich verfärbt. Schußrichtung durch Palpation nicht festzustellen. Schußkanal verläuft gegen Spina scapulae, man kommt aber bei Sondierung nicht auf die Kugel. Untersuchung in Narkose mit Nélatonscher Sonde und Finger ergibt kein besseres Resultat. Am Ende des sondierten Schußkanales wird eine Gegenöffnung gemacht. Desinfektion mit 5 proz. Karbol, Drainage, Verband mit Sublimatkrüll. Im Schußkanal keine Kleiderfetzen auffindbar, sondern nur ein ziemlich langes Blutgerinnsel.

17. VII. Nach fieberlosem Heilungsverlauf entlassen.

Fall 58. J., F., 26 J., Langnau, 11. I. 1885. Am 9. I. erhielt Pat. aus Distanz von 3 Meter die Ladung einer Vogelflinte in den rechten Arm von hinten her. Starke Blutung. Sofort Verband durch den Arzt. In der Nacht nach dem Unfall schwoll der Arm stark an. Hohes Fieber.

Operation: 13. I. Eröffnung der Schußkanäle, Desinfektion. Ätzung mit konzentr. Karbolsäure. Abends sehr hohes Fieber. 2,0 Antipyrin, lokal Jodtinktur.

14. I. Geht besser. Carbolumschläge 5 Proz.

15. I. Täglich Verbandwechsel, Wunde reinigt sich.

29. I. Wunde granuliert schön, fast ganz geschlossen. Pat. wird wegen Platzmangel mit Jodoformsalbe entlassen.

Fall 59. Sch., P., 27 J., St. Immer, 3. VII. 1885. Am 29. VI. als Zeiger bei einem Schützenfest beschäftigt. Fühlte plötzlich den Arm nach rückwärts geschleudert und Blut daran herunter fließen. Pat. glaubte sich von einer abgeprallten Kugel getroffen. Wurde sogleich von einem Arzte verbunden, Kugel konnte nicht entfernt werden. Tags darauf Rötung und Schwellung der Umgebung der Wunde, die immer zunahmen. Kein Fieber und Frost, keine Schmerzen in der Achsel. Ellbogengelenk frei bis zum Eintreten der Schwellung.

Status: An der Vorderseite des Oberarmes eine $3^1/_2$ cm lange Schnittwunde mit eiterigen Rändern. Die Wunde führt in ziemlich weiten Kanal, der mit nekrot. Fetzen belegt ist. Wunde und deren Umgebung schmerzhaft. Bedeutende, ödematöse Schwellung und starke Rötung auf dem

unteren $^2/_3$ des Ober- und dem ganzen Vorderarm. Doch hier keine Schmerzen. Keine Drüsenanschwellung in der Axilla. Es werden nekrot. Gewebe und Hemdfetzen aus der Wunde entfernt. Die Sonde stößt auf rauhen, harten, vom Periost entblößten Knochen. Dort ist auch die Kugel, die leicht entfernt wird. Antisept. Spülung, Verband.

8. VII. Pat. wird mit Jodoformsalbe entlassen.

Fall 60. B., F., 20 J., Lyß, 28. II. 1886. 26. II. Revolverschuß in linken Oberarm aus 5—6 Schritt Entfernung. Bald darauf starke Schmerzen, bis zur Hand und zum Halse ausstrahlend. Bewegungsfähigkeit immer vorhanden, aber schmerzhaft, besonders die Streckung. — Klin. Besprechung. 29. II. 1886. In der Mitte des linken Oberarmes, auf der Vorderfläche, ein ovales Loch mit scharfgeschnittenen Rändern, 10:8 mm. Ränder hämorrhagisch infiltriert, gequetscht. Es ist absolut das Bild eines Einschusses. Ausschuß nicht zu finden. Die Schmerzen beruhen wahrscheinlich auf einer Verletzung des Cut. lateral. Sie könnten eine Folge der Entzündung der Wunde oder des Druckes eines Blutergusses sein. Sensibilität überall normal. Kugel kann aber doch auf die Nerven gedrückt, und so die ersten, starken Schmerzen verursacht haben. Eine Verletzung der Art. brachialis fehlt, keine Zeichen von Anämie, Arm wenig geschwollen, Haut nicht verfärbt, und die Art. rad. pulsiert normal. Keine Fraktur des Humerus. Der Knochen kann aber angeschossen sein und wir können eine partielle Fraktur oder Kontusion des Humerus haben. Knochen in der Höhe der Verletzung schmerzhaft, auf Druck auch der Biceps, der Knochen hinten und der Triceps nur wenig. Streckung des Armes nur wenig kräftig ausgeführt, daß man an eine Tricepsverletzung denken kann. Die Flexion kräftiger, doch ist auf Grund der Verdickung und Schmerzhaftigkeit des Biceps eine Verletzung desselben anzunehmen. In dubio bleibt man puncto partieller Verletzung des Knochens. Durch Sondierung ist wahrscheinlich die Knochenverletzung festzustellen. Kugel muß wegen Gefahr der Infektion durch sich selbst und durch Kleiderstücke entfernt werden.

Die Sonde stößt auf eine starke Resistenz, wahrscheinlich den bloßgelegten, aber nicht unregelmäßigen Knochen. Mit dem Resonnator aber kommt man auf einen so deutlich klingenden Körper, daß man ihn wohl für Blei halten kann. Die Nélatonsche Porzellansonde bringt von diesem Körper nach Reibung auf dessen Oberfläche etwas Blei zurück, die Kugel scheint also im Knochen zu stecken.

Operationsbericht vom 29. II. 1884. Narkose mit Chloroform und Äther. Esmarch. In der Richtung des Einschusses wird der Knochen freigelegt, in einer Ausdehnung von $1^1/_2$—2 cm. Auf demselben keine Kugel, nur zahlreiche Bleipartikelchen. Der Schußkanal geht vom Knochen nach dem Biceps zu. Der Muskel wird bloßgelegt. Auf der Oberfläche desselben kommt man auf ziemlich starken Bluterguß und nach Eröffnung des Muskels, ca. in Mitte der Muskelfasern, auf die Kugel. Diese stark abgeplattet, war wohl nach Abplattung auf dem Knochen in den Muskel gedrungen. Muskelfasern stark zerrissen. Wunde wird desinfiziert, die Ränder des Schußkanals abgetragen und gejodet. Verband mit Sublimatkrüll.

16. III. Fieberlose Wundheilung. Bewegungen normal, schmerzlos. Entlassung.

Fall 61. Sch., F., 28 J., Entlebuch, 23. XI. 1886. Am 20. XI. Schrotschuß aus Vorderladerflinte in rechte Schulter, Entfernung 4—5 Schritte. Bewegungen des Oberarmes sofort aufgehoben, im Ellbogen ungestört. Pat. bemerkte die Verletzung erst, als das Blut herunter rann, keine Schmerzen. Der Arzt entfernte 61 Schrotkörner und verband Pat. täglich 2—3 mal. — Status: In der Gegend der Spina scap. 7 cm lange, 4 cm breite Hautwunde mit schwärzlichem Rand und geröteter Umgebung. Es läßt sich trübes Sekret ausdrücken. In sagit. Richtung nach vorn eine zweite, 6 cm lange und $1^1/_2$ cm breite Wunde mit scharfem Rand und norm. Umgebung (Incisionswunde des Arztes), trichterförmig vertieft, belegt und sezernierend. Äußerer Teil der Clavikula nach oben und hinten verschoben. Bewegung im Schultergelenk minim und schmerzhaft. Passive Bewegungen lassen sich frei machen.

Klin. Besprechung: Hintere Wunde schwarz verfärbt, Nekrose des Gewebes infolge Quetschung. Nekrot. Belag kann abgehoben werden. Funktionsstörung im Schultergelenk bedeutend. Cucullaris kontrahiert sich, man kann seine Kontraktion in der Wunde sehen. Mit einem Finger kann man leicht in den Schußkanal eindringen und findet einen Splitterbruch der Clavikula mit beginnender, oberflächlicher Nekrose derselben. Gefäße und Nerven intakt. — Therapie: Zuerst Entfernung der Fremdkörper, bes. weil ein Stück des wollenen Rockes mitgerissen wurde. Arm muß fixiert werden wegen der Fraktur. Die nekrot. Gewebe müssen mit starken Kauterien behandelt werden (Titjodi. Thermokauter). Die nekrot. Teile des Knochens müssen auch entfernt werden und zwar mit ausgiebiger Incision und Vereinigung der Wunde durch Naht. Täglich 2 mal mit Jodtinktur auspinseln. — Unter Jodbepinselung reinigen sich die Wunden rasch.

Operation: 5. XII. Wunde wird ausgiebig gespalten. Die stark zersplitterte Clavikula mit scharfem Löffel und Knochenschere gründlich gereinigt, Wunde mit Sublimat desinfiziert, drainiert und geschlossen.

Heilungsverlauf normal und Pat. konnte am 24. XII. entlassen werden. An der Frakturstelle der Clavicula noch etwas lokaler Druckschmerz und fasiche Beweglichkeit. Anpressen und Zerren der Clavikula noch etwas schmerzhaft, ebenso Armbewegungen, besonders Elevation. Pat. sonst ganz wohl.

Fall 62. N., F., 22 J., Wahlern, 30. X. 1888. Patient schoß sich heute mit einem alten Gewehr, das mit etwa 40 Schrotkörnern geladen war und dessen Lauf er direkt gegen die vordere Achselfalte hielt, durch die linke Schulter und durchlöcherte dabei Überrock, Weste und leinenes Hemd. Die Blutung war gering. — Klin. Vorstellung: 31. X. 1888. Wir haben es mit einem Nahschuß zu tun, die eine schlechte Prognose haben. Man sieht auf der Höhe der linken Schulter eine Ausschußöffnung ungewöhnlicher Art. Dieselbe ist meist unregelmäßig, zerrissen, die Haut häufig herausgestülpt. Hier ist eine auffällige Quetschung des Ausschusses vorhanden. Gewöhnlich sind sie sonst Rißwunden. Ferner ist die Größe auffällig, die sich hier aus der noch vorhandenen lebenden Kraft der Schrotkörner erklärt, sowie aus den mitgerissenen Fremdkörpern. Die Einschußöffnung ist am hinteren Rande des Pector. major. Auch diese Wunde ist gequetscht und geschwärzt. Wir können annehmen, daß dieser Verletzung ein konischer Schußkanal entspricht, aber Versuche lehren, daß die Form auch mehr kugelig sein kann, weil die Teile in der Tiefe

weniger Widerstand leisten als die Haut. Was soll man hier tun? Schrotkörner aus der Wunde zu heben, ist nicht von Wichtigkeit, das sind verhältnismäßig unschuldige Fremdkörper. Dagegen die Kleiderfetzen, die mitgerissen worden sind, sind gefährlich. Ferner muß man wissen, was verletzt ist. Der Kanal geht hinter dem Akromio-clavikular-Gelenk herauf. Es könnte die Schultergelenkkapsel oder Nerven oder Gefäße verletzt sein. Ist die Arterie angeschossen, so kann jeden Augenblick eine tödliche Nachblutung erfolgen. Arterie ist hier nicht verletzt, Radialis pulsiert. Sensibilität und Motilität sind nicht gestört, also Plexus intakt. Auch der Deltoides intakt, also auch Nerv. axillaris. Wenn wir auch konstatieren, daß der Radialpuls da ist, so ist eine Quetschung der Axillarart. nicht ausgeschlossen, deshalb muß man sehr vorsichtig sein.

Die Untersuchung des Schußkanals mit dem Finger vom Ausschuß aus ergibt Zertrümmerung des Akromion, das beweglich ist, ebenso des akromialen Endes der Clavikula. Die Knochensplitter sind zum großen Teile adhärent.

Am Einschuß kommt man hinter dem Pect. major. in eine große Höhle. Der vordere Rand der Skapula ist freigelegt. Der Humerus ist ebenfalls angeschossen, das Schultergelenk eröffnet, Art. und Plexus scheinen intakt. Die Blutung ist unbedeutend. Nach diesem Befund ist vorhanden: Komplizierte Fraktur mit Gelenkeröffnung, ausgedehnte Zerstörung der Weichteile mit Bildung einer großen Höhle. Hier ist die Resektion des Schultergelenks zu machen und die zerstörten Knochen zu entfernen.

Operation: 31. X. Excision der beiden Schußöffnungen. Incision des Schußkanals mit möglichster Schonung der Muskulatur. Der Pectoralis maj. wird intakt gelassen und nur ein Teil des kurzen Bicepskopfes wird, als zu stark zerfetzt, excidiert. Der lange Bicepskopf konnte erhalten werden. Der ganze Schußkanal zeigt außerordentlich zerfetzte und geschwärzte Ränder; diese nekrotischen und zerfetzten Teile werden mit den zerfetzten Knochenteilen des Akromiom und der Clavikula excidiert.

Links vom Sulc. bicip. ist der Humeruskopf angeschossen, jedoch bei intakter Gelenkkapsel. Die geschwärzten Knochenteile werden mit dem Meißel entfernt. Ausspülung mit $2^0/_{00}$ Chlorzink, Drainage. Kompressivverband und Fixation des Armes. Es waren keine Schrotkörner oder Kleiderfetzen zu finden.

2. XI. Verbandwechsel. Heute wird unter allen antisept. Kautelen eine fortlaufende Naht angelegt, ein Stück der Wunde auf der Schulterhöhe, 3—4 cm lang, zeigt nekrotische Ränder und wird nicht vereinigt.

3. XI. Entfernung der Drains.

6. XI. Entfernung der fortlaufenden Naht. Die nicht genähten Teile der Wunde sind auseinandergegangen. Der Grund der Wunde daselbst nekrotisch gefärbt, und es läßt sich ein kleines Stück nekrotischer Knochen entfernen. An Stelle der fortlaufenden Naht schöne prima.

Fall 63. L., N., 25 J., Landwirt, Frienisberg, 23. VI. 1890. Anamnese vom 25. VI. Am 20. VI. entlud sich beim Reinigen eines Karabiners dessen Ladung. Der Lauf war von unten innen nach oben außen gegen die linke Achselhöhle des Pat. gerichtet, und mit blinder Patrone geladen. Sofort heftige Schmerzen in linker Schulter und Arm, Bewegungen in Ellenbogen und Schultergelenk aufgehoben. Nur Fingerbewegungen frei. Gefühl von Eingeschlafensein des Armes und von Zeit zu Zeit von der

Schulter nach vorn ausstrahlende Schmerzen. Starke Blutung. Behinderung der Atmung oder Blutspucken, sowie Sensibilitätsstörungen, sind nicht eingetreten. Der Verwundete wurde sofort vom Militärarzt verbunden und in das Bezirksspital transportiert. Bis zum anderen Tage nahm die Schwellung zu und verbreitete sich der seitlichen Thorax- und Schultergegend entlang. Zugleich traten am Oberarm und Torax blaurötliche Verfärbungen auf. Schmerzen ließen etwas nach und Bewegungen in Ellenbogen und Hand waren wieder möglich. Temperatur 38—39°. — Klin. Besprechung: 26. VI. Verletzung an vorderer linker Axillarfalte sieht fast aus wie eine Schnittwunde. Geschosse machen Verwundungen dieser Art nur, wenn sie sehr schräg, streifend, auftreten, oder wenn sie deformiert sind. Es handelt sich um einen Nahschuß. Daher die unregelmäßige Form der Verletzung. Es war eine Platzpatrone mit Lindenholzpfropfen, deren Anfangsgeschwindigkeit groß, dann immer mehr abnimmt, so daß die Gefährlichkeit der Verletzungen in gleichem Maße sinkt. Keine Ausschußöffnung, das Geschoß muß also irgendwo stecken. Sondieren ist mit Rücksicht auf die möglicherweise vorhandene Gefäßverletzung in der Tiefe nicht anzuraten. Daß ein bedeutender Bluterguß stattgefunden haben muß, zeigt die kolossale Schwellung bis zu den Fingern und am Thorax. Sensible und motorische Störungen nicht vorhanden. Radialpuls links leicht und deutlich zu fühlen. Das schließt aber eine Verletzung der Art. axillaris nicht aus. Was dagegen spricht ist der Mangel an eigentlichen Zeichen starken, periarteriellen Blutergusses. Axilla ist nicht besonders vorgetrieben, im Gegenteil ist gerade in dieser Gegend wenig Bluterguß vorhanden. Dagegen spricht vieles für eine Verletzung der Vena axillaris. Ist dies der Fall, so ist vorläufig die Ligatur nicht indiziert, da die Blutung steht, und man nicht mehr erzielen würde, als schon vorhanden. Doch muß noch entschieden werden, ob Verletzungen von Gelenk oder Knochen vorhanden sind. Es werden gewisse Bewegungen im Schultergelenk gemacht, die Muskeln kräftig kontrahiert. Natürlich sind die Bewegungen beschränkt, da der Mann sehr empfindlich ist durch Schwellung und Spannung der Weichteile. Heraufstoßen des Armes gegen das Acromion ist schmerzlos. Bedeutende Verletzungen von Gelenk und Knochen also nicht vorhanden. In dubio lassen müssen wir, ob ein Schuß durch die Skapula vorhanden ist. Wäre nur dies der Fall, würde gründliche Desinfektion und Wundbehandlung mit absoluter Ruhigkeit als Therapie genügen. Doch man hört bei Palpation über der Schwellung an der hinteren Schultergegend und Thorax ein deutliches Quatschen, es muß hier Gas vorhanden sein. Es könnte Luft durch die Wunde eingetreten sein, was, jedoch nur selten, gerade in der Axilla vorkommen kann, weil in das lockere Gewebe derselben eher Luft angesogen wird als sonst in starrem Gewebe. Auch die Tatsache des Nahschusses, somit gewaltiger Luftdruck, läßt dies möglich erscheinen. Die zweite Möglichkeit wäre eine Verletzung der Lunge und die dritte eine Ansammlung von Gas infolge Zersetzung in den Geweben, also ein Zersetzungs- oder Fäulnisgas, während in beiden ersteren Fällen atmosphär. Luft vorhanden wäre. Dies soll noch durch Herrn Prof. Nencky untersucht werden. Zeichen von Zersetzung sind nicht da. Der Mann hatte anfänglich leichte Temperaturerhöhung, wahrscheinlich infolge des Blutergusses. Lungenerscheinungen fehlen.

26. VI. Die tympanitisch klingende Stelle der hinteren Schultergegend wird auf Gasinhalt geprüft, das Gas aspiriert und Herrn Prof. Nencky zur Untersuchung übergeben. Die Punktionsflüssigkeit enthält keine Mikroorganismen. In derselben Gegend wird unter Cocainanästhesie eine Incision und Gegenincision gemacht und nebst geronnenem Blut zerfetzte Muskulatur, Tuchfetzen und Stücke der Platzpatrone entfernt. Spülung, Sublimatverband, Waldwollkissen. Subjektives Befinden gut. 37,4, 96, 37,8 100.

29. VI. Schwellung stark abgenommen, besonders an Vorderarm und Hand. Wunden sezernieren mäßig und sind etwas belegt, werden mit Aristol bepudert. 37,4.

Klinische Vorstellung: 2. VII. Pat. befindet sich sehr wohl und ist fieberfrei, Wunden sehen gut aus. Herr Prof. Nencky fand folgendes: Das Gas ist atmosphärische Luft, vermischt mit CO^2 der Gewebe unter teilweiser Absorption des O. Unsere, durch klinische Gründe gestützte Annahme, daß durch den Nahschuß atmosphärische Luft von außen hereingerissen worden sei, ist also durch die chemische Untersuchung bestätigt.

1. VIII. Entlassung. Die Incisionsstellen haben sich unter antiseptischen Umschlägen (Salizyl, Karbol) völlig geschlossen. Keine Druckempfindlichkeit mehr, keine Infiltration im Bereiche der Narben. Elevation des Armes wird noch zögernd ausgeführt.

Nachstatus: 2. IX. Narben in hinterer Schultergend und Axilla sind von gutem Aussehen, reaktionslos. Deltoides besonders in seiner hinteren Partie leicht atrophisch. Bewegungen im Schultergelenk von beinahe normalem Umfang, werden jedoch mit geringerer Kraft ausgeführt als rechts. Sensibilitätsstörungen nirgends nachweisbar, nur im Gebiet des Nervus axillaris gibt Pat. an, Berührung mit dem Finger weniger deutlich zu empfinden. Bei Witterungswechsel hat Pat. Schmerzen in der linken Schulter.

Fall 64. St., R., 12 Jahre, Übischi, 27. VI. 1895. Patient wurde heute von einer Schrapnellkugel in die linke Seite getroffen. Mäßige Blutung. Stechende Schmerzen beim Atmen. Links hinten auf der 9. Rippe zwischen hinterer Axillar- und Skapularlinie eine horizontale, liniäre, leicht klaffende Wunde von ca. 1 cm Länge mit etwas gequetschten Rändern, blaubräunlich verfärbt. Circa 1 cm nach innen vom medialen Ende der Spalte, Haut kugelig vorgewölbt, durch einen harten Körper, die Kugel. Die Rippen sind auf Druck nicht schmerzhaft, kein Anhaltspunkt für Rippenfraktur. Lungenstatus normal.

28. VI. Durch Druck wird eine runde Bleikugel entfernt. Einlegen von Jodoformgaze.

2. VII. Wunde sezerniert nicht. Kein Fieber. Wunde wird gespalten, angefrischt und genäht.

Fall 65. Bl., H., 8½ Jahre, Muri, 30. XI. 1901. Heute erhielt Patient einen Schrotschuß aus 1 m Entfernung, aus doppelläufiger Vorderladerflinte in den rechten Oberarm. Starke Blutung, keine Schmerzen. Der sofort herbeigerufene Arzt entfernte einen großen Knochensplitter, tamponierte und legte einen Verband an. — Spezialstatus vom 31. XI. 1901. Rechter Arm völlig gelähmt. Kein Puls an der Rad. fühlbar, auch in der Ellenbeuge nicht. Hand und Arm kalt. Am Oberarm, vom oberen Ende der vorderen Axillarfalte abwärts, ca. 12 cm lange und 6 cm breite unregelmäßige Wunde. Es liegen zerfetzte Muskeln zutage, der innere

Rand des Biceps, Coraco-brachialis, und Vorder- und Innenseite des Triceps. Die Art. brachialis im oberen Teil der Wunde völlig durchgerissen. Medianus, Radialis und Ulnaris sind zerrissen. In der Wunde Kleiderfetzen und einige Schrotkörner. Auf der Rückseite des Oberarms eine ähnliche Wunde durch den zerfetzten Triceps hindurch. Humerus im oberen Drittel in Splitter zerschmettert. Im Pectoralis, in der Nähe der vorderen Axillarfalte, eine rundliche, geschwärzte Einschußöffnung gegen den Thorax zu. Über der rechten Hälfte der Brust, etwa bis zum 4. Interkostalraum. Hautemphysem. Bis zur 2. Rippe Dämpfung über der rechten oberen Lungenpartie. Gegend unterhalb der Clavikula druckempfindlich. Brachialis und einige kleinere Gefäße werden mit Catgut unterbunden. Reinigung und Spülung mit sterilem Wasser. Tamponade mit Xeroformgaze. Temp. 37,0, P. 100.

Klinische Vorstellung: 2. XII. Die rechte Hand zeigt überall blaue Flecken, die man teilweise wegdrücken kann. Es handelt sich um Stagnation. Die subkutanen Venen sind stärker gezeichnet als auf der gesunden Seite. Hand der kranken Seite ist kalt und unbeweglich, die Blutzufuhr könnte abgeschnitten sein. Es handelt sich um Schrotverletzung aus der Nähe. Solche Schüsse machen eine Sprengwirkung und verursachen sehr schwere Läsionen. Es ist eine Fraktur vorhanden im oberen Drittel des Oberarmes. Riß von 8 cm Länge mit Seitenrissen ist der Einschuß, ähnlich wie bei Nahschüssen aus modernen Kriegsgewehren. Es gibt lappige Einschüsse. Ausschußöffnung wieder vom Charakter eines Sprengschusses, und man sieht hier den zertrümmerten Humerus hervorragen. Die Hauptsache ist nicht diese Zertrümmerung der Weichteile und Knochen, was allerdings schon eine Amputation rechtfertigen würde. In den modernen Kriegen sind die Amputationen an Zahl stark zurückgegangen. In solchen Fällen reinigt man so gut wie möglich und macht eine antiseptische Tamponade. Dies ist aber nur zweckmäßig bei baldiger Abschiebung in ein Spital. In Narkose fühlt man hier die stark zerschmetterte Fraktur. Aus der Tiefe kommt Jauche heraus. Es wird mit dem Thermokauter gespalten. Im oberen Wundwinkel finden sich noch Schrotkörner und Kleiderfetzen. Der Plexus ist völlig zerrissen. Vom Medianus ist noch ein dünner Strang vorhanden. Musculo-cutaneus ist erhalten. Arteria-brachialis wird außerhalb des nekrotischen Gewebes nochmals gefaßt und unterbunden. Es muß die Amputation in Aussicht genommen werden.

Operation: 2. XII. 1901. Exarticulatio humeri. Es wird mit Benutzung der noch brauchbaren Haut ein Lappen gebildet ähnlich einem vorderen Lanzettschnitt. Das obere Humerusfragment wird samt dem Periost herausgeschnitten, die Haut des Lappens nach Jodoformeinreibung der ganzen Wundfläche durch fortlaufende Naht vereinigt. Drain-Xeroformgaze, Collod.-Verband. Deckverband. — Heilung.

Fall 66. B., G., 24 Jahre, Lajoux, 13. VI. 1901. In der Nacht vom 11—12. VI. erhielt Pat. einen Revolverschuß à bout portant in die linke Hand. Der Schuß durchbohrte die Hand auf der Rückfläche zwischen Daumen und Zeigefinger und blieb in der Höhe der Axilla stecken. Zuerst keine Schmerzen, mäßige Blutung. Der sofort herbeigerufene Arzt desinfizierte die stark blutende Schußöffnung und legte einen

Jodoformgazeverband an. Tags darauf fühlte Pat. andauernde, dumpfe, gleichmäßige Schmerzen im ganzen Arm. — Status: Auf der dorso-ulnaren Seite der Daumenbasis links ein runder Hautdefekt von ca. 7 mm Durchmesser mit geschwärztem Hautrand und Grund. Bewegungen des Daumens frei. An der Vorderseite des Oberarmes an der Grenze zwischen mittlerem und oberem Drittel ebenfalls runder Defekt der Haut mit geröteten Rändern, in der Größe dem erstbeschriebenen entsprechend. Keine Erscheinungen von Gefäß- oder Nervenläsion; Weichteile von der Wundöffnung bis gegen den Knochen etwas infiltriert.

Operation: 14. VI. 1901. Incision durch Haut und Fascie je 3 cm nach auf- und abwärts vom Einschuß am Oberarm. Stumpf gelangt man dem Schußkanal entlang durch den vorderen Teil des Deltoides bis auf den Ansatz des Pectoralis major an der Spina tub. maj. Dieser Ansatz zeigt in der Verlängerung des Schußkanals ein Loch und in demselben stößt die Sonde auf die Kugel, die auf der Vorderseite des Humerus hinter dem Pectoralis-Ansatz liegt. Dieselbe wird mit einigen miteingedrungenen Tuchfetzen extrahiert. Der Schußkanal wird mit dem scharfen Löffel ausgekratzt und mit Jodoformpulver eingerieben. Drain., Hautnaht, Deckverband.

Fieberlose Heilung.

Von diesen 20 Fällen sind 18 aus allernächster Nähe, nur 2 aus größerer Entfernung, ein Vetterli-Ricochetschuß und eine Schrapnellverletzung. Deshalb haben wir es fast durchweg mit schweren Verletzungen, ausgedehnten Gewebsläsionen zu tun, beruhend auf Spreng- und Explosivwirkung. Folgende Tabelle veranschaulicht die Folgen der einzelnen Schußverletzungen:

Geschoß	Fälle	Infiz.	Kleiderfet.	Aussch.	Knochenl. Frakt.	Gefäß, Nerv lädiert	
Schrot	8	5	4	4	4 Frakt. 1 Contus.	1	2
Ordonnanz 89	1	1	1	1	1 Frakt.	—	—
Karabiner,blind	1	1	1	—	—	—	1
Schrapnell	1	—	—	—	—	—	—
Revolver	4	1	3	—	—	—	1
Flobert	3	1	—	—	—	—	—
Platzen v. Lauf	1	1	—	—	—	—	—
Vetterli	1	1	1	—	1 Kontus.	—	—
Total:	20	11=55%	10=50%	5=25%	7=35%	1=5%	4=20%

Ober-

Fall	Körperregion	Einschuß	Ausschuß	Waffe, Distanz	Kleiderfet.
47	Vorderarm	Rund mit gequetscht. Rändern	Fehlt	Revolver, Nahschuß	
48	Vorderarm	Queroval, Ränder gerötet u. zerfetzt	Fehlt	Revolver 7 mm Nahschuß	Gr. Defekt im Rock
49	Vorderarm	10 unregelmäß. und mit Krusten bedeckt	Fehlt	Schrotnahschuß	Ja, Hemd
50	Vorderarm R.	10 mm rund gesch.	26 mm r. geschurft, im Lumen ein Knoch.-splitter	Ordonnanzgewehr M. 89. K. 7. 5 Nahschuß	Ja, Hemd
51	Vorderarm r.	2 cm u/b Cap. radii $2^1/_2$: 1 cm mit zerfetzten schwarzen Rändern	Quergestellter Riß volar mit prolabier. Weichteil.	Schrotschuß 3 m	Nein
52	Ellbogen (Condyl. int.)	Rundlich, etwas zack. Rand gerötet	Fehlt	Flobertnahschuß	Nein
53	Ellbogen	5 cm lang, zackig fetzig. unterminiert	Fehlt	Schrotnahschuß	?
54	Ellbogen	2 sternförmige Risse	Fehlt	Platzen v. Flintenlauf	Nein
55	Ellbogen	Rund, eitrig belegt, üb. Radiusköpfchen	Fehlt	Flobert, 6 mm Nahschuß	Nein
56	Oberarm über Cond. int.	3 cm Durchmesser, unregelmäßig geschw.	Fehlt	Schrotnahschuß	Papierfet.
57	Oberarm Deltoidesgegend	Queroval, mit gequ. Rändern, größer als Geschoß	Fehlt	Flobert, 6 mm 15 Schritt	Nein
58	Oberarm	Rund	Fehlt	Schrotnahschuß	? Gr. Defekt im Rock
59	Oberarm	Rund	Fehlt	Vetterli Ricochetschuß	Hemdfetz.
60	Oberarm, Mitte	Oval, scharfe gequ. Ränder	Fehlt	Revolver Nahschuß	Nein

Extremität.

Infiz.	Verletzung von Knochen, Gefäß, Nerven	Behandlung	Ausgang. Bleibender Nachteil
Ja	—	Antisept.	Heilung. 3 Wochen
Nein	—	Antisept.	Heilung. Kugel eingeheilt. 12 Tage
Ja Staph. alb.	—	Offene antis. Behand.	Heilung. 4 Wochen
Ja. Staph.	Myos. traumatica. Zermalmungsfraktur d. Ulna	Entfernung der Knochenspl. Jodof. tamp. Drainage. Naht	Heilung ohne Funktionsstörung
Nein	Zersplitterungsfrakt. des Radius. Diffuse Aussaat von Schrotkörn.	Konservative Behandlung	Heilung ohne Funktionsstörung
Nein	—	Extraktion der Kugel	Heilung
Ja, Staph.	Ellbogengelenk eröffnet u. Hum. verletzt. Splitter	Resect. capit. radii. Konserv. Behandl.	Exkursionsfähigkeit im Ellbogen 60°. 3 Monate
Ja, Staph. u. Strepto	—	Entfernung eines Eisensplitters., antis.	Heilung in 8 Tagen
Ja	—	Extrakt. der Kugel. Antisept. Behandl.	Heilung
Nein	Nerv. cutan. medius 10 cm reseziert. Medianus geschädigt	Eröffnung des Schußkanales. Drainage. Antisepsis	Heilung n. 14 Tagen. Defekt im Medianusgebiet
Nein	—	Antisept. Drainage	Nach 10 Tagen geh. Kugel eingeheilt
Ja	—	Schußkanal eröffnet, mit konz. Karbolsäure geätzt, offen	Heilung
Ja	Humerus angeschossen	Extract. der Kugel. Antisep.	Heilung
Nein	Schmerzen durch Kompression der Nerven, Cutan. lateralis. Kontusion des Humerus	Extrakt. der Kugel aus dem Biceps	Heilung n. 16 Tagen

Fall	Körperregion	Einschuß	Ausschuß	Waffe, Distanz	Kleiderfet.
61	Rechte Schulter	Großer Defekt, trichterförmig	Zerrissen	Schrotnahschuß	Ja
62	Vordere Achselfalte	Groß, gequetscht u. geschwärzt	Zerrissen und gequetscht	Schrotnahschuß	Nein
63	Achselhöhle	Längsriß gerissen	Fehlt	Karabiner mit Lindenholzplatzpatr. à bout port.	Tuchfetz., Stücke der Platzpatr.
64	Rücken links 9. R.	Liniär, 1 cm, klaffend. Ränder verfärbt u. gequetscht	Fehlt	Schrapnellkugel große Entfernung	Nein
65	Rechte Achselseite	Riß von 8 cm Länge mit Seitenrissen	Groß, zerrissen, darin zertrümmert. Humerus	Schrotnahschuß	Ja
66	Oberarm	Rund, mit gerötet. Rändern	Fehlt	Revolvernahschuß à bout port.	Ja

Trotz der schweren Verletzungen und der großen Anzahl von Infektionen war in den meisten Fällen der Heilungsverlauf ein äußerst günstiger, nur bei Fall 65 mußte die Exarticulatio humeri gemacht werden. Exitus trat nie ein. In Fall 48 ist, obwohl, nach dem großen Defekt im Rocke zu schließen, Kleiderfetzen in den Schußkanal hineingerissen wurden, die Kugel aseptisch eingeheilt.

Bemerkenswert ist Fall 50, Nahschuß mit Stahlkappengeschoß 7,5 mm. Der große Durchmesser der Einschußöffnung erklärt sich durch die große Geschwindigkeit des Geschosses, „denn je größer die Geschwindigkeit, desto mehr wird der Schußkanal in die Weite erweitert“ (Kocher). Die Form der Ulnafraktur, die vollständige Splitterung in beschränkter Ausdehnung, ist das Bild einer ausgedehnten Sprengwirkung. Dieses wurde von Kocher experimentell nachgewiesen (St. 123): „Aber nur durch die Einwirkung eines plötzlichen Stoßes, d. h. einer mit einer gewissen Geschwindigkeit einwirkenden Gewalt, können wir eine umschriebene Splitterung hervorrufen.

Infiz.	Verletzung von Knochen, Gefäß, Nerven	Behandlung	Ausgang. Bleibender Nachteil
Ja	Splitterfraktur der Clavikula mit Nekrose	Entfernung der Spl. Jodoformtamp., Drain.	Heilung in 4 Woch.
Nein	Akromion und akromial. Ende der Clavikula zertrümmert. Kontusion des Humeruskopf extrakap.	Ausräumung der gr. Zertrümmerungsh. im Muskel. Entf. d. Splitter. Chlorzink. Sekund. Naht	Heilung
Nein	Ausgedehntes Hautemphysem. Nerv. axillaris sensibel, etwas geschädigt	Offen. Ausräumung des Schußkanales. Antisept. Drainage	Heilung n. 6 Wochen
Nein	—	Bleikugel unter der Haut exzidiert. Naht nach Jodoformtamp.	Heilung
Ja	Art. brachialis durchgerissen. Hautemph. Medianus, ulnar. Radialis zerrissen. Humerus zersplittert, Muskeln zerfetzt	Exarticulatio humeri	Heilung
Nein	Lochschuß durch den Pectoralis maj. Ansatz	Extrakt. des Gesch. Antisept. Behandl.	Heilung

welche sich um die Perforationsstelle gruppiert, hier wie bei Glasscheiben gegen den Ausschuß in trichterförmiger Erweiterung zunehmend. Zahlreiche kleine Splitter sind also ein weiteres sicheres Kennzeichen einer Sprengwirkung.“ Durch die Steigerung der lebendigen Kraft (zunehmende Geschwindigkeit) läßt sich eine zunehmende Zersplitterung bis zur Zertrümmerung und Zermalmung herbeiführen. Trotz der Heftigkeit der Sprengung blieb die Großzahl der Splitter mit den Frakturenden in periostaler Verbindung, was auch von Bystrow erwähnt wird. Der große Ausschuß erklärt sich durch die Sprengung, das Mitreißen indirekter Geschosse (Splitter) und weist von vornherein schon auf eine Zertrümmerung in der Tiefe hin. Auch Querschläger können solche Ausschüsse bewirken, ferner kommen sie vor, wo die Haut über Knochen gespannt ist (Freund). Trotz der ausgedehnten Zerstörung, trotzdem ferner die Wundhöhle mit Hemdfetzen verunreinigt und mit Staphylokokken infiziert war, wurde glatte Heilung mit voll-

kommener Erhaltung der Funktion erzielt dank der gut durchgeführten antiseptisch-conservativen Behandlung (Entfernung der Splitter. Kleiderfetzen und Gewebstrümmer, Jodoformtomponade).

Fall 51 zeigt eine Zersplitterungsfraktur des Radius. Sie heilte auch ohne Funktionsstörung. Die Aussaat der Schrotkörner heilte aseptisch ein, dieselben sind an sich nicht als gefährliche Komplikation aufzufassen.

Fall 53 wurde mit einer Staphylokokkeninfektiven des Ellenbogengelenks aufgenommen. Von einer sofortigen Gelenkresektion wurde Abstand genommen, weil dabei die neuen Schnitte neue Infektionspforten geschaffen haben würden und man so eine Allgemeininfektion riskiert hätte. Durch Resektion des Capit. radii mit dem Thermokauter wurde ein breiter Zugang zum Gelenk geschaffen und für guten Abfluß gesorgt. Das Resultat war ein gutes, Heilung nach 3 Monaten mit beschränkter Exkursionsfähigkeit im Ellenbogengelenk. die aber durch Übung noch bedeutend verbessert werden konnte.

In Fall 54 ist die Infektion mit Staphylo- und Streptokokken durch die Unsitte, Wunden mit Spinngeweben zu behandeln, sekundär verursacht. Der Verlauf war sehr günstig, Heilung nach 8 Tagen.

In Fall 56 mußte der N. cutaneus medius reseziert werden und es resultierte demgemäß eine Herabsetzung der Sensibilität auf der Dorsalseite des Vorderarmes. Die Läsion des Medianus kann bewirkt sein durch Druck von seiten der infiltrierten Umgebung, oder daß ein Schrotkorn in denselben eindrang. Durch Ausräumung des Schußkanals und Antisepsis konnte eine Eiterung verhindert werden.

In Fall 60 war die Kugel durch den Humerus abgelenkt worden. Die Schmerzen bei Kontraktion des Biceps ließen mit größter Wahrscheinlichkeit die Kugel in demselben vermuten, was durch die Operation dann bestätigt wurde. Die Schmerzen im Gebiet des Cutan. lateralis waren vorübergehend, bedingt durch Kompression der Nerven durch die geschwellten Weichteile.

Fall 61, Splitterfraktur der Clavikula, infiziert, wurde im kurzen Zeitraum von 4 Wochen geheilt mit geringer Funktionsstörung. Ein ebenso gutes Resultat wurde in Fall 62 erzielt, wo Splitterfraktur des Akrom und Clavikula und ausgedehnte Zerstörung im Muskel vorlag. Hier bewährte sich Spülung mit 2‰ Chlorzinklösung ausgezeichnet.

Fall 63 ist interessant durch das kolossale Hautemphysem. das sich auf Rücken und Brust ausdehnte. Da keine entzündlichen

Erscheinungen und kein Fieber vorhanden waren, wurde Zersetzung ausgeschlossen, und da ferner keine Zeichen von Lungenverletzung da waren, angenommen, daß es sich um atmosphärische Luft handeln müsse. Diese klinische Diagnose wurde durch die chemische Untersuchung bestätigt. Die gewaltige explosive Druckempfaltung des Nahschusses, vielleicht mit gleichzeitiger Pumpbewegung des Armes, hatten diese Luftinfiltration verursacht. Dieser Fall ist sehr ausführlich klinisch besprochen. Der Verlauf war sehr gut, es blieb nur eine geringe Sensibilitätsstörung im Gebiete des Nerv. axillaris. Nach Dieut findet man bei Schüssen am oberen Humernsende mit Nervenläsionen vorzugsweise Paralyse oder Parese des Nerv. axillaris, seltener des Ulnaris oder Medianus.

Fall 65 zeigt das Bild einer furchtbaren Sprengwirkung, ebenfalls mit Emphysem. Gefäße und Nerven sind zerrissen, der Knochen zersplittert. Die Exartikulation mußte unter den denkbar ungünstigsten Verhältnissen vorgenommen werden, doch gelang es, der Infektion Herr zu werden und den Pat. zu retten.

III. Bauchschüsse.

Fall 67. T., J., 13. X. 1878. Patient erhielt diesen Morgen aus 1 m Entfernung einen Revolverschuß in die linke Lendengegend. Keine besonders starke Schmerzen. 2 Stunden nach der Verletzung Harndrang, er entleerte zuerst Blut, geronnenes und flüssiges. Im Spital erscheint der gleich gelassene Urin nicht bluthaltig, jedoch getrübt. In der linken Lendengegend, ca. 2 Querfinger unterhalb der letzten Rippe, 9 cm von der Wirbelsäule entfernt, ist die Einschußöffnung, von der aus die Sonde 8 cm nach einwärts und aufwärts gelangt. Aus der Öffnung wurde Urinausfluß nicht bemerkt; als jedoch der Wundkanal behufs Desinfektion mit Karbolsäure 5 : 100 ausgespült wurde, bemerkte Pat. bald darauf bedeutenden Harndrang und ein Gefühl von Reiz in der Urethra, Übelkeit und Brechneigung. Temp. 37,5.

15. X. Morgentemp. 37,4. Kein Harndrang mehr, kein Erbrechen. Wunde heilt aus. Urin enthält geringe Mengen Eiweiß, Blutkörperchen und spärliche, granulierte Zylinder.

9. XI. Wunde geschlossen. Pat. fühlt sich wohl. Entlassung.

Fall 68. H., Fr., 22 Jahre, 12. X. 1883. Patient schoß sich heute Abend mit Vetterligewehr ins Abdomen. — Status: Im linken Hypogastrium Einschußöffnung ovalär, da Schuß schräg auffiel, mit geschwärzten Rändern. Die Ausschußöffnung ist etwa in der gleichen Höhe in der Lendengegend, rund, mit geschwärzten Rändern. Die Untersuchung mit Finger ergibt ein schlitzförmiges Loch in der Fascie, ferner, daß

Schuß nur in Weichteile gedrungen und der Schußkanal durch die Muskulatur sehr breit ist. Länge des Schußkanals 10,5 cm.

Wunde wird desinfiziert, mit Jodoformgaze drainiert und Sublimatverband angelegt.

13. X. Temp. 38,8. Starke Schmerzen im Abdomen, Erbrechen von grünlichem Mageninhalt. — Die Wundheilung vollzog sich vollkommen ungestört und Pat. konnte am 15. XI. entlassen werden.

Fall 69. V., M. Ch., aus B., 12 Jahre, 5. III. 1885. Am 12. XI. 1884 erhielt Pat. aus 4 m Distanz einen Schrotschuß in die linke Gesäßgegend. Er konnte noch einige Schritte gehen. $^3/_4$ Stunden nach der Verletzung antiseptischer Verband. Derselbe wurde täglich gewechselt und die Wunden irrigiert, wobei sich Kleiderfetzen und Knochenfragmente entleerten. Solche wurden auch 18 Tage nach der Verletzung durch Incisionen in großer Menge entfernt. Die Wunde blieb etwa 2 Monate ohne zu eitern, seither ist eine ziemliche intensive Eiterung eingetreten mit remittierendem Fieber. Gleich nach dem Schusse hatte Pat. sehr intensive Schmerzen in der Wade, die erst nach 2 Monaten verschwanden. — Status: 6. III. 1885. Anämischer Knabe, Milz vergrößert, in der Gegend der linken Spina post. sup. ilei eine unregelmäßige Narbe. Dicker stinkender Eiter entleert sich aus einer Fistelöffnung bei Druck auf die linke Fossa iliae int. Durch Husten wird die Eitersekretion vermehrt. Die eingeführte Sonde stößt unmittelbar hinter der Fistelöffnung auf rauhen. beweglichen Knochen. In der linken Fossa iliac. besteht eine starke. flache Erhebung, derb, auf Druck empfindlich. Diese Resistenz zieht sich gegen den Psoas aufwärts bis zur Wirbelsäule. In der linken Leiste multiple, derb elastische Drüsen.

Operation: 6. III. 1885. Chloroform-Äthernarkose. Excision der Narbe. Knochen unregelmäßig verdickt. Ausmeißelung eines ziemlich großen Stückes des Os ilei bis man in die Fossa iliac. kommt. Ausspühlung derselben mit 1 $^0/_{00}$ Sublimatlösung, dann mit 2 $^0/_{00}$ $Zn\text{-}Cl^2$-Lösung. Drainage, Verband. In der Folge wird die Wunde mit Zinkchloridspülungen behandelt, Pat. hatte mit Ausnahme von zwei kurzdauernden Fieberanfällen ohne nachweisbare Ursache stets normale Temperatur.

23. III. Pat. wird mit schöngranulierender Wunde entlassen. Er hat sich körperlich stark erholt, keine Beschwerden.

Fall 70. M., S., 51 Jahre, Bern, 7. VII. 1892. Schuß mit 8 mm-Revolver zum Selbstmord in die Herzgegend. Keine Atmungsbeschwerden. Nach 3 Stunden Erbrechen galliger Massen. In der linken Mamillar-Linie im 6. Interkostalraum querovale Schußöffnung von 2 : 6 mm mit gequetschten, schwarz verfärbten, geschwellten und druckempfindlichen Rändern. Herz normal. Im Abdomen keine Dämpfung.

10. VII. Pat. hat noch öfter erbrochen. Aus der Schußöffnung fließt heute geringe Menge galliger Flüssigkeit. Abdomen wenig schmerzhaft. am meisten links, nicht aufgetrieben. In die Schußöffnung Jodoformgaze, darüber Salizylumschläge.

11. VII. Beim Entfernen des Tampon fließt ziemlich große Menge der gallig gefärbten stark, riechenden Flüssigkeit ab, die massenhaft Bakterien, Gallenfarbstoff und Detritus enthält.

12. VII. Diarrhoe. Über dem linken Lig. Poup. deutliche Dämpfung, druckempfindliche, harte Resistenz.

Klinische Besprechung: 15. VII. 1892. Schußverletzung unter der linken Mamilla im 6. Interkostalraum. Rings um die Öffnung Haut nekrotisch schwarz. Aus der Öffnung treten Luftbläschen. Die Luft könnte aus der Pleura, resp. der verletzten Lunge kommen, oder durch Zersetzung eines Empyems entstehen. Beim Husten treten Luftbläschen auf, daneben übelriechender Eiter. Lungengrenze rechts 7 R., links 4 R. Hinten links beginnt in der Höhe des unteren Skapulawinkels eine Dämpfung mit abgeschwächtem Atemgeräusch und stark herabgesetztem Stimmfremitus. Herz und Puls normal. Die Anamnese ergibt am Tage der Verletzung galliges Erbrechen, erst 3 Tage später tritt Ausfluß übelriechender Massen durch die Fistel auf. 5 Tage nach der Verletzung Dämpfung über dem linken Lig. Poup. mit deutlich fühlbarer, schmerzhafter Resistenz. Somit stellen wir die Diagnose, daß der Darm absolut sicher verletzt sein muß. Der Schuß ist durch die Pleura ins Abdomen und in den Darm gedrungen. Es ist eine Peritonitis entstanden, die sich auf einen Erguß über dem linken Lig. Poup. zurückgebildet hat.

18. VII. Fortsetzung. Es wurde in Anbetracht der starken Unterminierung der Haut um die Schußöffnung ausgiebig gespalten. Der Finger konnte in eine Öffnung eingeführt werden, die offenbar in den Darm geht, da sich sofort eine große Menge Kot entleerte. Es fragt sich nun, wo der Darmtraktus verletzt ist. Die Stelle entspricht dem Magen. Ferner kann noch die Flexura Coli sin. in Frage kommen. Nun kann aber bei Schüssen, die durch die Gegend der Rippen gehen, das Geschoß abgelenkt werden, so daß ein ganz anderes Organ verletzt wird, als man der äußeren Wunde nach erwarten könnte. Die ausfließende Flüssigkeit ist stark sauer; Nencky hat an einem Pat. mit Dünndarmfistel nachgewiesen, daß der Inhalt sauer ist, somit kann hier außer Magen noch Dünndarm in Betracht kommen. Salzsäure ist nicht nachgewiesen, doch kann dieselbe durch die Jauchung zerstört werden. Die fortwährende gallige Verfärbung spricht gegen den Magen, es fließen permanent flockige Massen aus wie bei Darminhalt, was die Diagnose auf Dünndarmflüssigkeit wahrscheinlich macht. Pat. hat Lycopädion per os bekommen, das noch ca. $^1/_2$ Stunde mikroskopisch in der Fistelflüssigkeit nachgewiesen werden konnte, was auch für die Wahrscheinlichkeitsdiagnose einer Dünndarmverletzung spricht. Der Verlauf ist ganz abnorm, weil in den meisten Fällen solcher Verletzungen der Exitus durch septische Peritonitis eintritt. Bei Verletzungen der Därme bildet sich stets ein Schleimhautprolaps, der die Verklebung sehr hindert, auch wenn der Darm ruhig wäre. Es kann hier ein Erguß in die Bauchhöhle stattgefunden haben, der sich abgekapselt und so einen Abschluß gegen die übrige Peritonealhöhle gebildet hat. Andererseits kann der Schleimhautprolaps selbst das Austreten von Darminhalt verhindern, indem er gewissermaßen einen Pfropf bildet. Erst als die Verklebungen schon vorhanden waren, kann Darminhalt ausgeflossen sein. Der Verlauf würde eher an Dickdarmverletzung erinnern, erstens weil aus dem Dickdarm nicht so kontinuierlich Massen ausfließen wie aus dem Dünndarm und ferner, weil der Dickdarm an einer Seite gar nicht vom Peritoneum bedeckt ist.

Therapie: Darmnaht? Die kann nur in aseptischer Gegend gemacht werden, hier bei dieser Jauche wäre es viel zu gefährlich. Vielmehr ist hier für absolut freien Abfluß zu sorgen. Erst wenn die Wunde völlig rein ist und sich eine reine Kotfistel gebildet haben wird, kann man operieren. Der Erguß im Abdomen scheint zurückzugehen, er scheint sich nach oben hin zu entleeren. Sollte wieder ein neuer Schub eintreten, so würde unten incidiert werden. Noch ein Grund könnte zu früherem Eingreifen veranlassen, nämlich die mangelhafte Ernährung.

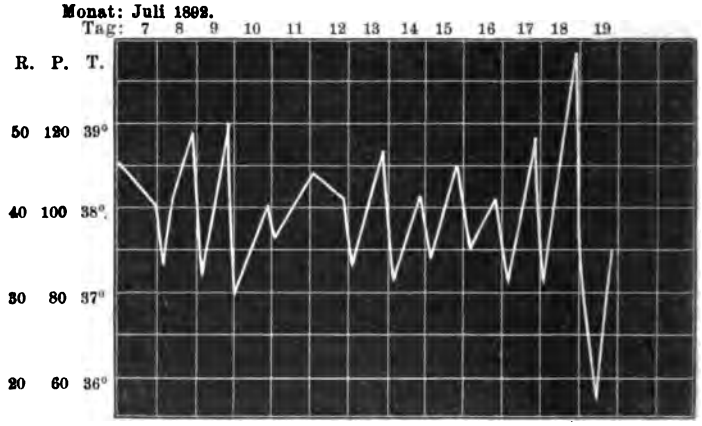

Kurve 12.

19. VII. Aus der Wunde immer gleicher Ausfluß, nicht kontinuierlich denn manchmal setzt er eine Stunde aus. Salizylumschläge.

6. VIII. Es fließt wenig mehr aus der Fistel, dafür hat Pat. reichlich Stuhlentleerung. Temp. stets subfebril, Puls frequent.

20. VIII. Abdomen über linkem Lig. Poup. immer noch schmerzhaft, sonst weich. Aus der Fistel fließt oft tagelang kein Kot. Puls schwach und besteht Ödem der Füße.

9. IX. Nach starkem Kräftezerfall in den letzten Wochen erfolgt heute Exitus.

Sektionsbefund: Beim Aufschneiden der unteren Bauchdeckenhälfte fließt eine schmutzige, graue, stark trübe Flüssigkeit heraus. Serosa der bloßliegenden Darmschlingen stellenweise stark schiefrig verfärbt. Nach links zeigen sich feste Adhäsionen der Därme unter sich und Adhärenzen mit der vorderen Bauchwand. Es wird in Nabelhöhle ein Querschnitt gemacht durch die linke Bauchdecke und eine mit obiger Flüssigkeit angefüllte Höhle, die sich von der Fossa iliac. sin. entlang der seitlichen Bauchwand ca. 15 cm nach oben erstreckt; nach der Mittellinie zu wird sie vom Col. desc. und von Dünndarmschlingen begrenzt. Mit ihr in Kommunikation steht eine Dünndarmschlinge durch eine rundliche, bleistiftdicke Öffnung. Die Perforationsöffnung findet sich 85 cm unterhalb des Pylorus. Die Höhle ist nach oben vollständig abgeschlossen, an der

medialen Wand hingegen kommuniziert sie mit einem zweiten Hohlraum, der sich nach oben bis an das Zwerchfell zieht, nach vorn begrenzt durch die große Milz und nach der Bauchhöhle abgeschlossen durch das adhärente und fettreiche Oment. majus. Inhalt gleiche Flüssigkeit. In dieselbe geht eine Kommunikation des Col. transv. zweifrankenstückgroß. Diese Perforationsöffnung findet sich an der Unterfläche etwas nach vorn und ist begrenzt von gewulsteten Rändern. In der linken Pleurahöhle 120 cm^3 blutige, leicht trübe Flüssigkeit. Herz atrophisch. Milztumor. Spondylit. Herd im 1. und 2. Lendenwirbel.

Fall 71. R., H., 16 Jahre, Belp, 5. II. 1893. Anamnese: Schuß à bout portant in die rechte Seite aus einer Vogelflinte. Die Kugel durchschlug den Körper und blieb im linken Vorderarm dicht unterhalb des Ellenbogengelenkes stecken. $1^1/_2$ Stunde nach Verletzung starkes Erbrechen. Status: (Herr Prof.). Kräftiger Ernährungszustand, Haut blaß. Im Gesicht Zyanose. Etwa fingerbreit nach außen von der rechten Mam.-L. im 7. Interkostalraum eine senkrecht-ovale Wunde mit gequetschten Rändern und bläulich verfärbtem Saum. Auf der linken Seite in der hinteren Ax..-L. im 10. Interkostalraum eine Wunde von mehr eckiger Form, sonst wie die erste beschaffen. Da hängt ein 10 cm langes, dunkelrotes, glänzend glattes Stück Netz heraus. Bei Druck auf die Lebergegend fließt aus der ersten Wunde ein großes Quantum dünnflüssiges Blut. Keine Dämpfung im eingezogenen flachen Abdomen. Leber-Lungengrenze normal. Puls sehr klein, frequent. Manuelle Untersuchung des Einschusses ergibt eine Einknickung am oberen Rande der 8. Rippe, ohne Fraktur. Der Finger kommt am oberen Rand des Zwerchfelles ins Abdomen auf die Leber und diese zeigt einen querverlaufenden Riß. Am Ansatz des kleinen Netzes an der kleinen Magen-Kurvatur, näher der Kardia, ist eine Öffnung im Magen fühlbar.

Operation: 6. II. 6 Stunden nach dem Unfall. Es wird in der Mepianlinie vom Proc. xyph. bis zum Nabel die Bauchdecke gespalten ohne Narkose und Cocaïn. Starker Bluterguß. Spülung mit Salzwasser; es fanden sich auch Kartoffelstücke in der Bauchhöhle. Beim kräftigen Anziehen des Magens konstatiert man am Ansatz des kleinen Netzes an den Magen nahe der Kardia eine Öffnung im Magen mit gequetschten, suggillierten Rändern 3 cm lang. Durch diese hindurch sieht man an der hinteren Magenwand eine zweite kleine Öffnung. Letztere wird nun von innen vernäht, hierauf die erste mittelst Lembertscher Naht geschlossen, über beide Nähte noch eine Serosanaht gemacht. Hierauf werden die Dünndärme vorgezogen, zeigen an einigen Stellen schon leicht fibrinöse Beläge. Aus dem kleinen Becken werden noch kleine Kartoffelstücke und Blut entfernt. Nachdem die Toilette der Bauchhöhle gemacht, wird die Bauchhöhle mit einer Kochsalzlösung gefüllt, die Därme reponiert, in die Schußöffnung rechts ein Drainrohr eingeführt bis zur Nahtstelle und die Wunde mit fortlaufender Fascien-Peritonealnaht geschlossen. Hautnaht. Am Schluß der Operation tritt Collaps ein, schlechte Atmung. Das Wasser in der Bauchhöhle wird durch die Ausschußöffnung, die vom vorfallenden Netz tamponiert wird, durch Zurückschieben desselben abgelassen. Puls nicht fühlbar. Tracheotomie mit Lufteinblasen ohne Erfolg, es tritt Exitus ein.

Fall 72. K., K., 10 J., Herzogenbuchsee, 7. III. 1895. Pat. schoß

sich am 6. III. mit Flobertpistole (6 mm Kal.) ins Abdomen. Er mußte am gleichen Tage mehrere Male erbrechen, hatte heftige Bauchschmerzen. Erst am 7. III. machte er seinen Eltern Mitteilung. Der Arzt gab Opium.

Status vom 7. III. 1895. 40 Stunden nach dem Unfall klagt Pat. nicht über spontane Schmerzen, bloß bei starkem Druck auf das mäßig aufgetriebene und leicht gespannte Abdomen. Pat. sieht nicht verfallen aus, hat guten Puls, frequent. Temp. 38,6. 4 Finger breit links vom Nabel eine rundliche, schwarz verfärbte kleine Wunde, deren Umgebung gerötet erscheint. Palpation ergibt keine Resistenz. In beiden Seitengegenden leichte Dämpfung. Es besteht Retent. urinae. Die Blasendämpfung geht bis zum Nabel hinauf. Es wird katheterisiert, 560 cm³ klarer, hellgelber

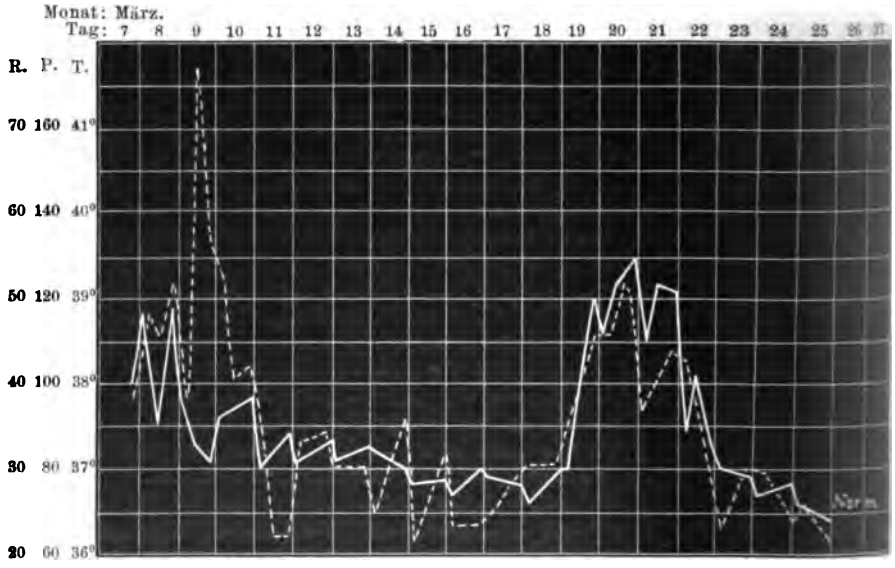

Kurve 13.

Urin entleert, der starke Indicanreaktion ergibt, aber kein Eiweiß, Zucker oder Bilirubin enthält. Lungen und Herz normal.

8. III. Die Symptome erscheinen genügend, um mit großer Wahrscheinlichkeit eine Perforation anzunehmen.

Operation: 8. III. Chlorof.-Äthernarkose. Dampfaspes. Einschußöffnung gereinigt, wobei einige Tuchfetzen entfernt werden. Nach auf- und abwärts von der runden Öffnung wird 2 cm weit gespalten und die ganze Wunde mit 1 ‰ Sublimat gründlich gereinigt. Die Wundränder werden über einem Tampon geschlossen. Medianschnitt. Die zutage tretenden Dünndarmschlingen sehen glatt und glänzend aus. Beim Herausziehen entleert sich auf einmal schleimig-galliger Darminhalt, und es läßt sich ein Stück Dickdarm vorziehen, das in einer Länge von 30—50 cm nicht weniger als 7 Perforationen und 2 nicht perforierende Wunden aufweist.

3 Darmstücke sind doppelt perforiert, die Öffnungen fast alle in der Querrichtung des Darmes verlaufend, die Ränder gelblich belegt, unregelmäßig, die Schleimhaut bildet keinen Prolaps. Die anstoßende Serosa ist mit ziemlich gut haftenden Fibrinflöckchen belegt. Eine dem Mesenterium nähere Perforation zeigt die anstoßende Darmgegend blutig infiltriert und derb, was die Anlage der Darmnaht sehr erschwert.

Nach reichlicher Spülung mit Salzwasser werden die gesunden Därme reponiert, das Abdomen mit Tüchern geschlossen und die Perforationen durch querliegende, doppelte Darmnähte mit Seide geschlossen, mit Salzwasser gereinigt. Bauchhöhle, in der sich rechts bis zur Leber, links zur Milz Darminhalt ergossen findet, mit Gazetupfern gründlich ausgetupft, dann die Därme reponiert. Die Fibrinflocken am Netz werden auch bloß abgezogen und abgewischt. Peritoneum und Fascie werden fortlaufend genäht, Wunde offen gelassen und mit Salizylumschlägen behandelt, mit 2 stündl. Wechsel. Kochsalzinfusionen, Peptonklistiere.

Abends: Pat. ist unruhig, etwas benommen, Puls 124, klein, regelmäßig. Kein Erbrechen seit der Operation. Morph. 0,005.

9. III. Während der Nacht einmal Erbrechen von gallig gefärbtem Mageninhalt. Puls 164, Temp. 37,8, Resp. 44—50. Heute morgen Windabgang. Subkutane NaCl.-infusion, daneben Peptonklysmata mit Kognak, per os. Tee mit Pepton.

Abends erfolgte fester Stuhlgang, Puls bedeutend besser. Mo. für die Nacht, da Pat. noch unruhig.

10. III. Die Nacht über starke Diarrhoe, kein Erbrechen, Wunden sehen gut aus, Abdomen nicht druckempfindlich. Sensorium frei.

11. III. Pat. hat sich stark erholt, Puls und Respir. normal. Diarrhoe unter Op. verschwunden. In kurzen Zwischenräumen flüssige Nahrung (Milch und Schleim) in geringen Mengen, per os. Wunden werden mit Aristol bepudert.

19. III. Pat. klagt heute plötzlich über starke Schmerzen in der linken Bauchseite und hat 39,0 Temp. Die lokale Untersuchung ergibt: Dämpfung von der verlängerten Mam.-L. links nach außen bis gegen die Lendengegend. Daselbst auch Druckempfindlichkeit und diffuse Resistenz. Gestern noch normaler Stuhl. Ein Geschoß wurde in den Fäces nie gefunden.

20. III. Dämpfung und Druckempfindlichkeit stärker.

22. III. Explorative Laparotomie, ohne daß etwas gefunden wurde.

8. IV. Entlassung. Wunden geheilt, keine Beschwerden. Abdomen überall weich, nicht druckempfindlich, nirgends eine Resistenz.

7. V. 1904. Pat. zeigt sich, fühlt sich sehr wohl, verträgt die Nahrung gut. Wunden schön vernarbt, Abdomen vollkommen weich und nach allen Seiten tief eindrückbar ohne die leiseste Schmerzempfindung.

Fall 73. G.. P., 26 J., Bern, 4. VII. 1897. Anamnese vom 4. VII. 1897. Schuß aus Flobertgewehr in die Milzgegend aus 80 cm Entfernung. Pat. fiel zu Boden. Keine Schmerzen, starke Blutung, sofort Verband durch den Arzt. Auf dem Transport in den Spital Schmerzen in der linken Seite. Übelkeit oder Erbrechen stellte sich nicht ein, kein Husten, keine Atemnot. Tiefes Einatmen verursacht leichten Schmerz in der Seite.

Klin. Vorstellung: 6. VII. Schmerzlosigkeit hier wie bei anderen Schußverletzungen. Das Zusammensinken könnte auf Shokwirkung beruhen.

Es kann eine Verletzung der Milz vorliegen. In der Ax.-L. links im 10. Interkostalraum eine rundliche Wunde mit pulvergeschwärzten, gequetschten Rändern. Der Befund stimmt ganz für Schußverletzung. Die Milz liegt in der Ax.-L. von der 9—11. Rippe. Die Schußöffnung liegt ziemlich genau in der Gegend einer normalen Milz. Rippenfraktur scheint zu fehlen, da 10. und 11. Rippe nicht druckempfindlich. Verletzt sein müssen die Bauchdecken und ferner Pleura und Diaphragma, wenn die Milz getroffen sein soll. Bluterguß und Pleuritis, die Zeichen von Pleuraverletzung fehlen. Abdomen etwas aufgetrieben, kaum druckempfindlich; Hämoperiton. fehlt, keine Dämpfung. Milzverletzung blutet stark, ist also unwahrscheinlich. Befund rein negativ, quo ad innere Verletzung. Beobachtung im weiteren wegen Wundinfektion nötig, da Kugel durch die Kleider ging. Möglich ist ferner Darmverletzung, spez. der Flex. coli sin. Symptome hierbei sehr gering, was beachtenswert. Wir verordnen daher Opium, Diät, Ruhe. Flüssigkeit allein wird zugeführt, aber keine Milch, weil sie viel Kot bildet. Sobald Verdacht auf Peritonitis abnimmt, wird Pepton gegeben. Verletzung scheint leicht, spez. weil nur eine Flobertkugel vorliegt. Verband mit Jodoformgaze und Kautschukpflaster. Nach dem Röntgen liegt das Geschoß am 3. L. W.

17. VII. Geheilt entlassen.

Fall 74. T., H., 8 J., Oberönz, 4. XI. 1899. Revolverschuß (6,5 mm) aus 1 m Entfernung ins Abdomen. Kein Erbrechen. Der Arzt entfernte ein aus der Wunde heraushängendes Stück Netz, machte einen Notverband, gab Opium und schickte Pat. in den Spital. Status: Abdomen mäßig aufgetrieben. 3 Querfinger unterhalb des Nabels, dicht neben der Mittellinie eine querverlaufende 1 cm lange Wunde mit belegten Rändern. Es findet sich bei schwacher Perkussion eine Dämpfung, die in Nabelhöhe beginnt und beiderseitig nach außen und unten geht. Die ganze linke Seite ergibt bei starker Perkussion etwas erhöhten tymp. Schall. In der Blase 300 cm^3 klarer Urin. Puls 120, klein. Atmung schwer. 48.

Operationsstatus von Hrrn. Prof. Kocher. Nach Eröffnung des Abdomens 1 cm rechts von der Mittellinie tritt sofort reichlich gallige, dünne, trübe Flüssigkeit zutage. Die ersten Därme, die heraustreten, sind mit dünnem, ziemlich fest haftendem Fibrin belegt. An einer Darmschlinge, $1^1/_2$ cm voneinander auf derselben Seite, sind 2 Perforationen, die beim Anziehen des Darmes ziemlich rund erscheinen, unregelmäßig mit etwas zerfetzten Rändern, in der Nähe des Loches ist das Mesenterium durchschossen, ebenfalls mit runder Öffnung dicht am Darm, eine zweite Perforationsstelle ist ca. 3 cm davon entfernt. Anstoßend ist das Mesenterium und die mesent. Seite der Darmwand fleckenweise blutig infiltriert. Ca. 25—30 cm unterhalb zeigen sich wieder auf einer Darmwandseite zwei durch eine 2 cm breite Brücke getrennte Perforationen. Auch diese haben zerfetzte Ränder, liegen in der Querrichtung des Darmes und werden bei Spannung rund. Ränder der Schußöffnung sind gelbweißlich belegt, mit schmalem prolabierendem Schleimhautsaum. Kugel findet sich ganz unten im Douglas. Zuerst werden die 4 Löcher mit Seidennaht geschlossen, Därme werden eventriert und mit feuchter Gaze gründlich abgetupft und mit Salzwasser reichlich irrigiert, dann werden Serosanähte gelegt, reponiert und zugenäht.

11. XI. Verlauf war tadellos, nachdem die ersten peritonit. Erscheinungen verschwunden waren. Pat. steht auf.

19. XI. Operations- und Einschußwunde geheilt. Pat. kann entlassen werden.

Fall 75. B., R., 32 J., Lyss, 27. V. 1900. Pat. schoß sich gestern Mittag 1 Uhr in sitzender Stellung mit Revolver (7 mm) von vorn durch Hosen und Weste ins Abdomen. Er konnte noch gehen, bekam aber bald darauf Schmerzen in der Schußgegend. Nach ca. 2 Stunden Notverband durch den Arzt und Transport hierher. Brechreiz stellte sich erst während dem Transport ein, und um $6\,^1/_2$ Uhr abends mußte er gelbliche, gallige Flüssigkeit erbrechen. Pat. hatte seit früh nichts gegessen.

Klin. Vorstellung: 28. V. Schuß ins Abdomen ca. 5 cm links vom Nabel. Unmittelbar darauf gar keine Symptome. $^1/_4$ Stunde nachher Schmerzen in der rechten Unterbauchgegend. Im Spital Erbrechen von galliger Flüssigkeit. Es kann eine Verletzung der Bauchwand, des Peritoneum oder des Darmes vorliegen. Der Magen war beim Trauma leer. Für Peritoneumverletzung ist charakteristisch die exquisite Schmerzempfindung, dann das sekundäre Erbrechen, Perkussion ergibt eine Dämpfung über Lig. Poup. rechts, wobei es sich um einen Blut- oder entzündlichen Erguß handeln kann. Zunge diffus weiß belegt. Puls 88. Das maßgebende für einen Eingriff ist die Frage einer Eingeweideverletzung. Bei diesem 7 mm-Geschoß ist a priori keine große Verletzung zu erwarten, besonders wenn die Därme leer sind. Gegen einen reinen Bluterguß in die Bauchhöhle, der bei der bestehenden Dämpfung auf Läsion eines größeren Gefäßes beruhen müßte, spricht die Tatsache, daß keine Zeichen einer akuten Anämie vorliegen. Für eine Perforation ist außerordentlich charakteristisch der Nachweis von Gas. Die Leberdämpfung besteht noch, ist etwas verdrängt. Bei Lagewechsel bleibt Dämpfung im Abdomen. Kein Anhaltspunkt für Vorhandensein von Luft in der Bauchhöhle. Durch Katheterismus wurden 400 cm^3 klarer Urin entleert mit Indicangehalt. Wahrscheinlich besteht eine Darmperforation. Daß die Symptome etwas verwischt sind, beruht auf der intensiven Op.-Behandlung, der der Pat. bei seinen heftigen Schmerzen sofort unterworfen wurde. Lunge und Herz sind normal.

Diktat während der Operation (Herr Prof. Kocher):

Nach der Incision kommen normal aussehende Serosa und normale Därme zum Vorschein, und schwarzrotes, flüssiges Blut. Beim Herausziehen der Därme finden sich 3 ovale Durchschüsse im Mesenterium, oval in der Richtung der Gefäße etwa 1 cm vom Mesenterialansatz entfernt, in der Umgebung fibrinöse Verklebung der Därme. An mehreren Stellen des Mesenterialansatzes Blutsuffisionen und Fibrinverklebungen. Därme sind leer. Ferner finden sich eine gelbliche Fibrinverklebung des Darmes und hier auf der inneren Seite eine durch Blut und Fibrin verklebte Schußöffnung mit Fibrinverklebung der Nachbarschaft. Dreht man den Darm, so sieht man auf der anderen Seite, dem Mesenterialansatz entsprechend, einen Schleimhautpfropf hervorragen. Eine feine Sonde dringt ins Darmlumen ein. Nun kommt eine Reihe von leeren Därmen, dann in 30 cm Entfernung wieder eine sehr starke Blutzuffusion am Mesenterienansatz, der hier ganz durchschossen ist. Ca 2 cm weiter ist der Darm stark belegt und es findet sich ein Rinnschuß an seiner Konvexität ohne Eröffnung des

Darmlumens. Etwa 25 cm unter dem oberen Ende des Jejunum ein weiterer Rinnschuß mit zackig zerrissenen Rändern. Schleimhaut scheint intakt. Die 5 Löcher werden zugenäht, Kotaustritt fehlte.

Klin. Vorstellung: 29. V. Das ungünstige an dem Falle war der Bluterguß, da er eine der Hauptdispositionen zu schweren sept. Peritonitiden bildet. Die Kugel fand sich im Douglas. In den Mesenteriallöchern waren Kleiderfetzen zu finden (Baumwolle). Allgemeinbefinden gut. Abdomen etwas aufgetrieben, nicht schmerzhaft.

1. VI. Nahrung per os, auf Agar-Agar wuchsen vom Exsudat im Abdomen Diplo- und Streptokokken.

16. VI. Pat. wird geheilt entlassen.

Fall 76. G., F., 15 J., Werb, 6. V. 1903. Pat. schoß sich aus Unvorsichtigkeit mit Flobertpistole ins Abdomen, unter dem linken Rippenbogen. Kurzdauernder Schmerz und Unwohlsein. Kein Erbrechen.

Klin. Vorstellung: 8. V. Abdomen wenig druckempfindlich, keine Resistenz, kein Erguß, keine sicheren Zeichen einer Darmverletzung. Bei geringer lebendiger Kraft kann das Geschoß ins Abdomen eindringen und zwischen den Därmen liegen bleiben. Der Röntgen ist negativ, man kann das Geschoß ruhig im Körper liegen lassen, wenn keine Erscheinungen auftreten.

15. V. Pat. hatte nie Schmerzen, noch Fieber. Wunde geheilt. Wird entlassen.

Von den 10 hier angeführten Bauchschüssen sind 9 perforierend. 1 nicht perforierend, 90% zu 10% v. Beck hatte von 100 Bauchschüssen 73 perforierende und 33 nichtperforierende. In 50% der Fälle lag eine Verletzung des Darmtraktus vor, die schwerste Komplikation der Bauchschüsse. Folgende Tabelle gibt Aufschluß über die Art und den Verlauf dieser Verletzungen, die alle durch Nahschüsse verursacht waren (s. S. 239).

Bei perforierenden Bauchschüssen soll stets operiert werden. Wie Fall 72 in eklatanter Weise zeigt, machen multiple Perforationen mit Kotaustritt oft anfänglich ganz unbedeutende Symptome. Nur bei sofortiger Operation kann einer septischen Peritonitis, die neben Bluterguß die häufigste Todesursache ist, vorgebeugt werden. Mit einer unter aseptischen Kautelen vorgenommenen Operation kann kein Schaden gestiftet werden. Daß bei Dünndarmschüssen durch den Schleimhautprolaps Kotaustritt verhindert wird, ist äußerst selten. In Fall 74 finden wir nur einen schmalen prolabierenden Schleimhautsaum, nur in Fall 75 ist derselbe so vollständig, daß man nur mit einer Sonde ins Darmlumen gelangen kann und kein Kot austrat. In 4 Fällen fand sich Kotaustritt. Klemm hat experimentell nach-

Waffe	Dünndarm	Dickdarm	Magen	Speisen, Kot	Leber	Operation	Ausgang
Revolver	Runde Perforat.	Colon transv. 1. Perf.	—	Ja	—	—	Tod
Flintenkugel	—	—	Kleine Kurvatur	Ja	Riß	Nach 6 Stund.	Tod
Flobert	7. Perforat.	—	—	Ja	—	Nach 60 Stund.	Heilung
Revolver	4. Perforat.	—	—	Ja	—	Nach 24 Stund.	Heilung
Revolver	1. Perforat. 2 Rinnenschüsse	—	—	Nein	—	Nach 24 Stund.	Heilung
	4	1	1	4 80%	1	4	3 Heil. = 60% 2 Exitus 40%

gewiesen, daß durch die prolabierende Schleimhaut kein vollständiger Verschluß zustande komme. Es tritt immer Kot aus und die Menge hängt ab: a) von der Größe und Beschaffenheit der Perforation und b) von der Anzahl der Perforationen. Klemm wendet sich gegen Recluß, der für expektative Methode ist, da der Schleimhautpfropf einen provisorischen Verschluß gebe, der dann durch Verklebung und Verwachsung definitiv werde. Klemm ist dafür, so schnell als möglich zu operieren, um den Ausbruch einer allgemeinen Infektion zu verhindern. Im gleichen Sinne spricht sich Wiemuth aus.

In Fall 70 konnte nicht mehr im aseptischen Gebiet operiert werden, man mußte deshalb auf Darmnaht verzichten und nach merkwürdig protrahiertem Verlauf trat Exitus ein.

In Fall 71 wurde sofort operiert und die Magenperforation genäht. Die starke Blutung aus der Leberwunde verursachte hier den Exitus. Wenn diese Komplikation nicht vorhanden gewesen wäre, hätte Pat., trotzdem die ganze Bauchhöhle bis ins Becken mit Speisen überschwemmt war, gerettet werden können. Nach Pery ist die Mortalität der Magenschüsse 75 Proz. nach Otis 99 Proz.

In den übrigen drei operierten Fällen war das Resultat der Operation ein ausgezeichnetes, dieselbe wirkte direkt lebensrettend Trotzdem Fall 72 erst am dritten Tage operiert wurde, heilte er ohne jede Komplikation. Auch Kliegl erwähnt einen Fall von v. Mikulicz, wo erst am dritten Tage operiert wurde und noch Heilung eintrat.

Tabelle der

Fall	Waffe, Distanz	Einschuß	Peritonitische Symptome	Andere Symptome
67	Revolver, 1 m Distanz	2 Querfinger unter der letzten R., 9 cm v. der Wirbels.	Keine	2 Stunden nach Verletzung Harndrang u. Hämaturie. Eiweiß. Zylinder, event. Blutk. im Urin
68	Vetterli à b. portant	8 cm über Sp. ant. sup. oval ār, geschwärzt 8,5 mm	Schmerzen im Abdom. Erbrechen von grünl. Mageninhalt, Fieber	Ausschuß Lendengegend. 12 mm. Ränder zerfetzt, geschw.
69	Schrotnahschuß alt. 5 Monate	links Gegend der Spina post. sup.	—	Resistenz in der Fossa ilaic. interna
70	Revolv. 8 mm Suicidium	6 Interk.-R. l. Mam. L. oval 2,6 mm gequetschte schwarze R.	Erbrechen. Am 5 Tage Diarrhoe	Aus dem Einschuß fließt Darminhalt, sauer reagiert. Dämpfung im Abdomen
71	Flintenkugel, Nahschuß	R. Bauchseite Kugel steckt im l. Ellbog.	Nach 1½ Stunden Erbrechen. Collaps	—
72	Flobert, Nahschuß	Links vom Nabel, rund schwarz	Erbrechen kurz nach Unfall. Bauchschmerz.	—
73	Flobert, 80 cm Dist.	10. Interk.-R. L. rund, geschwärzt. Milzgegend	Keine	—
74	Revolver, 1 m	Oval unter d. Nabel	Dämpfung der Unterbauchgegend. Faeces abdominales	—
75	Revolv. 7 mm à bout port.	—	Schmerzen 15′ nach Schuß. Erbrechen n. einigen Stunden	Dämpfung über Lig. Poup. rechts.
76	Flobert	2 cm unter d. l. Rippenb. rund	—	—
10	—	—	—	—

Nach den Erfahrungen hiesiger Klinik läßt sich die Behandlung der perforierenden Bauchschüsse folgendermaßen formulieren:

Bauchschüsse.

Operation, Behandlung	Verletzung des Darmes	anderer Organe	Ausgang
—	—	—	Nach 12 Tagen Urin normal. Nach 4 Woch. Wunde geheilt, Entlassung
Desinfektion u. Drainage der Wunde	—	Schußkanal 10,5 cm lang	Nach 5 Wochen vollkommen geheilt
Trepanation des Os ilei. Zinkchloridsp.	—	—	Heilung nach 3 Woch.
Spaltung des Einschusses	Dünndarmperforation 85 cm unter Pylorus Colon transversum zweifrankenstückgroß	Abgekapselte Kotabszesse. Spondylit. I. u. II. L. W.	Exitus nach 33 Tagen
Magennaht. Lebertamponad. nach 6 Stunden	Magen durchschossen	Leber zerrissen. Großer Bluterguß	Tod sofort n. Operation trotz Tracheotomie
Laparotomie n. 60 Stund. Darmnaht	7 Dünndarmperforat., rund, 2 Schurfungen	—	2 Monate Heilungsd.
Opium. Flüss. Diät. Keine Milch	—	—	Nach 14 Tagen geheilt entlassen
Laparot. 24 Std. Naht. Kochsalzspülung	4 Darmperforat., rund. Mesent. durchbohrt	—	Vollkommene Heilung nach 14 Tagen
Laparot. 24 Std. Darmnaht. Kochsalz	1 Darm perforat., zwei Rinnschüsse. Mehrere Perfor. im Mesent.	—	Geheilt nach 3 Woch.
Ruhelage	?	—	Geheilt nach 9 Tagen
—	—	—	8 Heilungen = 80 Proz. 2 Exitus = 20 Proz.

1. In allen Fällen ist die Laparotomie indiziert.
2. Dieselbe muß unter allen aseptischen Kautelen ausgeführ twerden.

3. Die Inspektion des Dünndarms soll eine vollständige sein. Därme sind mit feuchten sterilen Gazen einzuwickeln.
4. Perforationen werden mit Lysol abgetupft und mit Seide eine durchgehende und darüber eine Serosonaht angelegt.
5. Kot soll mit sterilen Tupfern entfernt, das Abdomen mit phys. NaCl-Lösung gespült werden.

Auf diese Weise kann man, wie unsere Zusammenstellung zeigt, in 14 Tagen bis 3 Wochen reaktionslose Heilung erzielen. Die Bauchschüsse ohne Darmperforation verliefen alle gut. Bei unseren Bauchverletzungen haben wir also eine Mortalität von 20 Proz.

Perforierende Bauchschüsse 22,2 Proz. Exitus,
Darmschüsse 40 Proz. Exitus.

Operation wurde in 50 Proz. der Fälle ausgeführt. Nach Traves kommen 60 Proz. aller Bauchschüsse ohne Laparotomie durch. Nach E. Sthamer betrug im Burenkrieg die Sterblichkeit der Bauchschüsse, direkt tödliche nicht inbegriffen, 70—75 Proz.

Als Waffe bei den Darmschüssen finden wir 3 mal den Revolver. 1 mal Flobert und 1 mal Flintenkugel. Die kleinen Geschosse haben alle multiple Perforationen gemacht, Sprengwirkung liegt nirgends vor.

IV. Thoraxschüsse.

Fall 77. W., J., 53 J., Bümplitz, 14. IV. 1872. Bekam heute einen Revolverschuß aus der Nähe in die rechte Brust. Im Anfang mäßige Blutung und deutliche Respiration durch den Einschuß, die bald aufhörten. Kein blutiges Sputum, dagegen Schmerzen in der rechten Seite, besonders im Arm, bis zum Ellenbogen herab. Bei Sondierung fand sich ein zackiger Defekt an der Unterfläche der Clavikula.

Status: 15. IV. 1 cm lange Wunde, 1 Finger breit unter der Clavikula schräg von innen nach außen verlaufend. Respiration normal. In der Gegend der 2. Rippe Druckempfindlichkeit und Emphysem unter der Clavikula. Perkussion ergibt auf der ganzen rechten Thoraxhälfte leicht tymp. Beiklang. Rechts vom Sternum beginnt in der Höhe der 6. Rippe eine schräg nach hinten bis zum 7. B.-W. aufsteigende Dämpfung. Darüber exquisit. tymp. Schall. Auskultation ergibt aufgehobenes Atemgeräusch über der Dämpfung, über der Spitze einzelne Rasselgeräusche und verlängertes Expirium. Sputum blutig, schleimig, spärlich, Hustenreiz. Beim Husten Stechen in der rechten Seite.

16. IV. Pat. immer hohes Fieber, Hustenreiz mit Mo. gelindert. Sputum reichlich, pneumonisch gefärbt.

22. IV. Fieber sinkt. Hustenreiz und Schmerzen nehmen ab.

Dämpfung nur noch gering. Sputum nicht mehr blutig. Schußöffnung sieht gut aus. Beim Husten wird die Haut unter der Clavikula nach außen von der Schußöffnung kugelartig hervorgewölbt, Luft tritt aber nicht aus.

15. V. Temp. normal. Keine Beschwerden mehr.

23. V. Geheilt entlassen.

Fall 78. v. K., J., von Äschi in Bern, 21. I. 1883. Anamnese, Pat. schoß sich heute mit einem Revolver (7 mm) in die Brust durch die Kleider hindurch. Er sank sofort zu Boden, nicht bewußtlos und konnte bald wieder ohne Mühe gehen.

Klin. Besprechung: 22. I. Man bemerkt am unteren Rande der 6. Rippe links innen von der Mam.-L. eine längliche Rißwunde in querer Richtung, den Einschuß. Derselbe ist wohl deshalb länglich, beinahe lineär, weil die Dicke der bedeckenden Kleidungsstücke die Geschwindigkeit des Geschosses herabsetzte. Pulververbrennungszeichen in der Umgebung des Einschusses fehlen aus demselben Grunde. Dagegen besteht der charakteristische feine Saum gequetschten Gewebes. Einschußöffnung ca. 8—9 mm groß. Anatomisch fällt die Stelle des Einschusses wenig unter die Herzspitze. War der Schuß nach oben gerichtet, kann das Herz getroffen sein, ging er nach unten, kommt der Magen in Frage. Die Angaben des Pat. in dieser Beziehung sind unzuverlässig, einzig charakteristisch ist, daß ihm der Schuß subjektiv den Eindruck eines „Flohstiches" gemacht. Ist der Herzmuskel verletzt, verlangen wir als Symptome zuerst Blutungen, ferner Bewußtseinsstörungen als Folge der gestörten Hirnzirkulation, endlich unregelmäßige Herzaktion. Alle derartigen Symptome fehlen und halten wir also Verletzung des Herzmuskels für unmöglich. Für einen Magenschuß verlangen wir Collapserscheinungen, Erbrechen, Blut im Erbrochenen, peritonitische Symptome. Pat. erbrach gestern Nachmittag die genossene Milch, heute verursachte ihm das Frühstück, aus Kaffee bestehend, Brechreiz. Es bestehen ferner Schmerzen im Abdomen, beim Atmen und geringe Druckempfindlichkeit im Epigastrium, es fehlt Meteorismus, sowie ein freier Erguß. Da der Collaps fehlt, kein Blut im Erbrochenen war, und die Erscheinungen, die auf Magenschuß hindeuten, nur dürftig sind, können wir einen solchen als möglich, aber nicht als sicher nachweisbar erklären. Ist die Pleura verletzt, braucht die Folge davon gar nicht eine Pleuritis oder ein Hämothorax zu sein, wir müssen entschieden daran festhalten, daß eine Kugel an und für sich nicht infektiös ist, dann aber wohl, wenn sie wie hier, Kleiderpartikel mitgerissen hat. Lungenbefund normal. Hämothorax oder -pleur. Exsudat nicht vorhanden, dagegen ist eine kleine Pleuritis infolge eines unbedeutenden Blutergusses nicht auszuschließen. Die Perkussion des Herzens ergibt normale Grenzen, der Schall aber ist metallisch und hat hier und da den ganz deutlichen Charakter des Geräusches eines gesprungenen Topfes. Die Auskultation ergibt Aorta und Pulmonaltöne rein, dagegen an der Herzspitze die Herztöne daselbst verdeckend, bei jeder Systole ein hellklingendes Geräusch, ferner ein Knistern und Reiben. Dieser Befund deutet hin auf eine Perikarditis der Herzspitzengegend oder auf eine Pleuraverletzung in derselben Gegend. Ferner müssen wir den Perkussionsschall dahin deuten, daß im Perikard freie Luft vorhanden sei und da diese Luft nicht gut von außen her eingetreten sein kann, eine Verletzung der Lunge am Rande mit Lufterguß in Pleura und Perikard.

Wahrscheinlichkeitsdiagnose: Verletzung der Lunge am Rand in der Gegend der Herzspitze, Verletzung der Pleura und des Perikard. Pneumoperikard. Immerhin halten wir die Möglichkeit auch einer Magenverletzung aufrecht und erklären puncto Sitz der Kugel, daß wir ihn nicht konstatieren können.

Therapie: 2 Gründe, die Kugel liegen zu lassen. Einerseits würde man mit dem Suchen derselben Schaden anrichten, da man nicht weiß, wo sie steckt. Wenn sich deren Sitz mit Sicherheit nachweisen läßt und sie daselbst schaden könnte, müssen wir sie herausholen. Unsere Therapie wird vorläufig symptomatisch sein, sitzt reine Luft im Perikard, wird sie ohne unser Zutun resorbiert werden, ist aber infektiöse Luft eingedrungen. werden wir auf einen Kampf mit Pleuritis, Perikarditis und Peritonitis. indem wir immer die Eventualität einer Magenverletzung vor Augen haben. gefaßt sein. Falls Mikroorganismen mit der Kugel eingedrungen sind. suchen wir ihnen, wenn auch nur in der Oberfläche des Schußkanals, das Dasein zu verleiten, indem wir eine Eisblase auflegen, subkutane Karbolinjektionen und energische Jodanstriche machen, innerlich Antiseptica (Na. salic. 6,0) verabreichen, vor allem aber den Einschuß mit Listerverband gegen weitere Schädlichkeiten schützen.

23. I. Der tymp. Perkussionsschall über dem Herzen schon vollkommen verschwunden. Über der Lingula reichlich Knisterrasseln und Reiben.

24. I. Knisterrasseln nimmt ab, Pat. steht auf.

5. II. Entlassung, bis sich eventuell etwas Bestimmtes erklärt. Reiben und Knistern auf der Lingula besteht noch, der übrige Körper normal.

Fall 79. G., K., 20 J., Bern, 4. III. 1883. Pat. bekam heute morgen 2 Uhr einen Revolverschuß (9 mm) durch eine tannene Tür hindurch in die Gegend des linken Sternoclavikulargelenkes. Der Arzt fand Pat. durch bedeutenden Blutverlust collabiert. Am Vormittag Schmerzen in der linken Brustseite, besonders beim Atmen.

4. III. abends 4 Uhr. Frieren und heftige Schmerzen links hinten. Respir. beschleunigt und schmerzhaft. Puls 130, klein. Umgebung der Wunde wird sorgfältig gereinigt und ein Karbolokklusivverband angelegt. Temp. 38,3.

Klin. Besprechung: 5. III. 1883. Wunde sieht nicht aus wie eine Schußwunde, könnte ebensogut von jedem anderen spitzen Gegenstand herrühren. Atmen und Husten sehr schmerzhaft. Die physikalische Untersuchung des Thorax ergibt beim Liegen links auf der ganzen Vorderfläche tympanit. Perkussionsschall, der unmittelbar in denjenigen des Magens übergeht. Herzdämpfung kaum angedeutet. Im Sitzen hinten links bis zum 6. B.-W. tympanit. Perkussionsschall, von da an intensive Dämpfung. vorn oben tymp. Schall, unten Dämpfung, also Veränderung der Grenzen bei Lagewechsel. Hinten oben sehr abgeschwächtes Atmen mit amphorischen Beiklang; nach unten Atmung mehr und mehr bronchial. Vorne Atmung fast aufgehoben. Herztöne äußerst schwach, aber rein. Rechte Lunge normal. Es liegt Pneumothorax vor, infolge Verletzung der Lunge, denn daß die Luft von außen her durch den Schußkanal eingedrungen sei, ist unwahrscheinlich. Der Pneumothorax ist zu bedeutend und der Schußkanal zu lang. Es liegt ferner ein freier Flüssigkeitserguß in der Pleura-

höhle vor, ein Bluterguß in Anbetracht der Größe und des Umstandes, daß derselbe schon von vornherein vorhanden war. Die Tatsache, daß trotz des Hämothorax die Atmungsgeräusche noch ziemlich gut hörbar sind, können wir füglich durch pleurit. Adhäsionen aus früherer Zeit erklären, welche den Collaps der Lunge verhinderten.

Wir stellen Diagnose auf Pneumohämothorax infolge Verletzung der Lungenfellkuppe und der Lunge.

Therapie: In erster Linie peinliche Reinhaltung der Wunde, Ruhe. Luft und Blut werden sehr wahrscheinlich resorbiert werden, es sei denn, daß durch die Lungenluft eingewanderte Infektionsträger, eine jauchige Pleuritis folgt. Daß diese nicht schon da ist, erklären wir damit, daß die körperlichen Bestandteile der Respirationsluft von den verschiedenen passierten Schleimhäuten zurückgehalten werden, so daß dieselbe gewissermaßen desinfiziert wird. Wäre der Pneumothorax nicht, wie wir annehmen, eine Folge einer Lungenverletzung, sondern eines direkten Eindringens von Luft durch den Schußkanal, so wäre die sept. Pleuritis zweifelsohne schon vorhanden. Unsere Therapie wird symptomatisch sein; sollten gegen Erwarten die Dämpfungsbezirke noch zunehmen, sich Fieber einstellen, so ist sofort die Thoracotomie, Ausspülung und Drainage indiziert. Dazu desinfizieren wir prophylaktisch Magen und Darm durch Na. salicyl., und reichen Mo. gegen die Schmerzen, jedoch nicht in so großer Dosis, daß eine Stagnation im Darm die Folge ist, was der Indikation der Darmdesinfektion zuwiderlaufen würde.

Die Prognose ist dubiös.

7. III. Allgemeinbefinden bedeutend besser, Atmung ruhig, Puls gut. Dämpfung hinten bis zum 5. B.-W., vorn zur 4. Rippe. Amphor. Bronchialatmen besonders über den Seitenteilen sehr stark. Seit gestern Blutsputum.

9. III. Kein Blutsputum mehr. Wunde sieht gut aus.

10. III. Der Hämothorax hat auf Kosten des Pneumothorax zugenommen, reicht vorn bis zur 3. Rippe.

12. III. Die Dämpfung nimmt die ganze linke Seite ein bis an die Spitze und zwar absolut. Das Atemgeräusch unbestimmt.

18. III. Atmen auf der ganzen linken Seite sehr abgeschwächt, Perkussionston weniger gedämpft. Hinten hört man längs der Wirbelsäule bereits fernklingendes, leises, insp. Vesikuläratmen. Die Herztöne sind bereits 4 cm nach links vom Sternalrand laut und deutlich zu hören. Wunde geheilt. Keine Beschwerden.

20. III. Pat. wird heute entlassen, und ihr noch Bettruhe empfohlen.

Fall 80. K., J., 16 J., Lyssach, 31. V. 1887. Gestern abend erhielt Pat. einen Flinten-Schrotschuß aus Entfernung von 40 cm von vorn in die linke äußere Thoraxseite. Der Schuß verursachte nur mäßiges Brennen, keine Ohnmacht. Starke Blutung, die von Nachbarsfrauen mit Asche gestillt wurde. Der herbeigerufene Arzt desinfizierte die Wunde mit Karbol.

Klin. Status: An der äußeren Seite der linken Thoraxhälfte über der 7. und 8. Rippe eine handtellergroße, schwarze Wundfläche mit schwärzlich grauer Masse (Asche) belegt. Musc. serrat liegt frei. Gefäße, Nerven und Rippen nirgends betroffen. 5 cm von der Wundfläche entfernt

eine zweite Öffnung von 2 cm Durchmesser, ebenfalls geschwärzt. Man kann von der ersten Öffnung durch die zweite ohne Mühe eine Kornzange durchschieben. Wunde nur wenig schmerzhaft. Keine Eiterung, dagegen an verschiedenen Stellen nekrot. Fetzen. Beim Untersuchen trifft man auf viele (ca. 15) Schrotkörner kleinsten Kalibers, zum Teil in der Wunde, zum Teil in der Haut gegenüber derselben liegend. Das Aussehen der Wunde, der Ausschußkanal, die geringe Schmerzhaftigkeit, entsprechen vollkommen einer Schußwunde, und zwar Nahschuß bei nicht zu starker Pulverladung.

27. VI. 1887. Geheilt entlassen.

Fall 81. G., O., 36 J. Bern, 27. III. 1889. Pat. schoß sich mit einem Revolver in die linke Thoraxhälfte.

Status: In der linken Mam.-L., ca. 2 cm u/b. der Mamilla, Einschuß von 7 mm Durchmesser mit geschwärzten, zerfetzten Rändern; aus der Wunde fließt etwas Blut. Herz normal. Kein Erbrechen. Starke Schmerzen. Wunde wird desinfiziert und mit einem Okklusivverband versehen.

28. III. Temp. normal. Pat. erbricht einmal.

5. IV. Wunde pr. pr. geheilt. Entlassung.

Fall 82. K., G., 25 J., Sträfling. St. Johannsen, 13. VI. 1889. Pat. wurde heute mit einem Revolver in den Rücken geschossen, und stürzte zu Boden. Starke Blutung, Atmung nicht schmerzhaft. 1 Stunde nachher Schmerzen links unten vorn am Thorax und in den Beinen, besonders im linken.

Klin. Vorstellung: 14. VI. Wundöffnung ist rund mit deutlich gequetschten Rändern. Hier ist es wesentlich, wo das Geschoß steckt. Eine direkte Untersuchung wäre ein grober Fehler, nicht so sehr, weil man die Kugel eventuell mit Kleiderfetzen weiter hineinschieben würde, sondern vielmehr, weil man Verklebungen aufreissen könnte. Pat. hatte etwa 1 Stunde nach der Verletzung Stechen auf der linken Lunge und sofort Dyspnoe, was beides auf Pleuraverletzung hindeutet. Von Rippenfraktur nichts vorhanden. Links in den unteren Lungenpartien eine starke Dämpfung mit abgeschwächtem Atemgeräusch. Wir können einen geringgradigen Hämothorax annehmen, beruhend auf Lungenblutung.

Therapie besteht in antisept. Behandlung. Prognose ist immerhin dubiös. Er kann glatt durchkommen oder es kann Infektion dazutreten, Pneumonie, Pleuritis oder starker Hämothorax, der weitere Eingriffe bedingen kann.

24. VI. entlassen. Später geheilt.

Fall 83. K., A., 22 J., Sträfling. 13. VI. 1889. Pat. erhielt heute, als er entfliehen wollte, einen Revolverschuß in die rechte Rückenseite. Wurde nicht besinnungslos. Beim Atmen keine Schmerzen.

Klin. Vorstellung: 14. VI. An der äußeren Seite des rechten Thorax 2 Wunden, ca. 6 cm von einanderentfernt. Der Rand der hinteren, die erbsengroß ist, blauschwarz und geschürft. Die vordere ist nur eine Schürfung. Die gequetschte Wunde ist der Einschuß, der Ausschuß ist gewöhnlich eine Rißwunde. Da hier kein Ausschuß ist, muß die Ent-

fernung sehr groß oder die Ladung schwach gewesen sein. An der vorderen Quetschung fühlt man einen harten, beweglichen Körper, der der Kugel entspricht. Der Schußkanal scheint nach außen zu verlaufen. Es ist ein Haarseilschuß. Die Kugel wird durch einen Schnitt quer auf die vordere Schürfung freigelegt; es ist ein zylinder-konisches Geschoß von 7 mm Kaliber, durchaus nicht deformiert. Der Schußkanal wird umschnitten, ausgespült und drainiert.

Heilung vollzog sich fieberlos, ohne Komplikationen von Seite der Lunge oder Pleura.

Fall 84. L., G., 22 J., Großaffoltern, 11. IX. 1889. Pat. erhielt gestern in den Manövern aus unmittelbarer Nähe die blinde Ladung des Ordonnanzgewehres in den Rücken. Sofort Schmerzen beim Atmen und blutiges Sputum. — Status: Links zwischen 11. und 12. Rippe, 7 cm von der Wirbelsäule entfernt, eine rundliche Öffnung mit geschwärzten und zerrissenen Rändern. Die Haut ist in einer Ausdehnung von ca. 8 cm unterminiert, die Gewebe zerfetzt unter Bloßlegung der 10., 11. und 12. Rippe. Pleurahöhle scheint nicht verletzt. Perkussion und Auskultation normal. — Wunde wird desinfiziert und mit Jodoform tamponiert.

25. IX. Aus der Wunde haben sich mehrere Holzstücke mit Gewebsfetzen ausgestoßen. Wunde granuliert unter antisept. Behandlung. Temp. seit dem 14. normal.

26. XI. Pat. wird geheilt entlassen.

Fall 85. St., K., 32 J., Bern, 3. VI. 1890. Pat. hat sich heute mit einem Revolver in die linke Brust geschossen. — Status: Atmung mühsam. Keine Zyanose. 3 cm unter der linken Mamilla eine ovale Wunde mit schwarzen, gequetschten Rändern und schmalem geschwärzten Saum. Im Grunde der Wunde rötliches Gewebe, bei Druck fließt dunkles Blut aus und Gasblasen. Handbreit um die Wunde herum Emphysem. Perkussionsschall von der horiz. Mam.-L. an metallisch-tympanit. Herzdämpfung geht nach außen in Lungendämpfung über. Atmung oberflächlich wegen Schmerzen. Herztöne normal. Hinten links beginnt die Dämpfung im unteren Drittel der Skapula, im Bereich derselben Bronchialatmen, oberhalb normales Vesikuläratmen.

Wunde wird mit Sublimat gereinigt und verbunden. Mo. 0,01. Temp. 37.0. 68.

6. VI. Leichtes Reibegeräusch über der Herzspitze bis Crista scapulae. Starke Schmerzen beim Atmen.

9. VI. Dämpfung geht nur noch bis zum Skapularwinkel. Schmerzen abgenommen. Temp. normal. Pat. steht auf.

13. VI. Aus der Schußwunde lassen sich nekrot. Gewebsfetzen ausdrücken. Es wird eine Incision gemacht und mit dem scharfen Löffel viel von den nekrot. Fetzen entfernt. Gründliche Desinfektion. Drainage und Naht. Lungendämpfung ist vollkommen verschwunden.

19. VI. Schußwunde geheilt. Keinerlei Lungenbeschwerden. Entlassung.

Fall 86. H., Fr., 43 J., Bern, 1. XII. 1894. Pat., starker Alkoholiker, schoß sich am 29./30. XI. mit einem Revolver (7 mm) in die linke

Brust. Ca. $2^1/_2$—3 Stunden nach der Verletzung stärker Husten und Brechreiz, und Pat. förderte unter Husten und Würgen eine große Menge Blut zutage. Bekam Mo., Wunde wurde aseptisch verbunden. Am folgenden Morgen fand der Arzt um die am Rücken gut fühlbare Kugel herum ein starkes Hämatom. Atmung erschwert, leichte Zyanose, mußte reichlich Blut expektorieren. — Status: Ca. 4 cm vom linken Sternalrand dicht über der 3. Rippe Einschuß, rund, 6 mm Durchmesser mit gequetschten Rändern. Nach außen und unten von der Wunde Hautemphysem von Handtellergröße. In der vorderen Ax.-L. beginnend, nach hinten bis zur Crista ilei eine intensive livide Verfärbung der Haut. Konsistenz teigig. 2 Finger breit unter dem Skapularwinkel ist das Geschoß in der Haut sitzend fühlbar. Links hinten Dämpfung vom 5. B.-W. abwärts mit Bronchialatmen.

Klin. Vorstellung: 3. XII. Die Haut um die Wunde herum ist nicht entzündet, nicht verdickt und läßt sich leicht abheben. Vollkommen getrennt von dieser Verletzung ist ein großer Bluterguß, blaurot verfärbt, genau umgrenzt, von der Spitze der Skapula bis zum Becken herunter die linke Seite einnehmend. Hinten Dämpfung von der Mitte der Skapula an, abwärts mit abgeschwächtem Stimmfremitus und Atemgeräusch. Es besteht ein Erguß im Pleuraraum. Unter dem Skapularwinkel Kugel gut fühlbar. Die Dyspnoe beruht auf Infiltration der Lunge und Anfüllung des Pleuraraumes mit Blut. — Die Therapie liegt in der antiseptischen Wundbehandlung. Für die Prognose von Wichtigkeit ist das Vorhandensein von Rippenfraktur, besonders an der Einschußseite, da hier leicht Splitter mitgerissen werden. Die Kugel wird extrahiert und zeigt sich an der Spitze gespalten und abgeplattet.

2. XII. Emphysem um die Einschußöffnung verschwunden.

5. XII. Temp. normal. Pat. klar und ruhig. Dämpfung bis zum 6. B.-W. Darüber rauhes, abgeschwächtes Vesikuläratmen.

10. XII. Dämpfung nimmt ab, Vesikuläratmen wird lauter.

17. XII. Wunden geheilt. Hinten noch relative Dämpfung, unten mit vermindertem Stimmfremitus. Kein blutiges Sputum mehr. Entlassung.

Fall 87. H., F., 14 J., Großhöchstetten, 19. I. 1896. Heute nachm. 4 Uhr erhielt Pat. aus 20 Schritt Entfernung einen Flintenschuß in die linke Brust. Flinte war mit Papier geladen. Sofort nach dem Schuß Schmerzen, die rasch zunahmen, verbunden mit Atemnot. Nach einigen Minuten starker Blutauswurf. Keine Bewußtlosigkeit. Ca. 1 Stunde nach dem Unfall desinfizierte der Arzt mit Sublimat und tamponierte wegen starker Blutung mit Jodoformgaze. Atemnot und Schmerzen nahmen stets zu.

Klin. Besprechung: 20. I. Der Umstand, daß Pat. sofort Blut spie, spricht für eine Lungenverletzung. Die linke Lunge vorn in ihren oberen Partien bis zur 4. Rippe relativ gedämpft, unterhalb absolute Dämpfung. Atemgeräusch oben wenig, unten stark abgeschwächt und bronchial. Stimmfremitus abgeschwächt bis aufgehoben. Kein Rasseln. — Die Dämpfung kann ein Hämothorax oder eine Blutinfiltration in der Umgebung der verletzten Lungenpartien sein, was bei Nahschuß und breiten Geschossen vorkommt. Die Blutung kann gefährlich werden durch Kom-

pression oder durch Anämie. Die Perkussion und Auskultation sprechen für Hämothorax und bei ber raschen Entwicklung nicht für eine septische Pleuritis, die noch stärkere Allgemeinerscheinungen bedingen würde. Herz ist nicht verdrängt, Töne normal. Ein Querfinger breit außen und oben von der linken Mamilla ist die Wunde, 3 : 4 cm Durchmesser haltend, trichterförmig, mit ausgedehnt zerquetschten Wundrändern. Emphysem fehlt. Ferner soll auf Rippenfraktur untersucht werden. Schußverletzungen mit solchen sind erfahrungsgemäß viel gefährlicher als ohne. Der eingeführte Finger kommt sofort auf eine Rippe, welche etwas außen von der Mam. L. eine schräg von oben außen nach unten innen gehende Fraktur

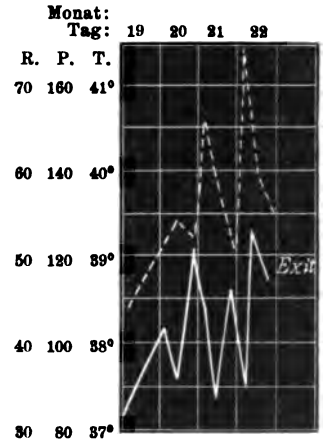

Kurve 14.

zeigt. Splitter sind zunächst nicht fühlbar. Unsere Hauptaufgabe ist die Desinfektion; wenn die Temp. steigt, was eine septische Zersetzung des Hämothorax anzeigen würde, so wird man sofort die Rippe resezieren und den Hämothorax ablassen. Pat. bekommt Mo. Puls 130, Resp. 42. Nacht verläuft gut.

21. I. Morgens starke Schmerzen und Dyspnoe.

Klin. Vorstellung. Temp. steigt langsam an, was nicht für septische Zersetzung des Hämothorax spricht. Aus dem bei der ersten Untersuchung Punktierten ist bis heute nichts gewachsen und auch im frischen Präparat war nichts nachweisbar. Auf der linken oberen Lungenpartie ist ein exquisit. tymp. Schall aufgetreten, was in erster Linie für Zersetzung und Gasbildung zu deuten wäre. Jedoch scheint die gleichzeitige, starke Infiltration den tymp. Schall eher durch Pneumonie erklären zu lassen, wie es in gewissen Fällen vorkommen kann. Puls ist viel frequenter, aber regelmäßig. Zunge feucht, etwas belegt, es kann von einem Moment zum andern die Indikation eines operativen Vorgehens sich einstellen. — Gegen Mittag Zustand schlechter, Puls 140, schwach, Pat. benommen. Es wird deshalb die Wunde erweitert, die gebrochene Rippe z. T. reseziert, eine Gegenöffnung zuunterst im Pleuraraum angelegt und

die Pleurahöhle mit Salzlösung gehörig ausgespült. Kampfer subkutan. Im frischen Präparat des Hämothoraxinhaltes werden Streptokokken nachgewiesen. — Am Abend starke Delirien, Puls schlecht. Kochsalzinfus. Coffein, Mo. 0,003. $10^1/_2$ Uhr abends 30 cm^3 Strept. serum intravenös und die ganze Nacht über Exzitantien.

22. I. Morgens $^1/_2$10 Uhr 50 cm^3 Str. ser. teils intravenös, teils subkutan. Zustand dadurch nicht gebessert. Puls wird zusehends schlechter, kaum mehr fühlbar und um 3 Uhr erfolgt Exit. letalis.

Sektion vom 23. I. Herz etwas nach rechts verschoben; linke Lunge nach oben verdrängt, ihr unterer Rand in Höhe der Herzspitze. Sie ist fest und luftleer. In der Nähe der vorderen Spitze des Oberlappens, der Wunde in der Thoraxgegend entsprechend, erscheint die Lungenoberfläche eigentümlich gewölbt, gerötet, aber von Fibringerinnsel bedeckt. Das Fibrin läßt sich abstreifen und darunter findet sich eine 2 cm lange, horizontale Furche, keine deutliche Lungenverletzung, Pleura überall erhalten. Pleura cost. l. mit Fibrin bedeckt, ziemlich konsist. Membranen, die sich leicht loslösen lassen. Die freiwerdende Pleura sehr stark und gleichmäßig gerötet, wie von Hämorrhagien durchsetzt. Herz und rechter Thorax und besonders die Tonsillen sind groß und von kleinen, sehr zahlreichen Abszessen durchsetzt. Ein Schnitt durch die linke Lunge quer zu den oben erwähnten Fibrinstreifen zeigt das Lungengewebe dunkelrot; es zeigt sich hier ein Riß in der Pleura, etwa 15 mm lang. Zerreißung des Lungengewebes liegt nicht vor.

Epikrise vom 25. I. 1896. Die bakteriologische Untersuchung ergab eine Streptomykose. Trotz Auswsachen der Pleura war die Wendung der Dinge nicht mehr zu ändern. Es waren in der Pleura und Lunge neben Streptok. auch noch lange Bazillen, nach Prof. Tavel event. malignes Ödem. In beiden Tonsillen reichliche Streptoabszesse. Ob diese primär, oder erst sekundär aufgetreten sind, ist nicht zu entscheiden. Solche Abszesse sollen oft auch die Ursache der sogenannten Kryptogenet. Septikämie sein.

Fall 88. B., U., Mechaniker. Eggiwil, 5. V. 1897. Heute nachm. erhielt Pat. aus 2 Schritt Entfernung einen Schuß in den Rücken aus dem blind geladenen Ordonnanzgewehr. Er stürzte zusammen und empfand heftige Schmerzen beim Atmen. Blutspucken. Der Arzt desinfizierte sofort die Wunde und legte einen Verband an.

Klin. Vorstellung. 6. V. 97. Der Umstand, daß Pat. nach dem Schuß zu Boden fiel, ist auf Shokwirkung zurückzuführen. Nach der Verletzung hatte er halbstündige Atemnot und darauf Brustschmerzen. Ursache davon kann sein ein Pneumothorax, der nach Lungenverletzung zuweilen sofort eintritt, ferner eine Blutung mit Kompression, die aber immer eine gewisse Zeit braucht, auch ist die blutige Infiltration in der Regel beschränkt. Dann ist ein Erguß in die Pleura, Hämothorax möglich; endlich kann die Dyspnoe nach Pleuraverletzung rein reflektorisch sein, reflektorische Hemmung der Atmung infolge der intensiven Schmerzhaftigkeit. In der Höhe des 10. B.-W. rechts von der Mittellinie findet sich die nicht ganz 5 Cts.-Stück große Einschußöffnung. Ränder sind gezackt und geschwärzt, die Umgebung gerötet und infiltriert. Rechte Thoraxseite hinten gedämpft,

vom unteren Drittel der Skapula abwärts, nach unten intensiver werdend. Links normal. An der oberen Grenze der Dämpfung hört man Vesikuläratmen, was nicht für Pneumothorax spricht, Hämothorax ist wahrscheinlicher. Vorn ist der untere rechte Lungenrand an der 6. Rippe. Normales Vesikuläratmen. Der Bluterguß hinten muß klein und umschrieben sein. Wichtig ist, ob die Wunde infiltriert ist. Ist sie es, kann Pleuritis wahrscheinlich sein, im anderen Fall ist Prognose günstig und der Hämothorax wird sich spontan resorbieren. Temp. gestern abend 35,6 mit Kollapspuls, heute 37,1 Puls gut, kräftig. Eine antiseptische Behandlung der Wunde ohne jeglichen Eingriff ist anzuraten. — Pat. hatte Blutspucken und dies macht die einem Hämothorax zugrunde liegende Lungenverletzung wahrscheinlich. Es frägt sich, ob eine Zwerchfellverletzung vorliegt und müssen demgemäß nach Zeichen von Peritonitis suchen. Das ganze Abdomen ist mit Ausnahme einer beschränkten Zone über dem Magen bei leichtem Betupfen druckempfindlich. Die Perkussion ergibt eine Dämpfung von der Nabelhöhe abwärts mit nach oben konkaver Begrenzung. Man kann einen Erguß im Peritoneum annehmen, der sein kann: a) septisch-peritonitischer Natur nach Darmverletzung, b) Bluterguß durch Verletzung der Leber oder eines größeren Gefäßes.

Für septische Peritonitis wieder keine Anzeichen im Allgemeinbefinden. Bei Leberverletzung würden wir außer dem Bluterguß auch einen von Galle haben, ikterische Erscheinungen sind jedoch bis jetzt noch keine aufgetreten. Jedes operative Vorgehen würde in solchen Fällen die Gefahr einer Infektion vermehren.

7. V. Klinische Besprechung. Pat. will sofort nach dem Schuß Schmerzen im Abdomen gehabt haben. Es ist das Bild einer diffusen Peritonitis, aber gerade im Epigastrium, wo bei Peritonitis die größte Schmerzhaftigkeit ist, ist hier kein Schmerz. Die ganze Unterbauchgegend war gedämpft, Leberdämpfung sehr hochstehend. Da das Geschoß zwischen 9. und 10. Rippe eindrang, kann dasselbe durch das Zwerchfell in die Bauchhöhle gekommen sein. Dabei kann die Leber verletzt sein, was zu starker Blutung Anlaß gibt, oder Mesenterialgefäße, was das gleiche bewirkt, aber meist mit Darmverletzung einhergeht. Wenn wir Verletzung der Därme und Koterguß diagnostizieren könnten, würden wir sofort laparotomieren. Wenn Peritonitis bloß infolge von Bluterguß, eröffnen wir höchstens im Interesse der Blutstillung, denn das Peritoneum resorbiert das Blut gut. Hier sind keine Infektions- noch Intoxikationserscheinungen. Beim Husten und bei Bewegungen noch starke Schmerzen. Seit gestern kein Erbrechen mehr. Kann auch das Wasser lassen, was bei Peritonitis zuweilen fehlt durch Übergreifen der Entzündung auf die Blasenwand. Im Urin findet sich Urobilin, aber kein Gallenfarbstoff, was für bloße Resorption von einem Bluterguß spricht. Die Dämpfungsgrenze im Abdomen hat sich reduziert. Ein Höhersteigen würde für Nachblutung gesprochen haben oder für Zunahme von fibrinösem Belag auf dem Peritoneum, oder Ausschwitzung von serösem Erguß. Der Erguß wird also resorbiert und dafür spricht auch der Urobilingehalt des Urins. Solange eine Darmperforation nicht sicher auszuschließen ist, bekommt Pat. keine Milch, sondern nur Kraftbrühe und Pepton.

8. V. Empfindlichkeit des Abdomens abgenommen, Lebergegend noch

empfindlich. Dämpfung geht nur noch wenig über die Symphyse. Wunde zugeklebt und zeigt nichts von Infektion.

15. V. Klinische Vorstellung. Erguß im Abdomen verschwunden. Geblieben eine Empfindlichkeit in der Lebergegend. Die Leber scheint nicht vergrößert, das weist auf eine lokalisierte Verletzung derselben hin. In 10 Tagen ist nun die Sache so glücklich zurückgegangen, dank des aseptischen Geschosses. Die Dämpfung am Thorax hinten rechts ist noch 7 cm hoch, besteht entweder aus noch nicht resorbiertem Blut oder Verdickungen. Über der Dämpfung abgeschwächtes Atmen. Ein Geschoß, das nicht funktionelle Störungen durch Einbettung in wichtige Organe macht, ist nicht gefährlich. Allerdings machen miteingedrungene Kleiderfetzen oft nachträglich noch Eiterungen, was bei der Prognosestellung zu berücksichtigen ist. In den Kleidern sollen relativ wenig virrulente Bakterien sein.

20. V. Pat. geht herum, noch schwach. Stechen in der rechten Seite bei tiefem Inspirieren. Leber auf Druck immer noch empfindlich, ebenso Umgebung der Schußwunde, die schön granuliert.

17. VI. Einschußöffnung zugeheilt. Lungengrenzen beiderseits gleich. Atmung normal, ebenso Lebergrenzen. Abdomen weich. Tiefe Inspiration verursacht noch Stechen in der Gegend der Wunde. Keine Resistenz im Abdomen, keine Perkussionsabnormität. Pat. wird entlassen.

Fall 89. G., G. 18 J. Cornol 12. XI. 1899. Vor 6 Wochen erhielt Pat. aus 5—7 m Entfernung einen Revolverschuß in die Hinterseite der linken Schulter. Schmerzen gering, wurden aber bei Bewegungen im Schultergelenk intensiv. Nach 2 Wochen trat Eiterung auf, die Bewegungen im Schultergelenk blieben beschränkt. — Status. 1 cm oberhalb der linken hinteren Achselfalte eine 3 cm lange, gerötete Hautstelle von ovaler Form. Im Zentrum derselben die Einschußöffnung, deren Lumen angefüllt mit blutig-eitrigem Sekret, Staphylokokken enthaltend. Schulter nicht angeschwollen, außer der Einschußöffnung nicht druckempfindlich. Rotationsbewegungen im Schultergelenk frei. Der linke Arm kann nur bis 160° in die Höhe gehoben werden. Bewegungen kräftig. — Klin. Vorstellung. Pat. kann die Bewegungen im Schultergelenk nicht normal machen. Jede Bewegung, die der Arm von der Skapula entfernt, ist behindert. Ursache davon ist die Muskelschrumpfung, die entzündliche Infiltration. Es ist indiziert, daß das Geschoß entfernt werde.

Operation 25. XI. Längsincision in der Mitte der Scapula, und Trepanation derselben. Zuerst wird ein Stück eingedrungenes Hemdtuch extrahiert, nachher die Kugel, die, in derbfaserigem Bindegewebe eingekapselt, zwischen Infraspinatus und Skapula liegt. Schluß der Wunde mit Jodoformgazedrainage, antisept. Deckverband.

13. XII. Incisions- und Einschußöffnung zugeheilt. Bewegungen in der Schulter freier. Auswärtsrotation und Hebung zur Vertikalen noch etwas beschränkt.

16. XII. Geheilt entlassen.

Fall 90. K., I. 24 J. Lyss. 27. Mai 1900. Pat. erhielt gestern aus nächster Nähe 3 Revolverschüsse in die Herzgegend, in die linke Rückenseite und unter die rechte Mamilla. Konnte noch gehen. Heftige

Schmerzen in der rechten Brustseite, besonders beim Atmen. Kein Blutspeien, kein Hustenreiz, kein Erbrechen.

Klin. Vorstellung 28. V. In der Höhe der linken Brust, 2 cm vom Sternalrand entfernt, findet sich eine rote Stelle mit braungefärbtem Schorf. Der Schuß kam direkt von vorn und wurde durch das Korsett abgelenkt. Am unteren Rand der rechten Mam. eine Wunde mit schwarzer Verfärbung und rotem Saum. Hier scheint die Kugel durch die weichen Teile des Korsetts durchgeschlagen zu haben. Die Sonde geht in die Tiefe. Das Geschoß könnte durch das Zwerchfell in die Leber eingedrungen sein. Es könnte auch Verletzung der Pleura vorliegen. Tiefes Atmen ist schmerzhaft, was das Kapitalsymptom einer Pleuraverletzung ist. Die Schmerzen beim Atmen könnten auch durch eine Verletzung des Zwerchfells und des Peritoneums oder durch eine Rippenverletzung bedingt sein. Das Inspirium wird plötzlich unterbrochen, das Ausatmen ist ruckweise; dies ist sehr charakteristisch für pleurit. Schmerzen. Der 7. und die folgenden Rippenknorpel etwas empfindlich. Atmung nicht besonders dyspnoisch. Zeichen einer Leberverletzung wäre eine Peritonealblutung und damit peritonitische Erscheinungen. Abdomen nicht aufgetrieben, nur bei starkem Druck empfindlich.

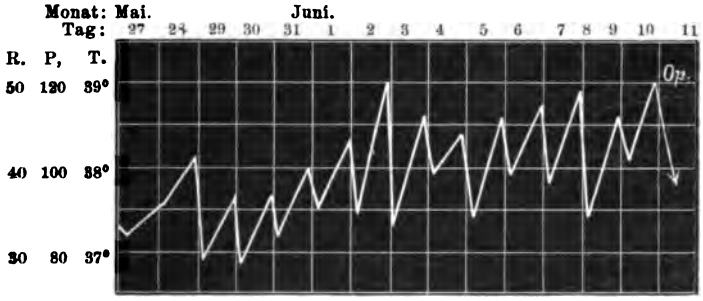

Kurve 15.

Zeigt der Röntgen das Geschoß irgendwo, so extrahiert man dasselbe nur, wenn man es ohne erhebliche Nebenverletzungen erhält, sei es denn, daß die Kugel durch Mitreißen von Infektionsstoffen zu schweren Symptomen Anlaß gibt. Eine 3. Verletzung findet sich hinten unter dem linken Skapularande über der 12. Rippe.

28. V. abends. Starke Schmerzen beim Atmen. Dieses ist kostal, oberflächlich, 36. Rechts hinten unten besteht eine deutliche vom 6 B.-W.-Dorn schräg nach vorn absteigende verschiebliche Dämpfung. Über derselben stark abgeschwächtes Vesikuläratmen. Temp. 38,5. Puls 100.

29. V. Klin. Vorstellung. Erguß rechts zugenommen, Temp. 37,6, P. 104.

Aus Temp. und Puls kann man nicht mit Bestimmtheit auf einen progressiven entzündlichen Erguß schließen. Da aber der Erguß im Verlauf von 36 Stunden stets zunimmt, so ist es nicht wahrscheinlich, daß

ein reiner Bluterguß vorliegt, denn dann müßte ein größeres Gefäß lädiert sein und dies hätte zum vornherein zu einem größeren Bluterguß führen müssen. Punktion über der rechten Dämpfung ergibt stark blutige, seröse Flüssigkeit. Es muß eine Infektion stattgefunden haben. Die Geschosse infizieren an und für sich nur, wenn sie, wie Tavel nachgewiesen hat, infiziert werden. Die Hauptinfektion wird aber durch die mitgerissenen Kleidungsstücke bedingt. Der Röntgen zeigt, daß das Geschoß, das links eingetreten ist, auf der linken Seite der Wirbelsäule sitzt, in der Höhe des 1—2 L.-W.

Ein 2. Geschoß liegt auf der rechten Seite, nur 2 Wirbel höher, gerade auf der Bandscheibe. Die Geschosse scheinen ziemlich horizontal eingedrungen zu sein. Eine Untersuchung der punktierten Flüssigkeit ergibt Blut, keine Mikroorganismen.

31. V. Klin. Vorstellung. Pat. befindet sich völlig wohl. Die beiden Schüsse haben die Pleura verletzt. Die bakteriol. Untersuchung hat nichts ergeben, es ist also keine infiz. Form. Dementsprechend ist auch der Verlauf ein günstiger und die Pleuritis ist im Rückgang. Bekommt Salizyl 5,0/200.

4. VI. Schmerzen im rechten Hypochondrium. Immer hohe Abendtemperaturen.

9. VI. Klin. Vorstellung. Pat. hat Schmerzen rechts vorn und Atembeengung. Lebergegend druckempfindlich. Konjunktiven sind etwas gelblich. Es besteht remittierendes Fieber, das deutet auf sekundäre Komplikationen, Pleuritis oder Leberabszeß. Die nachträglich eingetretene Pleuritis könnte durch ein Stück Tuch bedingt sein, von dem eine Implantationsinfektion ausging.

11. VI. Pat. hatte gestern abend 39,0 Fieber. Im Urin Gallenfarbstoff. Druckempfindlichkeit im Hypochondrium hat zugenommen.

Operation 11. VI. 1900. Es wird der Einschuß in der Haut über der 6. Rippe umschnitten. Diese ist in ihrem knorpeligen Teile durchschossen und wird mit dem Knorpel der 7. Rippe reseziert. Der Schußkanal geht von da direkt durch das Zwerchfell, Knorpelstücke sind in der Zwerchfellöffnung eingelagert. Nach Spaltung der Öffnung gelangt man ins Peritonäum und es liegt hier die Leber frei; es entleert sich 4—500 cm^3 graugelben, jauchig riechenden Eiter, der sehr reichlich Staphylokokken und wenig Streptokokken enthält. In der Leber eine hühnereigroße Höhle. In der unteren, hinteren Wand steckt das wenig deforme Geschoß. Der Abszeß wird ausgespült, mit Jodoformgaze tamponiert, die Wunde offen gehalten, Salizylumschläge.

Nach der Operation ging die Temperatur herunter, Heilung vollzog sich langsam, am 1. Aug. wurde Pat. entlassen.

Wiedereintritt 5. X. Bei Spitalentlassung war die Leberwunde geheilt und auf Druck nicht schmerzhaft, Pat. litt aber noch an heftigen Schmerzen in der linken Rückenseite, die nach vorn in die Magengegend und nach der linken Schulter ausstrahlten. In der Folge litt Pat. an anhaltenden stechenden Schmerzen, links hinten unten im Bereich des früheren Exsudates. Jeder tiefe Atemzug war schmerzhaft, Allgemeinbefinden gestört, und sie hatte Fieber, abends bis 39,0. Nach 3 Wochen nahmen die Schmerzen etwas ab, in den folgenden Wochen mußte sie zu

verschiedenen Malen kleine Klumpen schwarzen, geronnenen Blutes exspektorieren, ohne Eiter, ohne Schmerzen.

Da die Schmerzen nicht verschwinden wollten, kam Pat. wieder hierher.

Operation 20. XI. Kugel wird nicht gefunden. Wunde heilt per primam. Schmerzen nach wie vor. Entlassung 3. XII.

3. Okt. 1904. Pat. leidet noch hie und da an Schmerzen im Rücken, ist sonst gesund.

Fall 91. Z., F. 22 J. Schaffhausen, 7. II. 1901. Pat. schoß sich gestern mit einem Taschenrevolver, Kaliber 7 mm, in die Herzgegend. Sofort nach dem Schuß Ohnmacht. Beim Erwachen fühlte Pat. Stiche im Rücken. Atemnot. Auf dem Transport in das Spital spie er einmal etwas Blut.

8. II. Klin. Vorstellung. Die Verletzung, von runder Form mit geschwärzten Rändern, im 4. J. c. R. 3,5 cm vom linken Sternalrand. Pleura und Perikard müssen an dieser Stelle verletzt sein. Herzdämpfung nach außen stark verbreitert, nicht über dem Sternum. Die äußere Grenze geht in eine Dämpfung über, die in Ax. L. bis zur 6. Rippe geht und nach hinten bis zum 6. B.-W.-Dorn ansteigt. Stimmfremitus über der Dämpfung aufgehoben. Die normale Temp., das rasche Auftreten und das permanente Bleiben auf der gleichen Höhe sprechen für Bluterguß. Atmung oberhalb der Dämpfung etwas bronchial durch Kompression. Puls sehr frequent, klein. Perikarditischer Erguß nicht nachweisbar, ebensowenig eine Verletzung im Bereich des Herzens. Der Schuß muß also schräg gekommen sein, Herzverletzung ist nicht sicher auszuschließen, da kleine Herzwunden keine Erscheinungen zu machen brauchen. Pat. muß überwacht werden. Würde eine heftigere Blutung auftreten, müßte sofort die

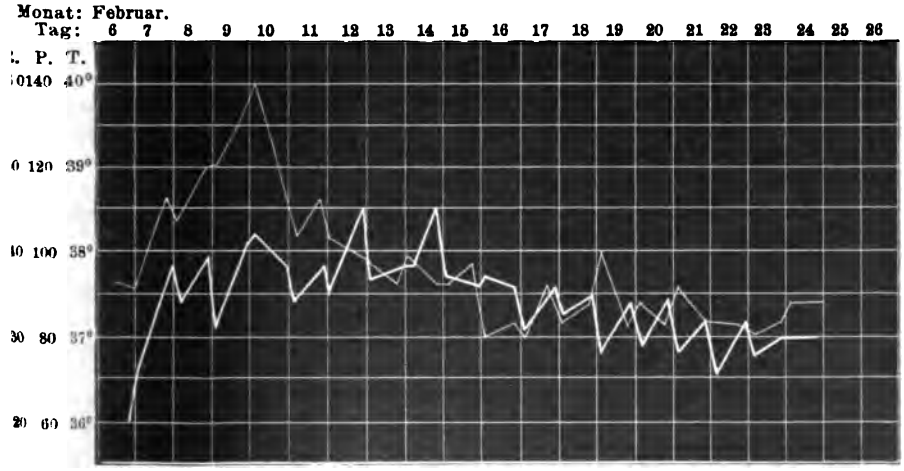

Kurve 16.

Herznaht gemacht werden. — Therapie. Wunde soll sauber gehalten werden. Wenn die Dyspnoe steigt, muß Hämothorax punktiert werden. —

9. II. Klin. Vorstellung. Temp. geht in die Höhe, 38,1, ebenso der Puls; die Wunde ist verklebt, trocken. — Vorn Herzgrenze an der 4. Rippe, aber jetzt eine Dämpfung über dem Sternum, schräg von links oben, nach dem rechten unteren Rand. Dies spricht für Perkiarditis. An der Trikusp. hört man mit dem ersten Ton ein deutliches Reiben, ebenso an der Mitral. Auch dies spricht für Perikarditis. Hämothorax gestiegen. Prognose ist schlimmer als gestern, weil Infektion vorliegt; Perikarditis und Pleuritis mit drohender Verjauchung. Indiziert ist Punktion des Hämothorax im Interesse der bakteriologischen Untersuchung. Abends geht vorn die relative Herzdämpfung bis 8 cm nach rechts von der Mitte des Sternum. Puls sehr frequent, dikrot.

10. II. Hämothorax gestiegen, Herzdämpfung stark nach rechts verschoben, Herztöne sehr deutlich, so daß man nicht eine Zunahme des perikard. Ergusses, sondern eine Herzverdrängung annehmen muß. — Es wird punktiert, und ein dünnflüssiges, violett gefärbtes Blut gefunden, deshalb Rippenresektion der 10. Rippe, wobei 2,5 l Blut entzogen werden. Nach der Operation entsteht ein typ. Pneumothorax. Die pericard. Geräusche sind verschwunden, die Herztöne rein.

11. II. Klinik. Pat. geht besser. Puls und Temperatur sind heruntergegangen. Herz wieder an normaler Stelle.

12. II. Pleuraöffnung verklebt. Dämpfung verschwunden und es ist wieder vesikuläres Atmen aufgetreten. Dies zeigt, daß rasche operative Behandlung gute Resultate hat, weil die lästige Schwartenbildung so nicht stattfindet.

16. II. Klin. Vorstellung. Lunge hat sich wieder überall angelegt, Herz normal.

Am 19. II. wird Sekundärnaht angelegt, am 24. die Nähte entfernt und am 26. Pat. geheilt entlassen.

Fall 92. Q. F. 14 J. Bern, 26. V. 01. Schuß aus Flobertpistole in die rechte Bauchseite. — Status: Handbreit rechts vom Nabel im Bereich der 10. Rippe. 10 Cts.-Stück große Einschußöffnung, von gerötetem Saum umgeben. Über derselben eine Dämpfung mit verminderter Atmung und Stimmfremitus, und die Punktion ergibt, daß es sich um einen Hämothorax handelt.

27. V. Temp. 38,2 Im punktierten Blut keine Mikroorganismen.

5. VI. Dämpfung verschwunden. Einschuß geheilt. Entlassung.

Fall 93. H. G. 11 J. Nidau, 19. XI. 1901. Im Nov. 1900 bekam Pat. einen Flobertschuß in den Rücken. Rechts heftiger Schmerz, und fiel in Ohnmacht. Kein Husten, kein blutiger Auswurf. Nach einigen Tagen bildete sich Hämothorax, der 2 mal punktiert wurde. Das erste Mal wurde reines Blut, das zweite Mal Blut und Eiter entleert. Seitdem besteht eine Fistel. Pat. wurde allmählich schwach, die rechte Thoraxhälfte sank ein und die Atmung wurde mühsamer.

Status vom 19. XI. Herr Professor. 2 Querfinger unterhalb des rechten Skapularwinkels am Unterrand der 10. Rippe eine Fistel, aus welcher Eiter kommt. Rechte Seite vom 4. B.-W. abwärts eine Dämpfung, in deren Bereich die Atmung nicht ganz aufgehoben ist. Auf der Vorder-

seite beginnt die Dämpfung an der Mamilla; nur die linke Lunge dehnt sich aus beim Inspirium, die rechte Thoraxhälfte bleibt eingesunken. Umfang der Brust 64 cm, wovon 33 links, 31 rechts. Herzdämpfung nach links verschoben bis $1\frac{1}{2}$ cm außerhalb die Mam. L. Starkes, langes, syst. Blasen an der Spitze, weniger deutlich über der Pulmon. Puls regelmäßig. Hämoglobin 61 %. Im Eiter befinden sich Staphylokokken.

Operation 3. XII. 1901. 8. und 9. Rippe werden auf 12 cm Länge reseziert. Die Pleura costalis ist sehr stark verdickt und schwartig. Unter derselben liegt eine abgeschlossene, ca. apfelgroße, mit schlaffen Granulationen und Eiter ausgefüllte Höhle. Da laut Röntgen die Kugel am oberen Rand der 7. Rippe steckt, wird auch diese 12 cm lang reseziert. An ihrem oberen Rand liegt das Geschoß in Weichteile eingebettet. Die einzelnen Intercostalgewebe werden an der Peripherie der Höhle beidseitig ligiert und exzidiert. Die Höhle wird ausgespült, gereinigt, der Grund mit Xeroformgaze tamponiert und darauf mit Borlösung getränkte Tampons gelegt. Deckverband.

6. XII. Höhle wird täglich mit Borlösung gespült, tamponiert. Temp. normal.

20. XII. Ganze Wunde granuliert schön, Sekretion gering. Allgemeinzustand gut.

6. I. 1902. Rechte Thoraxhälfte immer noch stark eingesunken. Wunde geheilt. Subjektiv fühlt sich Pat. wohl. Entlassung.

Fall 94. B., R. 21 J. Ostermundingen, 11. VI. 1902. In der Nacht v. 10./11. VI. Revolverschuß (7 mm) in sitzender Stellung in die Herzgegend. Pat. setzte die Mündung der Waffe direkt auf die bloße Haut. Er fiel rückwärts zu Boden; es trat Dyspnoe auf, Bewußtlosigkeit. Nach einigen Stunden stellten sich Stechen in der linken Thoraxhälfte, sowie Schmerzen bei tiefem Atmen und bei Bewegungen ein. Erst am 11. Mittags wurde etwas blutiges Sputum ausgespuckt. — Status 13. VI. 1902. Herr Professor. Auf der linken vorderen Thoraxhälfte tympanitischer Schall über die Clavicula hinunter bis zur 3. Rippe; am stärksten am linken Sternalrand. Von der 3. Rippe an abwärts Dämpfung. Nach außen kommt man schon von der Mitte der Clavicula an auf Dämpfung. Rechts oben ist normaler Lungenschall. Der tymp. Schall kann beruhen auf Kompression oder Pneumothorax. Lungen- Lebergrenze an der 6. Rippe; in der 3. u. 4. Interkostalrippe rechts ist in auffälliger Weise die Herzaktion zu sehen. Herz nach rechts verdrängt, da Dämpfung bis daumenbreit vom rechten Sternalrand geht. Herztöne rein. Hinten auf der ganzen linken Thoraxseite Schenkelton.

Klin. Besprechung 16. VI. Die Ohnmacht nach dem Schusse scheint auf Shokwirkung zu beruhen. Die Schußöffnung ist oval, etwas nach außen von der Gegend des Spitzenstoßes. Respir. 40. Puls regelmäßig, frequent. Es wurde Blut ausgehustet, was auf Lungenverletzung hindeutet.

14. VI. Herz und Perikardium sind intakt, doch ist das Herz zirka 4 Finger breit nach rechts verschoben. Durch Punktion wird ein Hämathorax festgestellt; es ist entschieden ein großes Gefäß zerrissen worden. Der Hämathorax wirkt als Tamponade. Es sind Fälle bekannt, wo nach Punktion eine Nachblutung eintrat und Pat. zugrunde ging. Sobald Fieber eintritt, werden wir punktieren wegen der Gefahr der Zersetzung des Blut-

ergusses. Das Geschoß sitzt 12 cm von der Mittellinie unter der 10. Rippe. In der Lunge bleiben die Geschosse selten.

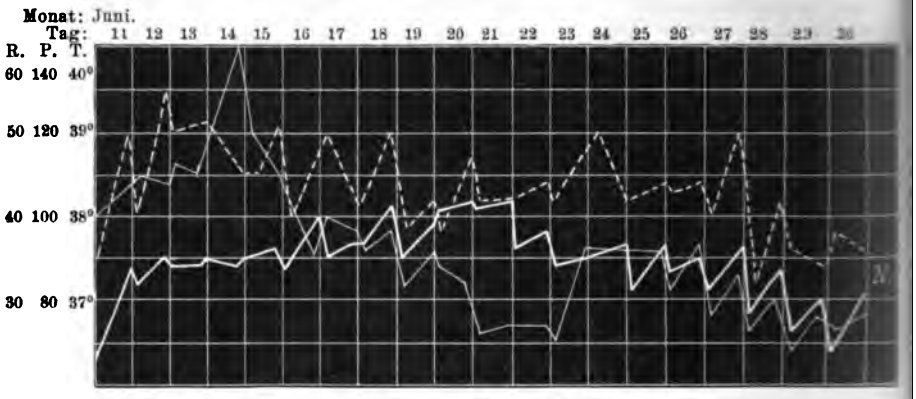

Kurve 17.

15. VI. Die Herzverdrängung hat noch zugenommen, geht bis zur Mam. L. Es wird durch Punktion mit Potain 1500 cm^3 flüssiges Blut entleert. Pat. fühlt sofort große Erleichterung. Herzgrenze rechts weicht 2 Finger breit zurück.

Klin. Vorstellung 16. VI. Herz wieder an normaler Stelle. Das Geschoß kann man unter der 10. Rippe als harten Körper fühlen. — Abends. Aus der Punktionsflüssigkeit sind Kolibazillen, Friedländersche Pneumokokken gewachsen, und im bakteriologischen Institut sind noch Bazillen des malignen Ödems nachgewiesen. Pat. deliriert, ist sehr unruhig, sieht schlecht aus.

17. VI. Rippenresektion wird gemacht und ein großes Quantum stinkenden Eiters entleert. Zugleich Entfernung des Geschosses.

18. VI. 2 mal täglich Spülung mit Sol. Kal. permang. $^2/_{1000}$. Es besteht starke Jauchung. Es wird auch Sauerstoff in die Wunde geleitet. Obige Behandlung wird fortgesetzt und daneben erhält Pat. Na. Salicyl. $^{3,0}/_{200}$; allmählich nimmt die Jauchung etwas ab.

20. VI. Klin. Vorstellung. Die Infektion mit den Bazillen des malignen Ödems bildet meist das Bild der Gasphlegmone. Der ersten Indikation wurde genügt durch breite Eröffnung der Wunde.

Der Erfolg ist schon eingetreten; der Puls ist noch etwas frequent, aber die Respiration ist viel ruhiger geworden.

Unter täglichen Spülungen und Salizyltherapie (3,0 pro die) nimmt die Sekretion allmählich ab. Temp. wird normal.

11. VII. Entlassung. Lungenstatus normal. Wunde granuliert zu.

Fall 95. Pf., A., 10 J. Worb., 17. VI. 1902. Pat. wurde von seinem Bruder mit Flobertpistole 6 mm aus Entfernung von ca. 1 m in die linke Brust geschossen. Er fühlte einen Stoß, keine Schmerzen, hatte weder

Hustenreiz noch Blutauswurf. Wunde blutete wenig und wurde sogleich vom Arzt gewaschen und verbunden. — Spezialstatus: $1^1/_2$ cm nach oben und rechts von der linken Mamilla eine ca. 6 mm breite, rundliche Wunde, mit trockenem, schwarzem Schorf belegt. Der Röntgen zeigt in ziemlich gleicher Höhe in der Hautwunde am oberen Rande der 4. Rippe 2 cm medial von der Wunde ein rundes Geschoß von 6 mm Kaliber. Auf den Lungen gar keine Erscheinungen. Herz normal.

Operation 20. VI. 1902. Hautschnitt parallel zur 4. linken Rippe. Spaltung des Pektoralis in dessen Faserverlauf; im Schußkanal eitrige Flüssigkeit. Perforation in der 4. Rippe gerade am Übergang vom Knochen in den Knorpel. Subperiostale Entfernung von Knochen und Knorpel, im Knochen noch einen Teil der Kugel zu sehen. Das Periost an der Rückfläche der Rippe zeigt eine spaltförmige Öffnung. Es wird nicht weiter nach der Kugel gesucht. Ausreibung der Wunde mit Jodoform; Exzision der nekrotischen Stellen der Schußöffnung, Drain, Hautnaht, Jodoform-Kollodium-Verband. — 24. VI. geheilt entlassen.

Von den 19 Fällen von Verletzung des Thorax sind 4 Weichteilschüsse und 15 Fälle mit Verletzung von Pleura und Lungen. In 18 Fällen handelt es sich um Nahschüsse. Auf die verschiedenen Waffen verteilen sich die Fälle folgendermaßen.

		Infiziert.
Revolver	12	2
Flobert	3	1
Schrot	1	1
Ordonnanz	1	0
Vetterli	1	0
Flinte	1	1
	19	5

Von den 18 Fällen von penetrierenden Phoraxschüssen zeigen 13 Pneumo- oder Hämothorax, infiziert sind davon 3 = 23 Proz.

Der Verlauf war ein sehr günstiger. Nur einmal trat Exitus ein, die übrigen Fälle heilten zum Teil in allerkürzester Frist, wir hatten also eine Sterblichkeit von 5,25 Proz. Ringel verlor von 17 Fällen von Lungenverletzung keinen.

Die Prognose der Lungenverletzungen ist also im allgemeinen eine sehr günstige, wenn nicht Herz und große Gefäße getroffen sind. Getrübt wird die Prognose ferner, wie unsere Zusammenstellung zeigt, durch Hinzutreten von Infektion des Pleura-Ergusses. Auch Rippenfraktur ist eine schwere Komplikation.

Thorax-

Fall	Waffe, Dist.	Einschuß	Ausschuß	Pneumo od. Haemothor.-pericard.	Haemoptoe u. and. Lungensympt.
77	Revolver Nahschuß	Unter recht. Clavicula	Fehlt	Haemo-pneumothorax	Respir durch Einschuß. Sputum blutig. Hustenreiz
78	Revolv. 7 mm Suicidium	6 R. Mam. Querriß, gequetscht	Fehlt	Pneumopericard.	Lingula verletzt (Knisterrasseln)
79	Revolv. 9 mm Nahschuß	Unter link. Clavicula	Fehlt	Pneumothor.	Schmerzen beim Atmen und Husten. Blutiges Sputum
80	Schrotschuß 40 cm	4 cm Durch. zerrissen, geschwärzt	Ausschuß kleiner als Einschuß	—	—
81	Revolver Tentamen suic.	2 cm u/b l. Mamill. rund schwarz	Fehlt	—	Schmerzen auf link. Thoraxseite und Abdomen
82	Revolv. mittl. Distanz	Rund gequ. Rand	Fehlt	Haemothor.	Stechen auf dem Thorax, Dyspnoe
83	Revolv. 7 mm mittl. Dist.	rund. Rand schwarz	Schurfung, darunter K.	—	—
84	Vetterli blind Nahschuß	rund. Ränder schwarz	Fehlt	—	Atemschmerzen, blutiges Sputum
85	Revolv. 7 mm Suicidium	Oval. Emphysem am Ausschuß	Fehlt	Haemopneumothorax l.	Starke Schmerzen beim Atmen
86	Revolv. 7 mm Suicidium	Rund 6 mm	Hinten unter der Haut fühlbar	Haemopneumothorax	Dyspnoe, Husten, Brechreiz, Haemoptoe. Lungeninfiltrat
87	Flintenpap.-schuß 8 m Distanz	3—4 cm Durchmess. Trichterförm. gequetscht	Fehlt	Haemopneumothorax Infiz.	Atemnot. Blutiges Sputum. Schmerzhaftes Atmen
88	Ordonnanz-Gewehr 89. blind Nahschuß	Rechts v. 10 BW 10 mm gezackt, geschwärzt	Fehlt	Haemothorax	Dyspnoe. Blutiges Sputum
89	Revolver 20 bis 30 m. 6 Woch. alt	Ovulär in der hint. Achselfalte	Fehlt	—	Weichteilschuß!
90	Revolv. 7 mm Nahschüsse	rund mit geschwärzten Rändern	Fehlt	Beidseitiger Haemothorax	Atmen schmerzhaft

schüsse.

Infiziert	Behandlung u. Verlauf	Bemerkung	Ausgang
Nein	Ruhelage, asept. Verband, Mô.	Kugel eingeheilt	Heilung nach 9 Tagen
Nein	Asept.	id.	Heilung nach 14 Tagen
Nein	Asept. Erguß langsam zurück	id.	Gebessert nach 16 Tagen
Ja	Offene antisept. Behandlung	Läsion betrifft nur Thoraxwand	Nach 4 Wochen geheilt
Nein	Asept.	Kugel eingeheilt	Nach 8 Tagen geheilt
Nein	Asept.	id.	Geheilt
Nein	Kugel entfernt	Haarseilschuß	Geheilt
Nein	Jodoformtamponade	—	Nach 14 Tagen geheilt
Nein	Einschuß mit nekrot. Gewebe und Tuchfetzen exzidiert, Naht	—	Nach 16 Tagen geheilt
Nein	Kugel entfernt. Antisept. Verband	—	Nach 17 Tagen geheilt
Ja Streptok. Mali. Ödem	Rippenresektion am 3. Tag, Spülung mit Salzlösungen	Rippenfraktur	Exitus am 4 Tage.
Nein	Asept. Deckverband	Leberläsion und Haemoperitoneum	Nach 6 Wochen geheilt
Nachträgl. Infiz.	Extraktion des Gesch., das zwischen Scapula und Infraspinatus lag	Hebung d. Schulter behindert	Nach 5 Wochen geheilt
Nein	Salizyl 5,0. Antisept. Verband. Leberabszeß operiert	Leberabszeß!	Nach 3 Monaten gebessert entlassen

Fall	Waffe, Dist.	Einschuß	Ausschuß	Pneumo od. Haemothor.-pericard	Haemoptoe u. and. Lungensympt.
91	Revolv. 7 mm Suicidium	4. Ic.-R. links rund mit geschw.Ränd.	—	Haemothor.: Pericarditisches Reib.	Atemnot, Blutiges Sputum. Stechen im Rücken
92	Flobert à bo. portant	rechts 10 R. Rund	Fehlt	Haemothorax	—
93	Flobert Entf. ? 1 Jahr alt	r. Rückenseite	Fehlt	Haemothorax	Lungenschrumpfung Pleura
94	Revolv. 7 mm Suicidium	oval linke Mamilla	Fehlt	Pyohaemothorax	Dyspnoe. Schmerzhafte Atmung. Bl. Sputum
95	Flobert 6 mm 1 m Distanz	Rund mit trock. Schurf	Fehlt	—	Schmerzen bei tiefer Atmung

In Fall 87 finden wir Rippenfraktur und Infektion mit Streptokokken mit Bazillus des malignen Ödems miteinander kombiniert. Durch Rippenresektion und Entfernung des Ergusses gelang es nicht, die Dyspnoe und hohe Pulsfrequenz zu vermindern. Vielleicht hätte man die Infektion vorteilhafter mit antiseptischen Spülungen (Salizyl oder Bor) bekämpft als mit Kochsalzlösung. Die Infektionsquelle ist in diesem Falle vielleicht in den Tonsillarabszessen zu suchen.

Die beiden anderen Fälle von Pyohämothorax verliefen gut nach Rippenresektion.

Interessant ist Fall 90 durch die Komplikation mit einem Leberabszeß, der durch das Ansteigen der Temperatur klinisch diagnostiziert werden konnte. Was die Behandlung der Brustschüsse anbetrifft, so lassen sich unsere Erfahrungen in folgendem zusammenfassen.

1. Im allgemeinen soll man jede aktive Behandlung vermeiden und sich auf die Wundbehandlung beschränken, da in der Regel die Symptome rasch verschwinden, Ergüsse sich zurückbilden.
2. Bleibt der Erguß in der Pleura stationär oder machen sich bedrohliche Erscheinungen von Herz- oder Lungenkompression geltend, so ist der Erguß durch Punktion zu entfernen.
3. Ist der Erguß in der Pleurahöhle infiziert oder liegt eine Rippenfraktur vor, so soll unverzüglich die Rippenresektion

Infiziert	Behandlung u. Verlauf	Bemerkung	Ausgang
Nein	Rippenresektion und Entfernung des Haemothorax	Herz stark verdrängt. Pericarditis	Nach 3 Wochen geheilt
Nein	Antisept. Xeroform-Kollodiumverband	—	Nach 10 Tagen geheilt
Ja, nachträglich Staphylokokken	Eröffnung des Abszesses mit Rippenresektion. Entfern. der Kugel	Wundhöhle mit Borlös. gespült	Nach 7 Wochen geheilt
Ja, Friedländer malignes Ödem	Rippenresektion mit Entfernung der Kugel. Antisept. Spülungen	—	Nach 5 Wochen geheilt
Nein	Kugel gesucht, nicht gefunden	Knorpel der 4. Rippe durchschossen	Nach 8 Tagen geheilt

gemacht und die infizierte Pleurahöhle mit antiseptischen Spülungen behandelt werden.

C. N. Senn möchte Hämothorax stets mit Aspiration behandelt sehen.

V. Kopf- und Halsschüsse.

Fall 96. A., Ch., 16 J. Murten, 28. IV. 1879. Gestern erhielt Pat. aus 2—3 m Entfernung einen Revolverschuß in den Mund. Starke Blutung. Die Kugel lag neben dem Pat. auf dem Boden. — Status: An der linken Oberlippe ein Streifschuß. Die korrespondierende Stelle der Unterlippe ist an der Umschlagstelle der Schleimhaut ebenfalls gestreift. Dieser Wunde gegenüber fehlen der linke obere Eckzahn und 1. Backenzahn. Vom 2. Backenzahn ist die äußere Hälfte ebenfalls abgesprengt. Vom linken unteren Eck- und 1. Backenzahn der oberste Teil abgeschossen. — Etwas nach außen und unten vom linken Mundwinkel, nahezu am unteren Kieferrand eine etwa $1^1/_2$ cm lange Rißwunde in der Haut, die mit der Mundhöhle kommuniziert im Niveau der Eckzähne. Zunge ist auf der oberen Fläche der Spitze gequetscht und in 2 cm Tiefe findet sich ein harter Fremdkörper. Rechte Hälfte des Mundbodens bedeutend geschwellt und infiltriert, schmerzhaft, Schwellung geht bis zum Zungenbein.

29. IV. Der harte Körper wird aus der Zungenspitze ohne Schwierigkeit extrahiert und erweist sich als eine Zahnkrone. Wunden werden gejodet und Pat. spült mit Borwasser.

13. V. Wunden sind fieberlos geheilt. Nur am Mundboden, wenig

vom Zungenbein rechts besteht, eine Infiltration, an zirkumskripter Stelle schmerzhaft und dort fühlt man einen harten Rand, was auf Fremdkörper hindeutet. Es wird eine Incision gemacht und man zieht aus der Gegend über dem M. mylohyoid. einen ganz bedeutenden unregelmäßigen Kugelrest heraus (Blei) nebst einem kleinen Zahnsplitter. — Wunde heilt rasch zu und Pat. wird am 19. V. geheilt entlassen.

Fall 97. St., A., 34 J. Bern, 6. IX. 1879. Pat. wurde heute abend $11\frac{1}{2}$ Uhr bewußtlos aufgefunden, er hatte sich mit einem Revolver in die Stirne geschossen. Aus der Schußwunde ragt walnußgroß ein Klumpen Blut und Gehirnmasse hervor. Pat. atmet schnarchend, Puls 72. Pupillen gleichgroß, reagieren. Wunde wird nach Wegräumung des Blutes und der Hirnmasse und nach Entfernung eines kleinen Knochenstückes antiseptisch verbunden. Eisblase auf den Kopf.

7. IX. Pat. bewußtlos, keine Krämpfe, Puls 56. Atmung regelmäßig, etwas beschleunigt. Der linke Arm wird frei bewegt, der rechte in Ellbogen, Hand und Fingergelenk gebeugt, ohne eigentliche Kontraktur. Beim Emporheben fällt er kraftlos wieder herunter. Bei Stechen an der linken Hand macht Pat. abwehrende Bewegungen links, bei Stechen rechts vermehrt sich die Kontraktur reflektorisch, wird aber keine aktive Bewegung gemacht. Das linke Bein ist in Extension, wird auf Stechen in die Höhe gezogen, während beim rechten Bein Stechen nur lebhafte reflektorische Kontraktionen hervorruft. Abdomen stark eingezogen, weich. — In beiden oberen Augenlidern Blutsuffusionen. Die rechte Pupille weiter als linke, auch lebhafter reagierend. Am Haarrand, genau in der Mitte der Stirne, eine ca. $\frac{1}{2}$ cm Durchmesser haltende Schußwunde, längsoval mit zackigen, schwärzlich verfärbten Rändern. Bei Druck entleert sich aus derselben breiig erweichte und blutig infiltrierte Gehirnmasse. Um die Schußöffnung Kopfschwarte in Halbhandtellergröße vom Periost abgelöst. Im Knochen selbst ein Lochschuß ohne weitere sichtbare Fissuren. Periost wird gespalten und die Öffnung im Schädel erweitert. Die Dyploe zeigt diffuse Hämorrhagien. Dura um die Öffnung herum etwas abgelöst. Die Falx ist intakt und man konstatiert, daß die Zertrümmerung den medianen Teil der linken Großhirnhemisphäre betrifft. Durch den Schußkanal gelangt man mit dem Finger durch zertrümmerte Hirnmasse 10 cm in die Tiefe und fühlt dort einige Knochensplitter, die extrahiert werden. Kugel wird nicht gefunden. Es wird ein Drain in den Schußkanal geschoben und die Hautwunde zugenäht. Deckverband. Pat. ist immer bewußtlos.

8. IX. Pat. beständig bewußtlos. Exit. abends. 39,6, 42,4, 112, 110, 42, 40.

Sektion. Vom Loch im Schädel geht eine lange Fissur horizontal durch Stirnbein und Schläfenschuppe bis zum Occiput. Sin. frontal., ethmoidal und Cellul. mast. sind mit Blut gefüllt. Auf den weichen Hirnhäuten viel Blut; hinten am oberen Teil des Occipitallappens links ein fest aufsitzendes, apfelgroßes, schwarzes Blutkoagulum. Nirgends Eiterung. Nach Eröffnung des linken Seitenventrikels, der flüssiges Blut mit Trümmern von Hirnsubstanz enthält, sieht man, daß der erwähnte Kanal von vorn bis hinten durch das Centr. semiovale durchgeht, ca. 1 cm breit, mit etwas aufgefaserten, blutig infiltrierten Wänden. Am hinteren Teil verästelt er sich, es geht von ihm ein zweiter nach dem unteren Teil des Lobus occipitalis

und hier findet sich ein großes Stück Kugel. Der rechte Seitenventrikel ist auch voll Blut. Der vordere Teil des Thal. optic. und die Grenze des Corp. striat. gegen den Thalamus zertrümmert, sowie die Crura ant. fornicis, so daß die Seitenventrikel breit miteinander kommunizieren. In dieser zertrümmerten Substanz zwischen Thalam. opt. und Corp. striat. findet sich ein anderes kleineres Stück Kugel. — Im 3. und 4. Ventrikel auch Blut. — Die Schnittflächen der linken Hemisphäre zeigen entsprechend dem langen Schußkanal eine ausgedehnte Zertrümmerung des Centr. semiovale und Centralganglien. Die Rinde ist sehr wenig beteiligt. Sehr geringe Reaktion um den Schußkanal; nur eine ganz dünne Schicht von 1—1½ mm von Injektion und kleinen Hämorrhagien, aber keine Trübung, nirgends Eiterung. Rechterseits ist ein Teil des Corp. striat. und der ganz vordere Teil des Thalam. opt. bis zur Caps. int. zerstört. — Lungenödem mit schlaffer Hepatisation in den unteren hinteren Teilen der rechten Lunge.

Fall 98. Ch., B., 24 J. La Joux, 5. XI. 1880. In der Nacht von 25./26. IX. 1880 erhielt Pat. einen Schuß aus 30 m Entfernung. Er fiel sofort in Ohnmacht. Das Geschoß war durch den Hemdkragen auf der linken hinteren Halsseite eingedrungen und bildete einen langen Schußkanal nach der rechten Seite zu, nach oben verlaufend. Rechts hinter Sterno-Cleido bildete sich eine druckempfindliche Schwellung. Nach 6 Tagen gewahrte der Arzt einen festen Körper in der Schwellung, er inzidierte, fand aber nichts. Die Schwellung dehnte sich allmählich über den ganzen Hals aus, um dann auf Salbeneinreibung zurückzugehen. Ca. 3 Wochen lang heftige Schmerzen, vom Hals nach dem Kopf zu ausstrahlend. Drehen und Beugen des Kopfes behindert. Seit 1. XI. keine Schmerzen mehr. Gegenwärtig keine Funktionsstörung. — Status: In der rechten Nackengegend apfelgroße Schwellung mit Rötung und kleiner Narbe in der Mitte. Auf Druck schmerzhaft, im Zentrum ziemlich hart.

23. XI. Incision und Exploration mit dem Finger läßt nichts finden, man gelangt etwa 8 cm in die Tiefe. Auskratzung der schlaffen Granulationen in der Höhle. Drainage, Naht.

9. XII. Wunde geheilt, fieberlos. Entlassung. Keine Druckempfindlichkeit mehr. Keine Beschwerden.

31. I. 1881. Pat. hatte seit der Entlassung keine Schmerzen mehr am Halse.

Fall 99. M., Fr., 24 J., Waldenburg, 24. XII. 1881. Vor 1 Jahr Schuß in den Mund, der Bettlage von 3 Wochen zur Folge hatte. Keine Schmerzen oder Funktionsstörungen, erst im September vage Schmerzen in der Nackengegend, zeitweise Müdigkeit in den Extremitäten und beschränkte Kopfbewegungen. Schmerzen bei Exspiration. Status: Steife Kopfhaltung, Rotation auf beide Seiten beschränkt, rechts stärker als links. Flexion unbehindert. Bei passiver Forcierung der Extension Schmerzen in der Nackengegend. Druck auf den Kopf nicht schmerzhaft. Druck vom Sterno-Cleido einwärts auf die Querfortsätze schmerzlos in ganzer Höhe rechts, dagegen links vom Kieferwinkel aufwärts sehr schmerzhaft. Hinter dem Kieferwinkel ist bei Untersuchung vom Rachen aus eine Resistenz zu fühlen.

26. XII. Bei Untersuchung in Narkose läßt sich nicht entscheiden, ob die resistente Härte hinter dem Kieferwinkel durch die Kugel bedingt

ist, oder eine geschwollene Lymphdrüse darstellt. Es wird deshalb entlang dem Sterno-Cleido incidiert bis auf die Gefäßscheide. Genauere Untersuchung ergibt, daß die Resistenz auf einer geschwollenen Drüse beruht. Die Wunde wird geschlossen.

29. XII. Wunde verklebt, nie Fieber.

1. II. 1882. Querfortsätze links immer noch druckempfindlich. Hinter dem Sterno-Cleido links eine kleine Drüse. Die frühere Annahme einer Spondylitis cervic. infolge Eindringens einer Kugel muß festgehalten werden. Pat. wird mit einer Halskrawatte entlassen.

Fall 100. F., G., 24 J., Bätterkinden, 7. II. 1882. Pat. schoß sich gestern abend mit Revolver (9 mm) in den Mund. Sofort Bewußtlosigkeit und ziemlicher Blutverlust. Nach $^3/_4$ St. kam das Bewußtsein wieder. —

Status: Klin. Besprechung: 8. II. Starke Wulstung des mittleren Zungenteiles der Länge nach, links von dem Wulst eine tiefe Schußrinne. An der linken Mandel und am Gaumensegel derselben Seite eine unregelmäßige, gerissene Wunde mit grauem Belag. Die hintere, seitliche Pharynxwand ist verletzt. Die Kugel ist im Seitenteil der Wirbelsäule zu fühlen mit der Nélatonschen Sonde. Die Bewegungen des Kopfes sind sehr beschränkt. Lateralflexion nach links unmöglich. — Indikation: Entfernung der Kugel mittelst Incision von außen her und Behandlung der

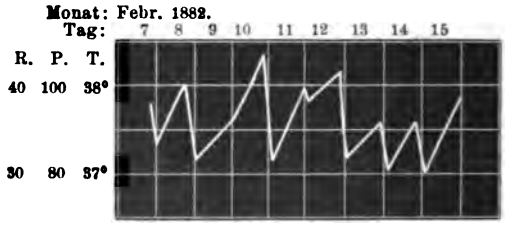

Kurve 18.

Wunde mit Jodoform. — Operation: Schnitt vor dem Sterno-Cleido von seiner Mitte bis zum Schädel. Er wird nach hinten geschoben, Jug. int. und Carot. zieht man nach innen, den Accessorius nach außen. Der Sterno-Cleido wird bis zum Knochen gelöst. Nun wird mittelst einer in den Mund eingeführten Kornzange die Kugel nach außen gedrängt und kann leicht extrahiert werden. Wunde wird mit Jodoform bepudert und tamponiert.

17. II. Bei offener Behandlung granuliert die Wunde bereits schön und schließt sich in der Tiefe.

27. II. Nur noch oberflächliche Granulationen. Zungenwunde geheilt. Hals und Kopfbewegungen noch etwas beschränkt, aber nicht schmerzhaft.

9. III. Wunde lineär vernarbt. Kein Schmerz bei Druck auf den Kopf. Entlassung.

Fall 101. K. von B., 6. IV. 1882. Letzte Nacht Revolverschuß in den Mund mit Steckenbleiben der Kugel in der hinteren Rachenwand. Sofort sehr starke Schmerzen, besonders beim Versuch, den Kopf zu drehen. —

Status: Auf dem Zungenrücken links pulvergeschwärzte Schürfung. In der Mitte des weichen Gaumens eine Öffnung von ca. 7 mm Durchmesser. Die Sonde dringt durch erste Öffnung hindurch in eine längsschlitzförmige kleine Öffnung der hinteren Rachenwand hinein, wo sie auf einen harten Gegenstand stößt. Druck auf den Knopf ist links hinten schmerzhaft. Bewegungen des Kopfes sehr beschränkt in allen Richtungen. — Operation: Es wird mit einem geknöpften Messer auf den Sitz der Kugel eingeschnitten und diese extrahiert. Sie saß im vorderen Bogen des Atlas und ist auf der dem Knochen zugewandten Seite flach gequetscht.

Pat. muß den Mund fleißig mit $^1/_2$ Proz. Karbollösung spülen und wird mit der Sonde ernährt. Temp. abends 39,2.

11. IV. Flüssige Kost. Temp. abends über 38. Wunden im Rachen stark speckig belegt.

13. IV. Temp. 39,3, sehr starke Schmerzen im Hals.

Bis 19. IV. immer hohes Fieber, täglich 3—6,0 Na. salicyl. Dann plötzlicher Fieberabfall und Besserung des Allgemeinbefindens.

28. IV. Wunden geheilt. Noch geringe Schmerzen bei Kopfbewegungen. Entlassung.

Fall 102. W., Chr., 23 J., Bern, 10. V. 1882. Pat. schoß sich letzte Nacht in den Mund. Starke Blutung, Nackenschmerzen. Auf der Zunge ziemlich tiefer Riß von vorn nach hinten, offenbar Streifschuß. Wird wegen starker Blutung durch Naht geschlossen. Uvula ist durchbohrt. In der Pharynxwand eine vertikale Schleimhautwunde, die auf einen rundlichen Knoten führt; er wird freigelegt und als vorderer Bogen des Atlas erkannt, Kugel ist nicht zu finden. Ernährung mit Schlundsonde. Wunde wird täglich mit Jodoform bepudert.

20. V. Pat. hat diffuse Schmerzen im Kopf, Nacken und Hals, besonders beim Liegen. Fieber.

29. V. Es wird eine leichte Spondylitis angenommen und Pat. mit einer Gipskrawatte versehen.

16. VI. Fieber und Schmerzen verschwunden. Entfernung der Krawatte. Pat. kann alle Bewegungen in der Halswirbelsäule gut ausführen. Druck auf Kopf nicht schmerzhaft. Wunden geheilt. Entlassung.

Fall 103. Unbekannter, 4. V. 1887. Pat. wird bewußtlos hierhergebracht. Es handelt sich um Selbstmordversuch. Puls unregelmäßig. 80. Pupillen gleichweit, reagieren absolut nicht auf Licht. Linke Hand und Vorderarm wärmer als rechte. Keine Zuckungen. 5 cm über rechtem Ohr rundliche Wunde, 6 mm Durchmesser Bei leichtem Druck auf Umgebung kommt gelbliche, bröckelige Masse zutage, zertrümmerte Hirnsubstanz. Ausschußöffnung fehlt. Es wird eine Incision gemacht und ein unregelmäßiges, ovales Loch von 1 cm größtem Durchmesser im Schädel freigelegt. Dasselbe wird erweitert, es erscheint in Hirnprolaps, der zahlreiche Knochensplitter zeigt, die zwischen Dura und Hirnsubstanz liegen. In der Dura unregelmäßiger Riß. Es wird nicht trepaniert, da keine Indikation vorliegt. Temp. in Daumenfalte rechts 29°, links 30,9°.

Exitus gegen Morgen.

Sektion: 5. V. 87. Rechts im Ang. sphenoid des Os pariet. Öffnung im Schädel. Der subdurale Raum rechts gänzlich von einem dicken, frischen

Blutgerinnsel eingenommen, auch links ist ein solches, aber weniger stark. Öffnung des Schußkanals in den weichen Hirnhäuten findet sich über dem hinteren Teile der mittleren Stirnwindung. Er ist mit zertrümmerter und mit Blutkoagula gemischter Hirnsubstanz gefüllt, durchbohrt den rechten Stirnlappen, die Falx cerebri, und geht in den linken Stirnlappen. Ca. 3 cm von der medianen Fläche entfernt findet sich das Geschoß, ein unregelmäßig gestalteter Bleiklumpen. In der Umgebung der Kugel keine Knochenfragmente. Vom Kanal zweigt sich gleich hinter der Eingangsöffnung ein zweiter Kanal ab, gleichfalls mit zertrümmerter Hirnsubstanz und Blut angefüllt, horizontal nach hinten. Er führt in den rechten Seitenventrikel, streift das Corp. striat. vor dem Thal. opt., geht zwischen Corp. call. und Fornix hindurch und endigt in der äußeren Wand des linken Seitenventrikels, nur noch wenig in die Hirnsubstanz eindringend. Es werden hier kleine Knochensplitter gefunden. Auch im hinteren Teile des Bodens de sIII. Ventrikels findet sich eine mit Cruor. verschlossene Öffnung und im Anschluß an dieselbe Blutungen in den Ped. cerebri, im Pons und Anfangsteile der Medulla.

Fall 104. L., Zeichner, Bern, 1. XI. 1888. Pat. tief komatös. Atmung röchelnd. Gesicht zyanotisch, rechtes Augenlid stark angeschwollen und blau verfärbt. Puls klein, verlangsamt und aussetzend. In der rechten Schläfengegend an der Haargrenze eine runde, 7 mm messende Einschußwunde mit regelmäßigem, nicht eingerissenem Rande. Die Extremitäten scheinen gelähmt. Rechte Pupille maximal erweitert, die linke von ca. $1\frac{1}{2}$ mm Durchmesser, beide vollständig reaktionslos.

Nach 4 Stunden Puls sehr beschleunigt. Beim Erzeugen von Schmerz durch Druck an der oberen rechten Extremität werden Zuckungen im rechten Beine ausgelöst, desgleichen links, allmählich nehmen diese Bewegungen den Charakter klonischer Zuckungen an. Die Diagnose lautet auf Compressio cerebi. Es wird trepaniert, die Dura eingeschnitten, aus der Öffnung entleeren sich 30—50 gr Blutgerinnsel mit Gehirnbröckeln vermischt. Nach der Trepanation keine wesentliche Veränderung, nur wird wiederholt beobachtet, daß Pat. mit dem rechten Mundwinkel zuckt.

6 Uhr abends. Häufige krankhafte Zuckungen mit der rechten unteren Extremität. Temp. 36,9, 120.

8 Uhr 38,6, 136. 10 Uhr 39,0, 146.

12 Uhr Exitus.

Sektionsbericht: Das rechte obere Augenlid blutig suffundiert. Dura beiderseits stark gespannt. An Innenfläche des linken Scheitelbeins am hinteren unteren Winkel kleiner, blauschwarzer Fleck. Die Tabula vitrea ist unverletzt, während sich diesem Fleck entsprechend an der Außenfläche eine sternförmige Fissur befindet, und die Dura an gleicher Stelle einen Riß zeigt. Beim Abnehmen des Schädeldaches fällt eine, an einer Seite abgeplattete Bleikugel heraus. Die Hirnwindungen sind stark abgeplattet; im Subarachnoidalraum geronnenes und flüssiges Blut, mehr rechts als links. Beide Orbitaldächer zeigen an symmetrischer Stelle Impressionen. Auf der oberen Fläche des rechten Felsenbeines eine querverlaufende Fissur von ca. 2 cm Länge und eine kleine länglich runde Impression ins Tegmen tympani von ca. 4 : 2 mm Durchmesser. An der

hinteren Schädelgrube sind rechts und links ziemlich symmetrische Fissuren, die von der Sutura occipito-mast. ausgehend in einer Länge von 2 1/2 cm nach der Mitte der Schädelgrube hin verlaufen. Die Seitenfläche des rechten Schläfenlappens zeigt in der Nähe der vorderen Spitze eine große Öffnung. Die um diese Öffnung befindliche, vordere Hälfte des Lappens ist vollständig zertrümmert. An der seitlichen Fläche der linken Hemisphäre, etwa dem vorderen Rand des Occipitallappens entsprechend, in der Höhe der zweiten Temporalwindung eine gleiche, etwas engere Öffnung, in deren Umgebung ebenfalls die Gewebe zertrümmert sind. Ein Schnitt, der in der Richtung der Verbindungslinie dieser beiden Öffnungen durch das Gehirn angelegt ist, eröffnet einen Kanal, der beide Öffnungen verbindet und mit Blutgerinnsel und Trümmern von Hirnsubstanz angefüllt ist. Der Kanal trifft den hinteren Teil des rechten Thälam. und Linsenkern, durchdringt den rechten Hirnschenkel, diesen vollkommen zerstörend, zerstört die Corp. quadrigemina vollständig, dringt in das Hinterhorn des linken Seitenventrikels ein, die untere Wand desselben zerstörend, und durchsetzt den hinteren Teil der linken Großhirnhemisphäre. In allen Ventrikeln findet sich viel geronnenes Blut.

Fall 105. N., S., 19 J., Ütendorf, 21. I. 1889. Pat. erhielt am 18. I. abends aus einer Entfernung von ca. 5 m mit Vorderladergewehr, das mit gehacktem Blei geladen war, einen Schuß ins Gesicht. Linke Schläfenseite vom äußeren Augenwinkel bis zum Ohr ist von zahlreichen, unregelmäßigen Öffnungen (15—20) siebförmig durchlöchert. Daraus fließt Eiter. Die Kanäle führen teils auf rauhen Knochen, teils zu einer breiten Gegenöffnung hinter dem Ohr. Linker Bulbus stark vorgetrieben, Kornea trüb, Kornealreflex erloschen. Rechter Augenhintergrund normal. Am Abend des Eintritts ist Pat. benommen, sehr aufgeregt. Temp. 37,6. P. 128. —

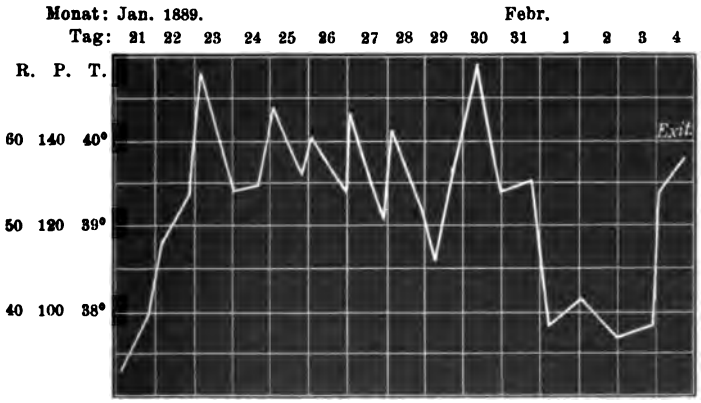

Kurve 19.

Operation: Chloroformnarkose. Spaltung der Schußkanäle. Das linke Auge wird enukleiert auf Rat des Augenspezialisten. Bulbus intakt und zeigt nur oberflächliche Streifung durch ein Bleikorn, aber die Folgen der

Infektion haben durch Schwellung der Gewebe im Grunde der Orbita Dehnung des Sehnerven (wahrscheinlich Neuritis) und so den Verlust des Auges bewirkt. Das Schrotkorn, das den Bulbus gestreift, perforierte die äußere Orbitawand und wird am großen Flügel des Os sphenoideum eingekeilt gefunden. In der Mitte der Pars squamosa ossis temporalis ist eine Impression, deren Splitter entfernt werden. Am hintersten Teile der Trepanationsstelle findet sich ein ca. 4 mm langer Riß in der Dura, durch welchen Gehirnmassen und Blutkoagula heraustreten. Die Öffnung wird mit der Schere erweitert und ca. 20—30 cm^3 Gehirnbrei und Blutkoagula entfernt. Tamponade der Wunde mit Karbolgaze, die alle $^1/_2$ Stunden gewechselt werden soll. Nach der Operation Befinden des Pat. nicht schlecht.

22. I. Pat. antwortet auf Fragen nur mit unverständlichen Silben. Verdacht auf Aphasie.

30. I. Pat. ist somnolent, unruhig. Puls schlecht.

4. II. Exitus.

Fall 106. B., J., 18 J., Bern, 21. II. 1889. Revolverschuß aus 2 m Entfernung ins linke Auge. — Status: Pat. bei Bewußtsein. Pupille rechts gut reagierend, Puls 94, gut. Im Gesicht und am Körper keine Lähmungen. Das linke obere Augenlid zeigt 2 Wunden, eine am freien Rande, dreieckig und eine an der Außenseite des Lides von etwa 4 mm Durchmesser. Beim Auseinanderziehen der Augenlider quellen rote, unförmliche Massen hervor, die chemotisch geschwellten Konjunktiven. An Stelle der Kornea ein unregelmäßiges Loch, das in die, einen schlaffen Sack darstellende Sklera führt. Die Bewegungen dieses Skleralstumpfes nach allen Richtungen möglich.

Operation 22. II. Mit dem Löffel wird die Eviszeration vorgenommen. Nach oben außen ist die Sklera eröffnet und ein Schußkanal führt bis auf den Knochen, jedoch ohne Verletzung desselben. Das Orbitaldach ist ganz intakt. Bleipartikel wurden nicht gefunden. Naht des Bulbusstumpfes. Kompressivverband mit Sublimatgaze.

7. III. 1889 geheilt entlassen.

Fall 107. Sch., F., 18 J., Bern, 10. V. 1891. Beim Manipulieren mit einer Flobertpistole 4 mm Kaliber entlud sich dieselbe und die Kugel drang dem Pat. in die Stirn. Bewußtlosigkeit. Blutung aus Schußwunde, Mund und Nase. Erbrechen. — Status: L.-Pupille eng, reagiert gut auf Licht, rechte, über mittelweit, reagiert kaum merklich. Im linken Nasenloch eingetrocknetes Blut, Mund ganz wenig nach links verzogen. Rechter Arm und Bein gelähmt. Nadelstiche lösen nur am Bein langsame schwache Beugekontraktion aus. Links keine Lähmung. Patellarreflex beiderseitig gleich, ebenso Fußklonus. In der Mittellinie auf der Stirn, genau zwischen beiden Augenbrauen, eine ca. 3 mm große Einschußöffnung, aus der sich wenig Blut entleert. Temp. 35,7, Puls 48 von guter Spannung.

11. V. Morgens früh Exitus.

Sektion: Runder Einschuß, gerissener Ausschuß an der linken hinteren Sinuswand mit deren Splitterung. Hirn links an der Spitze des Hirnlappens getroffen und sagittal durchschossen. 2 cm über dem unteren Rande des Occipitallappens ein nicht viel größerer Ausschuß. Kanal zeigt bedeutende Erweiterung. Außer einem diffusen, lockeren und schwarzroten

Bluterguß unter der Dura ist schwarzes Gerinnsel in beiden Ventrikeln. Auf jeden Fall bestand anfänglich eine völlige linksseitige Hemiplegie durch Druck.

Fall 108. K., Ph., 51 J., 7. VI. 1891. Pat. schoß sich heute mit einem Revolver in die Stirne. Er wurde nicht bewußtlos.

Klin. Besprechung: 8. VI. Ziemlich genau in der Mittellinie der Stirne, ca. 5 cm über den Arcus supercilialis eine Wunde mit geschwärzten Rändern. Auffallend ist, daß die Öffnung nicht kreisrund ist, wie es bei Nahschuß sein muß. Es beruht auf dem schiefen Verlauf des Schusses. Eine kleine Schürfung unten rechts am Einschuß läßt eine Verlaufsrichtung nach oben links vermuten. Wenn unter der Haut ein Knochen liegt, so kann die Öffnung in derselben unregelmäßig sein. Dies kommt auch bei schwacher Ladung vor. Da ein Ausschuß fehlt, so ist es ein bloßer Streifschuß, oder das Geschoß steckt irgendwo in der Haut, im Knochen, oder Gehirn. Streifschuß ist nach Form und Tiefe der Wunde auszuschließen. Hirnerscheinungen fehlen, was aber eine Hirnverletzung nicht ausschließen läßt. Es könnte ein sogenannter Konturschuß sein. Mit der Kugelsonde kommt man in $1\,^1/_2$ cm Tiefe auf einen harten Körper, das Geschoß. Indikation ist Entfernung der Kugel. Für die Prognose ist außer der Infektion maßgebend der Umstand, daß die Verletzung höchstwahrscheinlich perforierend ist.

Therapie: Incision. Entfernung des Fremdkörpers samt den infizierten anstoßenden Gewebspartien. Die Wunde wird erweitert mit Umschneidung der gequetschten Ränder. Die Kugel sitzt stark abgeplattet im Knochen. Nach unten findet sich eine zirkuläre Impression. Die Kugel, die nur die Tabula externa durchschlagen hat, wird mit dem Knochen herausgemeißelt. Wunde mit Sublimat desinfiziert, drainiert und genäht. Bemerkenswert ist, daß nur die Tabula ext. eingeschlagen wurde und die Vitria intakt ist, während sonst gewöhnlich ein Stück derselben abgesprengt ist.

16. VI. Geheilt entlassen.

Fall 109. E., J., 61 J., Zollikofen, 12. XII. 1892. Gestern abend schoß sich Pat. mit einem Revolver 6 mm ins rechte Ohr. Sofort heftige Schmerzen und starke Blutung. Heute andauernde Kopfschmerzen und Schmerzen in der Ohrgegend bei Bewegung des Unterkiefers und beim Schlucken. — Status: Puls und Temp. normal, Pupillen reagieren gut. Facialislähmung rechts. Mundöffnung beschränkt, bei passiver Forcierung heftige Schmerzen im rechten Unterkiefergelenk und Ohr. An der hinteren Pharynxwand rechts ca. taubeneigroßes Hämatom. Der rechte Gehörgang mit nekrotischen Gewebsfetzen und Pulverkörnern angefüllt. Nach ihrer Entfernung erscheint derselbe unregelmäßig zerrissen. Im Trommelfell ein klaffender Riß und darin ein Teil des Hammers freiliegend sichtbar. Gehörgang wird mit Sublimat gereinigt und $^1/_2\,\%$ Jodtrichlorid eingeträufelt. Jodoformtamponade, Verbandwechsel täglich 2 mal.

Klin. Vorstellung: 13. XII. Der Gehörgang ist nach allen Seiten auseinandergerissen. Dies kommt zustande durch ein Geschoß von starker Anfangsgeschwindigkeit, auch bei noch großer Distanz. Die Gewebe können nicht mehr rasch genug auseinanderweichen, die Anfangsgeschwindigkeit

wandelt sich in Seitenwirkung um. Die gleichzeitig bestehende Facialislähmung ist nicht so wichtig wie die leicht mögliche Mitverletzung der Carotis interna. Dies ist nicht der Fall. Doch könnte immer noch eine Nachblutung eintreten, die dann durch Kompression und spätere Unterbindung der Carotis com. zu stillen wäre.

31. XII. Wunde geheilt. Facial. parese unverändert. Entlassung.

Fall 110. B., A., 16 J., Heimberg, 4. VII. 1893. Am 3. VII. erhielt Pat. aus $1\frac{1}{2}$ m Entfernung einen Pistolenschuß in die linke Schläfengegend. Bewußtlosigkeit, dann Erbrechen. Während der Nacht noch 5 mal Erbrechen.

Klin. Vorstellung: 4. VII. Zirkulärer Defekt mit gequetschten Rändern in der linken Schläfengegend. Bewußtlosigkeit und Erbrechen sind Zeichen von Hirnerschütterung. Dies wird analog der Einwirkung breiter stumpfer Gewalt bedingt durch den hydrostatischen Druck, durch eine plötzliche, wenn auch noch so geringe Vermehrung des Inhalts der Schädelkapsel, wie dies experimentell nachgewiesen ist.

Lähmungs- und Reizerscheinungen von seite der Extremitäten sind nicht vorhanden. Pupillen etwas eng, doch beiderseits gleich, reagieren langsam. Keine Facialisstörungen. Von Herderscheinungen ist zunächst nichts ersichtlich.

Operation: 4. VII. Schrägschnitt durch die Wunde, dem Verlauf der Facialisäste entsprechend bis auf den Schädel. Hinter dem Stirnfortsatz des Jochbeins sieht man in der Tiefe im großen Keilbeinflügel eine kleine Öffnung, die erweitert wird. Nun sieht man ein Loch in der Dura, aus dem etwas gequetschte Hirnmasse hervorquillt. Die Sonde führt durch einen Kanal 3—4 cm tief, doch ohne auf das Geschoß zu stoßen. Spülung mit Salzwasser, Drainage, Naht, Kompressivverband. Temp. 37,7, Puls 90.

Klin. Vorstellung: 13. VII. Wunde per primam geheilt. Das Projektil kann im Knochen bleiben, ohne Störungen zu machen, Asepsis vorausgesetzt. Um dasselbe entsteht eine chronische Ostitis. Pat. kann entlassen werden. Narbe ist nicht druckempfindlich.

Fall 111. J., K., 21 J., Moosseedorf, 13. XI. 1893. Klin. Vorstellung: 14. XI. 1893. Als Pat. gestern auf der Jagd sein Flobertgewehr neben sich zu Fuß stellen wollte, ging der Schuß los und Pat. erhielt die volle Ladung Vogelschrot in den Hals. Er spuckte eine Anzahl Schrotkörner aus. Nach einer Stunde starke Atemnot. Da Pat. Schrot ausspuckte, muß der Schuß in den Parynx oder Mund gedrungen sein. Die bald sich einstellende Atemnot wird wohl eher die Folge eines Bluterg usses als einer so akut sich einstellenden Entzündung sein. Die Wunden zeigen den Charakter von Nahschußwunden mit gequetschten Rändern. Die eine Wunde sitzt am oberen Rand der Cartilago cricoidea, die andere auf der Membrana hyoidea. Von der oberen kann man die Sonde 5 cm in die Tiefe und aufwärts führen. Die Zunge ist nicht geschwollen, wird gut bewegt. Mund mit Schleim gefüllt. Zungenrand blutig suffundiert, die Epiglottis und die Lig. ary-epiglottica stark geschwellt, aber blaß. Es ist das Bild eines Glottisödems. Bei langsam eintretendem Glottisödem kann die Erstickungsgefahr auf einen sehr hohen Grad steigen, ohne daß sich in der Ruhelage des Pat. Zeichen von Dyspnoe zeigen und

plötzlich kann dann ein Erstickungsanfall auftreten mit Exitus. In solchen Fällen ist daher der Sicherheit halber eine prophylaktische Tracheotomie nötig. Da die Wunde mit der Mundhöhle kommuniziert, ist einer Infektion nicht vorzubeugen, und es wird sich daher eine Schwellung einstellen. Es wird sofort die Tracheotomie sup. gemacht, worauf ruhige Atmung eintritt und die vorhandene Zyanose verschwindet. Temp. 37,8.

Flüssige Diät, wenig Schluckbeschwerden.

15. XI. Heute werden zwei feine, abgeplattete Schrotkügelchen ausgehustet.

19. XI. Temp. normal. Schlucken frei. Pat. steht auf.

2. XII. Kanüle entfernt. Atmung ist ungestört.

5. XII. Trachea geschlossen. Die Wunde überhäutet sich.

22. XII. Wunde ganz geschlossen. Laryngoskopisches Bild ganz normal. Stimme klar. Atmung frei. Entlassung.

Fall 112. F., J., 56 J., Dienstmann, Bern, 13. VII. 1894. Revolverschuß 7,5 mm, in die Schläfe. Mitten zwischen rechtem Ohr und äußerem Orbitalrand, 1 cm über dem Jochbogen ovaler Einschuß mit unregelmäßig zerfetzten und schwarz verfärbten Rändern. Umgebung geschwollen. Rechtes oberes und unteres Augenlid diffus ödematös geschwollen und blau verfärbt. In beiden Nasenlöchern noch trockenes Blut. Pat. reagiert auf Anrufen, macht die ihm aufgetragenen Bewegungen und antwortet in schwerfälliger Sprache. Sensibilität und Motilität in den Beinen erhalten, ebenso im rechten Arm. Im linken Arm Sensibilität stark herabgesetzt. Rechte Pupille ziemlich stark dilatiert, reagiert nicht. Konjunktiven stark chemotisch und blutig injiziert. Linke Pupille klein, reagiert träge. Trig. und Fac. intakt. Puls regelmäßig, Atmung oberflächlich.

Operation: 13. VII. von Herrn Professor diktiert.

Durch die Wunde, welche im ganzen rund ist, mit kleinen sternförmigen Rissen und geschwellten Rändern, gelangt der Finger medianwärts auf den Schädel in einer Tiefe von ca. $3\,^1/_2$ cm. Am Knochen, offenbar dem großen Keilbeinflügel, fühlt man eine unregelmäßige, ovale, für die halbe Fingerkuppe zugängige Öffnung. Musc. temp. wird gespalten. Die Öffnung im Schädel, die mit einem schwarzen, pulsierenden Koagulum gefüllt ist, wird erweitert, und man gelangt in den zertrümmerten, vorderen Teil des Schläfenlappens. Die Kugel ist nicht zu finden. Es wird noch konstatiert, daß der Einschuß dicht über der unteren Fläche der mittleren Schädelgrube durchgeht. Tamponade, Deckverband. Temp. 38,8, Puls 80.

Klin. Vorstellung: 14. VII. Pat. klagt über Gliederschmerzen im rechten Arm und leichte Eingenommenheit des Sensoriums mit Schwindelgefühl. Eigentümlich ist das Auftreten von Hyperästhesie am rechten Arm bis zum Ellbogen, Schultergegend bis zur Wirbelsäule und zum Hinterkopf, nach vorn bis zum Sternum. Auf der ganzen rechten Körperhälfte sind die Reflexe stärker als links. Auch an den Beinen ist die Sensibilität rechts besser als links. Nicht zu entscheiden ist, ob die rechte Seite hypersensibel, die linke normal, oder umgekehrt, die rechte normal und die linke herabgesetzt, oder schließlich, die rechte, die ja teilweise deutlich hypersensibel, dieses auch in ihrer ganzen Ausdehnung in geringem Grade ist und daß dabei zugleich die ganze linke Seite in ihrer Empfindlichkeit

herabgesetzt ist. Motorisch besteht ein Ausfall des linken Abducens der gesamten Bewegungen des rechten Auges und eine geringe Schwäche des linken Armes.

15. VII. Pat. verfällt zusehends, Puls klein, unregelmäßig 130—150, Temp. 37,0, Exitus. Sektion: Die weichen Häute links stark mit Blut infiltriert, besonders in der Gegend der Zentralwindungen. An der Schädelbasis viel flüssiges Blut. Die weichen Häute an der unteren Fläche des linken Temporallappens in geringem Maße, des rechten Temporal- und Stirnlappens stark blutig infiltriert. Die Spitze des rechten Temporallappens stark zertrümmert, ebenso der rechte untere Teil des Frontallapens und die vordere Windung der Insel. In den Ventrikeln wenig flüssiges Blut, an deren Wand keine Veränderungen. Auf einem Sagittalschnitt, mitten durch die erweichte Stelle, sieht man, daß die graue und weiße Substanz in einer Breite von $^1/_2$—$^3/_4$ cm zertrümmert ist. Die oberflächlichsten Partien sind graurot erweicht, darunter die weiße Substanz stellenweise etwas gelblich verfärbt und trüb. In den peripheren Partien der Verletzung zahlreiche, kleine Blutungen. In der übrigen Gehirnsubstanz keine Veränderungen. Nach Abzug der Dura zeigt sich, daß der Schußkanal die mittlere Schädelgrube in der Fissura orbit. sup. verläßt. Hier ist von dem begrenzenden oberen Rand des großen Keilbeinflügels ein Stück losgelöst. Sämtliche Nerven und Muskeln scheinen unverletzt, die Kugel ist anscheinend unterhalb des N. optic. durchgegangen, hat dann die Scheidewand durchschlagen, ist unterhalb des linken N. optic. durchgegangen und dicht hinter dem Ursprung des Rect. ext. liegen geblieben. Der hier zum Muskel ziehende N. abducens ist durchrissen.

Fall 113. Sch., F., 49 J., Portier, Vächingen, 4. VI. 1895. Pat. schoß sich diesen Morgen mit einem Revolver 3 Kugeln in den Kopf, eine hinter dem rechten Kieferwinkel, die zweite in den Mund schräg nach oben und die dritte in die Stirn. Wurde nicht bewußtlos.

Lokalbefund: 6. VI. An der Stirne über der Crista glabellae eine Hautwunde mit zerrissenen, schwarz verfärbten Rändern und sie zeigt den Charakter des Platzens. Es sind zwei Längsrisse, verbunden durch einen Querriß. Die Fascie ist scharf lochförmig durchschlagen. Die vordere Platte der Stirnhöhle ist frakturiert, das Geschoß sitzt abgeplattet im Knochen fest. Es ist aber nur eine Hälfte desselben, dasselbe muß sich am Rand der eingeschlagenen Knochenplatte gespalten haben. Die andere Hälfte 2 cm tiefer, supraperiostal frei liegend. Die festsitzende Kugelhälfte wird mit dem Knochenrand herausgemeißelt, dabei werden beide Sinus eröffnet, deren verfärbte Schleimhaut freiliegt und mit dem scharfen Löffel herausgekratzt wird. — Zwischen rechtem Kieferwinkel und Ohrläppchen ein runder Defekt von ca. 8 mm Durchmesser. Mit der Sonde dringt man in die Tiefe bis in den Rachen oberhalb der Mandel. Gaumenüberzug zerrissen entsprechend einer Platzwunde, Gaumenplatte rechts ist frei beweglich, das Sept. nar. 3 cm hinter dem Eingang zertrümmert. Es werden mehrere Knochenstücke mit der Zange extrahiert.

8. VI. Von der Unterkiefer-Rachenwunde hat sich keine stärkere Infiltration gebildet. Der Schußkanal wird regelmäßig gejodet und eine Jodoformgaze durchgezogen. Nase wird dreimal täglich gespült.

13. VI. Puls wird schlecht, Pat. kollabiert.
14. VI. Exitus.
Sektion ergibt Pyopneumothorax, von einer Phthise herrührend.

Fall 114. B., G., $1^3/_4$ J., Schalunen, 5. VII. 1895. Das Kind wurde gestern von einem Schrotkügelchen hinter dem linken Ohr getroffen.

Klin. Vorstellung: 5. VII. Wenn ein Geschoß ins Gehirn dringt, ist es immer wünschenswert, daß es herausgenommen werde, wenn man auch Fälle kennt, wo große Bleikugeln lange Jahre ohne Schaden im Gehirn behalten wurden, bis 24 Jahre. Je kleiner, desto weniger Schaden richten die Geschosse an. Es glauben manche, es sollen nur solche Kugeln aufgesucht werden, die bestimmte Erscheinungen hervorrufen, Infektions- oder Druckerscheinungen. Bei Kleinen soll man prinzipiell das Geschoß in Ruhe lassen. Wenn man es leicht ohne weiteres bekommen kann, so extrahiert man es selbstverständlich. Von Lähmungs- oder Herderscheinungen ist hier nichts zu sehen. Drei Querfinger über dem hinteren oberen Rand der Ohrmuschel im Bereich des Os pariet. befindet sich eine kleine schlitzförmige Wunde. Im Knochen ein runder, schwarzrandiger Defekt. — Operation: In Bromäthyläthernarkose wird die Wunde gespalten. Die Schädelöffnung, durch die man mit der Sonde Knochensplitter fühlt, wird erweitert und zwei kleine Splitterchen entfernt. Neben wenig Gehirnflüssigkeit und Blut quillt etwas zerfetzte Gehirnmasse hervor, aus einem klaffenden Riß der Dura. Jodoformtamponade, Hautnaht.
17. VII. Heilung hat sich ohne Fieber vollzogen. Keine Hirnerscheinungen. Entlassung. Oktober 1904. Das Kind soll vollkommen gesund sein.

Fall 115. Sch., J., 32 J., Bern, 4. III. 1896. Pat. schoß sich heute mit Revolver 7 mm in die rechte Schläfe. Nicht bewußtlos. Kein Erbrechen.

Klin. Vorstellung: 5. III. 1896. An der rechten Schläfe kleinen Längsriß. Ränder etwas geschwärzt, was an Schußverletzung denken läßt. Die Form des Längsrisses ist die des Ausschusses. Am Einschuß können schlitzförmige Öffnungen vorkommen, wenn die Haut ausweichen kann. Dies ist um so eher der Fall, je geringer die Anfangsgeschwindigkeit ist, während Nahschüsse mit großer Geschwindigkeit genau lochförmig begrenzte Öffnungen machen. Umgebung stark geschwollen. Wo sitzt die Kugel? Sie könnte im Gehirn eingedrungen sein. Sondierung ist zunächst nur anzuwenden zur Konstatierung einer Schädelverletzung, es könnten durch das Geschoß Verletzungen der Gehirnnerven zustande kommen, besonders aber der Mening. media. Die Schußstelle befindet sich ca. 1 cm vor der Unterbindungsstelle derselben. Bulbi werden gut bewegt. Pat. hat keinen Schwindel, keine Schmerzen, nur etwas Kopfweh, und ist etwas wirr im Kopf. — Mit der Sonde keine Kugel zu fühlen. Maßgebend ist, ob der Schädel verletzt ist. Um das festzustellen, soll die Wunde gespalten werden.

Operation: 5. III. Bromäthyläthernarkose. Schnitt über die Schußöffnung in der Verlaufsrichtung der M. temp. Im Muskel ein fetziger Schußkanal, spaltförmig entsprechend dem Faserverlauf. Im Os temp. eine Öffnung von unregelmäßiger Form mit Blutkoagula und Knochensplitter gefüllt. Dura ziemlich zerfetzt unter der Perforationsstelle, z. T. geöffnet.

Nach Erweiterung der Schädelwunde zeigt sich ein Hämatom zwischen Knochen und Dura. 2 cm vom Rand der Trepanationsöffnung nach hinten liegt die plattgedrückte Kugel und drei große Knochensplitter. Spülung mit Salzwasser. Verband mit Jodoformgaze.

Klin. Vorstellung: 6. III. Bei der Operation befand sich auch im Knochen ein unregelmäßiger querer Defekt, wie er durch Geschosse von geringer Geschwindigkeit zustande kommt. Die Dura war an einer Stelle verletzt, es floß aber kein Lign. cerebro-spinalis. Im Hämatom saß noch die Kugel, extradural. Dieser Fall hat Interesse insofern, als z. B. von Bergmann angibt, Schädelverletzungen durch Revolverschuß verlaufen in der Regel spontan gut, man dürfe sich also exspektativ verhalten. Dieser Fall legt die Erklärung nahe, daß es sich häufig um extradurale Verletzungen handelt, die gut verlaufen und als Hirnverletzungen mitgeteilt werden. Sicher kann zwar auch eine wirkliche Hirnverletzung gut verlaufen. Pat. befindet sich ganz wohl, hat keinen Kopfschmerz.

16. III. Wunde granuliert gut. Pat. steht auf.

2. IV. Wunde geheilt. Keine Beschwerden, Entlassung.

Fall 116. G., B., 70 J., Bern, 14. VI. 1896. Am 13. VI. feuerte sich Pat. aus nächster Nähe zwei Schüsse in die Schläfe mit einem 5 mm kalibrigen Revolver. Außer mäßigem Schmerz an der Schußstelle und später hinzutretenden, nicht sehr starken Kopfschmerzen, keine Beschwerden.

Klin. Besprechung: 16. VI. An der rechten Schläfe zwei Wunden, die eine rund, die andere schlitzförmig, die Umgebung geschürft und gequetscht, das gewöhnliche Bild von Einschußöffnungen. Maßgebend für uns ist die Tiefe der Verletzung, ob bloß Weichteile verletzt, oder auch Knochen und Gehirn. Darf man die Schußwunde sondieren? Auf dem Schlachtfelde „nein", auf der Klinik „ja". Pat. hat gar keine Hirnerscheinungen, keine Spur von Lähmung, keine Temperaturerhöhung, er fühlt sich vollkommen wohl. Dies ist noch kein absoluter Beweis, daß die Verletzung nicht das Hirn betroffen habe. Es sind Fälle bekannt, wo, wenn nicht ein wichtiges Zentrum betroffen ist, Läsionen schwerster Art tagelang symptomlos geblieben sind und dann plötzlich Meningitis und Exitus eintrat. — Da hier gangränöse Partien vorhanden sind, genügt vor der Sondierung nicht Waschen mit Sublimat, sondern es müssen mit Jod die gangränösen Partien durchtränkt werden. Durch beide Wunden dringt man ca. 3 cm in die Tiefe auf bloßliegenden, rauhen Knochen. Es wird sofort eine Incision gemacht. Im Bereich der hintern Wunde zeigt sich das Geschoß auf dem Knochen ganz breitgeschlagen, und eine Knochenfissur. Geschoß wird extrahiert, Wunde mit Jodoform tamponiert und ein Deckverband angelegt.

23. VI. 1896. Geheilt entlassen.

Fall 117. R., J., 60 J., Bern, 3. V. 1897. Heute morgen schoß sich Pat. mit Flobertpistole in den Mund. Unmittelbar nachher hatte er keine Schmerzen, später Reden und Schlucken schmerzhaft. — Status: Schwärzliche Wunde auf dem Zungenrücken. Die Sonde dringt durch dieselbe ziemlich weit gegen das Zungenbein hinunter vor. An der Basis des Gaumenzäpfchens runde Perforation durch den weichen Gaumen hindurch;

in der hinteren Pharynxwand eine weitere Wunde, in der die Sonde auf einen harten Körper stößt.

Klin. Vorstellung: 7. V. 1897. Zungengrund und Mundboden zeigen blaurote Verfärbung mit weißem Belag. Da man die Verfärbung nicht wegdrücken kann, ist es ein Bluterguß.

Vor allem müssen wir für Reinhaltung des Mundes sorgen, Spülen und Zahntoilette. Die Hauptgefahr ist, daß die Infiltration von der Zunge weitergreift und Glottisödem hinzutritt. In ungünstigen Verhältnissen kann man bei der Perfidität des Glottisödem eine prophylaktische Tracheotomie machen.

Der Röntgen zeigt an der Vorderseite des Atlas die etwas breitgeschlagene Kugel.

In Chloroformnarkose wird die Tracheotomie gemacht und mit Kugelzange und Elevatorium die Kugel entfernt. — 21. V. 1897 geheilt entlassen.

Fall 118. F., J., 10 J., Ins., 20. V. 1898. Gestern erhielt der Knabe aus 10 m Distanz einen Flobertschuß in den Unterkiefer. Geringe Schmerzen. Ca. 1 Stunde nach dem Unfall zunehmende Anschwellung unter dem Kinn; Schluck- oder Kaubeschwerden, sowie Störungen der Sprache traten nicht auf. Im Röntgen sieht man im Bereich der Schwellung unter dem Kinn zwei Fremdkörper. — Operation: Incision unter Cocainanästhesie. Zwei Querfinger vor dem rechten Kieferwinkel findet man die Kugel im Knochen steckend, ein deformiertes Bleistück. Weiter vorn unter der Haut noch eine kleine Bleilamelle.

6. VI. Wundverlauf glatt, pr. pr. Entlassung.

Fall 119. M., R., Landeron, 27 J., 6. XI. 1898. Pat. schoß sich gestern mit kleinem Revolver in die rechte Jochbeingegend. Kurze Bewußtlosigkeit, keine Hirnsymptome. Pat. klagt nur, den Mund nicht vollständig öffnen zu können. — Spezialstatus: 1 Querfinger unterhalb des Proc. zygomaticus des rechten Schläfenbeins vor dem rechten Ohrläppchen eine längliche, schwarz verfärbte Einschußöffnung mit gezackten, stark geröteten und infiltrierten Rändern. Das Öffnen des Mundes ist stark beschränkt. Bei passiver, weiterer Öffnung starken Schmerz in der Gegend des Unterkiefergelenkes. An der Wangenschleimhaut ist keine Ausschußöffnung.

Klin. Vorstellung: 11. XI. Sondierung nach gründlicher Sublimat-Ätherreinigung. $1^1/_2$—2 cm tief sitzt die Kugel. Unter Cocainanästhesie wird eine Incision gemacht. Die Kugel liegt dem Proc. condyl. an und ist abgeplattet. Sie wird entfernt. Die Gelenkkapsel ist verletzt. Jodoformgazetamponade, aseptischer Verband.

14. XI. Wunde granuliert. Nie Fieber.

17. XI. Geheilt entlassen. Keine Beschwerden mehr.

Fall 120. Tsch., 18 J., Bern, 21. II. 1899. Heute nachm. schoß sich Pat. mit einem Revolver, den er ans rechte Ohr setzte, in den Kopf. Starke Blutung aus dem rechten Ohr. Lähmungserscheinungen traten nicht auf. Am Tage nach der Verletzung einmaliges Erbrechen.

Klin. Vorstellung: 23. II. Am Tragus eine schwarzverfärbte Wunde.

Kleine Erosion an der Vorderwand des Gehörganges, sonst ist derselbe intakt. Beim Öffnen und festen Schließen des Mundes Schmerzen im rechten Kiefergelenk. Es besteht daselbst sicher eine Verletzung. Keine Facialisstörung. Augenhintergrund beidseitig normal. Rechtes Trommelfell ist intakt, diffus gerötet, besonders im vorderen, unteren Teile. Knochenleitung intakt, Luftleitung stark herabgesetzt. Diktat vom Herrn Professor während der Operation. — Nach vertikaler Incision von der Wunde aufwärts erscheint der M. tempor. völlig intakt, ebenso der Temporalknochen. Die Sonde dringt unterhalb des Jochbogens in das Kiefergelenk und man kommt sogleich auf ein Geschoß, das stark deformiert ist und zwischen Pfanne und Kieferköpfchen liegt. Dann dringt die Sonde unter der Jochbogenwurzel noch 2 cm tief direkt medianwärts ein. Die untere Schädelfläche, d. h. die Pfanne bis über den medialen Rand derselben hinaus, ist vom Periost entblößt. Ca. $^1/_2$ cm nach vorn dringt, vom Jochbogen an gerechnet, $1\,^1/_2$ cm tief medianwärts, die Sonde durch eine Knochenöffnung ein und kann nun mit Leichtigkeit weitere $2\,^1/_2$ cm median- und auch leicht nach vorwärts offenbar in die Schädelhöhle hinein weiterbewegt werden. Schluß der Wunde durch Naht.

28. II. Nach Röntgenaufnahme von vorn und von der Seite können wir annehmen, das zweite Geschoß liege in der mittleren Schädelgrube ziemlich nahe der Mittellinie. Die Operation zur Extraktion dieses Geschosses wäre eine sehr verletzende; wir sind zudem über die Lokalisation des Geschosses sehr schlecht orientiert und dasselbe kann sich auch verschieben. Es macht zudem jetzt gar keine Erscheinungen von seite des Gehirns; wir werden deshalb einstweilen auf die Extraktion des Geschosses verzichten.

16. III. Pat. wird entlassen. Er hatte nie mehr Kopfschmerzen, nie Schwindel, keine Herdsymptome. Kieferbewegung normal, nicht schmerzhaft.

Fall 121. Ä., J., 14 J., Muri, 29. VI. 1899. Pat. erhielt gestern aus einer Entfernung von 5 m einen Flobertschuß (6 mm Kaliber) in die rechte Wange. Im Moment der Verletzung heftiger Schmerz an der Schußstelle sowie im rechten Ohr. Zuckungen im Gesicht keine, dagegen Sausen im rechten Ohr, kein Schwindel, Hörvermögen nicht beeinträchtigt.

Klin. Besprechung: 6. VII. Die rundliche Einschußöffnung findet sich an der rechten Wange, 2 Finger breit unterhalb des äußeren Lidwinkels. Läßt man Pat. nach oben sehen, fällt auf, daß das rechte Auge viel feuchter ist als das linke. Der Lidschluß erfolgt rechts langsamer und schwächer als links. Alle Bewegungen im Bereich des ersten und zweiten Facialisastes sind möglich, aber deutlich schwächer als links. Sensibilität ist ganz normal. An der vorderen Wand des äußeren Gehörganges, $^1/_2$ cm hinter dem Eingang, findet sich eine kleine, dreieckige, schon verklebte Öffnung. Die Durchleuchtung mit dem Röntgen läßt nirgends etwas von einem Geschoß entdecken. — Elektr. Untersuchung: Sämtliche Gesichtsmuskeln sind faradisch direkt vom Muskel aus in normaler Weise erregbar. Auch am Facialisstamm am Ohr sind sämtliche erregbar, jedoch muß man rechts einen bedeutend stärkeren Strom anwenden als links. Dasselbe gilt von der Erregbarkeit im Verlaufe des I. und II. Facialisastes vor dem Ohr. Der dritte zeigt gleiche Erregbarkeit wie links. — The-

rapie: Ausspülung des Ohres mit Borsäure, Jodung des Mundes. — 7. VII. Geheilt entlassen.

Fall 122. M., J., 37 J., Laupen, 5. VI. 1900. Pat. schoß sich gestern mit einem Revolver vor dem rechten Ohr in den Schädel. Kurzdauernde Bewußtlosigkeit, starke Blutung. — Spezialstatus: 6. VI. Herr Professor. Unmittelbar vor der Ohrmuschel und über dem Tragus eine Wunde mit 4 Rissen von $^1/_2$—1 cm Länge, wovon einer in die Ohrmuschel hineingeht und den Knorpel aufgerissen hat. In der Tiefe der Wunde liegt der Knochen frei. Perforation kann nicht nachgewiesen werden.

Klin. Vorstellung: Großes Loch vor dem Ohr schwarz verfärbt, sternförmig gerissen. Solche Rißwunden kommen vor bei Platzpatronen. Wenn ein Geschoß sich deformiert, ohne zu platzen direkt unter der Haut, z. B. an der Tibia, oder wenn ein Geschoß pendelt, kann auch ein rißförmiger Einschuß entstehen. Mit der Sonde kommt man auf eine rauhe Stelle, man sieht bloßgelegten Knochen mit einer Fissur. Im Röntgen sieht man einen schwarzen Körper hinter und über dem Ohr. An der betreffenden Stelle fühlt man einen unregelmäßigen Körper, das Geschoß.

Operation: 8. VI. Incision über der undeutlich fühlbaren Kugel. Sie liegt unter der Galea aponeurotica auf dem Periost. Umgebung stark geschwärzt. Jodoformeinreibung. Von der Einschußöffnung aus wird ein Schnitt nach oben geführt und der Knochen bloßgelegt. Impression desselben deutlich. Da sie nicht zu heben ist, wird mit dem Meißel ein Knochenrand aufgeschlagen und es entsteht nach Entfernung des gelockerten Stückes eine Lücke von der Größe eines 20 Cts.-Stückes. Nach hinten oben ist ein Stück Lamina vitrea abgesprengt und wird entfernt. Wunde mit Jodoform ausgerieben, bis auf die normale Dura mit Jodoformgaze tamponiert.

23. VI. geheilt entlassen.

Die 13 in einer Tabelle zusammengestellten Fälle, die Hals und Gesicht betreffen, sind ausschließlich Nahschüsse, zum großen Teil à bout portant. Die benutzten Waffen sind Flobert und Revolver, letzteres die Waffe der Selbstmörder. In 7 Fällen lag Tentamen suicidii vor, nur einer endete tödlich und zwar an den Folgen einer Phthise. Von den sieben Selbstmördern schossen sich 5 in den Mund, hatten aber offenbar die Waffe zu wenig nach oben gerichtet, 2 schossen sich in die Ohrgegend. Die Heilung verlief in allen Fällen rasch unter energischer Handhabung der Mundtoilette. Die Gefahr der Mundschüsse besteht darin, daß die infektiöse Infiltration von der Wunde aus in die Tiefe greift und zu Glottisödem führt, bei dem ganz plötzlich Exitus eintreten kann. Bei solchen Fällen ist deshalb die prophylaktische Tracheotomie indiziert, in Fall 111 und 117 ausgeführt.

Mund-, Hals-

Fall	Einschuß	Schußkanal	Ausschuß	Waffe u. Distanz	Infiz.
96	Mund, Ober- u. Unterlippe gestreift	Zähne weggeschossen, Zungenspitze geschürft. Riß in Mundschleimhaut	Unter dem l. Mundwinkel Riß von 1½ cm	Revolver 3 m	Ja
99	Mund. 1 Jahr alt	—	Keiner	?	Ja
100	Mund	Zunge, Gaumensegel, Tons.	Blind hintere Phar.-wand	Revolver 9 mm Suicid.	Ja
101	Mund	Zunge, weicher Gaumen	Blind, breit Pharynx	Revolver Suicid.	Ja Fieber
102	Mund	Zunge, Uvula, Atlas	Blind Atlas	Revolver Suicid.	Ja Fieber
111	Hals vorn	In den Pharynx	—	Flobertschrot. Nahschuß	Ja
113	Mund u. Stirn	Gaumenplatte durchschossen Sinus frontalis	Blind	Revolver, suicid.	Ja
117	Mund	Zunge, Uvula, Pharynx.	Blind am Atlas	Flobertpistole. Suicid.	Ja
118	Kiefer rechts	In den Knochen	—	Flobert 10 m	Nein
106	Linkes Auge	Auge zerstört	Knocheninntrakt	Revolver 2 m	Nein
109	Rechtes Ohr	Gehörgang u. Trommelfell zerrissen	Blind, Pharynx	Revolv. 6 mm. Suicid.	Nein
119	Vor dem Ohr oval, zerrissen, geschwärzt	Vor d. Kieferköpfchen Gelenk offen	Fehlt	Revolver Suicid.	Nein
121	Rechte Wange	Durch Parotis	Äußere Gehörgang	Flobert 6 mm. 5 m Dist.	—

In Fall 96 haben die wegrasierten Zahnpartikel als indirekte Geschosse gewirkt und zu Zerreißung der Zunge geführt.

und Gesichtsschüsse.

Organläsionen	Verlauf, Behandlung	Operation	Ausgang
Kugel durch die Zähne geteilt. 1 Stück in der Zunge, 1 Stück in der Hyoidgegend	Fieberlos	Entfernung d. Kugelrestes aus dem Mundboden	Heilung in 3 Woch.
Kugel wahrscheinlich im Wirbel	Spondyl. cervic.	Halskrawatte	?
Starker Blutverlust	Offene Behandlung	Extraktion des Geschosses	Heilung in 4 Woch.
Kugel im vorderen Bogen d. Atlas	Offen. Spülen mit Karbol	Extrakt. der Kugel	Heilung in 3 Woch.
Leichte Spondylitis	Offen, Jodoform	Kugel nicht gefund.	Heilung in 5 Woch.
Kehlkopf, Glottisödem	Offen	Prophyl. Tracheotomie	Heilung in 6 Woch.
—	Offen, Jodoform	Extrakt. der Kugel	Tod nach 10 Tagen. Phthise
—	Offen	Tracheot. Kugelextr.	Heilung in 7 Woch.
—	Naht	Extrakt. der Kugel	Heilung in 16 Tagen
Auge	Offen	Exenteration	Heilung in 14 Tagen
Facialis parese	Offen	—	Heilung in 3 Woch.
Kieferbewegung beschränkt	—	Kugel entfernt. Naht	Heilung in 11 Tagen
Kontus. des Facialis	Offen	—	Heilung in 8 Tagen

In Fall 99 und 102 sind spondylitische Symptome vorhanden. Interessant ist Fall 113 durch das exquisite Bild der

Schädel-

Fall	Waffe, Distanz	Einschuß	Ausschuß	Knochenläsion	Dura. Gehirn
108	Revolver 7 mm Tent. Suicid.	Stirne, rundlich mit geschw. Rändern	Fehlt Kugel in der Diploe	Impress. der Tabula ext. Vitrea unverletzt	—
116	Rechte Schläfe Revolver, Tent. Suicid.	Rund und geschlitzt	Blind auf d. Knochen	Knochenfissur, Kugel platt gedrückt	—
97	Revolver, Tent. Suicid.	Stirn mit prolab. Hirnm., längsoval mit zackigen R.	—	Lochschuß	Ja
103	Revolver, Tent. Suicid.	Über dem r. Ohr. Rund mit schwarz. Saum	—	Zahlreiche Spl. Riß in der Dura	Ja Starke Hirnzertrümm.
104	Revolver, Tent. Suicid.	Schläfe 7 mm Rand eingeriss.	Fehlt	Ja	Ja
105	Bleischuß 5 m	Multipel, linke Schläfe, infiz.	Fehlt	Ja Pars squam. oss. temp.	Ja Riß in der Dura
107	Flobert, Nahschuß	Stirne, rund, gerissen	Occiput	Ja	Starke Hirnzertrümmerung
110	Flobertpist. Nahschuß	Linke Schläfe rund, Ränder gequetscht	Fehlt	Loch im großen Keilbeinflüg., Riß in Dura	Hirn gequet.
112	Revolver, Tent. Suicid.	12,8 mm zerr. geschwärzt	Fehlt	Keilbeinflügel	Schläfenlappen und Stirnhirn lädiert
114	Schrotkugel, Nahschuß	Rund, hinter dem link. Ohr	Fehlt	Loch mit Spl.	Hirn gequet. Dura gerissen
115	Revolver 7 mm Tent., Suicid.	Kleiner Längsriß, rechte Schläfe	Fehlt	Loch mit Knochensplitt.	Extra durales Hämatom. Dura angerissen
120	Revolver, Tent. Suicid.	Rund vor dem Tragus	Fehlt	Öffnung in der Kiefergelenkspfanne	Dura
122	Revolver, Tent. Suicid.	Sternförmiger Riß	Fehlt	Impressionsfrakt. Vitrea abgesprengt	Dura nicht verletzt

schüsse.

Bewußtlosigkeit	Herdsymptome	Bemerkung	Operation	Ausgang
Nein	—	—	Exzision der Wunde sammt Kugel. Prima	Heilung nach 9 Tagen
Keine Hirnsymptome	—	—	Extraktion der Kugel, Antisepsis	Heilung nach 9 Tagen
Ja, andauernd	Rechter Arm u. rechtes Bein paretisch	Hohes zunehmendes Fieber	Erweiterung d. Öffnung, Drainage	Tod am 3. Tage
Ja, andauernd	Pupillen reagier. nicht. L. Hand wärmer als r.	Hirnsubst. fließt heraus	Erweiterung d. Öffnung, Drainage	Tod am 2. Tage
Ja, andauernd Pulsbeschleunigung	—	Exitus unter starker Temperaturerhöhung	Trepanation wegen Kompression	Exitus am gl. Tage
Ja	Keine	Hohes Fieber	Trepanation	Tod nach 14 T. Meningitis
Ja, sofort und andauernd	Linksseitige Hemiplegie, rechts keine Pup. Reakt.	Kein Fieber	—	Tod am 2. Tage
Bewußtlos für 5—10′. Erbrechen	Keine	—	Erweiterung d. Öffnung, Kug. eingeh.	Heilung nach 9 Tagen
Vorübergehend	Abducens gelähmt	Hyperästhesie	Trepanation	Tod am 2. Tage
?	Keine	Hyperästhesie	Entfernung der Splitter	Heilung in 12 Tagen
Nein	Keine	Keine	Entfernung der Splitter	Heilung in 4 W. Geschoß entf.
Nein	Keine	Erbrechen, Kopfweh	Kugel nicht gefunden	Heilung in 3 W.
Kurze Zeit bewußtlos	Keine	—	Kugel enfernt, Impression gehoben	Heilung in 18 T.

Platzwunde am Gaumenüberzug. Facialis ist in Fall 109 und 121 lädiert.

Von 13 Fällen haben wir keinen Todesfall, denn Fall 113, der an einer interkurrenten Krankheit starb, darf für die Statistik nicht als solcher in Betracht kommen.

Mortalität nach Beck 8 Proz.,
Mortalität nach Otis 5,7 Proz.

In Fall 108 und 116 haben wir 2 Fälle von nicht penetrierenden Schädelschüssen. Beide sind in kürzester Zeit geheilt. Nach deutschen Sanitätsberichten war die Mortalität der Schädelschüsse ohne Gehirnverletzung 44,5 Proz. Die große Gefahr in diesen Fällen besteht in der Infektion. Diese wurde von uns vermieden, indem die ganze Schußwunde samt dem lädierten Knochen exzidiert wurde. Fall 108 ist dadurch bemerkenswert, daß trotz Impression der Tabula ext. und Sitz der Kugel in der Diploe, die Vitrea vollkommen intakt blieb, während sonst in solchen Fällen in der Regel ein Stück davon abgesprengt wird.

Was nun die 11 Fälle von penetrierenden Schädelschüssen anbetrifft, so haben wir

6 mal Exitus = 54,5 Proz. Mortalität,
5 mal Heilung = 45,5 Proz.

Tilmann hat von 22 Schädelverletzungen 5 geheilt, also 23 Proz. 16 Fälle ohne Eröffnung des Schädels heilten alle.

Von 197 Kopfschüssen mit Revolver starben bei Tilmann 83 = 42,1 Proz., 114 = 57,9 Proz. wurden geheilt.

Bei uns haben wir von 27 Kopfschüssen

21 Heilung = 77,78 Proz.
6 Exitus = 22,22 Proz.

Bei den Hirnschüssen mit Exitus haben wir stets ausgedehnte Zerstörung der Hirnsubstanz mit Eröffnung der Ventrikel, als Hauptsymptom tiefe andauernde Bewußtlosigkeit. Es ist dies also ein sehr ungünstiges prognostisches Zeichen.

A. Köhler behauptet, daß die Bewußtlosigkeit nach Schädelschüssen nicht von prognostischem Werte sei. Seggel dagegen hält bei Schädelschüssen mit tiefer Bewußtlosigkeit einen chirurgischen Eingriff aussichtslos.

Bei penetrierenden Schädelschüssen wurde hauptsächlich zu dem Zwecke chirurgisch eingegriffen, um die Einschußöffnung zu kon-

trollieren und vor allem den gequetschten Hirnmassen durch Erweiterung der Schädelöffnung und Entfernung leicht erreichbarer Splitter freien Abfluß zu verschaffen und septische Zersetzungen zu vermeiden. Auf das Suchen in der Tiefe nach der Kugel wurde stets verzichtet. Wiemuth hält die primäre Trepanation nur zulässig bei oberflächlichem Sitze des Geschosses, bei profuser Blutung aus der Art. media oder deren Ästen und bei Auftreten von Reizerscheinungen gerade nach der Verletzung, die auf Anwesenheit des Geschosses oder eines Knochenplitters in der motorischen Rindenregion schließen lassen. Mohr will nur bei Streif- und Rinnenschüssen operieren. G. T. Dient rät bei Schädelschüssen Trepanation, besonders wegen Absprengung der Tabula vitbrea an.

Die 122 Fälle verteilen sich auf Waffen und Munition folgendermaßen.

Revolver	47
Vetterli	7
Schrot	22
Flobert	26
Flintenkugel	5
Pfeilspitze	1
Bleikugel	2
Ordonn. bl. 89	4
Dynamit	1
Platzen des Laufes	5
Karabiner bl.	1
Schrapnell	1
Total	122.

Davon Exitus 10 = 8,19 Proz.

Die 26 Schädelschüsse mit 6 Fällen von Exitus abgerechnet ergibt folgendes Resultat.

Fälle	96
davon Exitus	4 = 4,17 Proz.

Die Mortalität der Schußverletzungen wird also durch die Schädelschüsse geradezu verdoppelt.

Zum Schlusse spreche ich meinem hochverehrten Lehrer und Chef, Herrn Prof. Dr. Kocher, für die gütige Überlassung des

Materials und die wertvollen Ratschläge bei der Abfassung dieser Arbeit meinen herzlichen Dank aus.

Literaturverzeichnis.

1. Dr. Theodor Kocher, Zur Lehre von den Schußwunden durch Kleinkalibergeschosse. Bibliotheca medica Abteil. E.
2. Dr. A. Köhler, 1889, Zur Casuistik der Schußverletzungen im Frieden.
3. Seggel, Zur Casuistik der Schußverletzungen des Schädels. Annalen der städt. allgem. Krankenhäuser in München, 1895.
4. Dr. Ferd. von Kliegl, Casuist. Mitteilungen.
5. Dr. Fr. Brunner, Ein Fall von Schußverletzung durch das neue schweiz. Ordonnanzgewehr, Mod. 1889. Korr.-Blatt f. Schweiz. Ärzte 1894, Nr. 7.
6. Rostowzew, M. J., Zur Frage über die Schußwunden des Magens und ihre Behandlung, 1897.
7. Freund, Ein forensisch und chirurgisch interessanter Fall von Schußverletzung, 1897.
8. C. N. Senn, Recent experiences in military surgery after the battle of Santiago, 1898.
9. Dr. Wiemuth, Stabsarzt, Die Behandlung der Schußverletzungen. Arch. f. klin. Chirurgie, Bd. 60, 1900.
10. F. Treves, The wounded in the present war, 1900.
11. Ringel, Erfahrungen über Schußverletzungen im südafrikanischen Kriege. XXV. Chir.-Kongreß.
12. H. Mohr, Schußverletzungen durch kleinkalibrige Gewehre speziell nach den Erfahrungen der letzten Feldzüge, 1901.
13. E. Sthamer, Erfahrungen aus dem Burenkriege über Schußverletzungen, 1901.
14. Dr. med. Paul Klemm, Zur Frage der Schußverletzung des Darmtraktus. Deutsche Zeitschrift für Chirurgie, Bd. XXXIII. XII.
15. Dieut, G. T., Surgical notes from the military hospitals in South Africa, 1900.
16. Bystrow, W. F., Über die Schußverletzungen der spongiösen Teile der langen Extremitätenknochen, 1894.
17. Dr. Arnim Müller, mitgeteilt von Prof. Tavel. Experimentelle Untersuchungen über die Infektion von Kaninchen durch Geschosse. Deutsche Zeitschrift für Chirurgie, Bd. 47, Nr. VIII.
18. Koller, Dr. Friedr. Hartmann, Experimentelle Untersuchungen über die Therapie infizierter Schußwunden. Deutsche Zeitschrift für Chirurgie, Bd. 47, Nr. IX.
19. Dr. Conrad Brunner, Über Infektion der Schußwunden durch mitgerissene Kleiderfetzen. Latenz der Keime oder Neuinfektion. Korresp.-Blatt für Schweizer Ärzte 1896, Nr. 5—7.
20. Dr. Schwarzenbach, Inauguraldissertation. Bern 1897.

21. Dr. Justyn Karlinski, Zur Frage der Infektion von Schußwunden durch mitgerissene Kleiderfetzen. Zentralblatt für Bakteriol. Bd. XXII. 1897.
22. Dr Kayser, Experimentelle Studien über Schußinfektion. Bruns Beiträge, Bd. 26, XII.
23. Dr. H. Grätzer, Über Späteiterungen nach Schußverletzungen. Bruns Beiträge, Bd. 24, XV.
24. Tavel, E., Recherches experimentales sur l'infection et la désinfection des plaies par armes à feu. Revue de chirurgie, Vol. XX.
25. Probst, Théophile, Recherches sur l'infection des plaies par armes à feu. Thèse inaugurale. Berne 1896.
26. Henne, Walter, Die Schußverletzungen durch die schweizerischen Militärgewehre. Inauguraldissertation. Aarau 1900.
27. Dr. A. Koehler, Zur Casuistik der Schußverletzungen im Frieden, 1889.

XII.

Über Blasensteine

(nach in Ägypten gemachten Erfahrungen).

Von

Dr. **Carl Goebel**,

Privatdozent und dirig. Arzt des Augusta-Hospitals in Breslau.

(Mit Tafel I. II.)

Es könnte gewagt erscheinen, auf Grund von nur etwa 70, von mir gemachten Blasensteinoperationen etwas Neues beibringen zu wollen. Sieht man neuere Arbeiten über dieses Gebiet durch, so handelt es sich öfter um außerordentlich große Zahlen. So hat Adams während einer nur zweijährigen Tätigkeit in Indien 206 Steinoperationen ausgeführt, Freyer berichtet von 1023, 867 in Indien, 156 in England praktizierten Eingriffen bei Lithiasis, Dsirne von 292 Blasensteinoperationen, Krasnobajew von 117 Lithotripsien allein bei Kindern; und aus Ägypten gab Wild (Kairo) auf dem 1. ägyptisch-mediz. Kongreß seine Erfahrungen bei über 200, Zeiful (Damanhur) die seinigen bei über 800 Steinkranken. Wieting gibt einige weitere Daten aus der Literatur, auf die hier verwiesen sei. Nichtsdestoweniger hoffe ich, daß mein erheblich kleineres Material, das sowohl in ätiologischer, als therapeutischer Hinsicht, soweit möglich, von mir durchgearbeitet ist, einiges Interessante bietet. Besonders kam es mir zu statten, daß ich, dank dem liebenswürdigen Entgegenkommen der Herren Professoren Hürthle und Röhmann, die chemische Untersuchung der Steine im hiesigen physiologischen Institut ausführen konnte. Ich möchte nicht verfehlen, den beiden Herren, besonders Herrn Professor Röhmann auch für seine Unterstützung durch Rat und Tat, an dieser Stelle meinen herzlichsten Dank zu sagen.

Daß Ägypten ein ausgesprochenes „Steinland" ist, ist schon seit langem bekannt. Weniger bekannt ist, daß wesentlich Unterägypten.

d. h. das eigentliche Nildelta, ein Herd der Lithiasis ist. Zeiful[1]) z. B., der früher Arzt in Assiut (Oberägypten) war, machte dort innerhalb von 4 Jahren nur 4 Steinoperationen, dagegen in Damanhur, das inmitten des Deltas liegt, mehr als 800; innerhalb 11 Jahren operierte er etwa 1000 Steine. Wenn nun in Ober- und Unterägypten dasselbe Wasser, natürlich immer in unfiltriertem Zustande, getrunken wird, so wird man ohne weiteres dem Trinkwasser keine ätiologische Wichtigkeit für die Steinkrankheit beilegen. Man könnte höchstens erwidern, daß der Bewohner des Deltas stärker verunreinigtes und mehr stagnierendes Wasser tränke. Das stimmt ja, aber auch in Oberägypten ist der Nil nicht immer das einzige Wasserresservoir, sondern auch stagnierende Tümpel in der Nähe der Dörfer, die, wie in Unterägypten, durch die Bewohner in der ekelerregendsten Weise verunreinigt werden. Daß bei dem Nilwasser von einem besondern Kalkgehalt, den Freyer[2]) für den wichtigsten steinbildenden Faktor hält, keine Rede ist, dürfte ohne weiteres klar sein, abgesehen davon, daß Kalksteine, wie wir sehen werden, unter unserem Material relativ selten sind, und daß diese Ansicht durch nichts definitiv erwiesen scheint. Dsirne[3]) z. B. macht darauf aufmerksam, daß trotz des hohen Kalkgehalts des Wolgatrinkwassers 63,61 Proz. seiner 308 Steine Urate waren.

Der Unterschied zwischen Ober- und Unterägypten inbezug auf das Vorkommen der Lithiasis koinzidiert mit der Häufigkeit der Bilharziakrankheit in diesen Provinzen. Schon das läßt auf einen Zusammenhang beider Krankheiten schließen, wenn auch zuzugeben ist, daß die Bilharziakrankheit anscheinend in Oberägypten nicht so selten ist wie Lithiasis. Der Zusammenhang dieser beiden Krankheiten, d. h. die ätiologische Bedeutung der Bilharziacystitis für die Lithiasis, ist ja bekannt und von allen Autoren zugegeben. Und es ist beinahe selbstverständlich, daß mein Material zu dieser Ansicht einen neuen Beleg liefert. In einer Arbeit: Erfahrungen über Cystitis und Blasentumoren bei Bilharziakrankheit (diese Zeitschr. Bd. 66, S. 223) habe ich gesagt (S. 225): „Daß die in Ägypten so zahlreichen Blasensteine mit Bilharzia-Infarkt der Blase in Zusammenhang stehen, ist allbekannt. Ich konnte bei über 50 Steinoperationen nur 2 mal keine Eier nachweisen, diese beiden Fälle betrafen einen Italiener

1) Étude sur les Calculs vésicaux et la taille hypogastrique en Égypte. Alexandrie Oct. 1902.

2) British med. Journ. 1901, p. 1254.

3) Langenbecks Archiv Bd. 70.

und einen Araber mit Prostatahypertrophie." Bei genauer Durchsicht meiner Krankengeschichten fehlen mir leider recht oft die betreffenden Notizen, die z. T. auf besondere Bogen gemacht und verloren gegangen sind. So wage ich nicht, den dort ausgesprochenen Satz aufrecht zu erhalten, trotzdem er meiner subjektiven Ansicht nach der Wahrheit entspricht. Meine Fälle von Stein in der Blase sind auf der Tabelle 3 am Schlusse dieser Arbeit zusammengestellt, soweit ich die Steine noch besitze und untersuchen konnte. In Tabelle 4 finden sich die Fälle, von denen die Steine nicht in meinem Besitze sind; auf der nachstehenden kleineren Tabelle 1 sind sie

Tabelle 1.

Alter	Anzahl d. Kranken	Oxal.	Urat	O+U	Phosph. Kalk	Phosph. Amm. Mg	O+PK	U+PK	Bilharzia sicher	Bilharzia wahrscheinlich	Dazu die Fälle, von denen der Stein fehlt (Tab. 4.)	Von diesen Bilharzia
1—10	1	—	—	—	—	—	—	1	—	1	—	—
11—20	11	5	5	—	—	—	—	1	4	4	—	—
21—30	21	8	7	1	2	1	3	1	13	4	7	1
31—40	15	6	6	3	—	1	—	—	10	1	4	
41—50	9	3	5	—	—	1	—	—	4	—	1	—
51—60	3	2	1	—	—	—	—	—	1	—	1	—
61—75	2	—	2	—	—	—	—	—	1	—	—	—
ohne Altersangab.	4	—	4	—	—	—	—	—	1	—	—	—
Sa.	66	24	30	4	2	3	3	3	34	10	13	4
	58 sog. primäre Konkretionen				11 sog. sekundäre Konkretionen.							

zusammengefaßt in Dezennien geordnet. Diese Tabellen geben den Extrakt aus den mir vorliegenden Notizen und aus der chemischen und mikroskopischen Untersuchung der Steine. Es ergibt sich aus ihnen, daß 34 der Fälle sicher mit Bilharziakrankheit kompliziert waren, 10 mit höchster Wahrscheinlichkeit. In den sicher mit Bilharziakrankheit komplizierten Fällen kommen noch mindestens 3 von 4 Steinkranken mit Bilharziacystitis (Tabelle 4), von denen

nur die Krankengeschichte erhalten ist (die Steine sind verloren gegangen oder unter den vier ohne Krankengeschichten aufbewahrten Steinen (Nr. 65—68 der Tabelle) zu suchen. Damit wären 37 Fälle unzweifelhaft mit Bilharziacystitis kompliziert, das ist mehr als die Hälfte! Ich bin, wie gesagt, überzeugt, daß auch in den übrigen Fällen mit wenigen Ausnahmen Bilharziacystitis vorhanden war, die eben öfter schwerer nachzuweisen ist, als man gemeiniglich zu glauben geneigt ist. (vergl. unten). Sicher nicht bilharziakrank ist der jüdische Knabe von 12 Jahren (Nr. 2 der Tabelle 3) gewesen, ebenso ein Italiener von 57 Jahren, dem neben der Sectio alta eine Radikaloperation einer Hernie nach Bassini praktiziert wurde (Nr. 5 der Tabelle 4).

Nun will ich gerne zugeben, daß von den anderen Kranken auch einige nicht an Bilharziacystitis litten; es ist aber soviel sicher, daß die überwiegende Mehrzahl der Steinkranken in meinem Material Bilharziawürmer und -Eier in ihrem Körper beherbergten. Ich möchte besonders hervorheben, daß es mir gelang, auch bei dem in meiner früheren Arbeit als Ausnahme angeführten Araber mit Prostatahypertrophie noch nachträglich eierähnliche Schollen im Steindetritus nachzuweisen. Ich will das aber nicht als absoluten Beweis angesehen wissen.

Madden[1]) erwähnt in einer Arbeit über seine Steinoperationen in Ägypten: „But all stones in Egypt are certainly not Bilharzic in origin, and we must look further for other causes." Diese Ursachen findet er teils — mit Freyer — im Kalkgehalt des Trinkwassers, der aber nicht nachgewiesen wird, teils in der Nahrung der Fellachen, die, wesentlich vegetarisch, höchstwahrscheinlich eine exzessive Azidität des Urins bedingt. „And with the least encouragement in the shape of a nucleus, some combination of uric or oxalic acid occurs, becomes deposited, and will continue to be deposited as long as the same condition of urine persists."

Madden findet für diese Ansicht einen Beweis in dem fast ausschließlichen Vorkommen der Lithiasis bei den Fellachen, den Landarbeitern, welche weniger in Kontakt mit den Europäern kommen und die vegetarische Lebensweise beibehalten haben. Aber er macht selbst den sehr richtigen Einwand, daß man trotz Gleichheit in Sitten und Nahrung in Oberägypten so wenig Steine findet. Und was soll den Kern des Steines abgeben? Beide Momente weisen wieder darauf hin, daß — die Beeinflussung der Azidität des Urins durch die Nahrung zugegeben — andere Ursachen hinzukommen müssen, um aus dem Urin die mangelhaft gelösten Säuren

1) Intercolonial Medical Journal of Australasia. July 20, 1902.

niederzuschlagen. Daß der Urin sehr konzentriert ist, ist selbstverständlich, da die hohe Temperatur eine starke Transpiration durch die Haut bedingt.

Reyer[1]) schon spricht davon, daß „die während dem anhaltenden und starken Sommerschweiße eintretende Konzentration des sparsam gelassenen Harnes für Ägypten als Ursache der Fällung der Harnsalze und somit der Steinbildung betrachtet worden ist. Da aber Harnsteine bereits in Oberägypten selten werden, an Negern bis jetzt gar nicht beobachtet worden sind, wie dies die ärztliche Praxis in Kairo und die Zeugnisse der in Oberägypten und im Sennaar lebenden Ärzte seit Jahren festgestellt haben, so fällt die Annahme des Einflusses der Hitze auf Steinerzeugung zu Boden."

Vielleicht macht da der Wassergehalt der Atmosphäre etwas aus, der im Delta stets sehr groß, in Oberägypten geringer ist. Aber auch hier sollte man das Umgekehrte erwarten, da die Wasserabgabe durch die Haut in einem trockenen Medium leichter vonstatten geht, als in einem wasserdampfgeschwängerten. Trotzdem möchte ich hier daran erinnern, daß Plowright für Teile von Großbritannien eine Zusammengehörigkeit von Luftfeuchtigkeit und Lithiasis annimmt, doch handelt es sich nach Güterbock[2]) dabei um viel zu kleine Zahlen.

Eine Ursache, die sehr plausibel klingt und zuerst (nach Ebstein[3])) von Curran in Indien für die Häufigkeit der Steine verantwortlich gemacht ist, ist die Miktion in hockender Stellung, bei der stets eine gewisse Menge Residualhorn in der Blase zurückbleiben soll. Aber auch diese mohammedanische Art des Urinierens finden wir gleicherweise in Ober- und Unterägypten.

Es bleibt auf alle und jede Weise, auch per exclusionem, immer nur oder fast nur die Bilbarziakrankheit als wesentliches ätiologisches Moment der ägyptischen Lithiasis bestehen. Und daß öfter trotzdem keine Eier im Urin gefunden werden, ist nicht zu verwundern, da sie ja nicht immer abgeschieden werden und da die Bilharziakrankheit abgelaufen sein kann, resp. latent ist. Ich verweise z. B. auf Fall Nr. 35 der Tabelle 3, bei dem trotz wiederholter Untersuchung des Stuhls und Urins keine Eier gefunden wurden, während die mikroskopische Untersuchung der Schleimhaut

1) Wiener mediz. Wochenschrift 1856, S. 209.

2) Die chirurg. Krankheiten der Harn- und männl. Geschlechtsorgane. Leipzig und Wien.

3) Die Natur und Behandlung der Harnsteine. Wiesbaden 1884.

massenhafte Infarcierung derselben mit Eiern aufwies, ähnlich verhält sich Fall Nr. 21. Reyer erwähnt einen Fall, wo die Eier trotz mehrmaliger Untersuchung des Urins nicht gefunden wurden und sich bei der Sektion an der vorderen Wand der Base ein medullarer Zottenkrebs vorfand, während die übrige, noch nicht ergriffene Schleimhaut der Blase viele inselförmige, teilweise blutig unterlaufene Stellen aufwies, in denen zahllose Mengen von Eiern abgelagert waren. Gelegentlich bekommt man erst nach Berühren und Lädieren der Blase mit dem Katheter Eier im Urin vor Augen, oft aber trotzdem nicht. Jedenfalls beweist also ein negativer Befund der Eier nichts gegen das Bestehen der Krankheit, ebenso wie man nicht erwarten soll und darf, daß die durch Bilharziakrankheit bedingten Steine immer Eier des Parasiten in sich schließen.

Wir kommen damit zur Betrachtung der Befunde im mikroskopischen Detritus der Steine. Diese Untersuchung wurde von mir in der Weise vorgenommen, daß fein im Mörser zerriebenes Steinpulver einerseits in Glyzerin, andererseits in Alkalien (harnsaure und phosphorsaure Steine) oder in starker (25 Proz.) Salzsäure (Oxalate) auf den Objektträger gebracht wurde. Bei der Untersuchung in Glyzerin konnte ich nur einmal einwandsfrei Eier nachweisen. Viel besser gelingt dies bei Anwendung der erwähnten auflösenden Reagenzien. Trotzdem wurde der sichere Nachweis eines Eies im Uratkern eines Steins nur im Fall Nr. 68 der Tabelle 3 erbracht. Die übrigen Uratsteine (Nr. 5, 41, 58, 64 der Tabelle 3) ergeben nur Eiern mehr oder weniger ähnliche Schollen.

Auch in zwei Fällen (Nr. 37 und 61), wo Urat und Oxalat gemischt war, konnte nur mit annähernder Wahrscheinlichkeit die Existenz von Eiern nachgewiesen werden. Dagegen ergaben die drei Oxalatkerne der Steine 9, 11 und 21 und das Gesamtpulver des Oxalatsteins Nr. 47 unzweideutige Eier, einmal sogar die unzweifelhaften Reste eines Wurmes (Nr. 9 der Tabelle 3). Leider konnte das mikroskopische Präparat des letzteren nicht konserviert werden. Ich hatte zu der Salzsäurelösung, in der ich untersuchte, Glyzerin zugesetzt. Schon dadurch trat eine allzu starke Aufhellung und nach einigen Tagen eine völlige Auflösung des zarten Wurmkörpers ein.

Auch in den drei Steinen aus phosphorsaurem Kalk, resp. Ammoniak Nr. 18, 45 und 47 gelang es unschwer, nach wohlausgebildete Eier aufzufinden.

Diese Beobachtungen sind ja allerdings nicht Neues. Nach

Bilbarz[1]) wies Meckel die Eier in einem Steine nach und Mantey[2]) gibt das Bild eines „Kernes eines Blasensteins mit 3 seitenstachlichen Eiern des Distomum haematobium.“ Wie dies Bild allerdings zustande gekommen ist, kann ich mir nicht recht erklären. Es könnte sich so, wie die Zeichnung sich präsentiert, höchstens um einen Dünnschliff handeln. Mantey sagt darüber leider nichts. Interessant ist an meinen Untersuchungen jedenfalls — soviel ich weiß, sind derartige genaue Analysen auf Eier in größerer Anzahl noch nicht gemacht, — daß 8 mal ganz unzweifelhaft und 6 mal annähernd sicher die Existenz von Bilharziawurmrestern innerhalb eines Materials von 68 Steinen dargetan wurde, das sicher in über 50 Proz. Bilharzia-Cystitis aufwies. Nun können mir ja einerseits viele in die Steine eingeschlossene Eier entgangen sein, andererseits habe ich aber in mehreren Fällen Eier nachweisen können, die klinisch ohne weiteres nicht auf Bilharzia zurückgeführt werden konnten, ich erinnere nur an den schon oben erwähnten Fall von Prostatahypertrophie (Nr. 64 der Tabelle 3). Jedenfalls ist der, auch schon früher von mir verschiedenen Autoren gegenüber verfochtene Satz aufrecht zu erhalten, daß der Mangel von Wurmbestandteilen in einem Steine die Bilharziakrankheit als Ursache desselben absolut nicht ausschließt.

Es ist naheliegend, in erster Linie durch das Epithel entleerte Eier oder Würmer als organisches Konstituens des Steines anzunehmen. Auch können wir uns vorstellen, daß nekrotische, abgestoßene Tumorteile, wie Madden betont, Anlaß zur Ablagerung von Salzen geben. Hierfür spricht die nicht seltene Inkrustation der Blasenwand, der sog. „Bilharziaplatten“ Griesingers und Bilharz' mit Urinsalzen. Es flottieren dann kleine sandige Tumoren in der Blase. Ich habe aber den Eindruck gehabt, daß gerade bei Steinen diese Platten fehlen, oder nur ganz ausnahmsweise vorhanden sind. Zum Teil mag es sich bei diesen anscheinend durch Harnsalze inkrustierten Platten — meines Wissens fehlen mikroskopische Untersuchungen im Hinblick auf die Salzinkrustation ganz, und ich selbst besitze kein Material, — um Täuschungen des palpierenden Fingers infolge starker Infarcierung der Schleimhaut und der kleinen polypösen Wucherungen durch verkalkte Bilharziaeier handeln. Ich finde nachträglich, daß Bilharz selbst dies schon gefunden hat. Er spricht (v. Siebolds Zeitschr. f.

1) Wiener mediz. Wochenschrift 1856, S. 49.
2) Diss. inaug. Jena 1880.

wissenschaftl. Zoologie, Bd. 4, S. 455) davon, daß in der Schleimhaut der Blase die lederartigen grau- oder gelbgefärbten, unter dem Messer etwas knirschenden Stellen nicht, wie er erst glaubte, aus Ablagerungen von Harnsalzen, sondern aus Milliarden von entleerten, mit verkalkter Masse ausgefüllten Eihüllen bestehen.

In zweiter Linie spricht gegen eine, mindestens öfter vorkommende Bildung von Stein um ein nekrotisches Tumorteilchen die sicher seltene, wirkliche Nekrotisierung dieser Tumoren. Ich konnte in meiner Arbeit über Bilharziatumoren (Zeitschr. f. Krebsf. Bd. 3, Heft 3) gerade darauf hinweisen, daß die Bilharziatumoren der Blase infolge starker Beteiligung des Epithels bei ihrem Aufbau eine große Resistenz besitzen, und gerade deshalb zu so relativ anschaulicher Größe gelangen dürften. Nekrosen konnte ich nicht auffinden. Endlich spricht gegen die Ansicht Maddens die, wenigstens in meinem Material, recht selten zu konstatierende Koinzidenz von Tumor und Stein. Ich habe schon in der eben erwähnten Arbeit eine Einwirkung des Steines auf Tumorbildung, allerdings speziell Karzinom, als höchst unwahrscheinlich hinstellen können. Hier möchte ich auch das umgekehrte Verhältnis zum mindestens als Ausnahme hinstellen. Die Untersuchung der Steine gibt zur Aufklärung dieser Frage keinen Anhalt. In mehreren Fällen (Nr. 10 und 54 [unsicher], Nr. 20, Nr. 42 unzweifelhaft) fanden sich als Kern der Steine Blutkoagula, natürlich modifiziert, z. T. schalig angeordnet, auch ohne daß Häminkristalle mikrochemisch nachgewiesen werden konnten. Hier hätte man an vielleicht eingetrocknete Tumorreste denken können, aber das Mikroskop zeigte nur amorphe Schollen.

Bilharz erwähnt, daß Meckel v. Hemsbach bei Untersuchung der Reyerschen Sammlung einen Stein fand, „dessen Kern aus organischer Masse bestand. Dieselbe enthielt eine große Menge Distomum-Eier und erwies sich nach ihrer Gestalt und den Schichtungsverhältnissen des Harnsteins als eine gestielte polypöse Hypertrophie, auf welcher sich Steinmasse absetzte, worauf sie von der Blasenschleimhaut sich losriß und als freier Harnstein neue Schichten erhielt. Übrigens muß erwähnt werden, daß in den Kernen der übrigen Harnsteine umsonst nach ähnlichen Verhältnissen gesucht wurde." Reyer erwähnt von jenem, von Bilharz als Polyp angesprochenen Steinkern, daß „das hohle Zentrum dieses Steines eine vertrocknete, bräunliche, hornartige Masse, welche von Dr. F. Heller in Wien für Faserstoff erklärt worden war, enthielt." Darnach scheint mir diese Beobachtung den von mir bei den Steinen Nr. 10

20, 42 und 54 gemachten analog zu sein, in denen ich aber unmöglich einen Beweis für die Abgabe eines Polypen als Steinzentrum sehen kann.

Besseren Anhalt gewährt, wie oben schon angedeutet, die Statistik, die zunächst in meinem Material eine Entwicklung von Stein und Tumor in derselben Blase nur selten ergibt. Nur vier Fälle (Nr. 16, 17, 34, 44) von Stein sind mit Tumor kompliziert. Sie sind in Anbetracht der Tumorbildung schon in meiner Arbeit in der Zeitschr. f. Krebsforschung beschrieben. Ich konnte dort keinen Einfluß des Steines auf die Tumorbildung annehmen, sondern mußte beide pathologischen Erscheinungen auf dieselbe Ursache, die Bilharziakrankheit, beziehen. Nur in einem Falle (Nr. 25 jener Arbeit) waren bei einem Bilharzia-Konkroid der ganzen Blase kleine Steine abgegangen, die mir als sekundär imponierten, ohne daß ich aber einen bestimmten Beweis dafür erbringen konnte.

Unter 200 Steinen fand Zeiful 30mal Neoplasma. Das ist ein allerdings viel größerer Prozentsatz als bei unserem Material. Madden selbst erwähnt unter seinen 100 Fällen nur dreimal Bilharzia-Tumor neben Stein. Frank Milton (Bilharzia surgically considered, Lancet 1903, p. 766) fand unter 930 Fällen von Bilharziakrankheit, die im Jahre 1901 im Kasr-el-Aïn-Hospital in Kairo zur Beobachtung kamen, 134 Steinkranke, erwähnt aber nichts vom Zusammenhang der Lithiasis mit Tumorbildung.[1])

Beim Vergleich meiner, Maddens und Zeifuls Statistiken — mehr stehen mir leider nicht zu Gebote — müssen wir zugeben, daß die Stein- und Tumorbildung nach Zeiful öfter zusammen in derselben Blase vorkommt, als es nach meinem und Maddens Material den Anschein hat: Und wir können somit die Möglichkeit

1) Anm. Die Ausführungen Miltons über die Ätiologie der Steine decken sich so mit den meinigen, daß ich hier seine wenigen Worte darüber wiedergeben möchte: „I have throughout these observations (d. h. die verschiedenen Formen der Bilharzia-Krankheit) included vesical calculi as one of the manifestations of bilharziosis, but I am not quite sure that I have been right in doing so in all cases. In a large number of cases of stone there is demonstrably also bilharzial cystitis, and this not only in cases of phosphatic calculi with deposition of the urine, but also in cases of uric acid and oxalate calculi. Still, the connexion which I do not doubt exists between the two diseases has yet to be worked out properly. The general statistics of bilharziosis as shown in this paper would not be greatly altered if the calculi were left out, as in the matter of age, sex, race, occupation, and geographical distribution the separate figures rum altogether parallel, which also night be urged as an indication of the relation of the two diseases to one another."

der Bildung eines Steins neu abgestoßene Tumorreste nicht absolut von der Hand weisen. In Figur 1 gebe ich die Mikrophotographie eines Blasenpolypen bei Stein. Man sieht die Infarcierung des bindegewebigen Tumorgewebes mit Eiern, die schmale Epithelschicht (links), die durch Einkerbungen gebuchtet und von der Hauptablage der Eier durch kleinzelliges submuköses Gewebe getrennt ist. Nur vereinzelte Eier finden sich in dieser submukösen Schicht und dicht unter dem Epithel. Es ist das ein für die Eiablage, wie ich nachgewiesen habe, typisches Verhalten. Daß derartige Tumoren, wenn sie abgestoßen werden, Kerne von Steinen bilden konnten, muß man zugeben. Aber werden sie abgestoßen? Das ist die Gegenfrage, die man wieder stellen könnte und diese muß man im allgemeinen verneinen. Die Geschwülste sind erstens infolge ihres Epithelreichtums — der allerdings aus dem gegebenen Bilde nicht zu ersehen ist, wohl aber aus der Figur 2, die einen Bilharzia-Tumor mit starker Epithelentwicklung darstellt — relativ resistent, zweitens haben wir genug andere Elemente im Urin, die zum Steinkern werden können und es nach allgemein anerkannten Regeln in den meisten Fällen, auch in Europa, werden. Das ist die Epitheldesquamation der Bilharzia-Blase, der alte epitheliale Katarrh Meckels, für den mir die Bilharzia-Blase ein typisches Beispiel zu sein scheint.

Wiederum ist zuzugeben, daß, klinisch wenigstens, Epithelien sich in besonderer Zahl bei den Bilharzia-Tumoren im Urin vorfinden. Die, z. T. in zusammengehörigen Bröckeln abgeschiedenen Zellen lassen sich — analog den Erfahrungen der Guyonschen Schule — zur Differentialdiagnose sehr wohl verwerten (cf. Goebel: Diagnostic des tumeurs bilharziennes de la vessie, l'Epypte méd., Sept. 1901), zumal bei Cancroiden der Blase. Aber gerade in diesen schwersten Fällen haben wir Steinbildung vermißt, abgesehen von dem oben zitierten Fall (Nr. 25 meiner Arbeit l. c.). Viel mehr findat sich diese bei mäßiger Epitheldesquamation der gewöhnlichen Bilharzia-Blase, möglicherweise, doch ist das nichts mehr als eine Vermutung, weil hierbei ein einfacher, schleimiger Katarrh, keine starke Eiterung vorhanden ist. Daß viele Epithelien bei Bilharzia-Katarrh abgestoßen werden müssen, ergibt das mikroskopische Bild der Schleimhaut. Ich habe in einigen Fällen bei der Sectio alta ein Stück der Blasenwand aus dem Vertex zur mikroskopischen Untersuchung exzidiert. Figur 3 gibt ein Bild der Schleimhaut einer Bilharzia-Steinblase als Paradigma der andern, die mehr oder weniger dasselbe Bild aufweisen. Wir sehen

die verschieden dicke Epithelschicht, die mit einem bei der — lebenswarmen — Fixierung in 10 Proz. Formalinlösung geronnenem Schleimüberzug bedeckt ist, in diesem eine Reihe z. T. wohl durch die Fixierung (bei a), z. T. schon vorher abgestoßenen Epithelien (bei b^1 und b^2). Daß besonders ein Haufen von Epithelien, wie bei b^2, zu einem Steinkern werden könnte, kann man sich sehr wohl vorstellen. In der Schleimhaut sehen wir vereinzelte Bilharzia-Eier, die nach der Submucosa zu (nur teilweise noch in der Zeichnung vorhanden) zahlreicher werden und in kontinuierlicher Schicht abgelagert sind. Bei c ist ein v. Brunsches Epithelnest z. T. mitgezeichnet.

Daß in diesem Falle eine kolossale Epithel- und Schleimproduktion — trotz geringer, im Schnitt kaum sichtbarer interstitiell-entzündlicher Erscheinungen — vorliegt, also ein echter Katarrh im Sinne Meckels und Ebsteins ist klar. Nicht in allen Fällen ergab die mikroskopische Untersuchung der exzidierten Schleimhautstücke die Existenz von Eiern. Figur 4 z. B. gibt die Verhältnisse der Schleimhaut von Nr. 3 der Tabelle 2 wieder. Wir sehen hier eine sehr starke Epithelwucherung, die zur Bildung von tiefen, drüsenartigen Krypten geführt hat. Daß ebenfalls eine besondere Epitheldesquamation besteht, ist ohne weiteres klar. Dagegen konnte eine besondere Schleimschicht auf dem Epithel nicht sichtbar gemacht werden. Die Epithelkrypten zeigen an anderen, hier nicht mitgezeichneten Stellen, auch gut ausgebildete hohe Zylinderzellen. Im Bindegewebe ist stärkere Entzündung vorhanden, die an einigen Stellen zur Bildung lymphknotenähnlicher Gebilde (a) oder besonders ausgesprochener perivaskulärer Infiltration (b) geführt hat. Jedenfalls sind die hier gebildeten mikroskopischen Vorgänge der Cystitis cystica identisch mit denen, welche die Bilharzia-Cystitis aufweist und aus dem negativen Resultat der Untersuchung eines kleinen Stückchens des Vertex läßt sich selbstverständlich nicht auf das Fehlen der Bilharzia-Infektion schließen, die fast stets inselförmig über die Schleimhaut der Blase zerstreut ist. Aber auch diese ausgeschlossen, so muß jeder zugeben, daß der epitheliale Katarrh bei den Steinblasen vorhanden ist. Die Bedeutung desselben ist aber wohl nach den klassischen Untersuchungen Ebsteins, Posners usw. unbestritten. Ich will als weiteres Adjuvant für diese meine Ansicht nur anführen, daß auch die mikroskopische Analyse des Steindetritus recht oft epithel- resp. zellenähnliche Schollen zu tage förderte.

Bilharz spricht in seinem ersten Aufsatze über den von ihm

entdeckten neuen Parasiten bekanntlich schon die Vermutung aus, daß der Wurm in manchen Fällen auch zur Steinbildung Veranlassung geben möchte. „Diese Vermutung, so sagt er später (S. 67 des Jahrganges 1856 der Wiener med. Woch.), wurde durch das häufige Vorkommen von harnsauern Konkrementen auf der Oberfläche der rauhen lederartigen Schleimhautstellen angeregt. Diese Grieskörner sitzen meist so locker, daß sie sich leicht loslösen und die Kerne für Harnsteine abgeben können . . . Eine weitere Tatsache liefert die Beobachtung, daß manche, der Oberfläche naheliegende Eier mit Harnsäure gefüllt waren, und kleine Grieskörner Distomen-Eier als Kerne enthielten." Mir standen leider nur verschwindend wenige Sektionen zur Verfügung, so daß ich dieses interessante Anfangsstadium eines Steines, wenn es wirklich ein solches ist, nicht untersuchen konnte.

Ebstein beschreibt (S. 53 seiner Arbeit: Die Natur und Behandlung der Harnsteine) die Analyse eines Oxalatsteines aus einer Bilharzia-Blase, aus der er die Ansicht entnimmt: daß durch das Zusammenkleben und Verschmelzen einzelner kolloid metamorphisierter Epithelien kleinere und größere braune und braungelbe Klümpchen entstehen, die zusammenbacken und dem Stein, entsprechend ihrer Zusammensetzung keine glatte, sondern eine maulbeerförmige Gestalt verleihen. Neben den Epithelien glaubt Ebstein, speziell in den peripheren Schichten des Steins, auch Rundzellen nachweisen zu können, aber im Kern eben wesentlich Epithelien. An andrer Stelle (S. 147, l. c.) betont Ebstein, wie ich das oben darlegte, daß es nicht gesagt ist, daß „die Distomenkrankheit der Blase direkt zur Ursache der Blasensteinbildung wird, indem sich um die Eier der Parasiten Steine entwickeln. Sie führt vielmehr fast ausschließlich indirekt, und zwar auch durch, durch diese Erkrankung angeregte, Katarrhe zur Steinbildung."

Wenn es mir auch nach dem Vorstehenden gelang, öfter Bilharzia-Eier in den egyptischen Steinen selbst nachzuweisen — Ebstein selbst gelang es nie und er kennt nur den oben von mir erwähnten Befund Meckels in einem Stein der Reyerschen Sammlung —, so muß man sich auch jetzt noch den Worten Ebsteins, des Begründers der modernen Steinbildungslehre, voll und ganz anschließen. Und ich hoffe mit meinen mikroskopischen Beschreibungen einen weiteren, nicht unwillkommenen Beweis für diese Ansicht gegeben zu haben.

Daß etwaige Verlegungen der Urethralausmündung durch flottierende Tumoren zur Urinstauung und Steinbildung führen können, muß natürlich zugegeben werden, scheint aber kaum in Betracht zu kommen. Eher könnte man an Stauungen durch Ver-

legungen der Harnröhre denken, die entweder durch Blutkoagula oder durch Strikturen herbeigeführt wurden. Ersteres ist wohl zu passagär; aber die ätiologische Bedeutung der Strikturen ist nicht von der Hand zu weisen. Madden erwähnt in seiner Arbeit unter 100 Steinen neunmal Urethralstriktur. Ob es sich hier um eine kallöse, — wie die gonorrhoische — oder um die für Bilharziakrankheit typische Granulationsstriktur handelt, geht aus seiner Arbeit nicht hervor. Aus meinem Material kann ich aus Mangel an näheren Aufzeichnungen keine einwandfreien Zahlen anführen. Wie ich schon in früheren Arbeiten erwähnt habe, findet sich bei Bilharziakrankheiten relativ oft eine weiche Urethralstriktur durch Granulationen der Pars prostatica und membranacea, die den Urin nur tropfenweise austreten läßt und dem Katheter keinen Widerstand entgegensetzt, wohl aber zur Bildung von Taschen Veranlassung gibt, in denen sich weiche Katheter unbedingt, aber auch wohl harte fangen. Die Bildung dieser Granulationen wird durch die Ablagerung der Eier bedingt, die oft besonders im Trigonum und Anfangsteil der Urethra vor sich geht. Ich möchte hier auch noch auf eine wallartige Bildung hinter der Prostata erinnern. die gelegentlich bei Operationen gefühlt wird und durch Schleimhautschwellungen des Trigomen bewirkt erscheint. Hinter dieser Art Wall findet man nicht allzuselten den Stein. Madden hat ihn offenbar auch beobachtet, wenn er vom „stone in pouch, just beyond prostate" spricht, und ebenso jene Taschenbildung in der Urethra, wenn er vom „stone lodged in pouch in urethra, just in front of prostate" schreibt.

Daß diese Taschen und Strikturen zum Zurückbleiben von Residualharn in der Blase führen müssen, man denke noch dazu an die unphysiologische Art des Urinierens in hockender Stellung. ist unausbleiblich.

Aber nun kommt eine Schwierigkeit. Alle unsere bisherigen Deduktionen haben darauf hingezielt, eine Erklärung für die Bildung von Steinen in der Blase des Ägypters zu geben. Sehen wir uns aber (Tabelle Nr. 1) die Ergebnisse der chemischen Untersuchung unseres Steinmaterials an, so finden wir in 58 Fällen sogenannte primäre Steinbildung, d. h. Steine, die nach allgemeiner Ansicht aus der Niere stammen und in der Blase nur durch Apposition vergrößert sind, nur in 11 Fällen — einwandfrei sogar nur in 5, den 2 aus phosphorsaurem Kalk und 3 aus phosphorsaurem Ammoniak zusammengesetzten — eine sogenannte sekundäre Steinbildung in der Blase. Wir kommen hiermit zu der Frage: Sind

die in Ägypten zu beobachtenden Blasensteine primär in der Blase oder in den obern Harnwegen entstanden?

Die klinischen Erfahrungen ergeben zunächst eine auffallende Seltenheit im Vorkommen von Nierensteinen in Ägypten. Nur in einem Fall konnte ich die Nephrektomie ausführen. Während meiner Abwesenheit beobachtete mein Vertreter einen zweiten Nierenstein. Auch Madden betont die Seltenheit der Nierensteine.

„It is an interesting fact, so drückt er sich aus, that stone in the kidney is very rare, not one case being met with in the present series, though occasionally hydronephrosis, depending on a stone wedged in the pelvis of the kidney, is met with. As a rule, however, deposits that form in the kidney pass by the ureter to the bladder as fine gravel, without giving rise to any severe symptoms in transit."

Daß selbst größere Steine von den Nieren in die Blase ohne intensivere subjektive Beschwerden hinabsteigen können, lehrt der folgende von mir beobachtete Fall:

Nr. 6 der Tabelle 3. 14jähriger kräftiger Knabe. Infiltration in der Mitte der Pars cavernosa, Penis, besonders Glans und der (nach der Circumcision) erhaltene Rest des Präputiums um die Corona glandis, ebenso Scrotum stark sedematös geschwollen. Excision der Infiltration der Pars cavernosa, die mikroskopisch zahlreiche Bilharzia-Eier in Granulationsgewebe ergibt. Dann Sectio mediana: in der Pars bulbosa und der Blase, die mit dem Finger ausgetastet wird, je ein kleiner Stein. Auskratzung der Blase mit stumpfem Steinlöffel. Spülung. Nélation. Jodoformgazetamponade und Situationsnähte der Wunde. Temperatur am Abend der Operation 40,2°, am folgenden Abend 38,4°, dann normal. Salol 0,5, 3 mal tägl. 8 Tage post. oper. plötzlich Klage über Schmerzen in der rechten Nierengegend und 37,7°. Urotropin. 18 Tage post. oper. Naht der granulierenden Wunde der Urethra, die aber nicht hält. 20 Tage nach der ersten Operation geht noch ein Stein per urethram ab, und einige Tage später klagt der Kleine plötzlich wieder über ein Gefühl, als ob neue Steine in der Blase wären. Die Sondierung ergab in der Tat wiederum 2 Steine, die nun per Sectionem altam entleert wurden. Um die Mündung der Urethra fanden sich noch einige tumorartige Rauhigkeiten der Schleimhaut, die exzidiert wurden. Abundante Blutung, die auf heiße Spülung steht. In dem Blut und den exzidierten Polypchen 8 lebende Bilharzia-Würmer. Entlassung nach zweimonatlichem Krankenhausaufenthalt, 18 Tage nach der Sectio alta. Wunde der letzteren nur noch oberflächlich granulierend. Noch eine kleine Urinfistel im vorderen Winkel der Urethrotomiewunde. Urin klar, sauer.

Im vorliegenden Falle dürften wir nicht fehlgehen, wenn wir die Nierenschmerzen und die, allerdings geringe, Fiebersteigerung an demselben Tage auf Durchwanderung der Steine durch den Ureter beziehen. Daß die Steine bei der ersten Operation über-

sehen wurden, halte ich für ausgeschlossen. In zweiter Linie gibt der Fall eine nette Illustration zur Wertigkeit der Operationsmethoden, auf die hier nur hingewiesen sei (cf. unten). Außer dieser Beobachtung habe ich nur einmal noch ein Herabsteigen eines großen und die Entleerung eines kleinen Nierensteines nach Operation des Blasensteines beobachtet:

Nr. 7 der Tabelle 3. 16jähriger, sehr elender, abgemagerter, pockennarbiger Fellachenknabe mit riesiger Milz. Ein Blasenstein sitzt z. T. in der Urethra. Daher Sectio mediana, aber der Stein erscheint zu groß, daher sofortige Sectio alta. Der Stein füllt die ganze Blase aus. Naht der Blase und der Bauchwunde, untere Wunde offen gelassen. Blasennaht hält bis auf eine kleine Fistel, die sich in $3\,^1/_2$ Wochen schließt. Dagegen entleert die untere Wunde eitrigen Urin. In der linken Seite, wo der Kranke von Anfang an über Schmerzen klagt, bildet sich eine deutliche Vorwölbung, Probepunktion derselben liefert eitrigen Urin. Daher 25 Tage nach der ersten Operation: Sektionsschnitt der linken Niere, der ein sehr erweitertes, mit Eiter erfülltes Nierenbecken ergibt. Aufklappung und Tamponade. Der Kranke verfiel trotzdem immer mehr. 5 Tage nach der zweiten Operation entleert sich ein kleiner (Urat-)Stein aus dem Nierenbecken und beim Kathetrisieren der Urethrotomiewunde fühlt man einen großen Stein, der in die Blase zurückgestoßen wird. Bei dem moribunden Kranken verbot sich ein weiterer Eingriff. Er starb 8 Tage nach der Nephrotomie. Sektion nicht gestattet.

In diesem Fall ist die Herkunft eines kleinen Steins aus dem Nierenbecken ja sicher, aber auch der zweite, große, in der Blase gelassene Stein ist ohne Zweifel aus dem Nierenbecken hinabgestiegen; ob aus dem operierten, will ich nicht behaupten. Ohne Zweifel war die andere Niere auch krank.

Bilharz schon weist auch auf die etwaige Provenienz von Steinen, resp. Steinkernen aus dem Ureter hin, wenn er (Wien. med. Woch. 1856 S. 67) sagt: „Ganz besonders dürften die Entzündungsprozesse in den Harnleitern, welche meist beträchtliche Verengerung des Kanals zur Folge haben, durch Anstauung des Urins zur Bildung von Niederschlägen Veranlassung geben.

In der Tat finden sich die beschriebenen Ablagerungen von Grieskörnern (vgl. S. 299) weit häufiger in den Harnleitern als in der Blase."

Es ist aber zu diesen Ausführungen Bilharz' zu bemerken, daß die Ureteraffektionen doch nur in den schwereren Fällen vorkommen. Die Möglichkeit dieser Genese von Harnsteinen ist sicher zuzugeben. Wenn man die Veränderungen sieht, die in den Ureteren durch die Eier unseres Parasiten hervorgerufen werden können: Strikturen, Polypenbildung, Verlust des Epithels nach

vollkommener Infarzierung der Schleimhaut mit Eiern, — ich gebe in Fig. 5 das mikroskopische Bild eines solchen Ureters — so muß man ohne weiteres zugeben, daß hier dieselben Bedingungen zur Genese der Lithiasis bestehen, wie in der Blase. Aber sie sind viel zu selten im Vergleich mit der Häufigkeit der Steine. Auch habe ich nie bei den Hydro- und Pyonephrosen der Bilharzia-Kranken — auch bei Sitz der Krankheit im Ureter — Steinbildung in letzterem (oder der Niere, Ausnahme siehe oben) gesehen.

Zweifellos beweisen also meine in extenso beschriebenen Beobachtungen, daß auch in Ägypten primäre Nierensteine nach der Hinabwanderung in die Blase als primäre Vesikalsteine imponieren können. Sollen wir es nun von allen 58 Fällen der ersten Kategorie annehmen? Ich glaube, daß dagegen ein Umstand spricht, den uns die Tabelle 1 anschaulich vor Augen führt: Das relative Fehlen von Steinen im frühesten Kindesalter.

Von anderen Autoren finden wir bei Madden von 100 Steinkranken drei als „small boy" und einer als Knabe von zwei Jahren angegeben. Das wären 4 Proz.! Reyer hatte unter 72 Fällen 6 Steine von 1—10, 6 von 10—20, 21 von 20—30, 20 von 30—40, 8 von 40—50, 7 von 50—60 und 4 von 60—70 Jahren. Das sind ganz ähnliche Prozentsätze, wie die meinen. Leider geben weder Madden noch Reyer die Komposition der Steine in den verschiedenen Lebensaltern speziell an; ersterer z. T. nicht aus dem naheliegenden Grunde, daß er meistens die Lithotripsie ausgeführt hat. Zwei seiner Steine bei Knaben bestanden aber nur aus Oxalat und Urat, einer enthielt neben diesen beiden Bestandteilen noch Phosphat und der vierte bestand ganz aus phosphorsaurem Salz.

Sehen wir uns nun die Statistiken anderer Länder an (vgl. hierzu umstehende Tabelle 2), so ergibt sich nach allgemein bekannten Regeln, daß das Kindesalter bei den Steinkranken bei weitem überwiegt.

Güterbock gibt an, daß Thompson allerdings unter 100 von ihm behandelten Hospitalkranken nur 13, unter 798 Privatpatienten sogar nur 3 unter 16 Jahre alte Kranke hatte, daß aber derselbe Autor unter 2500 fremden Fällen die Hälfte unter 16 Jahre alt fand. Caviale zählt unter 5376 Fällen nicht weniger als 2989 (55,56 Proz.) nur bis 20 Jahre alte Personen. In Smyrna gar sind nach Güterbock 81 Proz. der Steinkranken nicht über 20 Jahre. Wieting und Cassape hatten in Konstantinopel von 44 Fällen 11 bis 10 und 16 von 11—20 Jahren, also 27 (= 61,4 Proz.) unter 20 Jahren. Von anderen neueren Beobachtungen zähle ich Adams auf, der in zweijähriger Tätigkeit in Indien 206 Steinoperationen ausführte, und zwar 71 bei Kindern unter 10 Jahren. Fontaynont[1]) berichtet über häufiges Vorkommen von Blasenstein bei den

1) Bull. A mém. de la soc. de chir. 1901, No. 11.

Tabelle 2.

Alter	Ägypten		Konstantinopel	Indien	Rußland		Bergamo	Triest	Württbg.	Heidelbg.	Greifswald
	Reyer	Goebel	Wieting und Cassape[1])	Adam[2])	Assendelft[3])	Dsirne	Fantino[4])	Nicolich[5])	Stein[6])	Lobstein[7])	Schrey[8])
1—10	6	1	11	71	383	195	96	26	1	12	2
11—20	6	11	16	(10—15): 15	162	55	19	19	4	6	—
21—30	21	28	5	(15—30): 7	51	18	13	14	1	3	1
31—40	20	19	3	19	12	6	7	10	4	2	2
41—50	8	10	5	16	22	7	3	7	4	6	1
51—60	7	4	3	15	über 40 J.	5	3	24	17	16	5
61—70	4	2	—	22	—	6	üb. 50 J.	35	52	13	9
71—80	—	—	—	11	—	—	—	15	24	7	3
81—90	—	—	—	1	—	—	—	2	3	—	2
Sa.	72	75	43	177	630	292	141	152	110	65	25

1) Langenbecks Archiv Bd. 70, S. 477.
2) British med. Journ. 1901, S. 1259.
3) Langenbecks Archiv Bd. 36, S. 153 u. 498.
4) Langenbecks Archiv Bd. 75, S. 192.
5) Langenbecks Archiv Bd. 69, S. 999.
6) Bruns Beiträge Bd. 34. S. 313.
7) Bruns Beiträge Bd. 27, S. 231.
8) Diss. inaug., Greifswald 1898.

männlichen Hovas (Madagaskar). Von 18, in 2 Jahren beobachteten, Fällen betrafen 13 Kinder unter 10 Jahren, 12 Knaben und 1 Mädchen. Fontaynont betont dabei ebenfalls das außerordentlich seltene Vorkommen der Nephrolithiasis. Krasnobajew hat, wie ich schon oben erwähnte, über 117 Lithotripsien allein bei Kindern berichten können.

Fantino findet auf 141 Steinleidende in Bergamo 61 Kranke unter 5 Jahren = 44 Proz., 96 bis zu 10 Jahren = 68 Proz. (vgl. Tabelle 2). Ähnlich ist die Statistik Assendelfts aus Rußland: von 630 Steinkranken waren 383 unter 10 (= 61 Proz.) und 545 (= 86,5 Proz.) unter 20 Jahre alt.

In anderen Statistiken überwiegt wiederum das hohe Greisenalter, so in der von Stein (Stuttgart) aus Württemberg gegebenen (vgl. Tabelle 2), wo nur 11 Proz. der Fälle diesseits, dagegen 89 Proz. jenseits des 50. Lebensjahres, ja 70 Proz. der Operierten sogar jenseits des 60. Lebensjahres standen, weiter in dem Material Zuckerkandls[1]) (Wien), dessen 95 mit Lithotripsie behandelte Kranke ein durchschnittliches Lebensalter von 61,8 Jahren aufwiesen. Zweidrittel dieser 95 Patienten stand im Alter von 60—70 Jahren. 36 Kranke, denen Zuckerkandl den hohen Steinschnitt praktizierte, hatten ein Durchschnittsalter von 58,6 Jahren. In einer kleineren Statistik aus der Greifswalder Klinik (Helferich) zählt Schrey 19 Fälle von 26 (= 73 Proz.) über 50 Jahre, Nicolich (Triest) hat über die Hälfte Steinkranke über 50 Jahre. Lobsteins Zusammenstellung aus der Heidelberger Klinik Czernys gibt ein Mittelding: hohe Ziffern des kindlichen und des Greisenalters, geringe Ziffern des Mannesalters, wie aus Tabelle 2 ersichtlich.

Man könnte nach den vorhergehenden, leicht zu vermehrenden Statistiken aus der Literatur sehr wohl drei Typen der Steinbildung nach dem Alter der Kranken konstruieren: Länder, in denen vorwiegend das Kindesalter, das kräftige Mannes- und das Greisenalter von Blasenstein heimgesucht ist. Es könnten sich bei einer solchen Durcharbeitung des vorhandenen Materials ganz interessante neue Gesichtspunkte ergeben.

Wir sind also wohl berechtigt, den harnsauren Niereninfarkt der Kinder als wesentliches ätiologisches Moment für Steine in Ägypten auszuschließen. Auch begünstigt die Art der Ernährung des Säuglings in der ersten Lebenszeit bei den Eingeborenen in keiner Weise die Bildung dieses Infarktes, da die Kinder meist schon ganz kurz nach der Geburt an die Brust gelegt werden; ja, wenn die Mutter zu schwach ist, nimmt eine gute Freundin — unter denen bei der Fruchtbarkeit der Bevölkerung und der langen Dauer der Laktation immer solche mit reichlicher Milch sind — das Kind an die eigene Brust. Mehlpampe und ähnliche Surrogate sind erst später, nach etwa einem Monat gelegentlich in Gebrauch, und die

1) Wiener klin. Wochenschr. 1901, S. 1047.

Kinder bleiben unglaublich lange, bis zu 3 Jahren und länger, auf die Ernährung durch die Mutterbrust, wenn auch nicht ausschließlich, angewiesen.

Sehen wir uns die Tabellen Nr. 1 und 2 nun etwas näher an, so finden wir nach dem 10. Jahre — die Angabe des Alters ist, das muß ich hier betonen, bei der einheimischen Bevölkerung Ägyptens stets nur approximatif — eine plötzliche Steigerung im Vorkommen der Blasensteine, die im zweiten Jahrzehnt weitergeht. Nach Tabelle 3 fallen in die Jahre vor der Pubertät höchstens 6 Fälle.

Nach dem 40. Jahre fällt die Anzahl der Steinkranken wieder rapide.

Nun zeigt sich nach Groß bei allen anderen Statistiken noch ausgesprochener, als das Vorwiegen in der Kindheit, die meist rapide Abnahme der Häufigkeit der Steinkrankheit nach der Pubertät. Mit dem späteren Mannesalter steigert sich dieselbe dann wieder: Die höchsten relativen Frequenzziffern bietet das Greisenalter vom 60. Jahre an. Güterbock gibt für diese Verhältnisse eine sehr lehrreiche Tabelle, deren Prinzip leider auf mein kleines Material unmöglich angewandt werden kann. Jedenfalls aber steht mein Material in krassem Gegensatz zu dieser Großschen Regel, ebenso auch die Statistik Reyers und Maddens. Teile ich mein Material in Kranke unter 16 Jahre, 16—50-jährige und Greise, so ergeben sich Zahlen von 6 (= 8 %); 62 (=84 %) und 5, resp., falls wir den Italiener mitrechnen, 6 (= 8 %).

In die Jahre 20—40 rangiert über die Hälfte aller Kranken und zugleich die überwiegende Mehrzahl derjenigen, bei denen positive Bilharzia-Befunde vorliegen. Das gibt in doppelter Hinsicht Aufschluß. Zunächst wiederum dahin, daß wirklich die Bilharzia-Krankheit ein wesentliches Moment in der Ätiologie der Lithiasis darstellen muß. Diese Jahresklassen stellen die Hauptarbeiter dar, die auch der Bilharzia-Infektion am meisten ausgesetzt sind (vgl. hierüber auch die oben zitierten Bemerkungen Frank Miltons). Zweitens dahin, daß die Bildung auch der Oxalat- und Uratsteine in die Blase erfolgt. Denn diese ist mit verschwindenden Ausnahmen der wesentliche und einzige Sitz der Bilharzia-Eier in allen nicht zu schweren Fällen der Infektion mit diesem Trematoden. Der Ureter und das Nierenbecken erkranken viel später, seltener und nur in wirklich schweren Fällen, während der Darm allerdings auch in leichteren Fällen schon affiziert sein mag; aber das ist ja für uns hier irrelevant.

Auch möchte ich auf das fast ansschließliche Vorkommen von Urat- und Oxalatsteinen im höheren Alter — ich meine natürlich hier nur den Kern der Steine, der das primäre darstellt — hinweisen. Nach dem 40. Jahre finde ich nur einen primären phosphorsauren Ammoniakstein verzeichnet. Das ist eine große Ausnahme gegenüber anderen Statistiken.

Mit diesen Ergebnissen der chemischen Untersuchung der Steine stimmt die meist saure Reaktion des Urins überein, die wir bei den ägyptischen Steinkranken und Bilharzia-Blasen antreffen. Daher haben wir auch relativ selten Bakteriurie oder bakterielle Cystitis. Die einzelnen Blasen, welche trüben, stark eitrigen, ammoniakalischen Urin entleerten, enthielten auch phosphorsaure Steine, deren drei deutliche Bilharzia-Eier umschlossen.

Es ist hier nicht der Ort und ich fühle nicht die Berechtigung, auf die Genese der Steinbildung in der Blase näher einzugehen. Aber alle diese Erwägungen lassen mir es als das Wahrscheinlichste annehmen, daß die Bilharzia-Krankheit deren sonstige Spuren ja auch im späteren Alter wohl ganz wieder verschwinden können, die Hauptursache der ägyptischen Steinkrankheit ist, daß es der epitheliale Katarrh der Bilharzia-Blase ist, der das wesentliche organische Material zum Aufbau der Steine liefert, daß daher die Bildung der Steine fast ausschließlich in der Blase und nicht in der Niere erfolgt, trotzdem die Mehrzahl derselben einen Oxalat- oder Urat- (Harnsäure-) Kern hat.

Zum überwiegenden Niederschlag von Oxalat mag die vorwiegend vegetabilische Nahrung der eingeborenen Bevölkerung führen. Daß aber diese vegetabilische Nahrung allein zur Steinkrankheit führt, glaube ich deshalb nicht, weil die weibliche Bevölkerung verschwindend wenig von Stein befallen wird, meine Tabelle gibt ebenso, wie die Maddens, nur eine Frau als an Stein leidend an. Nun ist ja bekanntlich auch in Europa die Lithiasis bei Frauen viel seltener, als bei Männern, und die mohammedanische Bevölkerung hat in ihrem weiblichen Teil eine besondere Scheu vor ärztlicher Untersuchung. Aber letztere ist in der modernen Zeit doch nicht mehr so bedeutend, daß sie wesentlich ins Gewicht fällt, und der Prozentsatz der Frauen in anderen Ländern ist sicher bedeutender als in Ägypten. Wenigstens gibt Güterbock an, daß durchschnittlich 5 Proz. der Steine auf das weibliche Geschlecht kommen (W. Coulson). Es scheint aber nicht selten auch dieser Prozentsatz nicht erreicht zu werden; ich finde z. B. bei Dsirne unter 292 Steinen nur 8. bei Wieting unter 44 keinen,

bei Stein unter 110 3, bei Nicolich unter 144 3 und bei Fantino unter 141 4 Steine beim weiblichen Geschlecht notiert. Nach diesen statistischen Erhebungen scheint also Ägypten in bezug auf die mangelnde Lithiasis bei Frauen nicht gerade eine exzeptionelle Stellung einzunehmen. Vielleicht ist man aber doch berechtigt, auch aus der unvergleichlichen Seltenheit, mit der Stein und anerkannterweise die Bilharzia-Krankheit bei den ägyptischen Frauen gefunden wird, auf einen ätiologischen Zusammenhang beider Leiden zu schließen. Der vorwiegend vegetabilischen Nahrungsweise der uns interessierenden Bevölkerungen kommt dann nur die Rolle eines gewiß nicht zu unterschätzenden Adjuvans, speziell in Hinsicht auf die Bildung von Oxalaten, zu.

Betonen möchte ich die relative Seltenheit von sog. sekundären Steinen, d. h. phosphorsaurer Ammoniak-Magnesia. Es zeugt von der, auch anderwärts von mir betonten, leidlich guten, weil sauren Beschaffenheit des Bilharzia-Urins. Wir dürfen allerdings nicht vergessen, daß recht viele Steine doch noch Schalen aufweisen, die von einer später erfolgten sekundären Infektion des Urins Zeugnis ablegen.

Diese Beobachtung erinnert uns an eine Angabe Reyers (l. c. S. 212), daß ihm: „einzig aus Phosphaten gebildete Steine in Kairo nicht vorgekommen sind. Phosphatische Kernbildung findet sich nur einmal in meiner Sammlung. Durch die Güte meines ausgezeichneten Kollegen und Freundes, des Herrn Dr. Schledehaus in Alexandrien, welcher zur Ehre seiner Kunst und seines Vaterlandes seit Jahren in Ägypten wirkt, habe ich etwa 25 von ihm ausgezogene Alexandriner Steine zur Untersuchung erhalten, und unter ihnen mehrere Exemplare getroffen, welche alleinig aus Phosphaten bestanden, sowie überhaupt bei Steinen mit anderer Kernbildung phosphatische Belege sich verhältnismäßig häufig und dick aufgelagert vorfanden, für mich ein Beweis, von welch großem Einflusse die klimatischen Verhältnisse auf den Reizvertrag der Blase sind, und wie ein feuchtes und unbeständiges Klima, wie jenes von Alexandrien, der Entwicklung einer die Harnzersetzung einleitenden Blasenentzündung günstiger ist als ein trockenes, beständiges, wie jenes von Kairo."

Nun, wenn wir auch zugeben wollen, daß Nieren- und Blasenkranke sich in Kairo wohler fühlen, als in Alexandrien, so werden wir doch diese von Reyer angenommenen schwerwiegenden Einflüsse des Klimas negieren müssen und in dem Überwiegen von Phosphaten in den Steinen Alexandriner Provenienz eher eine Zufälligkeit sehen, zumal sie hier auch nicht gerade häufig sind, und andererseits die Maddensche Statistik reichlichen Phosphatgehalt auch in Steinen, die aus Kairo stammen, aufweist.

Als Besonderheiten der ägyptischen Lithiasis, soweit mein Material Zeugnis davon ablegt, verweise ich hier auf die häufige Multiplizität der Steine. Bei der Operation selbst wurden 14 mal mehrere Konkremente entfernt, 6 mal 2, 3 mal 3, 2 mal 4, 2 mal 5 und einmal 6; bei diesen multiplen Steinen waren 4 mal Oxalate, 7 mal Urate, einmal Phosphate vorhanden. In einem Falle (Nr. 42 der Tabelle 3) war neben primärem Oxalat, auch primäres Urat (Harnsäure) vorhanden, eine besonders interessante Kombination, die wohl nur durch nacheinander einsetzende Bildung der Steine, jedesmal um ein Blutkoagulum, zu erklären ist. In 8 von den 14 Steinen war sicher Bilharzia vorhanden. Öfters fanden wir in der Anamnese den vorherigen Abgang von Konkrementen angegeben und zweimal (Nr. 2 und 36, Tab. 3) wurde ein Rezidivstein von uns operiert. in einem dritten Falle, Nr. 14—15 der Tab 3, hatten wir selbst die erste Operation ausgeführt. Bei zweien dieser rezidivierenden Fälle bestand Bilharzia. In beiden handelte es sich um Urate, während der Fall Nr. 2 als Kern ein Oxalat aufwies. Er war sicher nicht mit Bilharzia kompliziert.

Reyer fand unter 72 Steinkranken, die er selbst unter den Händen hatte, 12 mal (= 16 Proz.) mehrfache Steine. Dazu kommt ein Fall, den er nicht selbst behandelt hat. 5 mal waren 2, 2 mal 3, 2 mal 4, 2 mal 5 und 2 mal 6 Steine vorhanden.

Madden erwähnt 10 mal (= 10 Proz.) mehrfache Steine: 5 mal 2, je 1 mal 3, 5 und 7, und zweimal spricht er nur von mehreren Steinen. Reyer betont, daß die Kerne der multiplen Steine meist Harnsäure oder kleesaurer Kalk waren. Ähnlich verhält sich das Maddensche Material, so daß sie beide mit meinen Beobachtungen gut übereinstimmen. Die gewöhnliche Ursache mehrfacher Steine ist ohne Zweifel, wie Reyer richtig sagt, die Ablagerung mehrfacher Kerne. Daß unter meinem Material durch Selbstzerklüftung oder Absprengung einzelner Steine einmal eine Multiplizität hervorgerufen ist, ist meist schwer nachzuweisen. Eine Selbstzertrümmerung hat jedoch sicher stattgefunden im Fall Nr. 59 der Tab. 3, da man hier die verschiedenen Steinchen zu einem einzigen großen ohne schwere Mühe zusammensetzen kann: Die gemeinsame (ursprüngliche) Außenseite zeichnet sich durch runde Form und kleinhöckerige (maulbeerartige) Oberfläche aus, während die Bruchflächen ganz glatt und aneinander abgeschliffen sind. Es handelt sich in diesem Fall um einen Oxalatstein. In Nr. 31 der Tab. 3 ist wohl sicher eine Absprengung oder Abblätterung des schaligen großen Steins erfolgt und um einen Teil des abgeblätter-

ten Stückes hat sich der zweite, kleinere Stein gebildet. Die anderen abgeblätterten Teile dürften spontan abgegangen sein. Ähnlich verhält es sich in Fall Nr. 20. Hier besteht ein großer Stein und ein kleiner, schmaler, länglicher, bohnenförmiger. In Fall 30 macht der vierte, kleinste, ganz unregelmäßig geformte Stein den Eindruck, daß er aus einem abgeblätterten Stücke der drei anderen entstanden sein dürfte; auch erhält er im Gegensatz zu den anderen Phosphat. Alle anderen multiplen Steine dürften primär multipel angelegt sein. Reyer findet unter seinen 12 multiplen Steinen nur einmal, daß „6, größtenteils aus kleesaurem Kalk gebildete, eine Vervielfachung durch Abblätterung außer allen Zweifel stellen. Der in losen Blättern geschichtete kleesaure Kalk findet sich an einzelnen dieser Steine stellenweise losgebrochen, die Bruchflächen und die losgebrochenen konvex-konkaven Schalstückchen, 3 an Zahl, sind bereits wieder mit einer dünnen Schicht kleesauren Kalkes belegt und dadurch abgerundet. Der Kranke war früher nie sondiert worden, und wurde bald nach seiner Aufnahme operiert." Letzteres können wir auch von unsern Kranken sagen. Wir haben damit in den ägyptischen Steinen recht hübsche Beispiele dieser interessanten Erscheinung, der Selbstzertrümmerung, resp. Vervielfältigung eines Steines durch spontane Abblätterung und Wiederheranwachsen des abgesprengten Stückes vor Augen. Euglisch[1]) hat vor kurzem in einer Arbeit über spontane Zertrümmerung der Harnsteine in der Blase auch über 9 Steine aus der Reyerschen Sammlung berichten können, an denen sich mehr oder weniger ausgesprochene Anzeichen jenes Phänomens nachweisen ließen.

Daß sich verschiedene Steine als Urethralsteine und bei den multiplen gelegentlich der eine oder andere als solcher präsentierte, kann uns nicht Wunder nehmen. Nach Reyer „kam 4mal die Mehrzahl der Steine auf den häutigen Teil der Harnröhre, woselbst sie 3mal einen gegliederten Kegel bildeten, In einem dieser 3 Fälle befand sich außerdem noch ein großer Stein in der Blase." Was der „gegliederte Kegel" bedeuten soll, weiß ich nicht. Madden erwähnt unter 100 Fällen 7mal Urethralsteine, öfter in Kombination mit solchen in der Blase. Zu betonen ist, daß selbst größere Steine ganz oder teilweise in der Urethra, speziell in der erweiterten Pars prostatica vorgefunden wurden (vgl. z. B. Nr. 39 der Tab. 3). Daß dies auf besondern Verhältnissen der Bilharzia-Urethra beruht, habe ich oben schon auseinandergesetzt. In der Urethra

1) Langenbecks Archiv Bd. 76, Heft 4.

selbst, resp. der oben erwähnten Tasche der Pars prostatica, dürfte kein Stein gebildet sein. Nur einmal, Fall Nr. 36 der Tab. 3, stieg mir der Verdacht auf, einen primär hier entstandenen, d. h. einen echten Urethralstein, vor Augen zu haben. Die Möglichkeit, daß sich in der Harnröhre Steine bilden können, ist sehr wohl in Hinblick auf die oben erwähnten anatomischen Veränderungen ihrer Schleimhaut durch die Eier des Bilharzia-Wurms zuzugeben. In dem Falle Nr. 36 kam hinzu, daß ein Rezidiv vorlag. Der erste Stein war 5—6 Jahre vorher per Urethrotomiam entfernt und noch bei der zweiten Aufnahme bestand eine Fistel. Der Stein war nußgroß und hatte sich, wenn er nicht in dem Rezessus der Pars prostatica gebildet war, sicher hier vergrößert. Hierauf würde dann die Schale von phosphorsaurem Kalk und Ammoniak-Magnesia hindeuten. Umgekehrt hatte bei Fall Nr. 11 der Tab. 3 der eine Stein, der in der Blase geblieben war, einen Phosphatmantel, während der kleinere, in die Urethra gerutschte, nur aus Oxalat bestand. In diesem Fall war also die Phosphatauflagerung lediglich in der Blase geschehen, vielleicht, weil der Urethrastein in einem Rezessus, gut vor Ablagerungen geborgen, lag.

Dreimal saß der Stein in einer Art Divertikel des Vertex vesical, so daß er selbst einmal (Nr. 5 der Tab. 3) nicht mit dem Katheter resp. der Steinsonde gefühlt wurde. Diese Divertikel oder divertikelartigen, durch partielle Kontraktion der Muskulatur um die Steine gebildeten, Ausbuchtungen — denn nach Entleerung der Steine waren sie nicht mehr deutlich abgrenzbar, — sind auch von Madden erwähnt, er spricht von: very „pockety" bladder, encysted stone, fasciculated bladder, und zweimal von stone in pouch at apex of bladder. Villeicht ist der „Pfeiffenstein" (Nr. 60 der Tab. 3) auch durch frühzeitige, partielle Encystierung eines Teiles des Konkrementes entstanden. Nach den Autoren soll diese Form durch teilweises Hineinragen des Steins in Blasenhals und Urethra bedingt sein. Wir müssen das auch für unseren Pfeiffenstein als möglich zugeben. Wie oft fanden wir die Mündung der Urethra vom Stein occupiert! Madden erwähnt ebenfalls einen „stone unpacted acros the neck of bladder" und zweimal „stone fixed at neck of bladder." In unserem Fall war leider eine nähere Konstatierung des Verhaltens der Blase unmöglich.

Prostatahypertrophie fand sich sehr selten. Das ist ja nicht zu verwundern, da wenig alte Leute am Stein operiert wurden. Fall 64 der Tab. 3, ein 65jähr. Fellach, hatte eine ausgesprochene Prostatahypertrophie, Fall Nr. 59 der Tab. 3, ein 50jähr. Fellach,

eine etwas vergrößerte Prostata. In letzterem Fall beruhte die Steinbildung sicher, im ersteren mit Wahrscheinlichkeit auf Bilharzia. Auch Madden gibt unter seinen 100 Steinkranken nur zweimal Prostatahypertrophie an. Sie scheint bei der einheimischen Bevölkerung Ägyptens selten zu sein. Ich habe einige wenige Fälle gesehen und mit Blasenspülungen behandelt, nur einmal war ich bei einem Araber in der Lage, die Exstirpation des Organs per sectionem altam (mit vorzüglichem Endergebnis) zu machen.

Dagegen sah ich Steinbildung bei einem Italiener mit Prostatavergrößerung, bei dem allerdings die Symptome von seiten der Prostata ganz in den Hintergrund traten, so daß man nicht von einem „Prostatiker" sprechen konnte.

Von allgemeinen Symptomen, die bei unsern Steinkranken auffielen, möchte ich nur auf das öftere Vorkommen vergrößerter Milzen verweißen, auch Leberanschwellungen kamen vor. Die Milz war besonders geschwollen bei den Fällen Nr. 11, 12, 23, 27. 32. 36 der Tab. 3; die Patienten standen im Alter von 18—35 Jahren; 4 hatten sicher, 2 wahrscheinlich Bilharzia. Daß die Milzschwellung mit der Steinbildung in Zusammenhang steht, halte ich für ausgeschlossen, eher mit der Bilharzia-Krankheit (Blutveränderungen (Eosinophilie) bei dieser?). Die Milzschwellung, deren Vorkommen ich auch in einer demnächst in den Mitteilungen aus den Grenzgebieten der Medizin und Chirurgie erscheinenden Arbeit über Leberabscesse Ägyptens betont habe, ist nur ein Fingerzeig auf allgemeinere Erkrankung, die aber vielleicht auf die Steinbildung nicht ohne Einfluß ist. Ich habe in jener Arbeit die Einwirkung alimentärer Schädlichkeiten (Trinken schmutzigen, unfiltrierten Nil- und Tümpel-Wassers, Essen verfaulter Nahrungsmittel, namentlich Fische usw.) auf Leber und Milz hervorgehoben. Es ist nicht undenkbar, ja wahrscheinlich, daß auch die Nieren und der Urin unter diesen Schädlichkeiten leiden und daß seine Zusammensetzung unter diesen Intoxikationen den Urin mehr zur Salzausscheidung und Steinbildung disponiert.

Das sind Hypothesen, die hier nur angedeutet und nur durch genaue chemische Analysen usw., die mir unmöglich waren, erhärtet werden können.

In bezug auf die Symptomatologie der ägyptischen Lithiasis sei hier nur auf die relativ große Anzahl von kleinen Steinen hingewiesen, die zur Operation kommen. 20 meiner Steinkranken hatten Steine bis 10 g Gewicht, davon 12 nur solche von 1—2 g. 27 Steine waren von 10—50 g schwer, die Mehrzahl derselben be-

wegte sich aber in der Nähe der untern Gewichtsgrenze. Unter Maddens 100 Steinen sind 36 unter 10 g schwer, davon 10 unter 2 g. Ich kann nicht entscheiden, ob diese Größen-, resp. Gewichtsverhältnisse abnorm niedrige sind. Aber, wenn es ausgemacht ist, daß die Fellachen nur bei stärkeren Beschwerden den Arzt aufsuchen, so müssen wir annehmen, daß diese kleinen Steine schon relativ bedeutende Schmerzen gemacht haben. Vielleicht macht die Kombination der Bilharzia-Cystitis und des Steins die Symptome besonders aggravierend.

Wie wir für die ägyptische Steinkrankheit in ihrer überwiegenden Mehrzahl, um nicht zu sagen ausschließlich, eine besondere Ätiologie nachweisen können — eine ähnliche, einheitliche Ursache der Lithiasis scheint noch im südlichen China zu bestehen, wo Scheube schon lange ebenfalls die Bilharzia als Ursache vermutete, eine Hypothese, die in jüngster Zeit durch die Entdeckung einer zweiten Bilharzia-Art, des Schistosomum haematobium japonicum, Katsurada, eine glänzende Bestätigung erhalten hat, — so haben wir auch meiner Ansicht nach bei den ägyptischen Steinkranken eine besondere, individuelle Therapie einzuschlagen. Der Streit über Lithotripsie und Sectio alta wogt noch hin und her. Fantino hat vor kurzem eine, wenn auch nicht erschöpfende Übersicht der einschlägigen Ansichten gegeben. Im allgemeinen wird in Deutschland, den Eindruck hat man bei Durchsicht der Literatur, von den Chirurgen der Sectio alta der Vorzug gegeben, während sich die speziellen Urologen mehr der Lithotripsie bedienen. Letztere setzt entschieden eine größere Gewandtheit und Übung voraus, während der hohe Blasenschnitt von jedem, nur irgend chirurgisch ausgebildeten Arzte vollführt werden kann. Das wird dem Schnitt immer ein großes Übergewicht in der täglichen Praxis verschaffen. Daß im allgemeinen die Heilungsdauer bei der Lithotripsie eine viel kürzere ist, kann man ohne weiteres zugeben. Eine andere Frage ist die: welche Art der Operation ist die weniger gefährliche? Direkte Vergleiche beider Operationsmethoden an der Hand des Materials eines und desselben Operateurs sind deshalb nicht einwandsfrei, weil ein geübter, Lithotripsie bevorzugender Chirurg nur die schweren, der Lithotripsie trotzenden Fälle, insbesondere große, die ganze Blase ausfüllende, Divertikel- und angewachsene Steine der Sectio alta reservieren wird. Daß diese Operationsmethode bei einer solchen Auswahl ungünstigere Resultate ergibt, ist natürlich. Es spielt nicht die Methode, sondern die Schwere der Fälle eine Rolle für die Prognose. Man kann in be-

zug auf die Wahl der Operationsmethoden der Blasensteine keine klarere Darstellung wünschen, als sie Nitze im Handbuch der speziellen Chirurgie von Bergmann, Bruns und Mikulicz gibt (vgl. auch die Ausführungen von Krüger, diese Zeitschr., Bd. 68, S. 291). Entschieden aber geht Zuckerkandl zu weit, wenn er nach Zitierung einiger Statistiken sagt:

„Man soll aus derartigen statistischen Daten nicht zu weitgehende Folgerungen ziehen; allein die Übereinstimmung ist so auffallend, daß der Schluß wohl berechtigt ist, daß unter allen Umständen der Steinschnitt mit größerer Gefahr für das Leben des Kranken unternommen wird, als die Zertrümmerung."

Ich muß das absolut bestreiten. Gerade die Resultate der beiden Methoden an ein und demselben Material, wie sie von mir hier publiziert werden, und von Milton und Madden früher publiziert sind (vgl. unten) zeigen, daß beide Methoden sehr wohl miteinander rivalisieren können und daß man der Lithotripsie vor dem hohen Steinschnitt in keiner Beziehung große Vorteile vindizieren kann.

Bei den ägyptischen Steinkranken haben wir neben der Entfernung des Steins auch der ätiologischen Therapie — die hier eben im allgemeinen klarer liegt als bei den Steinen Europas, Indiens usw. — Genüge zu leisten, d. h. der Therapie der Bilharzia-Cystitis. Leider hat sich bisher kein Mittel gefunden, die Würmer selbst im Blute des Menschen zu töten; aber wir haben in der Auskratzung der kranken Blase ein Moment, das die Krankheit, soweit sie die Blase wenigstens betrifft, entschieden gut beeinflußt. Ich habe das in der in Bd. 66 dieser Zeitschrift publizierten Arbeit schon genügend betont. Die Exkochleation der Blase ist selbstverständlich sowohl per sectionem medianem als altam möglich. In Figur 6 gebe ich das mikroskopische Bild eines durch Auskratzung der Blase von der Urethrotomie-Wunde hergewonnenen Bröckels wieder. Es handelt sich um Fall Nr. 6 der Tab. 3. Man sieht das Blasenepithel mit deutlichen v. Brunnschen Bindegewebsleisten samt einem Teile des Bindegewebes der Mukosa. Im Epithel, das z. T. in Desquamation begriffen ist und in den tieferen Bindegewebslagen Eier des Bilharziawurms. Bei a ist einem Wurmei eine Riesenzelle angelagert. Jedenfalls ist diese Auskratzung der Blase, die nicht etwa mit scharfem, sondern mit stumpfem, sonst zur Steinextraktion gebrauchten Löffel vollführt ist, eine genügende. Daß das Gewebe so leicht zu entfernen gewesen ist, zeugt schon von seiner pathologischen Beschaffenheit. Selbstverständlich wird

nicht die ganze Blasenschleimhaut entfernt, sondern nur die inselförmig von Eiern okkupierten Stellen.

Im allgemeinen wird man die Auskratzung der Blase von einer suprapubischen Wunde leichter machen können, als von einer perinealen. Schon dies spricht für die Bevorzugung der ersteren Methode. In zweiter Linie aber der Umstand, daß die Urethra und der Blasenhals besonders stark und oft von Bilharzia-Infarcierungen betroffen sind. Nun sollte man meinen, daß man deshalb gerade diese Gegenden erst recht zugängig machen und therapeutisch in Angriff nehmen müsse. Dagegen spricht aber das fast regelmäßige Zurückbleiben einer Fistel und Blaseninkontinenz nach Dehnung dieser Teile. In meinem Material finden wir 11mal Sectio mediana notiert. In 6 Fällen wurde diese Operation allein vollführt, davon heilten 3 (Nr. 2, 9 und 48 der Tab. 3) anstandslos und ziemlich rasch, 3 aber behielten Fisteln (Nr. 36, 41 und 64, von denen 41 etwa $1^1/_2$ Monat post operationem seiner Pyelitis, die schon vor der Operation vorhanden war, erlag). Dreimal wurde die Sectio mediana gemacht, aber wegen Größe des Steines gleich die Sectio alta angeschlossen, da ich aus den angeführten Gründen eine zu große Dehnung des Blasenausgangs vermeiden wollte. Alle 3 Fälle (Nr. 1, 11 und 56 der Tab. 3) heilten anstandslos, allerdings erst in längerer Zeit. In 2 Fällen, wo zuerst Sectio mediana und später alta praktiziert wurde, blieb einmal eine Fistel, der andere Fall starb mit Fistel (Nr. 6 und 7 der Tab. 3, deren ausführliche Krankengeschichte mitgeteilt ist). Gerade diese Beobachtungen, vor allem Nr. 6, zeigen den Vorteil der Sectio alta vor der Mediana. Bei letzterer bleiben allzu leicht Fisteln zurück, auch wenn der Urin sonst gut ist! Es mag das wiederum mit der Bilharzia-Infarcierung von Blasenhals und Urethra zusammenhängen. Kommen doch schon spontan, als typisches Krankheitsbild, hier die sogenannten Bilharzia-Fisteln des Perineums vor, die durch ihr langes Bestehen öfter zu starken Infiltrationen, ja tumor-(fibrom-)artigen Bildungen Veranlassung geben. Sind nätürlich derartige Fisteln schon mit Stein kombiniert, so wird man ohne weiteres die Sectio mediana machen, wie in Fall Nr. 3 der Tab. 4. Ich glaube, daß das Bestehenbleiben einer Fistel besonders durch die Dehnung des Sphincter vesicae bei der Extraktion des Steines bedingt wird, eine Dehnung, die zu beständigem Urinträufeln führt und eben deshalb so schwer reparabel ist, weil die Gegend durch die Infarcierung mit Bilharzia-Eiern entzündlich infiltriert ist.

Man wird fragen, weshalb denn, um diese Dehnung zu vermeiden,

nicht die perineale Lithotripsie, wie sie in letzter Zeit von England her wieder besonders empfohlen wird (Harrison, Keegan), angewandt ist. Nun scheint mir zunächst bei dieser Operation eine gewisse Dehnung des Blasensphinkters nicht zu vermeiden zu sein. Rühmen doch ihre Verfechter besonders die Möglichkeit, ein sehr dickes Instrument zum Zerkleinern in die Blase führen zu können. Andererseits aber sehe ich den Vorteil dieser perinealen Lithotripsie gegenüber der Sectio alta absolut nicht ein. Wenn schon einmal eine Wunde gesetzt werden soll, so sollte man dieselbe auch so setzen, daß man mit Zuhilfenahme des schärfsten Sinnes, des Auges arbeiten kann. Und das gewährt die Sectio alta. Daß sie nicht gefährlicher ist, als die mediana, wird jeder zugeben und lehrt meine Statistik, wie jede andere. Wenn Keegan angibt, eine Mortalitätsziffer von 61:147 bei der Sectio alta zu haben, so ist das so unglaublich, daß man darüber kein Wort zu verlieren hat. Der einzige Vorteil der mediana vor der alta könnte in der besseren Drainage der Blase bei der ersteren und in der Möglichkeit, alte Leute früher aufstehen lassen zu können, gefunden werden.

Die Vorteile der Drainage von unten her hat man in der Diskussion auf dem letzten Chirurgenkongresse, anläßlich der Besprechung der Prostatektomien, betont. Aber für Stein, wo keine Tasche, keine tiefe Wundhöhle nach dem Rektum zu geschaffen ist, wo die Blase immer noch ein Rundorgan darstellt, läßt der Abfluß ohne Zweifel, zumal, wenn man die Kranken sich auf den Bauch oder die Seite legen läßt, nichts zu wünschen übrig; ja bei alten Leuten, mit ihrer post-prostatischen Tasche wird die Drainage nach dem Bauch zu eher wirksam sein, als die nach der Urethra. In bezug auf das Aufstehenlassen muß ich sagen, daß meine Kranken fast ohne Ansnahme schon ein oder zwei Tage nach der Sectio alta aufstanden, selbst wenn es ärztlich verboten war. Dafür hatte man es eben mit den Fellachen, den Kindern des ägyptischen Landes zu tun. Geschadet hat ihnen das nie. Da nun, wie ich schon öfter ausführte, die meisten ägyptischen Steinkranken Männer in den besten Jahren sind, so lag für mich ein doppelter Grund vor, die Sectio alta allen anderen Operationsmethoden vorzuziehen.

Es fragt sich nun: Soll man die primäre Naht machen oder nicht? Ich habe sie 12 mal vollführt, wenn Urin und sonstige Wundverhältnisse gut schienen; sie hat meistens die Heilungsdauer erheblich abgekürzt, wenn auch meistens, wenigstens für einige Tage, Urin tropfenweise entleert wurde. Gelegentlich habe ich auch Cystopexie dabei gemacht. Das Cavum Retzii wurde stets im unteren Wand-

winkel durch einen Jodoformgazestreifen drainiert. Die Cystopexie, die ja wesentlich angegeben ist, um die Blasenwunde oben frei von dem Urin zu halten und dadurch rascher zur Heilung zu bringen, (Rasumowsky), habe ich — auch bei nicht primärer Naht — deshalb oft angewandt, da die Blase nach der Befreiung von ihrem Stein sich zusammen- und in die Tiefe des Beckens zurückzog, so daß man nun zwischen Bauchdecken und Blase einen ziemlich großen toten Raum hat, der eben durch Fixierung der Blase an die Bauchwunde vermieden wurde.

Doch ich bin der Beschreibung meiner Operationsmethode vorausgeeilt, da ich nicht erklärt habe, weshalb wir uns in den meisten Fällen des Vorteils der primären Blasennaht begeben haben. Es liegt das eben in den eigenartigen Verhältnissen der Bilharziablase. Wenn man an die Extraktion des Steines eine Exkochleation der Blase anschließt, so muß man auch für ausgiebige Drainage Sorge tragen. Wer bürgt uns dafür, daß durch die Spülung nach der Operation alle Trümmer gut entleert sind, Trümmer, die bei Retention sehr leicht wieder zu einem Steinrezidiv Veranlassung geben könnten? Zweitens ist die Drainage aber zur Entlastung der Blase nach vielfachen Erfahrungen das beste Mittel.

Wenn wir keinen Dauerkatheter eingelegt haben, so geschah das, weil derselbe zunächst bei Offenbleiben der Blasenwunde unnötig war; aber auch bei primärer Naht wurde er unterlassen, da die Urethra auf Reize des Katheters, zumal bei Bilharzia-Urethritis, allzu rasch mit einer Entzündung antwortet. Rasumowsky hat die Vorteile der Sectio alta ohne Dauerkatheter überzeugend nachgewiesen und Nicolich schließt sich mit seinen Erfahrungen diesen Beobachtungen vollkommen zustimmend an.

Von 54 Epicystotomien habe ich 3 verloren, sämtlich an Pyelonephritis, die offenbar schon vor der Operation bestand, Fall Nr. 7, 47, und 62 der Tab. 3, von denen der erstere noch vergeblich neptrektomiert wurde. Mein Vertreter hat allerdings unter 8 derartigen Operationen einen an Peritonitis verloren, Folge der Eröffnung des Peritoneums bei der Operation, die im allgemeinen, wie ich mehrmals erfuhr, ganz gefahrlos ist. Ein Kranker (Fall Nr. 12) ist moribund, an Urämie leidend, ausgetreten. Alle diese Ereignisse dürften der Operation nicht zur Last fallen. Es ist zu betonen, daß die Steine jedesmal groß und schwer waren: zweimal je 95 g und je einmal 44 und 56 g schwer! Ein Fall, Nr. 32 der Tab. 4, ist mit Fistel nach der Sectio alta entlassen. Der Urin war trübe und stinkend, Pat. ließ sich nicht mehr halten.

Vergleichen wir die Resultate der Lithotripsie in Ägypten mit unserer Statistik, so hatte Madden unter 76 Lithotripsien 5 Todesfälle. Zwei von diesen Todesfällen kann man der Operationsmethode zur Last legen: einmal handelte es sich um einen 61 g schweren aus Urat und Phosphat bestehenden Stein, das andere Mal um einen 55 g schweren, außer diesen beiden Bestandteilen noch Oxalat enthaltenden.

Vom ersten sagt Madden: Several strictures of urethra; instruments passed with difficulty throughout; emphysema noticed around perinaeum towards end of operation; died three days later. Found post-mortem a rent in the posterior wall just beyond neck of bladder at the bottom of a pouch in the wall; extra-peritoneal; intense pelvic peritonitis starting apparently on the left side low down in pelvis; several fragments of stone in the pouch; right kidney cystic and atrophic, left acutely inflamed."

Und vom zweiten: „Very bad cystitic bladder; walls very soft. During operation, noticed some emphysema of abdominal wall. Opened bladder supra-publically, and found small hole in bladder-wall towards the right side. Sutured this, and the supra-pubic wound to the skin, and drained. Patient died four days later; right kidney was a bag of pus, and there was extensive peritonitis, extending from the supra-pubic wound."

Also zweimal inkomplette Blasenruptur bei der Operation! Unter 4 Fällen von perinealer Lithotripsie hatte Madden einen Todesfall bei einem 2jährigen Knaben, bei dem keine Todesursache bei der Autopsie gefunden wurde, aber die Blase fest kontrahiert um zwei Steinfragmente. Unter 3 Fällen von Sectio alta endlich hatte derselbe Operateur einen Todesfall an „extensive peritonitis."

„The incision into the bladder wall well below the peritoneal reflection, but was very sloughy, and inflammation had extended to the peritoneum from the wound."

Übrigens war der Stein 182 g schwer und Nieren und Ureter stark affiziert. — Frank Milton sagt (l. c.):

„Calculi, if formed, should be removed by lithotrity, as cutting operations run a comparatively unfavorable course."

Einen Beweis für dies absprechende Urteil der schneidenden Steinoperation bleibt er aber schuldig, und ich glaube nicht, daß er bessere Daten als Madden beibringen kann.

Leider waren mir die Schriften H. Miltons über die Lithotripsie in Ägypten trotz vielfacher dahingehender Bemühungen nicht zugängig, so daß ich auf einen Vergleich meiner Operationsresultate mit den seinen verzichten muß.

Ohne die Berechtigung der Lithotripsie auch in Ägypten be-

streiten zu wollen, — in den 2 von mir lithotripsierten Fällen Nr. 24 und 28 der Tab. 3 konnten die Kranken ganz wohl und munter in 5 und 6 Tagen entlassen werden — halte ich doch die Sectio alta für angebrachter wegen der Möglichkeit, gleich die Bilharzia-Cystitis behandeln zu können, und wegen der öfter zu beobachtenden großen, harten Steine, die nicht selten der Lithotripsie widerstehen.

Auch bei Frauen würde ich die Sectio alta der Kolpocystotomie vorziehen, trotzdem ich letztere Operationsmethode in dem einen, mir zur Operation gekommenen Fall angewandt habe.

Die Sectio alta habe ich stets in leichter Beckenhochlagerung mit Anfüllung der Blase durch Borsäurelösung, später nach Entleerung der Blase nur auf einem eingeführten Katheter gemacht, um die plötzliche Überschwemmung des Operationsgebietes mit Flüssigkeit zu vermeiden, eine Methode, die ich nur anraten kann. Die Senkung des Katheters muß dabei allerdings sehr forciert werden und bei dieser Manipulation ist Vorsicht von nöten wegen der gelegentlich morschen Blasenwandungen. Einmal ist der Katheter wirklich durch die Blasenwand in das Peritoneum gedrungen, glücklicherweise ohne schwerere Folgen. Der nicht uninteressante Fall ist der folgende:

Nr. 4 der Tabelle 4. Calculus phosphat., Bilharzia-Infiltration des Blasengrundes. Sectio alta. Heilung.

36jähriger Bauer aus dem Delta; ist schon zweimal wegen Stein operiert. Jetzt fühlt man mit dem Katheter rauhe Tumormassen in der Blase, einmal nur einen Stein. Bei der Sectio alta zeigt sich, daß der eingeführte Katheter durch die sehr stark geschrumpfte Blase hindurch in das Peritoneum gedrungen ist. Abschließende Naht des Peritoneums. Annähung der sehr geschrumpften Blase an die Bauchwand. Incision. Links hinten unten neben höckerigen festen Tumormassen liegt ein kleiner, bröckeliger (Phosphat-)Stein. Vergeblicher Versuch, mit dem scharfen Löffel oder der Schere etwas von den Tumormassen zu erhalten. Drainage.

Entlassung 45 Tage post operationem mit oberflächlich granulierender Wunde. Pat. befindet sich sehr wohl, muß abe aller 2 Stunden Urin lassen.

Bezüglich der Richtung der Incisionen habe ich Längsschnitt durch die Linea alba, stets ohne Ablösung der Recti von der Symphyse, und Querschnitt der Blasenwand, möglichst hoch oben, entfernt von der Symphyse bevorzugt. So kann man die Naht gut anlegen, die meist etagenweise mit Katgut erfolgte bis auf eine zentrale Öffnung für ein dickes Gummidrain, wenn nicht primärer, vollkommener Schluß vorgezogen wurde.

Es wurde meistens in Chloroformnarkose, in einigen Fällen unter Rückenmarksanästhesie mit Tropakokain operiert.

In der Nachbehandlung wurde neben täglichen Blasenspülungen ausgedehnter Gebrauch von täglichen warmen Bädern — immer vor der Spülung, — Salol, Salina (Wildunger Wasser), Natrium carbonicum, und bei irgendwelchen Symptomen von seiten der Nieren von Urotropin und ausschließlicher Milchdiät gemacht.

Zum Schluß sei mir noch gestattet, auf das Referat zu Wildts Vortrag über Blasensteine, auf dem 1. ägyptischen Kongreß für Medizin (in der Wiener klin. Woch. 1903 S. 82) — die ausführliche Mitteilung ist bisher nicht erschienen — hinzuweisen. Wildt, der in 85 Proz. die Lithiasis auf Bilharzia zurückführen zu können glaubt, hat unter 100 operierten Fällen (Sectio alta) nur zwei infolge nephritischer Abszesse verloren, er hat etwa in der Hälfte der Fälle die Blasennaht gemacht.

Tabelle 3.

1. Alter: 7 J. — Heimat: Alexandrien. — Anzahl der Steine: 1. — Gewicht: 67 g. — Größe: 1,6 : 4,3 : 4 : 7. — Makroskopisches Aussehen: Maulbeerstein. Weißgrau. Durchschnitt: gelbbraunes, geschichtetes Zentrum, weiße Peripherie. — Chemische Beschaffenheit: Zentrum (primär): Urat mit etwas Phosphat (Ca). — Peripherie (sekundär): Wesentlich Phosphat, ganz peripher wieder mit mehr Urat. Etwas NH_3. — Operation: Mediana vergeblich; dann alta (primäre Naht). — Resultat: Heilung in 26 Tagen. — Bilharzia: ? (wahrscheinlich). — Bemerkungen: Blasenschleimhaut rötlich. Primäre Naht. Geht nach 2 Tagen auf. Der Stein war zu groß für die Extraktion per urethram, er füllte die ganze Blase aus.

2. Alter: 12 J. — Heimat: Alexandrien (Jude). — Anzahl der Steine: 1. — Gewicht: etwas mehr als 1 g. — Größe: 0,7 : 1,6 : 1,7. — Makroskopisches Aussehen: Graubraun, bröcklig. — Chemische Beschaffenheit: Zentrum (primär): ? Oxalat. — Peripherie (sekundär): nur Phosphat (K und Na in geringer Menge). — Operation: Mediana. — Resultat: Heilung in 27 Tagen. — Bilharzia: Nein. — Bemerkungen: Rezidiv. Vorher in Kairo. Starke Strangurie.

3. Alter: 12 J. — Heimat: Alexandrien. — Anzahl der Steine: 1. — Gewicht: 57 g. — Größe: 3,5 : 4,3 : 5. — Makroskopisches Aussehen: abgeplattete Birne, Maulbeerstein, fein granuliert. Weiß. Schwarzes strahliges Zentrum, das aber ganz innen wieder bräunlich geschichtet wird. — Chemische Beschaffenheit: Zentrum (primär): Urat. — Peripherie (sekundär): Zentrum von Urat in etwa 5 mm Durchmesser, dann etwa 2—3 mm breiter Oxalat; dann ca. 10 mm breite phosphorsaure Kalkzone, in der wenig NH_3. — Operation: Alta (nach vergeblicher Lithotripsie). — Resultat: Heilung in 20 Tagen. — Bilharzia: negativ. — Bemerkungen: Blasenschleimhaut rauh, samtartig. Stein füllt die Blase fast ganz aus.

4. Alter: 13 J. — Heimat: Delta (Mudirieh Tantah). — Anzahl der Steine: 1. — Gewicht: 1,8 g. — Größe: 0,9 : 1,2 : 1,7. — Makroskopisches Aussehen: Grau, kleinhöckrig. Auf dem Durchschnitt schalig und durchlöchert. — Chemische Beschaffenheit: Zentrum (primär): Oxalat. — Peripherie (sekundär): außer Oxalat ziemlich viel Harnsäure und Spuren Phosphorsäure. — Operation: Alta. — Resultat: Heilung in 22 Tagen. — Bilharzia: positiv. — Bemerkungen: kleine Knötchen in der Blase. Urin: Reinkultur von Bact. coli. Pyelonephritis dextra. Am Penis eine Narbe, die vom Katheter, an den der Diener stößt, durchstoßen wird. (Frühere Steinwirkung?)

5. Alter: 13 J. (?). — Heimat: Delta. — Anzahl der Steine: 1. — Gewicht: 56 g. Größe: 4 : 4,2 : 5,5. — Makroskopisches Aussehen: Hellbraun, schalig. Langes, schwarzgraues Zentrum, weiße Peripherie. — Chemische Beschaffenheit: Zentrum (primär): Urat. — Peripherie (sekundär): Phosphorsaurer Kalk. — Operation: Alta. — Resultat: Heilung in 22 Tagen. — Bilharzia: wahrscheinlich nach der Steinuntersuchung. — Bemerkungen: Stein lag ganz oben im Vertex, der sehr ausgeweitet ist. Mikroskoplsch im Steindetritus Eiern täuschend ähnliche Schollen. Urin negativ auf Bilharzia.

6. Alter: 14 J. — Heimat: Delta (Schubra Babe). — Anzahl der Steine: 5. — Gewicht: 8,5 g. — Größe: erbsen- bis haselnußgroß. — Makroskopisches Aussehen: hellbräunlich, glatt. — Chemische Beschaffenheit: Urat. — Operation: 2 Steine p. S. median. 2 St. per S. altam, 1 spontan. — Resultat: Heilung der S. alta. Fistel a. d. Sect. med.-Wunde. — Bilharzia: positiv (8 lebende Würmer). — Bemerkungen: vgl. ausführliche Krankengeschichte S. 301. Im Zentrum des Steines amorphe Schollen, die sich in HCl lösen.

7. Alter: 16 J. — Heimat: Delta (Schubra Babe). — Anzahl der Steine: 1. — Gewicht: 9,5 gr. — Größe: 4,7 : 5 : 6,3. — Makroskopisches Aussehen: Graubraun, glatt, mit leichten Höckern. Durchschnitt geschichtet. — Chemische Beschaffenheit: Urat. — Operation: Mediana vergeblich. Alta. Nephrotomie. — Resultat: † (Pyelitis). — Bilharzia: (?). — Bemerkungen: vgl. ausführliche Krankengeschichte S. 302.

8. Alter: 16 J. — Heimat: ?. — Anzahl der Steine: 1. — Gewicht: 1,5 g. — Größe: 2,3 : 1,0 : 0,7. — Makroskopisches Aussehen: länglicher, einer Bohne ähnelnder, gelber, auf der Oberfläche leicht höckriger Stein. — Chemische Beschaffenheit: Urat. — Bilharzia: ?. — Bemerkungen: Urethralstein.

9. Alter: 18 J. — Heimat: ? — Anzahl der Steine: 1. — Gewicht: 12 g. — Größe: 1,8 : 2,6 : 3,2. — Makroskopisches Aussehen: Gelb, höckrig; schmale, weiße Schale, dunkelschwarzbrauner Kern. — Chemische Beschaffenheit: Zentrum (primär): Oxalat. — Peripherie (sekundär): Schale von phosphorsaurem Kalk. NH_3 positiv. — Operation: Mediana. — Resultat: Heilung nach 11 Tagen. — Bilharzia: Positiv nach der Steinuntersuchung. — Bemerkungen: Mikroskopisch ein Wurm und einige Zellen ähnelnde Schollen im Steindetritus.

10. Alter: 18 J. — Heimat: ? — Anzahl der Steine: 1. — Gewicht: 3 g. — Größe: 1,2 : 1,4 : 2,1. — Makroskopisches Aussehen: Grauschwarz, kleinhöckrig, Durchschnitt geschichtet. — Chemische Beschaffenheit: Zentrum (primär): Oxalat (ganz zentral Blut?). — Peripherie (sekundär): Im Gesamtpulver des Steines auch etwas phosphorsaurer Kalk. — Operation: Alta (primäre Naht). — Resultat: Heilung nach 32 Tagen. — Bilharzia: negativ, wenn nicht das Blut im Zentrum suspect. — Bemerkungen: Am 5. Tage geht die Naht auf.

11. Alter: 18 J. — Heimat: Delta (Mud. Tantah). — Anzahl der Steine: 2. — Gewicht: a) 12,5 g.; b) 2 g. — Größe: 2,5 : 2,7 : 3.2 bohnengroß. — Makroskopisches Aussehen: a) Weiß, rauh und schwarzes Zentrum. b) grauschwarz. — Chemische Beschaffenheit: a) Oxalat; außen ca. 8 mm dicke Phosphatschicht. b) Reines Oxalat. — Operation: Mediana und Alta. — Resultat: Heilung nach 40 Tagen. — Bilharzia: a) Im Hohlraum des Zentrums deutlich zwei Eier; b) ohne Eiernachweis. — Bemerkungen: Der kleine Stein saß in den Pars prostatica uretrae. Geschwollene, schmerzhafte Milz, die den Rippenrand um 2 cm überragt.

12. Alter: 20 J. — Heimat: Delta (Mud. Garbieh). — Anzahl der Steine: 1. — Gewicht: 56 g. — Größe: ca. 3,5 : 3 : 3. — Makroskopisches Aussehen: Weißgeblich, mit großen Höckern. Schalig. — Chemische Beschaffenheit: Zentrum (primär): Phosphat und Urat innig gemischt. — Peripherie (sekundär): Überwiegend Phosphat. — Operation: Alta. — Resultat: Moribund ausgetreten. (Pyelonephritis?). — Bilharzia: Nicht nachgewiesen. Klinische Symptome positiv. — Bemerkungen: 2 Tage vor Eintritt ins Hospital ist ein kleiner Stein abgegangen. Stein liegt z. T. in der Urethra. Urinretention. Harn trübe, sehr hell. — Stein füllt die ganze Blase aus. Schleimhaut glatt. — Temp. bis 39,2°. — 9 Tage p. op. urämische Erscheinungen: Erbrechen. Apathie. Entlassen 16 Tage p. op.

13. Alter: 22 J. — Heimat: Delta. — Anzahl der Steine: 1. — Gewicht: 95 g. — Größe: 4 : 5 : 7,5. — Makroskopisches Aussehen: Weiß, kleinhöckrig. Auf dem Durchschnitt z. T. fest, z. T. durchlöchert. — Chemische Beschaffenheit: Phosphorsaurer Kalk. — Operation: Alta und Excochleatio vesicae. — Resultat: Heilung nach 15 Tagen. — Bilharzia: positiv. — Bemerkungen: Viel eitriger Detritus im Urin. Stein füllt die ganze Blase aus. Bei der Auskratzung kommen Granulationen, die mit den Steintrümmern zusammenhängen, heraus.

14. Alter: 22 J. — Heimat: Delta. — Anzahl der Steine: 2. — Gewicht: 38 g. — Größe: 2,5 : 3,6 : 5. — Makroskopisches Aussehen: Schwarzbraun, geschichtet. Der eine mit einem Ausschnitt für den andern, regelmäßig ovalen versehen. — Chemische Beschaffenheit: Urat. — Operation: Alta und Excochleatio vesicae. — Resultat: Heilung in 15 Tagen. — Bilharzia: positiv. — Bemerkungen: Mikroskopisch einige, Eiern und Epithelien ähnelnde Schollen im Steindetritus.

15. Alter: 23 J. — Heimat: Delta (Rezidiv von 14. nach $1\frac{3}{4}$ J.). — Anzahl der Steine: 1. — Gewicht: 25 g. — Größe: 2,5 : 2,8 : 4,6. — Makroskopisches Aussehen: Weißgelb, kleinhöckrig. Auf

dem Durchschnitt weiß. — Chemische Beschaffenheit: Zentrum (primär): Phosphat mit geringen Mengen. — Peripherie (sekundär): Phosphorsaurer Kalk mit NH_3; geringe Spuren Urat. — Operation: Alta und Excochleatio (primäre Naht). — Resultat: Heilung nach 27 Tagen. — Bilharzia: positiv. — Bemerkungen: Im Stuhl Anchylostoma. Die Naht ließ nach 2 Tagen Urin durch. Die fistulöse Wunde mußte einmal ausgekratzt werden, ehe sie heilte. Im Urin Eiweiß.

16. Alter: 22 J. — Heimat: Delta. — Anzahl der Steine: 1. — Gewicht: 1 gr. — Größe: erbsengroß. — Makroskopisches Aussehen: gelb, kein, höckrig. — Chemische Beschaffenheit: Oxalat. — Bilharzia: positiv. — Bemerkungen: Tumor Bilharz. vés.

17. Alter: 23 J. — Heimat: Delta (Mud. Garbieh). — Anzahl der Steine: 1. — Gewicht: 2 g. — Größe: bohnengroß. — Makroskopisches Aussehen: Glatt, graubraun. — Chemische Beschaffenheit: Oxalat. — Operation: Inzision der Glans. (Daneben Abrasio mucosae vesicae durch sectio alta). — Resultat: Heilung in 21 Tagen. — Bilharzia: positiv. — Bemerkungen: Urinretention. Stein in der Urethra gefühlt. Urin sehr trübe, mit zahlreichen Fetzen. In der Heimat sollen schon zwei Steine abgegangen sein. Der Stein wird bis zur Glans vorgeschoben und hier durch Einschnitt entbunden.

18. Alter: 23 J. — Heimat: Delta (Mud. Munifieh). — Anzahl der Steine: 1. — Gewicht: 130 g. — Größe: 4 : 4,3 : 5,6. — Makroskopisches Aussehen: Halbkugelig, schmutzigweiß, kleinhöckerig, sehr bröckelig. Schnittfläche weiß, Zentrum etwas fester. — Chemische Beschaffenheit: Zentrum (primär): Phosphorsaurer Kalk. — Peripherie (sekundär): Phosphorsaurer Kalk, daneben NH_3. — Operation: Alta. — Resultat: Heilung nach 26 Tagen. — Bilharzia: positiv (sehr viel Eier im Urin). — Bemerkungen: Stein füllt die ganze Blase aus, besonders nach dem Vertex zu. Elender, magerer Mann. Im Vertex ein Divertikel für den Stein. Mehrere Eier deutlich im Steindetritus.

19. Alter: 25 J. — Heimat: Delta (Meschieh). — Anzahl der Steine: 1. — Gewicht: 34 g. — Größe: 3 : 4,2 : 5,3. — Makroskopisches Aussehen: Platt; regelmäßig ovalbraun; kleinhöckrig; Durchschnitt geschichtet. — Chemische Beschaffenheit: Zentrum (primär): Urat. — Peripherie (sekundär): Oxalatschicht. — Operation: Alta (primäre Naht). — Resultat: Heilung nach 14 Tagen. — Bilharzia: fraglich. — Bemerkungen: Urin wäßrig trübe, Albumen. Blase sehr weit, rauh; besonders hinter dem Trig. Lient. Eine Art Barrière existiert quer durch die Blase, hinter der der Stein liegt. — Anchylostoma und Distoma heterophyes. 6 Tage nach der Operation kommt etwas Urin aus der Wunde.

20. Alter: 25 J. — Heimat: Delta (Mud. Damanhur). — Anzahl der Steine: 2. — Gewicht: 66,5 g. — Größe: a) 2,7 : 3,2 : 5,7. b) 1,3 : 1,4 : 3,8. — Makroskopisches Aussehen: a) Fast viereckig in der größten Fläche, braun, kleinhöckrig. b) Glatt, braun, in der Längsrichtung leicht gekrümmt. — Chemische Beschaffenheit: Zentrum (primär): a) Urat; zentral in einer Lücke schwarzes Blutkoagulum;

b) Urat. — Peripherie (sekundär): Harnsäure, KNa und NH_3; auch etwas Phosphorsäure. — Operation: Alta. — Resultat: Heilung nach 21 Tagen. — Bilharzia: negativ. — Bemerkungen: Albumen, Leukocyten, rote Blutkörperchen, viel Schleim im Urin, keine Eier.

21. Alter: 25 J. — Heimat: Delta (Mud. Tantah, Kopte, Bauer). — Anzahl der Steine: 3. — Gewicht: a) 7,5 g.; b) 2 g.; c) 1 g. — Größe: a) taubeneigroß; b) haselnußgroß; c) etwas kleiner. — Makroskopisches Aussehen: a) Eiform; hellbraun; kristallinisch; glänzend: Zentrum schwärzer als die hellbraune Peripherie a. d. Durchschnitt. b) pyramidenförmig mit abgerundeten Ecken, sonst wie a; c) weniger regelmäßig wie b. — Chemische Beschaffenheit: Zentrum (primär): Oxalat, daneben wenig phosphorsauren Kalk (nur a durchgesägt). — Operation: Alta. — Resultat: Heilung nach 18 Tagen. — Bilharzia: Deutliches Ei im Detritus des Steinzentrums. — Bemerkungen: Starke Schmerzen. Urin sehr trübe, viel Schleim, keine Eier. Bei der Entlassung klar, eiweißfrei, ohne Eier. Also: Im Urin keine Spur von Bilharzia (extra notiert!) und im Stein deutliches Ei. In der Schleimhaut äußerst starke Ablagerung verkalkter Eier.

22. Alter: 25 J. — Heimat: Delta (Arbeiter). — Anzahl der Steine: 1. — Gewicht: 50 g. — Größe: 3 : 4 : 5. — Makroskopisches Aussehen: Braungelb, oval, etwas höckrig, im Durchschnitt leicht geschichtet. — Chemische Beschaffenheit: Zentrum (primär): Urat oder Oxalat (ganz kleiner Kern). — Peripherie (sekundär): Urat. — Operation: Alta (primäre Naht). — Resultat: Heilung nach 24 Tagen. — Bilharzia: Nichts bemerkt, doch wahrscheinlich. — Bemerkungen: Am 6. Tage post oper. geht die Naht auf. Es ist bei diesem Stein fraglich, ob er primär Urat oder Oxalat ist. Jedenfalls findet sich im Zentrum aber exzentrisch ein kleiner, etwa 3 mm Durchmesser haltender Oxalatherd. Im mathemat. Zentrum aber ist ein kleines schwarzes (Blut?) Kügelchen aus organischer Substanz und um dieses Urat. so daß man eher von einem primären Uratstein sprechen darf.

23. Alter: 25 J. — Heimat: Delta (Mud. Zagazig). — Anzahl der Steine: 3. — Gewicht: 27,5 g. — Größe: 2 nuß- und einer bohnengroß. — Makroskopisches Aussehen: Hellgelbbraun, die beiden großen facettiert; im Durchschnitt geschichtet; der kleinste hat Bohnenform. — Chemische Beschaffenheit: Zentrum (primär): Oxalat. — Peripherie (sekundär): Schmale Schale, phosphorsaurer Kalk. Spuren Urat. — Operation: Alta. — Resultat: Heilung nach 17 Tagen. — Bilharzia: positiv. — Bemerkungen: Urin alkal. Blase sehr schlaff. Schleimhaut löst sich sehr leicht von der Muskulatur, ist gelblichweiß. Sehr kräftiger Mann. Milz groß, überragt den Rippenrand, ist fühlbar. Schleimhaut der Blase mikr. mit zahlreichen Bilh.-Eiern.

24. Alter: 25 J. — Heimat: Delta (Mud. Beherah). — Anzahl der Steine: 1. — Größe: Nur kleine braune Bröckel. — Makroskopisches Aussehen: Sehr weich. — Chemische Beschaffenheit: Reine Harnsäure und Urat. — Operation: Lithotripsie. — Resultat: Heilung in 5 Tagen. — Bilharzia: positiv. — Bemerkungen: Cystostopie ergab nichts Anormales an der Blasenschleimhaut.

25. Alter: 25 J. — Heimat: Delta (Ezbeth el Nusarieh). — Anzahl der Steine: 1. — Gewicht: 0,5 g. — Größe: erbsengroß. — Makroskopisches Aussehen: Gelbbraun: ganz feinhöckrig. — Chemische Beschaffenheit: Oxalat. — Operation: Alta (primäre Naht). — Resultat: Heilung in 18 Tagen. — Bilharzia: negativ. — Bemerkungen: Cystostopie gelingt nicht wegen Blutung.

26. Alter: 26 J. — Heimat: Delta. — Anzahl der Steine: 1. Gewicht: 30 g. — Größe: 2 : 4 : 4,3. — Makroskopisches Aussehen: Braun; kleinhöckerig; fast kreisrund. — Chemische Beschaffenheit: Urat. — Operation: Alta (mit primärer Naht). — Resultat: Heilung nach 16 Tagen. — Bilharzia: negativ. — Bemerkungen: Naht hat nur einige wenige Tropfen Urin während einiger Tage durchgelassen.

27. Alter: 26. — Heimat: Delta (Mud. Zagasig). — Anzahl der Steine: 1. — Gewicht: 103 g. — Größe: 4 : 5,6 : 6,8. — Makroskopisches Aussehen: Braun mit weißen kleinhöckrigen Kalkauflagerungen, oval. — Chemische Beschaffenheit: Zentrum (primär): Reine Harnsäure und Urat. — Peripherie (sekundär): Reine Harnsäure, Urat. Mit geringer Auflagerung von phosphorsaurem Kalk. — Operation: Alta. — Resultat: Heilung in 28 Tagen. — Bilharzia: positiv. — Bemerkungen: Urin sehr trübe, stinkend, mit Fetzen. Sehr kräftiger Mann. Blase um den Stein fest kontrahiert. Schleimhaut rötlich, rauh. In der l. Darmbeingrube fühlt man einige wallnußgroße Tumoren: Drüse? Darmpolypen? Milz überragt etwas den Rippenrand und ist deutlich fühlbar.

28. Alter: 26 J. — Heimat: Kutscher aus Alexandrien. — Anzahl der Steine: 1. — Gewicht: Schätzungsweise 0,5 g. — Makroskopisches Aussehen: Brauner Detritus. — Chemische Beschaffenheit: Oxal- und phosphorsaurer Kalk. — Operation: Lithotripsie. — Resultat: Heilung in 6 Tagen. — Bilharzia: negativ. — Bemerkungen: Cystoskopie ergab normale Blasenschleimhaut.

29. Alter: 26 J. — Heimat: Delta (Mud. Garbieh). — Anzahl der Steine: 1. — Gewicht: 12,5 g. — Größe: 1,3 : 4 : 5. — Makroskopisches Aussehen: Braune, sehr fein granulierte Oberfläche. Durchschnitt zeigt einen schwarzkonturierten, sonst wie die Peripherie hellen Kern. — Chemische Beschaffenheit: Zentrum (primär): Urat (Oxalat?). — Peripherie (sekundär): Wesentlich Urat, daneben Oxalat und Phosphat, und zwar Oxalat in den Grenzschichten des dunkleren Kernes. — Operation: Alta. Excochleatio vesicae. — Resultat: Heilung in 31 Tagen. — Bilharzia: Höchstwahrscheinlich nach dem makroskopischen Befund. — Bemerkungen: Seit $1\frac{1}{2}$ Jahren krank. Brennen am Darm. Blutharnen. Rauhigkeiten der Blasenschleimhaut besonders vorne hinter der Symphyse, hier auch etwas polypös. Auskratzen der Blase. Nachblutung nachmittags, die ganze Blase voll Urin; gut überstanden.

30. Alter: 28 J. — Heimat: Alexandrien (Wächter). — Anzahl der Steine: 4. — Gewicht: 38 g. — Größe; Zwei nuß-, einer haselnußgroß und ein vierter $\frac{1}{2}$ bohnengroß. — Makroskopisches Aus-

sehen: 3 glatt, braun; 2 davon plattrund, der 3. facettiert; auf dem Durchschnitt helle Peripherie, dann dunklere Zone, scharf abgegrenzter leuchtendweißer Kalkring; grauer Kern mit schwarzem Zentrum. Der 4. unregelmäßig, kleinhöckrig. — Chemische Beschaffenheit: Zentrum (primär): Der größte Stein: Oxalat (als Paradigma der andern. Der 4. unregelmäßige: Oxalat (und Phosphat). — Peripherie (sekundär Schichtung vom Zentrum nach Peripherie: Oxalat, Urat, Phosphat, Ura (beide Uratschichten am breitesten ca. 4 mm). — Operation: Mediana — Resultat: Heilung in 24 Tagen. — Bilharzia: Nichts bemerkt.

31. Alter: 30 J. — Heimat: Delta (Mud. Tantah). — Anzahl der Steine: 2. — Gewicht: 36 g. — Größe: a) 1,9 : 3,5 : 5,3. b) bohnengroß. — Makroskopisches Aussehen: a) rauh; mit regelmäßiger Einbuchtung von beiden Seiten, so daß eine Form, wie eine 8 mit dickem Verbindungsstück entsteht; b) glatt, gelb. — Chemische Beschaffenheit: Zentrum (primär): Urat. — Peripherie (sekundär): Spuren Phosphorsäure und Oxalat. — Operation: Alta. — Resultat: Heilung nach 15 Tagen. — Bilharzia: Nichts gefunden, aber der klinische Eindruck positiv. — Bemerkungen: Möglicherweise ist der kleinere Stein durch abgebröckelte Stücke des großen verursacht. Schleimhaut der Blase glatt, graurötlich. Orif. int ur. weit; anscheinend hat der kleinere Stein dort gelegen.

32. Alter: 30 J. — Heimat: Delta (Mud. Dakahlieh). — Anzahl der Steine: 1. — Gewicht: 21,5 g. — Größe: 2,6 ; 3 : 3,4. — Makroskopisches Aussehen: Fast kugelig; grobhöckrig, weißgelb. — Chemische Beschaffenheit: Zentrum (primär): Oxalat. — Peripherie (sekundär): Phosphorsaurer Kalk, daneben aber auch NH_3 und Mg. — Operation: Alta und Excochleatio vesicae. — Resultat: Fistel (nach 40 Tagen entlassen). — Bilharzia: positiv. — Bemerkungen: Urin trübe, stinkend, retiniert. Milz überragt den Rippenrand um 2 Finger. Bilharzia intestini und Anchylostomiasis. Fistel klein.

33. Alter: 30 J. — Heimat: Delta (Mud. Tantah). — Anzahl der Steine: 2. — Gewicht: 52 g. — Größe: 2,5 : 3,3 : 5,8. — Makroskopisches Aussehen: Weißgelb; z. T. glatt, z. T. feinporig; leicht gebräunt und in der Mitte eingebuchtet. — Chemische Beschaffenheit: Wesentlich phosphorsaure Ammoniak-Magnesia mit wenig Kalk. — Operation: Alta (Kreolinspülungen). — Resultat: Fistel (nach 34 Tagen). — Bilharzia: positiv. — Bemerkungen: Schmerzen beim Urinlassen. Stinkender Urin mit Fetzen. Sehr schlaffe, große, dünnwandige Blase mit gelber Schleimhaut, die mikr. zahlreiche Eier, starke kleinzellige Infiltration dicht unter dem Epithel und letzteres teils verdünnt, teils in Nestern gewuchert aufweist.

34. Alter: 30 J. — Heimat: Delta (Mud. Garbieh). — Anzahl der Steine: 1. — Gewicht: 22 g. — Größe: 2,2 : 2,7 : 4,0. — Makroskopisches Aussehen: Wie ein etwas plattes Kiebitzei; braun; sehr gleichmäßig höckrig. — Chemische Beschaffenheit: Zentrum (primär): Oxalat. — Peripherie (sekundär): Oxalat und Urat (wenig). — Operation: Alta (primäre Naht). — Resultat: Fistel (in 13 Tagen). — Bilharzia: Positiv. Bemerkungen: Stein saß im Vertex.

35. Alter: 30 J. — Heimat: Mud. Tantah. — Anzahl der Steine: 1. — Gewicht: 5 g. — Größe: Taubeneigroß. — Makroskopisches Aussehen: Grau; sehr gleichmäßig höckrig. — Chemische Beschaffenheit: Zentrum (primär): Oxalat. — Peripherie (sekundär): Oxalat mit etwa Phosphat. — Operation: Alta. — Resultat: Heilung in 26 Tagen. — Bilharzia: Positiv. — Bemerkungen: Kleiner Polyp in der Nähe der linken Uretermündung, zugleich hier Blasenschleimhaut etwas geschwellt (vgl. Tumor Nr. 11 meiner Arbeit i. d. Zeitschr. f. Krebsf.).

36. Alter: 35. — Heimat: Delta (Mud. Minufieh.). — Anzahl der Steine: 1. — Gewicht: 12 g. — Größe: Über nußgroß. — Makroskopisches Aussehen: Sehr bröcklig; grauweiß; strahlige Peripherie mit strahligem festeren Kern. — Chemische Beschaffenheit: Zentrum (primär): Urat. — Peripherie (sekundär): Phosphorsaurer Kalk, Mg und NH_3. — Operation: Mediana. — Resultat: Fistel (nach 12 Tagen gegen ärztlichen Rat gegangen). — Bilharzia: Positiv. — Bemerkungen: Rezidiv. Vor 5—6 Jahren ein Stein ebenfalls per s. med. entfernt, damals mit Fistel entlassen, durch die jetzt noch z. T. der Urin kommt. Seit $^1/_2$ Jahr sehr krank, äußerst starke Schmerzen, Urin rein eitrig, der Stein sitzt in der Pars prostatica.

37. Alter: 35 J. — Heimat: Delta (Mud. Damanhur). — Anzahl der Steine: 1. — Gewicht: 16 g. — Größe: 1,8 : 2,8 : 4,0. — Makroskopisches Aussehen: Oval; gelbraun; z. T. klein; z. T. grobhöckrig. Auf dem Durchschnitt konzentrisch 2 schmale schwarze Ringe. — Chemische Reschaffenheit: Zentrum (primär): Urat und etwas Oxalat. — Peripherie (sekundär): Urat und Oxalat (in schwarzen konzentr. Ringen), daneben etwas Phosphorsäure. — Operation: Alta. — Resultat: Heilung in 16 Tagen. — Bilharzia: Positiv nach der Untersuchung des Steines. — Bemerkungen: Im Detritus des Steinzentrums ein Gebilde, das einem Ei ähnlich sieht.

38. Alter: 35 J. — Heimat: Delta (Mud. Tantah). — Anzahl der Steine: 1. — Gewicht: 12 g. — Größe: 1,2 : 2,5 : 4. — Makroskopisches Aussehen: Braun; glatt. Auf dem Durchschnitt kleiner dunklerer, festerer Kern; mehr poröse Peripherie. — Chemische Beschaffenheit: Harnsäure und Urat. — Operation: Alta (primäre Naht). — Resultat: Heilung nach 16 Tagen. — Bilharzia: Positiv. — Bemerkungen: Fundus der Blase deutlich rauh. Schleimhautweißlich. — Bilharzia intestini.

39. Alter: 35 J. — Heimat: Delta (El Koureme). — Anzahl der Steine: 1. — Gewicht: 47 g. — Größe: 2,6 : 4 : 5,2. — Makroskopisches Aussehen: Graugrün, z. T. glatt; großhöckrig, wie angefressen. Schöne Schichtung auf dem Durchschnitt. — Chemische Beschaffenheit: Zentrum (primär): Harnsäure und Oxalat. — Peripherie (sekundär): Nur Urat. — Operation: Alta. — Resultat: Heilung nach $4^1/_2$ Monaten. — Bilharzia: Positiv. — Bemerkungen: Stein lag bei Eintritt in das Hospital in der Pars prostatica urethrae. Urin in großer Menge in der Blase, hell. Auf dem rauhen Stein Gewebsbröckel, die mikrosk. einige verkalkte Bilharzia-Eier enthalten. Wunde später stark diphtherisch belegt. Da die Wunde sich nicht schließt, wird

sie 1 Monat nach der ersten Operation angefrischt und die Blase genäht. Auch dann noch Fistelbildung. Später Dauerkatheder.

40. Alter: 38 J. — Heimat: Alexandrien (Kaffeewirt). — Anzahl der Steine: 1. — Gewicht: 49 g. — Größe: 2 : 4,2 : 5,5. — Makroskopisches Aussehen: Gelb; eine Seite fein granuliert, andere mit balanusähnlichen Ansätzen (Phosphate). Duchschnitt glatt, geschichtet, braun mit weißer Phosphatperipherie. — Chemische Beschaffenheit: Zentrum (primär): Urat. — Peripherie (sekundär): Dünne Schale von phosphorsaurem Kalk, der die Balanusartigen Auswüchse gebildet hat. — Operation: alta und Excochleatio vesicae. — Resultat: Heilung nach 29 Tagen. — Bilharzia: Positiv. — Bemerkungen: Bact. coli zahlreich im trüben, schmutzigen Urin. Blase hat sehr viele Buchten und weiche Stellen. Starke Anämie. Leber etwas groß. Kranker sehr elend. Im Stuhl Trichocephalus dispar. Blase fest um den Stein kontrahiert.

41. Alter: 38 J. — Heimat: Delta. — Anzahl der Steine: 1. — Gewicht: 47 g. — Größe: 3,5 : 3,7 : 4,5. — Makroskopisches Aussehen: Weiß, fast kugelig, ausgefressene Oberfläche. Durchschnitt geschichtet, bräunlich. — Chemische Beschaffenheit: Zentrum (primär): Urat. — Peripherie (sekundär): Ziemlich viel Phosphat und Oxalat im ganzen Sägepulver des Steins. — Operation: Mediana. — Resultat: Fistel. — Bilharzia: Wahrscheinlich nach der Steinuntersuchung. — Bemerkungen: † an Pyelonephritis ca. $1\frac{1}{2}$ Monate post oper. Im Pulver des Zentrums einige auf Eier verdächtige Schollen.

42. Alter: 40 J. — Heimat: Delta (Mud. Beherah). — Anzahl der Steine: 5. — Gewicht: 41,5 g. — Größe: 3 nuß-, einer haselnuß- und einer erbsengroß. — Makroskopisches Aussehen: a) braun, facettiert; b) die beiden kleinsten glatt poliert. Im Zentrum Höhlungen, mit Blutgerinnsel gefüllt. — Chemische Beschaffenheit: Zentrum (primär) a) Harnsäure (in der Mitte Blutkoagulum, vgl. S. 295); b) Oxalat (in der Mitte unregelmäßig gestalteter Hohlraum, dessen Wandung braunschwarz und leicht in Lamellen abzublättern ist). — Peripherie (sekundär): Neben Harnsäure etwas phosphorsaurer Kalk und in größerer Menge Oxalat. — Operation: Alta (primäre Naht). — Resultat: Heilung in 33 Tagen. — Bilharzia: Positiv. — Bemerkungen: 2 Steine in der Pars prostatica urethrae. Dieselben werden in die Blase zurückgestoßen und von da entfernt. Innere Urethralmündung sehr weich. Naht der Blase hält nicht. Fascie in der Wunde z. T. nekrotisch. — Im Urin und Stuhl Bilharzia-Eier, im letzteren auch Anchylostoma!

43. Alter: 40 J. — Heimat: Delta (Mud. Tantah), Kaufmann. — Anzahl der Steine: 1. — Gewicht: 47 g. — Größe: 3 : 3,6 : 4,7. — Makroskopisches Aussehen: Regelmäßige Eiform, braungrau mit einzelstehenden Höckerchen. Geschichteter Bau mit schwarzem Zentrum. — Chemische Beschaffenheit: Zentrum (primär): Oxalat. — Peripherie (sekundär): Harnsäure, etwas Urat. — Operation: Alta. — Resultat: Heilung nach 18 Tagen. — Bilharzia: Negativ. — Bemerkungen: Seit 3 Jahren Schmerzen in der Blase. Schleimhaut der Blase glatt.

44. Alter: 40 J. — Heimat: Delta (Mud. Beherah). — Anzahl der Steine: 1. — Gewicht: etwa 6 g. — Größe: 1,4:2,9:3,6. — Makroskopisches Aussehen: Weiß, ganz feinhöckerig; kristallinisch glänzend (schmale Schale). Im Innern schalig; schwarzes Zentrum. Gestalt einer Semmel. — Chemische Beschaffenheit: Zentrum (primär): Oxalat oder Urat. — Peripherie (sekundär): Wesentlich Urat; schmale, weiße Schale von phosphorsaurem Kalk. — Operation: Alta. — Resultat: Heilung vom Stein. — Bilharzia: Positiv. — Bemerkungen: Kräftiger Mann. Schon vor der Eröffnung der Blase gewinnt man durch die Härte der Wand den Eindruck, daß ein Tumor besteht. Blase sehr schlaff. Schleimhaut gelblich. Stein im Fundus. Links vor dem Orif. int. ur. direkt hinter der Symphyse sitzt ein über walnußgroßer Tumor. (Karzinom?). Kehrte nach $^1/_2$ Jahre mit Tumorrezidiv ins Hospital zurück und starb bald. Am wahrscheinlichsten ist ein kleiner, 2 mm Durchmesser haltender Oxalatkern als primär zu betrachten.

45. Alter: 40 J. — Heimat: Delta (Mud. Tantah). — Anzahl der Steine: 1. — Gewicht: 83 g. — Größe: 4,5:4,5:8. — Makroskopisches Aussehen: Weiß mit kleinen und größeren Höckern; sehr porös. — Chemische Beschaffenheit: Zentrum (primär): Phosphorsaure Ammoniak-Magnesia. Phosphorsaurer Kalk. (Harnsäure?) — Operation: Alta. — Resultat: Heilung nach 16 Tagen. — Bilharzia: Positiv. — Bemerkungen: In dem Detritus der Eischale ein schön erhaltenes Ei. Schleimhaut der Blase dunkelbraunrot, rauh; auf ihr eine kleine, weißliche, knorpelartige Wucherung von 1:2 mm Größe. Die Blase fast vollständig von dem Stein ausgefüllt. — Mann kräftig, ohne Anämie. Fehlen von Leukocyten im Urin.

46. Alter: 40 J. — Heimat: Delta (Mud. Tantah.) — Anzahl der Steine: 1. — Gewicht: 6,5 gr. — Größe: 1,7:1,8:3,8. — Maroskopisches Aussehen: Graubraun; kleinhöckrig, z. T. kristallinisch glänzend. Durchschnitt geschichtet. — Chemische Beschaffenheit: Zentrum (primär): Urat. — Operation: Alta (prim. Naht). — Resultat: Heilung nach 14 Tagen. — Bilharzia: Positiv. — Bemerkungen: Urin sauer, 1015 spez. Gewicht, enthält viel Eiweiß und Leukocyten. Magerer, anämischer Mann. Im Stuhl Anchylostoma. Auf dem Steine weißlicher Belag, der aus Leukocyten und einem Bilharzia-Ei besteht.

47. Alter: 40 J. — Heimat: Delta (Mud. Tantah). — Anzahl der Steine: 1. — Gewicht: 95 g. — Größe: Ca. 4:5:5. — Makroskopisches Aussehen: Grüngrau, mit glatten Höckern und einer Einschnürung in der Mitte. Schmale grüne Peripherie, braunschwarzer Kern. — Chemische Beschaffenheit: Zentrum (primär): Oxalat. — Peripherie (sekundär): Nur schmale, sehr unregelmäßig (1—4 mm) breite periphere Uratzone. NH_3 positiv. Etwas Phosphorsäure. — Operation: Alta. — Resultat: † 11 Tage post op. — Bilharzia: Positiv. — Bemerkungen: Im Gesamtpulver des Steins mehrere zweifelhafte und ein unzweideutiges Ei mikroskopisch nachgewiesen. Pyelonephritis.

48. Alter: 40 J. — Heimat: Hadra bei Alexandrien. — Anzahl der Steine: 1. — Gewicht: 1 g. — Größe: Doppelerbsengroß. —

Makroskopisches Aussehen: Graubraun mit kleinen Höckerchen. Durchschnitt geschichtet. — Chemische Beschaffenheit: Zentrum (primär): Oxalat. — Peripherie (sekundär): Wesentlich Oxalat, etwas Urat. — Operation: Mediana. — Resultat: Heilung nach 15 Tagen. — Bilharzia: Nichts bemerkt.

49. Alter: 40 J. — Kameltreiber (Beduine). — Anzahl der Steine: 1. — Gewicht: 8,5 g. — Größe: 1,8:1,9:3. — Makroskopisches Aussehen: Grau, ziemlich glatt. Durchschnitt geschichtet: ausgesprochen schalig. — Chemische Beschaffenheit: Oxalat. — Operation: Alta (primäre Naht). — Resultat: Heilung nach 15 Tagen. — Bilharzia: Nichts bemerkt. — Bemerkungen: Naht geht am 7. Tage post oper. auf. Etwas Fieber (39°) am 12. Tage post oper.

50. Alter: 40 J. — Heimat: Delta. — Anzahl der Steine: 1. — Gewicht: 5 g. — Größe: Haselnußgroß. — Makroskopisches Aussehen: Graugrün, ausgesprochene Maulbeerform. — Chemische Beschaffenheit: Zentrum (primär): Oxalat. — Operation: Alta. — Resultat: Heilung nach 28 Tagen. — Bilharzia: Nichts bemerkt. — Bemerkungen: Nekrose der Fascie in der Wunde.

51. Alter: 43 J. — Heimat: Alexandrien (Arbeiter). — Anzahl der Steine: 3 (ein Urethralstein). — Gewicht: 3 g. — Größe: 2 erbsen-, 1 bohnengroß. — Makroskopisches Aussehen: Gelbweiß oder braun; facettiert, z. T. poliert. Der Urethalstein weiß, bröcklig. — Chemische Beschaffenheit: Harnsäure (Urat wenig). — Operation: Alta. — Resultat: Heilung in 44 Tagen. — Bilharzia: Nichts bemerkt. — Bemerkungen: Der Urethralstein wurde durch Incision der Glans penis entfernt.

52. Alter: 45 J. — Heimat: Mariut. — Anzahl der Steine: 1. — Gewicht: 14 g. — Größe: 1,6:2,8:3,5. — Makroskopisches Aussehen: Weiß; feinhöckrig. Kleiner dunklerer Kern. Größte Fläche dreieckig. — Chemische Beschaffenheit: Zentrum (primär): Urat. — Peripherie (sekundär) (ca. 1 cm breit): Phosphat (Ca, NH_3 und Mg). — Operation: Alta. — Resultat: Heilung in 21 Tagen. — Bilharzia: Positiv. — Bemerkungen: Viel Schleim und Leukocyten und etwas Eiweiß im trüben Urin. Der Stein liegt hinter dem Orif. int. ur. in einer Ausbuchtung der Blase. Nur einmal im Urin eine leere Bilharzia-Eischale gefunden. —

53. Alter: 45 J. Heimat: Fellachenfrau a. d. Delta (Mud. Minufieh). — Anzahl der Steine: 1. — Gewicht: 58,5 g. — Größe: 4,3:4,5:5. — Makroskopisches Aussehen: Gelbweiß, fast kugelig: sehr porös, bröcklig. — Chemische Beschaffenheit: Zentrum (primär): Urat. — Peripherie (sekundär): Phosphorsaurer Kalk. Etwas HN_3. — Operation: Kolpocystomie. — Resultat: Heilung in 22 Tagen. — Bilharzia: Nichts notiert. — Bemerkungen: Blasenschleimhaut merkwürdig schiefergrau.

54. Alter: 45 J. — Heimat: Kopte a. d. Delta (Mud. Tantah). — Anzahl der Steine: 4. — Gewicht: 10 g. — Größe: Haselnußgroß. — Makroskopisches Aussehen: Braun; facettiert. Durchschnitt ge-

schichtet. — Chemische Beschaffenheit: Urat (amorphe Schollen [Blut?] im Zentrum). — Operation: Alta. — Resultat: Heilung nach 18 Tagen. — Blasenschleimhaut gelblich, mit schwarzen Pigmentpunkten. Urin klar, eiweißfrei, ohne Spur von Bilharzia.

55. Alter: 45 J. — Heimat: Delta (Mud. Tantah). — Anzahl der Steine: 1. — Gewicht: 29 g. — Größe: 2,4 : 3,3 : 5,4. — Makroskopisches Aussehen: Dunkelbraun; fein granulierte Oberfläche. Im Durchschnitt schmale, strahlige Peripherie; geschichteter Kern. — Chemische Beschaffenheit: Zentrum (primär): Oxalat. — Peripherie (sekundär): Geringe Mengen Phosphorsäure im Gesamtpulver. — Operation: Alta. — Resultat: Heilung nach 24 Tagen. — Bilharzia: Nichts bemerkt.

56. Alter: 45 J. — Heimat: Delta (Kafr Hashat). — Anzahl der Steine: 2. — Gewicht: 150 g. — Größe: a) 3,3 : 5,6 : 5,6; b) 3,3 : 4 : 5,3. — Makroskopisches Aussehen: a) fein poröse, z. T. kristallinische Oberfläche, geschichteter Durchschnitt mit kleinem dunklem Kern; b) z. T. glatte, z. T. poröse Oberfläche, sonst wie a. — Chemische Beschaffenheit: Zentrum (primär): Kleines dreieckiges, je 5 mm an den Seiten langes Zentrum von Oxalat. — Peripherie (sekundär): Hauptmasse Urat. Periphere Schale von phosphorsaurem Kalk, besonders bei a. — Operation: Erst mediana, dann alta. — Resultat: Heilung nach 38 Tagen. — Bilharzia: Nichts bemerkt.

57. Alter: 45 J. — Heimat: Alexandrien. — Anzahl der Steine: 1. — Gewicht: 2 g. — Größe: Haselnußgroß. — Makroskopisches Aussehen: Weiß; rund; strahliger Bau. — Chemische Beschaffenheit: Zentrum (primär): Wesentlich phosphorsaures NH_3, wenig Ca. — Operation: Alta. — Resultat: Heilung in 34 Tagen. — Bilharzia: Positiv (nach der Steinuntersuchung). — Bemerkung: Deutliches Ei im Zentrum.

58. Alter 50 J. — Heimat: Alexandrien. — Anzahl der Steine: 1. — Gewicht: 19,5 g. — Größe: 2,2 : 2,7 : 4,4. — Makroskopisches Aussehen: Wie 34. — Chemische Beschaffenheit: Zentrum (primär): Urat. — Peripherie (sekundär): Oxalat. NH_3 negativ — Operation: Alta. — Resultat: Heilung in 23 Tagen. — Bilharzia: Positiv. — Bemerkungen: Mikroskopisch im Steindetritus Eiern sehr ähnelnde Schollen. Urin stark alkalisch.

59. Alter: 50 J. — Heimat: Delta (Mansourieh). — Anzahl der Steine: 6. — Gewicht: 6 g. — Größe: Erbsen- bis kleinhaselnußgroß. — Makroskopisches Aussehen: Eine Seite meist gebogen, rauh kleinhöckrig, wie Maulbeerstein, die andern kantigen Seiten glatt poliert. — Chemische Beschaffenheit: Zentrum (primär): Oxalat. — Peripherie (sekundär): Ganz geringe Spuren Phosphorsäure. — Operation: Alta. — Resultat: Heilung in 35 Tagen. — Bilharzia: Positiv. — Bemerkungen: Selbstzertrümmerung Spuren Eiweiß. Etwas vergrößerte Prostata! Wunde der Sectio alta kurze Zeit diphtherisch belegt, aber ohne Allgemeinerscheinungen (Fieber usw.).

60. Alter: 51 J. — Heimat: Delta (Mud. Tantah). — Anzahl der Steine: 1. — Gewicht: 21 g. — Größe: 2,3 Durchmesser, 5,5

größte Länge. — Makroskopisches Aussehen: Pfeifenstein, gelbweiß, kleine Höcker. — Chemische Beschaffenheit: Zentrum (primär): Oxalat. — Peripherie (sekundär): Urat und Phosphat, anscheinend abwechselnd; äußerste Schale Phosphat. NH_3 deutlich vorhanden. — Operation: Alta. — Resultat: Heilung in 34 Tagen. — Bemerkungen: Cloroformasphyxie. Sehr fetter Mann. Operation rasch vollendet, ohne Details zu sehen.

61. Alter: 56 J. — Heimat: Delta. — Anzahl der Steine: 1. — Gewicht: 7 g. — Größe: 1,6 : 2 : 3,2. — Makroskopisches Aussehen: Braunviolett, kleinhöckrig, porös. Durchschnitt geschichtet mit zerklüftetem Zentrum. — Chemische Beschaffenheit: Zentrum (primär): Oxalat. — Peripherie (sekundär): Kern Oxalat (etwa 10 mm breit und 20 mm lang), dann Uratschicht, von der aus sich Fortsätze in das Oxalatzentrum ziehen. Rinde von Oxalat und Phosphat. — Operation: Alta. — Resultat: Heilung in 28 Tagen. — Bilharzia: Positiv. — Bemerkungen: Mikroskopisch im Detritus des Zentrums eine anscheinend mit Urat inkrustierte Schale, die ganz das Aussehen und die Form eines Eies hat. Urin bakteriologisch steril. Hinter dem Orif. int. urethrae ein weicher, sammetartiger, papillomatöser Wulst.

62. Alter: 60 J. — Heimat: Delta (Mud. Garbieh). — Anzahl der Steine: 1. — Gewicht: 44 g. — Größe: 2,2 : 3,5 : 6. — Makroskopisches Aussehen: Grünlichbraun, ganz glatt. Durchschnitt geschichtet, schwärzlicher Kern. — Chemische Beschaffenheit: Zentrum (primär): Urat. — Peripherie (sekundär): Urat mit Oxalat und Phosphat. — Operation: Alta. — Resultat: † 10 Tage post op. — Bilharzia: Nichts bemerkt. — Bemerkungen: Schleimhaut rauh, graurötlich. Trigonum höckrig. Eine Woche nach der Operation fällt P. plötzlich zusammen, kalte Extremitäten, siecht hin. Wunde entleert eitrigen Urin. Pyelonephritis.

63. Alter: 65 J. — Heimat: Hadra bei Alexandrien. — Anzahl der Steine: 1. — Gewicht: 59 g. — Makroskopisches Aussehen: Braunschwarz (von Blut), schalig, Zentrum porös. — Chemische Beschaffenheit: Zentrum (primär): Urat. — Peripherie (sekundär): Urat mit Phosphat und wenig Oxalat um den Kern.

64. Alter: 65 J. — Heimat: Delta. — Anzahl der Steine: 1. — Gewicht: 35 g. — Größe: 2,4 : 3,6 : 4. — Makroskopisches Aussehen: Dunkelgrau mit zahlreichen kleinen Höckern (Maulbeerstein). Durchschnitt zeigt etwas unregelmäßig geschichteten Bau. — Chemische Beschaffenheit: Zentrum (primär): Urat. — Peripherie (sekundär): Im Gesamtpulver NH_3 in geringer Menge, auch anscheinend etwas Oxalat. — Operation: Mediana. — Resultat: Fistel (nach 23 Tagen entl.). — Bilharzia: Positiv (nach Untersuchung des Steins). — Bemerkungen: Prostatahypertrophie. Eierähnliche Scholle mikroskopisch im Steindetritus.

65. Alter: ?. — Heimat: ?. — Anzahl der Steine: 1. — Gewicht: 45 g. — Größe: 2,5 : 4 : 4,6. — Makroskopisches Aussehen: Braun mit distinkten warzigen Höckern. Geschichtet. — Che-

mische Beschaffenheit: Zentrum (primär): Urat. — Peripherie (sekundär): Urat mit etwas Oxalat.

66. Alter: ?. — Heimat: ?. — Anzahl der Steine: 1. — Gewicht: 0,5 g. — Größe: Doppelterbsengroß. — Makroskopisches Aussehen: Braun. — Chemische Beschaffenheit: Urat. — Bemerkungen: Bei einem Phthisiker spontan abgegangen.

67. Alter: ?. — Heimat: ?. — Anzahl der Steine: 1. — Gewicht: 2 g. — Größe: 0,7 : 1 : 3,2. — Makroskopisches Aussehen: Länglich, braun, feinhöckerig; Gestalt einer Bohnenschote. — Chemische Beschaffenheit: Zentrum (primär): Harnsäure und Urat. — Peripherie (sekundär): Schicht von Oxalat in der Peripherie, sonst Urat.

68. Alter: ?. — Heimat: ?. — Anzahl der Steine: 2. — Gewicht: 6,5 und 11 g. — Größe: Halbtaubeneigroß. — Makroskopisches Aussehen: Graubraune, leicht höckrige Oberfläche. Geschichteter Durchschnitt. — Chemische Beschaffenheit: Urat. — Bilharzia: positiv. — Bemerkungen: Im Zentrum einige, sicher als inkrustierte Eier anzusprechende Gebilde.

Tabelle 4.

A. Fälle, von denen die exstirpierten Steine nicht mehr vorhanden sind.

1. Alter: 30 J. — Herkunft: Delta (Mud. Tantah). — Operationsmethode: Alta. — Resultat: Fistel, später †. — Bemerkungen: Bilharzia und Kankroid der Blase, 2 glatte Steine. Mit Tumorrezidiv zurückgekehrt und gestorben.

2. Alter: 35 J. — Herkunft: Delta (Mud. Tantah). — Operationsmethode: Alta. — Resultat: Heilung in 38 Tagen. — Bemerkungen: Bilharzia vesicae et intest.

3. Alter: 35 J. — Herkunft: Delta (Mud. Tantah). — Operationsmethode: Mediana. — Resultat: Mit Fistel entlassen in 40 Tagen. — Bemerkungen: Kam schon mit typischer Bilharzia-Fistel ins Hospital.

4. Alter: 36 J. — Herkunft: Delta. — Operationsmethode: Alta. — Resultat: Heilung in 45 Tagen. — Bemerkungen: Rezidiv. Durchstechung der Blase, vgl. ausführliche Krankengeschichte S. 319.

5. Alter: 57 J. — Herkunft: Italiener, geb. in Sizilien. — Operationsmethode: Alta. — Resultat: Heilung in 21 Tagen. — Bemerkungen: Daneben Radikaloperation einer Hernie nach Bassini.

B. Nicht operierte Fälle.

6. Alter: 21 J. — Herkunft: Armenier geb. in Caesarien. — Verweigert die Operation.

7. Alter: 40 J. — Herkunft: Beduine (Mariut). — Wegen sehr starker Bronchitis von meinem Vertreter nicht operiert.

C. Von meinem Vertreter operierte Fälle.

8. Alter: 23 J. — Herkunft: Delta. — Operationsmethode: Alta. — Resultat: † 4 Tage post operat. — Bemerkungen: Peritonitis.

9. Alter: 25 J. — Herkunft: Delta (Mud. Garbieh). — Operationsmethode: Alta. — Resultat: Heilung in 30 Tagen.

10. Alter: 30 J. — Herkunft: Delta (Mud. Behera). — Operationsmethode: Alta. — Resultat: Heilung in 16 Tagen.

11. Alter: 30 J. — Herkunft: Delta. — Operationsmethode: Alta. — Resultat: Heilung in 31 Tagen.

12. Alter: 30 J. — Herkunft: Delta (Damanhur). — Operationsmethode: Alta. — Resultat: Heilung in 27 Tagen.

13. Alter: 45 J. — Herkunft: Delta. — Operationsmethode: Alta. — Resultat: Heilung in 19 Tagen.

Erklärung der Abbildungen auf Tafel I. II.

Figur 1. Schnitt durch einen Blasenpolyp bei Stein. Vergr. 53:1. Man sieht das schmale Epithel, z. T. tief einschneidend in das Bindegewebe, in der Submucosa zahlreiche Bilharziaeier, die aber im subepithelialen Bindegewebe und direkt unter dem Epithel nur spärlich vertreten sind.

Figur 2. Blasenpolyp bei Stein. Vergr. 12:1. Zahlreiche Epithelnester in zellreichem Bindegewebe und in letzterem, zumal in den schmäleren Leisten zwischen den Epithelnestern zahlreiche Bilharziaeier, meist mehr einzeln, als in Haufen.

Figur 3. Schnitt durch die lebenswarm fixierte Vertexschleimhaut einer Steinblase. Die Oberfläche ist mit einer geronnenen Schleimschicht bedeckt, mit der zusammen sich (bei a) eine Lage Epithelzellen abgehoben hat, und in der bei b^1 eine Lage desquamierter Epithelien, bei b^2 ein Haufen solcher zu sehen ist. Bei c ein größeres Epithelnest. In dem subepithelialen Bindegewebe vereinzelte Bilharziaeier, in der Tiefe der Submucosa ist, hier nur z. T. gezeichnet, eine größere Eierablagerung sichtbar.

Figur 4. Schnitt durch die lebenswarm fixierte Vertexschleimhaut bei Stein. Epithel z. T. in Desquamation. Bei a ein Lymphknötchen, bei b eine perivasculäre Lymphocytenanhäufung. Keine Bilharziaeier.

Figur 5. Längsschnitt durch einen Ureter mit starker Bilharziaeier-Infarcierung. Vergr. 100:1.

Figur 6. Von einer Sectio mediana-Wunde aus ausgekratzte Blasenschleimhaut. Im Epithel und subepithelialen Bindegewebe Bilharziaeier; bei a ein solches mit anliegender Riesenzelle.

Nachtrag.

Als vorstehende Arbeit im Druck war, erschien die Mitteilung von Finsterer: Über Harnblasensteine (in dieser Zeitschrift Bd. 80, S. 414), in welcher die von mir mehrfach erwähnte Reyersche[1]) Sammlung (jetzt in der Hocheneggschen, früher Billrothschen Klinik) z. T. näher beschrieben wird. Finsterer bildet den Stein mit fraglichem nekrotischen Tumorrest als Kern ab, den ich S. 295 erwähnte, spricht aber dabei von „einem von der Schleimhaut sich ausstülpenden Exsudatpilz, der ganz mit Eiern von Distoma haematobium erfüllt war, mit Phosphormasse sich überkrustete, dann durch Atrophie des Stieles sich löste und so zum freien Stein wurde."

Was ein „Exsudatpilz" bedeutet, ist mir nicht ganz klar. Ich denke mir, daß eine Verwechslung mit „Granulationstumor" vorliegt. Unter „Exsudatpilz" könnte man höchstens eine tumorartige exsudative Auflagerung (Fibrin, Blut, Schleim, desquamierte Zellen) verstehen; wenn Finsterer etwas derartiges meint, so stimmt seine Deutung mit der meinigen, aber nicht mit der Reyerschen überein.

Auch weiterhin befindet sich Finsterer im Irrtum, wenn er davon spricht, daß „die Seltenheit dieser Kernbildung (scil. durch Distomeneier) sich wohl aus dem Umstande erklärt, daß der Parasit vorwiegend nur in Abessynien und Oberägypten vorkommt." Wie ich aber betonte, ist gerade das Gegenteil der Fall, insofern eben wesentlich Unterägypten das klassische Land der Bilharzia-Krankheit ist.

Inzwischen ist auch endlich (nach über 3 Jahren!) der zweite Band (Chirurgie) der Verhandlungen des I. ägyptischen Kongresses für Medizin erschienen. In demselben finden sich mehrere Arbeiten über ägyptische Lithiasis, insbesondere die Wildts, die meine Ansichten durchaus bestätigen.

---

1) Reyer, nicht Rayer, wie Finsterer schreibt.

XIII.

Die Anwendung des Murphyknopfes in der Magen-Darmchirurgie von 1896—1905. 54 Fälle.[1])

Von

Dr. L. Gelpke,

Chefarzt des Kantonsspitals Baselland in Liestal.

Der Murphyknopf ist keineswegs, wie man immer wieder in der Literatur liest, ein von der Kritik endgültig verurteiltes Instrument, sondern im Gegenteil in den Händen desjenigen, der gewohnt ist, damit zu operieren, seine Vorteile und Nachteile kennt, ein nicht hoch genug anzuschlagendes Hilfsmittel, um rasch und ebenso sicher, manchmal sicherer als mit der Naht, Verbindungen am Magen-Darmkanal herzustellen.

Aber wie ich schon im Jahre 1896 (Korresp. Schweiz. Ärzte) und seither wiederholt betont habe, ist der Knopf nicht der Konkurrent der Naht, sondern beide ergänzen sich; das eine Verfahren ist hier, das andere dort angezeigt; man muß beide üben.

Wer nur den Knopf kennt und denselben ohne Wahl am Dickdarm, Dünndarm oder am Magen anwenden will, wird schlechte Resultate haben; auch vorausgesetzt, daß er die keineswegs so leichte Technik vollkommen versteht; si duo faciunt idem, non est idem. —

Das ist auch der Hauptgrund des ablehnenden Verhaltens vieler Chirurgen; denn die Knopfmethode verlangt, wenn auch vielleicht weniger als die Naht, ein gewisses Studium an der Leiche, am Tier etc. und eine peinlich sorgfältige Anwendung.

Am 19. Oktober 1892 hat Murphy seine Entdeckung der medizin. Ges. zu Chicago mitgeteilt und da wir schon Ende der achtziger Jahre wiederholt Tierversuche gemacht (an Hunden) mit Röhrchen aus Makkaroniteig, so waren wir begierig, dieses neue Instrument kennen zu lernen; die ersten Tierversuche wurden im

1) Seit der Niederschrift sind noch 5 weitere Fälle (1 †) dazugekommen.

Jahre 1895 angestellt, die erste Anwendung am Menschen fand statt im Juli 1896 bei einer gangränösen Hernie. (In Deutschland wurde die erste Operation mit Knopf von Czerny am 8. Nov. 1893 ausgeführt, später von Kümmell, Schede, Sick, Wölfler, Girard (damals in Bern), Hahn, Marvedel etc.)

Seit dem Jahre 1896 wurde die Knopfmethode im Kantonspital Baselland systematisch, da wo sie sich bewährt hatte, geübt und zwar bis heute in 54 Fällen. Über die 33 ersten dieser Fälle hat der frühere Assistenzarzt Neuweiler in Langenbecks Archiv Bd. 69, 3 und 4 referiert; ich muß daher auf unsere dort niedergelegten Erfahrungen nur kurz zurückkommen und berichten, was wir seither in diesem Gebiete operiert haben. —

Was die Verbreitung der in Frage stehenden Operationsweise anbetrifft, so hat auf dem XIII. internationalen Chirurgenkongreß in Paris 1900 Murphy selbst wiederum warm für seine Erfindung gesprochen; Roux (Lausanne) sprach sich dahin aus, daß die Naht im allgemeinen vorzuziehen, der Knopf aber da am Platze sei, wo die Zeit besonders kostbar sei. Petersen dagegen verteidigte den Knopf mit ebensoviel Eifer als Geschick, indem er aus der Heidelberger Klinik nicht weniger als 168 hintere Gastroenterostomien aufführte, welche alle mit dem Knopf gemacht waren und bei welchen niemals eine Perforation entstanden sei oder ein anderer der Methode zur Last fallender Nachteil sich gezeigt habe. —

Aus der gleichen Klinik berichtet 1901 Bundschuh über die Erfolge bei gangränösen Hernien: Seit Anwendung des Knopfes seien die Resultate bessere: auf 20 Darmresektionen mit Knopf kamen 5 Todesfälle, auf 4 mit Naht dagegen 3! —

Auf Empfehlung Czerny hat auch Mikulicz den anastomosisbutton sehr häufig angewendet bis zum Jahre 1898 in ca. 30 Fällen, Mikulicz (vgl Handb. für Chir. Bd. III, S. 169) spricht sich folgendermaßen über denselben aus: Nur unter bestimmten Verhältnissen verdient der Knopf den Vorzug, namentlich dort, wo sein einziger unbestreitbarer Vorteil, die Schnelligkeit der Anlegung, in die Wagschale fällt; dem entsprechen im allgemeinen unsere Erfahrungen.

Wölfler, welcher am Chir.-Kongreß April 1898 über 40 Fälle referierte, rühmte die Vorteile des Knopfes bei Operationen am Magen, während er bei Stenosen am Darm nur in besonders dringlichen (gangränösen Hernien u. dgl.) Fällen den Knopf empfahl. — Unter ähnlichen Indikationen benutzten das Instrument auch Kümmell, Sonnenburg (Merkens, 25 von Prof. Sonnenburg ausgeführte

Gastroenterostomien; Deutsche med. Wchschr. 1900), Hahn, Frank. besonders auch Girard (Genf), Steinthal (Beiträge f. kl. Chir. Bd. 34) empfiehlt auf Grund von 28 Gastroenterostom. post. im Diakonissenhaus zu Stuttgart ausgeführt, warm die Murphymethode.

Frankreich[1]) und England verhalten sich im Gegensatz zu Amerika sehr ablehnend gegen die Methode; besonders Hutchinson (Transact. of the clin. soc. London 1900, p. 71) referiert über 14 aus den Spitälern Londons gesammelten Darmresektionen wegen Brucheinklemmung: daran starben nicht weniger als 13, 4 von diesen verschuldet durch den Knopf. In Italien ist es besonders Carle A. in Turin, welcher den Knopf systematisch, besonders bei Gastroenterostomien anwendet und warm empfiehlt. —

Am Dickdarm ist in unserer Anstalt der Knopf im ganzen fünfmal angelegt worden und zwar wegen gangränöser Hernie und bei Resektionen wegen Krebs des Blinddarmes als End zu End-, End zu Seit- und Seit zu Seit-Anastomosen. Von diesen 5 Blinddarm- resp. Dickdarmresektionsfällen starb ein Kranker infolge Gangrän an der Resektionsstelle; 4 Kranke überstanden die Operation. Der obige Todesfall ist keineswegs dem Knopf zur Last zur legen, welch letzterer gut funktionierte, vielmehr lag die stecknadelkopfgroße Perforationsstelle 4 cm oberhalb der Knopfanastomose und war verursacht durch Zirkulationsstörungen infolge Ablösung und Beschädigung des Mesenteriums. Trotzdem haben wir die Methode für Operationen am Dickdarm verlassen, da von anderer Seite viele Mißerfolge mitgeteilt wurden infolge von Verstopfung des Knopflumens durch konsistende Kotmassen.

Am Dünndarm wurde der Knopf zehnmal angelegt und zwar immer als End zu End-Anastomose bei gangränösen Hernien. Von diesen 10 Fällen starben drei im direkten Anschluß an die Operation, resp. ihr Darmleiden an Peritonitis, einer an einer mehr oder weniger zufälligen Pneumonie, in der vierten Woche nach dem Eingriffe. 4 Resezierte wurden geheilt; das resezierte Dünndarm-

1) Am 16. französ. Chir.-Kongreß 1903 referierte Pauchet (Amiens) über 42 mit gutem Erfolg ausgeführte Murphy-Operationen: Schnelle Ausführung und daher aseptischer Verlauf. Außer von den angeführten ist der Knopf empfohlen worden von Gebele spez. bei Schuß- und Stichverletzungen des Darmes, von Württ von Württmann zur Anwendung auf dem Kriegsschauplatz; von Woolsley (Anals of Surg. 1896, IV) auf Grund einer Darmresektion wegen 16facher Perforation, schließlich allerneuestens von Czerny auf dem I. Int. Chir.-Kongreß zu Brüssel. Sept. 1905 und von Seidel zur Anwendung im Felde, Handb. der Kriegschir. 1905.

stück betrug in einem Falle 60 cm, im zweiten 20 cm, in den anderen weniger.

Die Dauerresultate der 3 Geheilten sind bis jetzt vorzügliche und sind seit der Operation (4, 3 und 2 Jahre) keine Beschwerden aufgetreten, welche auf eine Stenose oder dergleichen schließen ließen.

Als Vorteile der Knopfmethode wurde in diesen Fällen konstatiert: 1. die zweifellose Zeitersparnis, was bei halbtoten Menschen, wie solche mit gangränösen Hernien in der Regel sind, sehr oft lebensrettend ist, und 2. die größere Leichtigkeit und deshalb auch größere Sicherheit der Knopfverbindung gegenüber der Nahtverbindung; bekanntlich ist das proximale Darmende bei gangränösen Hernien oft auf große Strecken stark infiltriert, entzündet und gebläht; infolgedessen sind die zu vereinigenden Darmlumina sehr ungleich weit und reißen die Nähte in dem veränderten Gewebe durch oder sind wenigstens unsicher; wenn man also hier nicht meterlange Darmstücke entfernen will, wie Kocher und andere getan haben und was selbstverständlich nicht gleichgültig ist, so kommt man mit der Naht nicht aus. Wir können daher bei gangränösen Hernien den Knopf warm empfehlen.

Im ganzen wurden also am Darm 15 Resektionen und Knopfverbindungen gemacht wegen Krebsstenosen oder wegen brandigen Brüchen und sind von diesen 15 10 mit dem Leben davongekommen und während der Dauer ihres späteren Lebens frei von Stenoseerscheinungen geblieben.

Die übrigen 39 Knopfanwendungen beziehen sich auf Operationen am Magen: Pylorusresektionen und Gastroenterostomien.

Pylorusresektionen sind mit dem Knopf gemacht worden. 17 und zwar meistens nach der Koch'erschen Methode: Vernähung des Magens nach vorheriger Anlegung von gewöhnlichen Klemmen oder in letzter Zeit von Angiotriben und Wiedervereinigung des Duodenums mit der hinteren Magenwand. Von den auf diese Weise Operierten sind gestorben an den Folgen der Operation vier; einer infolge einer Apoplexie, nachdem die Operationswunden ohne Störung geheilt waren.

Die Gastroenterostomien, 23 an der Zahl, wurden in der Mehrzahl mit Naht und Knopf zugleich gemacht, wie weiter unten ausgeführt wird und boten daher schöne Gelegenheit zum Vergleich der beiden Methoden.

Will man Vor- und Nachteile der beiden in Frage stehenden Verfahren miteinander vergleichen, so ist erstens zugunsten des Knopfes von allen Autoren zugegeben die Zeitersparniß; eine hintere

Gastroenterostomie mit Knopf dauerte im letzten Falle bei einem kachektischen Krebskranken 23 Minuten, während eine vordere Gastroenterostomie mit Naht und Schenkelanastomose nach Braun beim Fall Nr. 43, Frau S., Ulcustenose 55 Minuten dauerte.

Infolge der Zeitersparnis ist die Infektionsgefahr und die Gefahr der Darmlähmung zweifellos eine geringere. Daher beim Knopf bei Mensch und Tier durchweg weniger Adhäsionen um die Vereinigungsstelle als bei Nahtvereinigungen.

Zweitens gibt die Naht im allgemeinen mehr nachträgliche Stenosen. Nachdem Czerny im Jahr 1880 die doppelreihige Naht eingeführt hatte, machten sich schon in den letzten Jahren eine ganze Anzahl nachträglicher Stenosen bemerkbar, besonders wenn die zusammengefügten Darmenden, wie bei Anus praeternaturalis stark ungleichem Lumen waren; solche Fälle sind ca. ein halbes Dutzend beschrieben von: Stelzner, Langenbuch, Braun und anderen; außerdem hat Kummer an einem Hunde 5 Monate nach Resektion des Dünndarmes und Wiedervereinigung durch Czerny-Lembertsche Naht eine Stenose an der operierten Stelle gefunden.

Bei Magendarmverbindungen mit der Naht hat Neuweiler, unser ehem. Assist., bis 1902 28 Fälle gesammelt von nachträglich oft nach Jahr und Tag entstandenen Verengerungen.[1] Einen besonders charakteristischen Fall kann ich mir nicht versagen, hier ausführlicher zu zitieren: Kehr machte im Juli 1898 bei einem 20jährigen Mädchen wegen Ulcusstenose ein Gastroenterostomie posterior mit Naht; es entstand ein Circulus vitiosus infolge Spornbildung und erforderte nach 6 Wochen eine Relaparotomie behufs Anlegung einer Schenkelanastomose nach Braun und zwar mittels Morphy-Knopf; aber schon nach einem halben Jahre im Januar 1899 mußte Bergmann wegen Wiederauftretens der Stenosenbeschwerden das Abdomen zum dritten Mal eröffnen, um eine Gastroenterostomie auszuführen; aber auch dieser Erfolg war nur ein vorübergehendere, so daß Kehr im November 1899 zum vierten Mal operieren mußte und jetzt mit definitivem Erfolg eine Magenfistel nach Wölfler-Roux ausführte, bei dieser Operation zeigten sich die früheren Anastomosen vollständig verödet.[2] —

1) Haberkant, Archiv f. klin. Chir. Bd. 51, fand auch bei Magenresektion mit Naht vier nachträgliche Stenosen: Unter etwas über 200 Fällen von Magenresektionen starben 50 Proz.; von den Überlebenden zeigten vier später wieder Stenosenerscheinungen,

2) Kehr, Zentralbl. f. Chir. 1900, S. 66.

Ein von Socin mit Gastroenterostomie anterior wegen gutartiger Pylorusstenose operierter Patient starb nach 3 Jahren in unserer Anstalt an Wassersucht; bei der Sektion zeigte sich die Magendarmfistel bis auf Bleistiftdicke geschrumpft. — Auch klappenartiger Verschluß der Fistel durch aufgeschwollene Schleimhautlappen werden mehrfach erwähnt. Als Ursachen dieser Mißerfolge wurden angeführt: zu kleine Anlage der Fistel, besonders auch bei der Kocherschen Ventilmethode, zu starkes Anziehen des Fadens bei der fortlaufenden Naht; mangelhafte Naht der Schleimhaut und schließlich Verkleinerung des vor der Operation stark dilatierten Magens. Allerdings muß ausdrücklich hervorgehoben werden, daß in den letzten Jahren infolge besserer Technik: breiter Anlage der Fistel (mindestens 4 cm), sorgfältiger Schleimhautnaht die Mißerfolge nach dieser Richtung wesentlich seltener geworden sind.

Aber auch die Knopfmethode ist nicht ganz frei von dem in Frage stehenden Vorwurf, wenn auch hier nachträgliche Stenosen entschieden seltener sind.

Beim Hund hat Marvedel in mehreren Fällen von Knopfapplikation am Darm nachträglich klappenförmigen Verschluß an der Vereinigungsstelle gefunden, sehr wahrscheinlich als Folge einer mangelhaften Nekrose der vom Knopf eingeklemmten Darmteile; in diesen Fällen war also der Knopf nicht fest genug geschlossen worden. Während bei der Naht die Literatur etwas zu 28 Fällen von nachträglichen Schrumpfungen aufweist, sind für die Knopfmethode nur 4 solcher Stenosen bekannt (allerdings wird und wurde die Naht viel häufiger angewendet als der Knopf), so ein Fall von Kehr Gastroenterostomie posterior mit Knopf; wo sich nach Monaten wieder Retentions-Erbrechen einstellte und bei der Eröffnung des Magens die frühere Fistel nur noch für eine Uterussonde passierbar war. Die anderen Fälle sind von Czerny und Stewart.

Wie bei der Naht- sind auch bei der Knopfanwendung mehrere Fälle von Perforation bald mit bald ohne tödlichen Ausgang konstatiert und zwar infolge abnorm langen Liegenbleibens des Knopfes; so machte in einem Falle der Knopf 104 Tage nach gelungener Operation tödliche Perforationsperitonitis, weil der Knopf bei lateraler Anastomose in einem Blindsack liegen geblieben war. Wölfler und Mikulicz beobachteten ähnliche Fälle. — Aus diesem Grunde wird am Liestaler Kantonspital schon seit Jahren folgendes Verfahren geübt, um drohenden Darmperforationen vorzubeugen.

In der Regel handelt es sich um gangränöse Hernien; hier ist sehr oft das zuführende Darmende, wie oben bemerkt, auf große Strecken, zwar nicht brandig, wohl aber entzündet; will man nicht sehr große Stücken entfernen, so muß man im mehr weniger infiltrierten Gewebe arbeiten und in solchen Fällen ist der Knopf nach meiner Erfahrung der Naht unbedingt überlegen. Ist aber in einem solchen Falle die Lebensfähigkeit des Darmes nicht über jeden Zweifel erhaben, so wird er mit einem Katgutfaden in der Nähe der Bruchpforte fixiert und ein Gazetampon darauf gelegt. solche Fälle sind uns mehrere gut durchgekommen.

Der Hauptvorwurf aber, der dem Knopf und zwar nicht ohne Berechtigung gemacht wird, ist sein Verweilen im Magen-Darmkanal; der Fremdkörper in den Eingeweiden, welcher wie ein großer Gallenstein unter Umständen tödlichen Ileus hervorrufen kann. Nun muß aber von vornherein folgendes festgestellt werden: kolikartige Schmerzen vor Abgang des Knopfes sind zwar von uns in mehreren Fällen konstatiert worden, desgleichen von Monod, Lennander, Bush u. a. und nur einmal unter den mehr als 1000 Knopfoperationen, welche in der Literatur verzeichnet sind, hat der Knopf schwere Ileus-Erscheinungen gemacht; dagegen hat Kocher wegen „Magenkrämpfen" in 2 Fällen den in den Magen gefallenen Knopf herausschneiden müssen; desgleichen war Lennander in einem Falle von seitlicher Darmanastomose genötigt, den im blinden Ende liegengebliebenen operativ zu entfernen. In 9 Fällen wurde das Verharren des Instruments bei Sektionen festgestellt und zwar 11 Tage bis 12 Wochen nach der Applikation. Mit Vorliebe bleibt der Knopf im Magen, im Coecum und im Rektum und bei seitlichen Darmverbindungen im blinden Darmende stecken.

Daß der Abgang des Fremdkörpers nicht konstatiert ist, beweist noch lange nicht, daß er noch im Magendarmkanal liegt, sehr häufig geht er eben unkontrolliert ab. — Bei Röntgen-Durchleuchtung konnte in unseren Fällen sehr häufig kein Knopf konstatiert werden, trotzdem man vergeblich auf den Abgang desselben per vias naturales gewartet hatte.

Bei zirkulären Darmverbindungen wurde die Eliminierung des Knopfes relativ häufig konstatiert: so in 50 Fällen von Darmresektionen (Marvedel, Hahn, Bundschuh, Murphy usw.), 33 mal und zwar in der Zeit vom 8. bis zum 60. Tage.

Bei Magenoperationen ist besonders die vordere Gastroenterostomie berüchtigt. Bei dieser Operation wurde der Knopf 18 mal

nachträglich im Magen gefunden; bei der hinteren Gastroenterostomie unter 168 Fällen 7 mal. Mit Ausnahme aber der oben erwähnten Kocherschen Fälle ist nie angegeben, daß der Knopf irgendwelche Beschwerden gemacht habe. Mikulicz fand denselben bei einer Relaparotomie zufällig im Magen; ließ ihn aber ruhig liegen, später ging der Knopf ohne Beschwerden spontan ab.

Sehr günstig liegen die Verhältnisse für die Gastroduodenostomie mit Knopf bei der Pylorusresektion; hier wurde der Abgang des Knopfes meistens festgestellt. In unseren diesbezüglichen Fällen ging derselbe immer glatt ab. — Und zwar in 10, 14, 16, 25 Tagen, einmal erst nach dreiviertel Jahren, ähnliches berichtet Carle in Turin bei Pylorusresektion mit Knopf. —

Im allgemeinen wird der Knopf am häufigsten entleert vom 8. bis zum 20. Tage; verzögert in 85, in 140, 145 Tagen und einmal, wie oben, nach 280 Tagen. Abführmittel scheinen die Ausstoßung zu befördern.

Aber auch in situ hat der Knopf Unheil angerichtet infolge von Verstopfung des Lumens durch Kirsch-, Apfelsinen-, Pflaumenkerne oder feste Kotmassen. In solchen Fällen trat nicht immer Ileus ein, sondern häufiger Perforation an der Verbindungsstelle: Wölfler verlor einen Fall von Dünndarmresektion wegen Narbenstenose mit Anastomosis-button an Perforation der Verbindungsstelle: das Lumen des Knopfes war durch einen Kirschkern verstopft. In solchen Fällen wäre vor der Operation unter allen Umständen der Darm gründlich zu entleeren.

Auch Herabsinken des Knopfes als einer schweren Kugel ins kleine Becken und daherige Abknickung der betreffenden Darmschlinge glaubt Landerer (Centr. für Chir. 1895, 32) annehmen zu müssen; obschon ähnliches sonst von keiner Seite beobachtet wurde, muß doch die Möglichkeit eines solchen Zufalles zugegeben werden und wäre demselben durch die oben empfohlene Fixation des Knopfes durch einen Katgutfaden entgegenzutreten, oder den Knopf sonst wie zu lagern, daß er nicht ins Becken hinuntergleiten kann.

Auch wir haben in einem Falle von Dünndarmresektion wegen gangränöser Hernie andauernd schwere Ileuserscheinungen auftreten sehen, so daß wir uns genötigt sahen, einen Eßlöffel voll regulinisches Quecksilber zu verabfolgen (der Kranke bekam darauf Stuhl und genas); wir glaubten aber die Ursache in einer ausgedehnten Paralyse des Darmes suchen zu müssen. — Derselbe war auf große Strecken stark mitgenommen und schien unter den Händen förmlich

zu welken. — Wir hätten also auch mit der Naht kein besseres Resultat gehabt. —

Auch Magenileus haben wir, wie bereits angedeutet, in früherer Zeit mehr als einmal erlebt, besonders mit der vordern Gastroenterostomie; sei es, weil der Knopf das Darmlumen verlegte, indem sich die gegenüberliegende Darmwand an die Knopföffnung legte, oder weil der Knopf bei der Vereinigung im Sinne Petersens verdreht wurde; wir wenden daher den Knopf bei der vordern Magen-Darmfisteloperation in den letzten Jahren nicht mehr an. —

Bei der hintern Gastroenterostomie kann der Knopf hingegen mit gutem Erfolg angewendet werden und zwar, wie bemerkt, da, wo es sich um möglichste Abkürzung der Operation handelt, bei sehr heruntergekommenen oder ausgebluteten Carcinom- oder Ulcuskranken; die gefürchteten Circuli vitiosi und Darmverschlingungen können vermieden werden, wenn die zuführende Jejunumschlinge nicht zu lang bemessen (10—15 cm) und der Knopf beim Zusammenklappen nicht verdreht wird und die Serosaflächen in richtiger Berührung bleiben, es darf nämlich, wie weiter unten ausgeführt wird, keine Schleimhaut zwischen die Serosaflächen kommen, weil sonst die Verklebung gestört wird und event. ein Aussickern von Darminhalt stattfindet, ebenfalls darf hier wie bei der Naht, bei allen Magendarmverbindungen die Spannung der vereinigten Teile nicht zu groß sein, weil sonst Perforationen auftreten, beim Knopf sowohl wie bei der Naht.

Auch sind einige Fälle von Perforation vorgekommen infolge Konstruktionsfehlers des Instruments; die Ränder der beiden Halbkugeln waren so scharf, daß die Gewebe wie mit einem Locheisen durchgestemmt wurden (Hahn und Hacker).

Auch nachträgliche Blutungen sind bei der Murphymethode von Hochenegg in einem Falle beobachtet worden; häufiger aber traten bei Gastroenterostomien mit Naht Blutungen auf (Czerny, Mikulicz, Albert).

Bilanz:

1. Stenosen, nachträgliche sind häufiger bei Naht.

2. Perforationen kommen zwar nicht am Darm, wohl aber bei der vordern Gastroenterostomie bei der Knopfmethode häufiger vor als bei der Czerny-Lembertschen Naht.

3. Obstruktionserscheinungen wegen Verstopfung des Lumens durch Pflaumen-, Kirsch-, Trauben-, Apfelsinenkerne oder feste Kotmassen belasten das Konto des Knopfes.

4. Desgleichen der Umstand, daß wir bei Murphys Methode

einen nicht resorbierbaren[1]) Fremdkörper im Verdauungskanal zurücklassen, dessen Ausstoßung oft wochen- und monatelang auf sich warten läßt und der in Blindsäcken, im Coecum u. dgl. liegen bleibend, in allerdings nur vereinzelten Fällen Drucknekrose und Perforation gemacht hat. Immerhin darf die Furcht vor der Retention des Instruments nicht übertrieben werden: Unter mehr als 1000 Knopfoperationen ist nur einmal nachträglicher Ileus konstatiert worden. —

5. Zeitersparnis ist der von allen Autoren zugegebene große Vorteil des Knopfes, derselbe ist daher da am Platze, wo jede Minute kostbar ist.

Aus diesen Gründen wird in unserer Anstalt der Knopf nicht mehr angewandt:

1. bei Operationen am Dickdarm;

2. bei chronischer Obstruktion des Dünndarmes (Narbenstenose, Carcinom usw.);

3. bei der Gastroenterostomie wegen gutartiger Pylorusstenose.

Dagegen hat er sich gut bewährt:

1. bei gangränösen Hernien des Dünndarmes bei stark mitgenommenen Kranken und ausgedehnter Infiltration und Entzündung des zuführenden Darmes. Hier pflegen wir die Resektionsstelle, wenn nötig, durch einen Katgutfaden mit der Bruchpforte zu verbinden, um im Notfall eine Hand darauf zu haben;

2. bei der Gastroduodenostomie nach Pylorusresektion. Hier waren wir mit dem Knopf auch sehr zufrieden; denn es gelang, die Vereinigung der getrennten Teile oft noch leicht mit dem Knopf, wo sie mit der Naht wegen starker Spannung nicht mehr möglich war und es ging das eingefügte Instrument immer glatt ab;

3. bei palliativen Operationen am Magen und stark geschwächten Patienten machen wir event. die hintere Gastroenterostomie mit Knopf ohne Schenkelanastomose und zwar mit einer weiter unten zu skizzierenden kleinen Modifikation: wir hängen an einen Seidenfaden eine Metallkugel an die abführende Hälfte des Knopfes, um ein Zurückfallen in den Magen oder in den zuführenden Jejunumschenkel zu verhindern. — Die Operation kann in 20—25 Minuten event. in kürzerer Zeit vollendet sein und kann daher ev. auch bei Ulcusblutungen in Betracht kommen;

4. bei der Braunschen Schenkelanastomose als zweitem Akt

1) Die resorbierbaren Surrogate aus decalciniertem Knochen von Elfenbein nach Frank, Sultan u. a. gaben durchweg unbefriedigende Resultate.

der Gastroenterostomie anterior. Bei dieser Fistelbildung wird die zweitkleinste Nummer des Knopfes genommen, welche bis jetzt nie nachträgliche Störungen gemacht hat.

Unerläßliche Bedingungen für gutes Gelingen der Operation sind ein gutes Fabrikat und eine sorgfältige Technik. Unter gutem Fabrikat verstehen wir einen Knopf mit

1. wohlabgerundeten und daher nicht schneidenden Rändern da, wo er mit den Serosaflächen in Berührung kommt;

2. auf die Spiralfeder muß ein besonderes Augenmerk gerichtet sein, ob dieselbe gut spielt oder ob sie, wie häufig, eingeklemmt ist;

3. die Hälse der beiden Hälften müssen genügend lang sein, die solang als möglich, ohne den Schluß der beiden Halbkugeln zu verhindern und ohne (männlicher Teil) aus der geschlossenen Kugel herauszuragen;

4. die Widerhaken am männlichen Hals dürfen nicht gelötet sein, weil sie sonst beim Kochen Schaden nehmen; die Lumina der Knöpfe müssen möglichst groß sein.

Unter einer guten Technik verstehen wir:

1. daß bei zirkulären Darmverbindungen auch das Mesenterium von der Tabaksbeutelnaht gut herangezogen wird, so daß sich überall nur Serosaflächen berühren;

2. die Tabaksbeutelnaht, wenn man eine solche anwenden will, soll nicht zu viel und nicht zu wenig Gewebe fassen wegen des „Überquellens" einerseits und wegen des „Einreißens" andererseits, sondern etwa 2—3 mm vom Rande einstechen;

3. überquellende Schleimhaut muß reseciert werden, daß sich überall nur Serosaflächen berühren;

4. die zu vereinigenden Magen- resp. Darmteile sollen beim Schließen der Kugel nicht verdreht werden (Petersen), sondern in der gewünschten Lage bleiben, da sonst z. B. bei Gastroenterostomie circulus entstehen soll.

5. sehr wichtig und nach unserer Erfahrung nie schädlich ist eine fortlaufende Lembertnaht oder einzelne Knopfnähte überall da, wo eine weitere Sicherung nötig erscheint, ein Perforation zu verhüten; natürlich dürfen die Lembertnähte nicht durchstechen und Darminhalt aussickern lassen, oder etwa allzu starke Spannung und daherige Nekrosegefahr verursachen; sehr häufig haben wir auch im gleichen Sinne der weiteren Sicherung Netz über die Knopfverbindungen transplantiert und mit einigen Katgutnähten befestigt; jedoch ist für gewöhnlich und für unkomplizierte Fälle all das nicht nötig.

Außer der Lembertnaht und der Netzaufheftung haben wir in letzter Zeit folgende kleine Modifikationen geübt, welche wir glauben empfehlen zu können.

1. Wir haben die von Murphy empfohlene Tabaksbeutelnaht weggelassen und statt dieser bei seitlichen Anastomosen, Gostroenterostomie oder Braunscher Schenkelanastomose eine einfache Incision gemacht, groß genug, um den Knopf aufzunehmen und die Incision dicht um den Hals der Knopfhälfte mit 1—2 Katgutfäden geschlossen, so daß der erste Katgutfaden um den Hals des Knopfes herumgeführt wird und diesen festhält. Siehe beifolgende Abbildung; der Knopf kann dann außer Katgutfaden zur weiteren Sicherheit noch mit einer Pince befestigt werden; die übrigen Manipulationen der Vereinigung geschehen wie sonst. Wir haben das Verfahren bisher nicht veröffentlicht außer im Jahresbericht, weil wir demselben nicht hinreichende Bedeutung beilegten; inzwischen hat Schönwerth-München (auch Kehrer) ein ganz ähnliches Verfahren angegeben (Zentralblatt für Chir. 1902, Nr. 48). Durch diese kleine Abweichung wird Zeit gespart und das Befestigen des Knopfes an der Darm- resp. Magenwand geschieht leichter. Überquellen der Schleimhaut wird vermieden; nur muß der Knopf mittels Pince gut gehalten werden, damit er nicht etwa in den Magen resp. Darm entschlüpt. Auch v. Hacker (Zentralbatt für Chir. 1903, 5) übt das gleiche Verfahren an Stelle der Tabaksbeutelnaht, desgleichen Sprengel, Carle und Barker.

Ferner scheint der Vorschlag von Schönwerth zur Ausführung der Braunschen Schenkelanastomose sehr empfehlenswert:

Bevor die Magendarmfistel, sei es mit Naht oder Knopf, geschlossen ist, wird in jeden Darmschenkel die Hälfte des Murphyknopfes gesteckt, nachdem nun die Magendarmfistel vollendet ist, werden die beiden Knopfhälften an der vorbestimmten Stelle einander gegenübergestellt, auf den Hals jeder Hälfte eingeschnitten und dasselbe durch die Darmwandung von innen her durchgedrückt und vereinigt; bei diesem Verfahren braucht man überhaupt keine Naht; das gleiche ließe sich auch bei der Gastroduodenostomie wegen Pylorusresektion anwenden.

2. Eine weitere Erleichterung für den naturgemäßen Abgang des Knopfes scheint uns für einige Fälle nützlich; est ist dies die Anwendung der sogenannten Leitkugel: An die abführende (schwerere) Hälfte des Knopfes wird mittels Seidenfadens eine 20 g schwere Metallkugel so angehängt, daß sie in den abführenden Darmschenkel zu liegen kommt, der Seidenfaden ist etwa 6—10 cm lang und wird

anden Seitenlöchern des Knopfes befestigt. Die Leitkugel soll den Knopf verhindern, in den Magen oder in den zuführenden Schenkel zu fallen. Wie schon Credé, Murphy und noch mehr Hildebrand (Kümmell) darauf hielt, daß die distale Hälfte des Knopfes schwerer sei als die proximale, so soll die Leitkugel das Gewicht des distalen Teiles vermehren und ein Rückfall verhüten; wir haben die Leitkugel bis jetzt nur bei der Gastroenterostomie angewandt, dort scheint sie aber von gutem Erfolge zu sein.

In dem Falle Nr. 48 Gastroenterostomie posterior bei inoperablenem Pförtnerkrebs war der Verlauf und die Funktion der Fistel eine vollständig tadellose und ging der Knopf am 14. Tag beschwerdelos ab, die Leitkugel in Verbindung des Knopfes. Dem oben zitierten Vorschlag Kümmmells (Hildebrand), die distale Hälfte der Murphykugel um soviel größer zu machen als die proximale, daß ein Rückfallen derselben unmöglich ist, stehen zwei Bedenken im Wege: die Magenöffnung (bei Gastroenterostomie) wird zu eng und die Darmhälfte des Knopfes ist zur Passage dieses letzeren zu groß.

3. Schließlich möchte ich ein einfaches Mittel empfehlen, um ein Verirren des Knopfes zu verhüten und desgleichen eine unliebsame Sporenbildung bei Gastroenterostomie: es ist dies das teilweise Zuschnüren des zuführenden Darmschenkels durch einen einfachen Seidenfaden. Will man z. B. bei der Gastroenterostomie posterior mit Knopf verhüten, daß dieser letztere in den zuführenden Schenkel fällt, so schnürt man diesen letztern dicht am Knopf mit einem Seidenfaden auf etwa die Hälfte seines Lumens, etwa auf Kleinfingerdicke, zusammen: Galle und Pankreassaft passieren ungeniert, der Knopf aber kann nicht durch. Will man andererseits bei der vordern Gostroenterostomie mit Naht und Braunscher Anastomose eine Sporenbildung, d. h. das Einfließen des Mageninhalts in den zuführenden Schenkel verhüten, so legt man desgleichen um diesen letzteren am Eingang in die Fistel eine Seidenligatur wie oben.

Was das allerneuestens von Lambotte ingeniös erdachte Surrogat der Metallkugel (Beinknopf mit Gummiringen) anbetrifft, so haben wir dasselbe bis jetzt erst am Phantom angewandt und sind daher nicht im Falle, Genaueres über dasselbe mitzuteilen. Hingegen scheint die von Lambotte allerneuestens, d. h. am I. Intern. Chirurgen-Kongreß in Brüssel 1905 vorgelegte Modifikation des Anastomosenknopfes in der Tat sehr zweckmäßig und zugleich einfach zu sein.

Alles in allem ist der Murphyknopf, bis wir etwas Besseres haben, in den oben angegebenen, allerdings relativ engen Grenzen nach unseren nunmehr 9jährigen Erfahrungen ein recht nützliches Instrument und wenn viele namhafte Chirurgen die Naht in allen Fällen vorziehen, so ist dagegen nichts einzuwenden; niemand aber hat zurzeit das Recht, geringschätzig über eine Methode abzusprechen, welche in den Händen Czernys, des Erfinders der modernen Naht bei der hinteren Magendarmverbindung, allein in über 200 Fällen so günstige Resultate gegeben hat, daß sie von keinem anderen Verfahren übertroffen werden.

Zusammenstellung der 54 Magen-Darm- resp. Darm-Darmverbindungen mittels Murphyknopf.

Pylorusresektionen	16
Coecumresektionen	2
Hernia gangraenosa	10
Gastroenterostomie und Ileocolostomie .	26
Total	54.

Von den Kranken mit Pylorusresektion sind vier an den Folgen der Operation gestorben, einer in der Rekonvaleszenz an einer Apoplexie ohne nachweisbaren Zusammenhang der Operation, mithin eine Mortalität von 26 Proz.[1]) Unter den Gestorbenen sind Pat. von einem Kräftezustand, welcher von vornherein die Prognose sehr stark trüben mußte, so eine Frau von 71 Jahren und eine zweite Frau von 49 Jahren, welche so schwach schien, daß sie nur mit Lokalanästhesie (62 Proz. Hämoglobin) operiert werden konnte und welche sich nicht vom Kollaps erholen konnte.

Um eine bessere Statistik zu gewinnen, müßte man solche Fälle ausschließen. Die Indikation zur Radikaloperation schien dadurch gerechtfertigt, daß die radikale Entfernung leicht zu bewerkstelligen war und faktisch nicht viel mehr Zeit in Anspruch nahm als die palliative Magendarmfistel, nämlich im Falle Nr. 15 40 Minuten. In einem Falle wurde in der gewiß gerechtfertigten Absicht, das Risiko zu vermindern, zweiseitig operiert und zwar mit gutem Erfolge.

1) Haberkant, l. c., berechnet aus 200 Magenresektionen 50 Proz. Mortalität, Czerny bis 1897 37,5 Proz., v. Mikulicz bis 1898 44 Proz. in letzter Zeit wesentlich weniger; Carle unter 14 3 Todesfälle usw.

Relativ hoch ist die Mortalität bei der Gastroenterostomie, nämlich 5 Todesfälle auf 26 Operationen, gleich 19 Proz. Von den 5 Todesfällen ist einer sicher nicht auf Rechnung der Operation zu schreiben, nämlich der Fall mit epidemischer Dysenterie, ein zweiter Fall ist nach 15 Tagen an Pneumonie gestorben, zwei an Circulus vitiosus, einer an Perforation.

Hernia gangraenosa, 10 Fälle mit 4 Todesfällen, davon ist einer in der vierten Woche an Pneumonie gestorben, wahrscheinlich ohne Zusammenhang mit der Operation. Petersen berechnet aus der Heidelberger Klinik 33 Proz. bei primärer Resektion mittels Murphyknopf, Bruns 23,5 Proz., Hacker (Martina) 19 Proz. gestorben.

Tabellarische Übersicht.

54 Murphyknopfoperationen.

1. Name: Frau H. V. v. R., 71 Jahre, Hernia gangraenosa Resektion. — Anamnese Status usw.: Rechts. Schenkelhernie, Einklemmung seit 2 Tagen. — Diagnose, Operation und Befund: Trübes Bruchwasser. Querkolon eingeklemmt, gangränös und perforiert. Resektion von 12—15 cm. Schluß beider Darmenden durch Naht, zugleich Anastomose mit Knopf (12 Minuten), Fixation der Darmschlinge durch Gazestreifen an der Bruchpforte. Partielle Naht der Wunde im resezierten Darm. 65 Kirschkerne. — Verlauf: Heilung normal, Kopfabgang am 10. Tage; nach 14 Tagen geheilt, entlassen am 29. VII. 1896 seither beschwerdefrei.

2. V. A. v. B., Landwirt, 60 Jahre, Carc. ilei, Ileocolostomie. — Anamnese Status usw.: Seit einigen Wochen Ileusbeschwerde und Kräfteverfall. — Diagnose, Operation und Befund: Unter dem Nabel zeitweise orangegroßer Tumor fühlbar: stenosierendes Darmcarcinom. 18. X. 1897. Laparotomie: stark hühnereigroßes mit vielen Darmschlingen stark verwachsenes Carcinom am unteren Ileum; ausgedehnte Drüsenmetastasen: Laterale Ileocolostomie mit Col. ascendens mittels M.-K. zwei Lembertnähte um denselben; $^1/_2$—$^3/_4$ mehr Darm ausgeschaltet. — Verlauf: Öfters heftige Diarrhöen. Wundheilung normal. Pat. verläßt das Bett in der dritten Woche. Knopfabgaug beim Austritt noch nicht konstatiert. stirbt nach Verlauf von 4 Monaten zu Hause an Kachexie.

3. Name: E. G. v. R., Landwirt, 58 Jahre, Carc. coeci, Ileocolostomie. — Anamnese Status usw.: Seit Monaten viel Brauchgrimmen. Diarrhöen abwechselnd mit Verstopfung, Kräfteverfall, viel Erbrechen. — Diagnose, Operation und Befund: In Coecolgegend ca. 8 cm langer. 4 cm breiter, derber, durch empfindlichen, seitlich etwas beweglichen Tumor. von unregelmäßiger Oberfläche: Darmkrebs. Laparotomie 30. IV. 1898. Darmkrebs über hühnereigroß am Coecum, stark stenosierend. Zahlreiche Drüsenmetastasen. Schwere Ileocolostomie mit Colon ascendens mittels

M.-K. Naht der Bauchwunde. — Verlauf: Prima intentio Knopfabgang am 21. Tage, am 29. V. geheilt entlassen. 6 1/2 Monate p. op. gutes Wohlbefinden bis zum Tode, an Kachexie, keine stenosen Erscheinungen mehr. 9 Monate p. op.

4. Alter: H. E., Hausfrau v. L., 51 Jahre, Carc. coecii transversi, Resektion. — Anamnese, Status usw.: Seit 3/4 Jahren Abmagerung, Kräfteverfall Koliken faustgroßer, höckriger Tumor in der rechten Bauchseite. Vermehrte Peristaltik. Gewicht 89 Pfund. — Diagnose, Operation und Befund: Stenosierendes Darmcarcinom. Laparotomie 12. IX. 1899 in Chloroformäther Narkose, ringförmiges Carcinom des Col. trans. Lumen stenosiert bis Bleistiftdicke, mit Magen und Darm ausgedehnt verwachsen. Drüsenkranke Resection des Colon transvers plus ascendens und coecem Ileocolostomie mit Knopf zirkulär d. h. und Ende zu Ende. Lembertnaht, darüber Netz angeheftet zur größeren Sicherheit. — Verlauf: Prima intentio. Viel Diarrhöen, vorübergehend 38,5°. Abgang des Knopfes am 21. Tage, 27. X. bei vollkommenem Wohlbefinden entlassen.

5. Name: Frau H. E. v. L., 56 Jahre, Coecaltumor, Resektion. — Anamnese, Status usw.: Seit 1/2 Jahr zeitweise Schmerzen in Coecalgegend, Meteorismus, zeitweise Erbrechen. Verfall abwechselnd Diarrhöen und Obstip., faustgroßer Tumor V. R. — Diagnose, Operation und Befund: wahrscheinlich Coecalcarcinom. Laparotomie 9. I. 1900. Bromäther. Faustgroßes Carcinom des Coecum mit der Niere und Duodenum leicht mit dem Querkolon fest verwachsen. Resektion der verwachsenen Partie des Querkolons plus Coecum und Colon ascendens Ileocolostomie Ende zu Seite mit Knopf. Lembertnaht um den Knopf Dauer 1 3/4 Stunden. — Verlauf: † nach 5 Tagen infolge Perforation, 4 cm über dem Knopf, daselbst gangrän, des Hernins wegen Netzablösung und Ernährungsstörung; Knopf sitzt gut.

6. Name: Frau B. J. v. J., 77 Jahre, Hernia gangraenosa, Resektion. — Anamnese, Status usw.: Hernia crural. Seit 2 Tagen incarc. sehr mager und kollabiert P. 120 sehr klein Extremitäten kühl. — Diagnose, Operation und Befund: Bromäther-Äthernarkose. Herniolaparotomie. Im Bruchsack und in der Bauchhöhle Darminhalt. Eingeklemmte Dünndarmschlinge quer abgerissen (selbst Abreißversuche.?) Resektion von 6 cm Darm- End- zu Endverbindung mit Knopf: Dauer 10 Minuten. Gazedrainage. — Verlauf: † nach wenigen Stunden an diffuser Peritonitis. Knopf sitzt gut.

7. Name: Frau E. V. v. P., 69 Jahre, Hernia gangraenosa, Resektion. — Anamnese, Status usw.: Incarceriert seit 1. Tage, schlecht genährt, schwach, Puls 100, sehr schwach. — Diagnose, Operation und Befund: Chloroformäther-Narkose. Herniostomie. Trübes Bruchwasser und brandige, blauschwarze Dünndarmschlinge. Resektion End zu Endverbindung mit Knopf. Wegen ungleicherweise der Lumina erschwert. Lembertnaht, Fixation der resezierten Stelle in der Nähe der Bruchpforte durch Katgutnähte. — Verlauf: Verlauf zunächst gut. In der 4. Woche post operationem Pneumonie mit Exitus letalis. Keine Peritonitis, aber viele Adhaes. Knopf l. im Coecum.

8. Name: Frau Sch. T. v. B., 61 Jahre, Hernia gangraenosa, Resek-

tion. — Anamnese, Status usw.: Einklemmung 3 Tage! schlechtes, blasses, kollabiertes Aussehen. Puls 100; sehr klein. — Diagnose, Operation und Befund: Am 10. IV. 1899. Herniotomie: trübes, stinkendes Bruchwasser. Darm schwarz mit trüber Serosa. Resektion 20 cm mit Knopf. Dauer 10 Minuten. Lembertnaht, Fixation durch Katgutfaden. Partieller Schluß der Wunde. — Verlauf: † nach 2 Tagen, nur lokale Peritonitis um den Knopf, letzterer sitzt gut.

9. Name: G. F. v. G., 31 Jahre, Gangränöse Hernie, Resektion. — Anamnese, Status usw.: Kräftiger Mann, Einklemmung seit 1 1/2 Tagen. Puls 86, gut. — Diagnose, Operation und Befund: 26. XI. 1899. Chloroformnarkose Herniostomie: fäkulentes Bruchwasser ca. 18 cm Dünndarm brandig, im verwachsenen Netz bedeckt. Resektion mit Knopf. Fixation der resezierten Stelle durch Katgutfaden. Partieller Wundschluß. — Verlauf: Heilung ohne Störung. Abgang des Knopfes am 10. Tage.

10. Name: G. M. v. Fr., 54 Jahre, Fabrikarbeiter, Hernia gangraenosa. — Anamnese, Status usw.: Incaceriert seit einem Tage, magerer elender Mensch. Puls 80, mittel. — Diagnose, Operation und Befund: 20. V. 1901. Herniotomie: ganz wenig Bruchwasser; eine bläulich gefärbte *mit* dem Bruchsack adhärente, kurze Dünndarmschlinge mit glänzender Serosa wird gelöst und reponiert. Wegen peritonitischen Erscheinungen am 3. Tage. Relaparotomie: Resektion einer ca. 10 cm langen, gangränösen Partie mit Knopf, darüber Netz genäht zur weiteren Sicherheit. — Verlauf: Heilung nach diversen Störungen, Thumbosen usw. Abgang des Knopfes nicht konstatiert, kann aber auch durch Strahlen nicht aufgefunden werden. Seither 3 Jahre post. operat. Befinden gut.

11. Name: Str. J., Landwirt v. L., 60 Jahre, Carcinoma pylori, Resektion. — Anamnese, Status usw.: Seit 1/4 Jahr Magenschmerzen, Aufstoßen und Erbrechen. Magen dilatiert, große unter dem Nabel: Milchsäure keine Salzsäure. — Diagnose, Operation und Befund: Kein Tumor fühlbar. 28. XI. 1896. Laparotomie: Walnußgroßer, beweglicher, stark stenosierender Tumor. Resectio pylori nach Kocher mit Knopf. Assistent läßt den Knopf in den Magen fallen, daher Verzögerung und Ausfluß von Mageninhalt! — Verlauf: † infolge diffuser Peritonitis. Knopf in loco. in normalen Verhältnissen.

12. Alter: F. A. v. T., 57 Jahre, Carcinoma pylori, Resektion. — Anamnese, Status usw.: Seit 1/4 Jahr Schmerzen post cibum und Brechen. Magen kein Tumor. Magen dilatiert. — Diagnose, Operation und Befund: Keine Milchsäure, Salzsäure in wechselnder Menge. Untere Magengrenze bis zum Nabel. Resectio pylori nach Kocher mit Knopf. Gastro-Duodenostomie anterior daneben 3 Knopfnähte. — Verlauf: Verlauf zuerst ganz. Plötzlichen Tod nach 8 Tagen an Apoplexie; bei Sektion Peritoneum normal. Knopf dito.

13. Name: Frau Fr. K. v. W., 45 Jahre, Carcinoma pylori, Resektion. — Anamnese, Status usw.: Seit 1/2 Jahr häufig Aufstoßen, Schmerzen, Brechen; Wind wegen Neurasthenie hereingeschickt. — Diagnose, Operation und Befund: Milchsäure, dagegen keine Salzsäure. Fühlbarer Tumor in der Magengegend. Laparotomie 13. VI. 1899 Resectio pylori

nach Kocher. Gastroduodenostomie mit Knopf. Lembertnähte drei. — Verlauf: Geheilt entlassen am 7. VII. 1899. Knopf geht ab nach 10 Tagen.

14. Name: H. H. v. D., Mann, 66 Jahre, Carcinoma pylori, Resektion. — Anamnese, Status usw.: Seit $^1/_2$ Jahr Konralgie, Brechen post. cibum. Abnahme von 135 auf 92 Pfund. — Diagnose, Operation und Befund: Massenhaftes Retensiens Erbrechen. Magen dilatiert. Pylorusgegend druckempfindlich, kein Tumor, keine Salzsäure, dagegen Milchsäure. Carcinoma pylori mit Pankreas und Netz leicht verwachsen. Resectio pylori nach Kocher und Gastroduodenostomie mit Knopf. — Verlauf: Nach initialem Erbrechen normaler Verlauf. Nach 13 Tagen Abgang des Knopfes. Entlassen nach 5 Wochen, bei gutem Befinden.

15. Name: Hausfrau R. R. v. B., 49 Jahre, Carcinoma pylori, Resektion. — Anamnese, Status usw.: Seit 1 Jahr Konralgie, Aufstoßen, Erbrechen, mager, blaß, kachektisch, 62 % Hämoglobin. — Diagnose, Operation und Befund: Untere Magengrenze bei Aufblähung zwei Finger unterhalb Nabel, Probefrühstück: keine Salzsäure, dagegen Milchsäure, ges. Azidität 24 %, wegen großer Schwäche Kokainanästhesie, Resectio pylori wie gewöhnlich. Dauer 40 Min. Während der Operation Kollaps: Kampfer, Kochsalz. — Verlauf: † am folgenden Tage bei andauerndem Kollaps: starke Atrophie und heftige Degeneration des Herzens. Knopf sitzt gut.

16. Name: Frau Str. A. v. L., 60 Jahre, 80 Pfund, Carcinoma pylori, Resektion. — Anamnese, Status usw. Seit 7 Wochen heftige Schmerzen, Erbrechen, Abmagerung. — Diagnose, Operation und Befund: Blasse Frau. Höckriger, harter, wenig verschiebbarer Tumor über dem Nabel. Probefrühstück: Keine Salzsäure, dagegen Milchsäure, ges. Azid = 0,8 % 23. VII. 1900. Laparotomie: Bromäther-Äther. Pylorusresektion wie üblich, hühnereigroß mit dem Kolon verwachsener Tumor. Lembertnaht. — Verlauf: Normaler Verlauf. Abgang des Knopfes am 15. Tag. Entlassen am 24. VIII., d. h. 4 Wochen post operationem.

17. Name: Z. R. v. R., Landarbeiter, Carcinoma pylori, Resektion. — Anamnese, Status usw.: Seit $^3/_4$ Jahren Appetitmangel, Aufstoßen, Brechen, Abmagerung, systolisches Geräusch an der Nitralis. Puls 84, klein. — Diagnose, Operation und Befund: Über dem Nabel eigroße, bewegliche, wenig empfindliche Resistenz, starke Retention. Keine Salzsäure, dagegen Milchsäure, 15. VIII. 1900. Bromäther-Äther-Narkose, Entfernung des Pylorus und der Lymphdrüsen, wie gewöhnlich Lembertnaht. — Verlauf: Glatter Verlauf, Abgang des Knopfes nach $^3/_4$ Jahren ohne Beschwerden.

18. Name: Frau B. S. v. L., 75 Jahre, Carcinoma pylori, Resektion. — Anamnese, Status usw.: Seit 6 Wochen Druck in der Magengegend, Brechen, Appetitmangel, Abmagerung. — Diagnose, Operation und Befund: Starke Retention. Probefrühstück: keine Salzsäure, dagegen Milchsäure. Kein Tumor fühlbar. 11. IX. 1900 Laparotomie-Bromäther: Chloroform.zirkuläres, stark stenosierendes Carcinom, weil auf die kleine Kurvatur übergreifend. Resektion in gewöhnlicher Art, starker Kollaps während der Operation. — Verlauf: Tod im Kollaps am Abend der Operation.

19. Alter: R. E. v. L., 58 Jahre, Carcinoma pylori, Resektion. — Anamnese, Status usw.: Seit $^1/_4$ Jahr Druckempfindlichkeit in der Magengegend, Aufstoßen, Brechen, Abmagerung, wiegt 101 Pfund. — Diagnose, Operation und Befund: Starkes Resektionserbrechen. Rechts über dem Nabel harter, höckriger, schmerzhafter Tumor. Probefrühstück: keine Salzsäure, dagegen Milchsäure. 25. X. 1900 Laparotomie in Bromäther-Äthernarkose. Apfelgroßes, nicht verwachsenes Pylorus carc. Resektion und Gastroduodenostomie mit Knopf, darüber fortlaufende Lembertnaht. — Verlauf: Verlauf normal. Abgang des Knopfes nach 3 Wochen am 15. XII. Bei vollkommenem Wohlbefinden entlassen.

20. Name: R. L. v. B., Hausfrau, 70 Jahre, Carcinoma pylori. Gastroenterostomie. — Anamnese, Status usw.: Seit $^1/_2$ Jahr Magenschmerzen, Aufstoßen, Erbrechen nach jedem Essen, sehr mager. — Diagnose, Operation und Befund: Aufgebläht reicht der Magen bis Handbreit unter den Nabel. Rechts vom Nabel hauptgroßer Tumor. Keine Salzsäure, Milchsäure. Kokainanästhesie 9. IV. 1897. Gastroenterostomie auf. Nach Wölfen mit Knopf. Dauer 10 Min. — Verlauf: Tod infolge Magen-Ileus, Torsion des abführenden Schenkels, Pneumonie.

21. Name: M. M., Hausfrau v. S., 55 Jahre, Resectio pylori. — Anamnese, Status usw.: Seit Jahren Retentionserbrechen, Schmerzen. Magendilatation. — Diagnose, Operation und Befund: Viel Salzsäure, keine Milchsäure, starke Retention. Diagnose-Ulcus am Pylorus mit hochgradiger Stenose, Resektion eines apfelgroßen Tumors in üblicher Weise. — Verlauf: Heilung ohne Störung; seither (4 Jahre) gesund.

22. Name: M. J. v. A., 59 Jahre, Gastro-enterostomie. — Anamnese. Status usw.: Seit 4 Monaten Magenbeschwerden, Brechen, Gewichtsabnahme. — Diagnose, Operation und Befund: Apfelgroßer Tumor am Pylorus, wegen starken Verwachsungen wird nur Gastroenterostomie gemacht und Braunsche Anastomose mit Knopf (erstere eine Naht. — Verlauf: Normaler Verlauf, Abgang des Knopfes am 12. Tage.

23. Name: W. A. v. M., 54 Jahre, Gastroenterostomie bei Carcinom. — Anamnese, Status usw.: Seit $^3/_4$ Jahr Schmerzen post cibum. Brechen. Abmagerung; keine Salz- und Milchsäure. — Diagnose, Operation und Befund: Laparotomie mit Bromäther-Äther. Faustgroßer Tumor, stark verwachsen mit Leber und Colon. Gastroenterostomie auf. Mit Naht (4 cm lang) und Braunsche Anastommose mit kleinen Knopf. Letzterer geht ab am 9. Tage. — Verlauf: Verlauf normal, funktionelles Resultat gut. Entlassen nach 4 Wochen.

24. Name: W. R. v. Buns, Landwirt, 42 Jahre, Gastroenterostomie wegen Narbenstenose.. — Anamnese, Status usw.: Seit vielen Jahren Brechen usw., früher Blut, Obstipation. Vermehrte Salzsäure, keine Milchsäure. — Diagnose, Operation und Befund: Aufgebläht reicht der Magen bis zur Spin auf Sup., starke Retention, sehr mager und anämisch. 10. VI. 1898 Chloroformnarkose: Gastroenterostomie, auf mit Naht und Braunscher Anastomose mit Knopf, letzterer geht ab am 9. Tage, Gewichtszunahme post operat. 20 Pfund in 14 Tagen! — Verlauf: Seither gesund (7 Jahre) und arbeitsfähig.

25. Name: Sch. M. v. L., 61 Jahre, Landwirt, Gastroenterostomie

wegen Carcinom. — Anamnese, Status usw.: Vor 5 Jahren Magenleiden, später Besserung. Seit 1 Jahr Rückfall. Brechen, Verfall. Stuhl schwarz. — Diagnose, Operation und Befund: Gewicht 96 Pfund. Hämoglobin 84 %; viel Salzsäure keine Michsäure (Carcinom auf Ulcusboden!). Retention. Magen 2 Finger unterhalb Nabel. Gastroenterostomie 28. VII. 1899 unter Lakalanästhesie mit Knopf. — Verlauf: Pat. stirbt nach 14 Tagen an Pneumonie. Bauchhöhle normal.

26. Name: F. R. v. W., 40 Jahre, Fabrikarbeiter, Gastroenterost. wegen Carcinom. — Anamnese, Status usw.: Vor 8 Jahren Magenleiden nach Trauma, vor 3 ½ Jahr Rezidiv, Schmerzen, Brechen. — Diagnose, Operation und Befund: Abmagerung von 120 auf 95 Pfund, schwach, Rententionen. Probefrühstück: keine Milchsäure. Laparotomie 22. VII. 1899 Chloroform. Zirkulärer verwachsener Tumor wird als Narbengeschwulst angesehen und belassen! Gastroenterostomie mit Naht und Knopf. — Verlauf: Knopf geht ab nach 4 Wochen. Beschwerdefrei entlassen. 1 Jahr später Sektion, ergibt Carcinom.

27. Name: H. H. v. R., 58 Jahre, Gastroenterostomie wegen Carcinom. — Anamnese, Status usw.: Seit 30 Jahren Magenleiden mit vielen Rezidiven. Gewicht von 125 auf 96 Pfund, frei von Salzsäure, starke Retention. — Diagnose, Operation und Befund: Magen reicht bis Nabel. Kein Tumor fühlbar. Laparotomie 12. I. 1900. Pylorus verschl., schwer durchgängig, an Leber fixiert. Gastroenterostomie post. mit Knopf, daneben Serosanähte. Darmeröffnung 15 cm von der Plica entfernt. — Verlauf: Verlauf in bezug auf Magen normal, wird durch einen Italiener mit Dysenterie infiziert und stirbt. Sektion: Dysenterie, Magen in Ordnung.

28. Name: Sch. F. v. R., Landwirt 51 Jahre, Gastroenterost. bei Carcinoma. — Anamnese, Status usw.: Seit 6 Wochen Aufstoßen, Brechen ca. 1 Stunde post cibum brauner, saurer nassen Auftreibung, Obstipation. — Diagnose, Operation und Befund: Anämie, Gewicht 107 Pfd. Carcinoma über d. l. Clavicula. Über dem Nabel wurstförmiger, breiter, etwas beweglicher Tumor. 3 Finger unterhalb Nabel starke Retuchion, keine Salzsäure, Milchsäure, 29. VIII. 00 Bromäthernarkose Gastroenterost. auf mit 2 Knöpfen, beide gehen nach 10 und 17 Tagen ab. Dauer 50 Minuten. — Verlauf: Glatter Verlauf bei gutem Befinden. Entlassen nach 4 Wochen.

29. Name: Tsch. S., 59 Jahre, Gastroenterost. wegen Carcinoma. — Anamnese, Status usw.: Seit langer Zeit Magenbeschwerden und Kraftabnahme, viel Brechen. — Diagnose, Operation und Befund: Pylocus carcinoma mit hochgradiger Stenose, Lebermetastasen, Postio-enterostomie auf mit Knopf. — Verlauf: Perforation an der Anastomose am 11. Tage und Exitus.

30. Name: S. J. v. Pratteln, 62 Jahre, Resection pylori, wegen Carcinoma. — Anamnese, Status usw.: Seit einigen Wochen Magenbeschwerden und Erbrechen. — Diagnose, Operation und Befund: Carcinoma pylori. 27. II. 01 Pylorusresection und Gastroduodenostomie mit Knopf. — Verlauf: Reaktionslose Heilung; lebt beschwerdefrei (6. III. 02).

31. Name: Pl. J., 52 Jahre, Resection pylori, Landwirt. — Anamnese, Status usw.: Seit $^1/_2$ Jahre Magenbeschwerden, Salzsäuremangel. — Diagnose, Operation und Befund: Bei vorhandener Milchsäure. Diagnose Carcinoma pylori am 27. II. 01. Laparotomie in Chloroformnarkose: Pylorus resection und Gastroduodenostomie mit Knopf. — Verlauf: Reaktionslose Heilung. Lebt beschwerdefrei (6. III. 02).

32. Name: Gr. R., 47 Jahre, Gastroenterostomie, wegen Ulcus ventriculi. — Anamnese, Status usw.: Seit ca. 3 Jahren Magenbeschwerden, auch Blutungen, freie Salzsäure, keine Milchsäure. — Diagnose, Operation und Befund: 27. II. 01 Gastroenterostomie anterior mit Naht wegen Ulcus ventriculi permagnum. Da nach der Operation unstillbares Erbrechen auftritt, wird am 3. Tage Relaparotomie und eine Enteroanastomose angelegt mit Knopf. — Verlauf: Weiterer Verlauf ohne Störung. Heilung.

33. M. Elisa, Hausfrau, 70 Jahre, Hernia gangraenosa. — Anamnese, Status usw.: Seit Jahren bruchleidend. — Diagnose, Operation und Befund: Am 2. II. 02 Herniostomie. Wegen ausgedehnter Gangrän wird reseziert und die Wiedervereinigung mit Knopf ausgeführt. Die zuführende Darmschlinge ist auch große Strecken zweifelhaft und wird deshalb mit Katgutfäden in der Nähe der Bruchpforte; fixiert es bildet sich in der Tat eine Rotfistel, welche sich nach einiger Zeit spontan schließt. — Verlauf: Weitere Heilung normal, beschwerdefrei.

Statistik der Operationen mit dem Murphyknopf von 1902—1904.

34. Name: M. H., 58 J., Landwirt, Hernia gangraen. — Diagnose: Hernia cruralis dextra, incarcerata, Peritonitis. — Operation: Herniotomie; Resektion eines 60 cm langen Darmstückes. Murphyknopf. Tamponade. — Befund: Darmgangrän, Peritonitis fibrinosa. — Verlauf: Exitus letalis an Peritonitis.

35. Name: Sch. A. Fh., 18 J., Lehrling, Gastroenterost. — Anamnese, Symptome, Status: Aufstoßen nach dem Essen seit ca. 3 Jahren, freie HCl 2,8‰. — Diagnose: Gastroptose und Gastrectose. Pylorusverengerung nach Ulcus ventr. — Operation: Gastroenterostomie mit Naht. Enteroanastomose mit Murphyknopf nach Braun. — Verlauf: Geheilt entlassen 1 Monat nach der Operation.

36. Name: Z. F., 60 J., Landarbeiter, Gastroenterost. — Anamnese, Symptome, Status: Seit 3 Monaten Abnahme des Appetites, Abmagerung. Gefühl von Vollsein in der Magengegend. Später Schmerzen, besonders nach dem Essen, in jüngster Zeit Erbrechen, mehrmals täglich; Herzklopfen und Atemnot. — Diagnose: Carcinom in der Pylorusgegend. — Operation: Gastroenterostomie nach v. Hacker mit Murphyknopf. — Verlauf: Exitus letalis $4^1/_2$ Monate nach der Operation.

37. Name: Fh. J., 28 J., Bierführer, Gastroenterost. — Anamnese, Symptome, Status: Seit dem 22. Jahre magenleidend. Erbrechen von großen, nicht blutigen Mengen. Die stärksten Schmerzen 1 Stunde nach

dem Essen, HCl positiv. Gesamt Acid. 32. — Diagnose: Motorische Mageninsuffizienz. Ektasie. — Operation: Gastrojejunostomia ant. mit Naht. Anastomose des zu- und abführenden Schenkels mit Murphyknopf. — Verlauf: Heilung, Abgang des Kopfes 10 Tage nach der Operation.

38. Name: Sch. Fh., 45 J., Knecht, Gastroenterost. — Anamnese, Symptome, Status: Zweimalige Magenblutung. — Diagnose: Ulcus ventriculi. — Operation: Gastrojejunostomie mit Naht. Anastomose des zu- und abführenden Schenkels mit Murphyknopf. — Verlauf: 5 Wochen nach der Operation geheilt entlassen.

39. Name: Sp. R., 71 J., Hausfrau, Resectio pylori †. — Anamnese, Symptome, Status: Seit $1\frac{1}{2}$ Monaten Gefühl eines Knollens im Leibe. In der jüngsten Zeit Appetitmangel, Obstipation, starke Abmagerung. Beweglicher Tumor unterhalb des Nabels. — Diagnose: Carcinoma ventriculi. Cachexia. — Operation: Resektion des carcinomatösen Pylorus. Gastroduodenostomie mit Murphyknopf. — Verlauf: Exitus letalis 7 Tage nach der Operation. Operation in Ordnung. Starke Anämie.

40. Name: M. K., 69 J., Hausfrau, Gastroenterost. — Anamnese, Symtome, Status: Abmagerung, Kachexie, zeitweise Erbrechen von kaffeesatz ähnlichen Massen. Abdomen aufgetrieben; in der Nabelgegend respiratorisch verschiebliche Resistenz fühlbar, die druckempfindlich ist. — Diagnose: Carcinoma ventriculi. — Operation: Gastroenterostomie mit Murphyknopf. — Befund: Carcinoma auf Pylorus und Leber sich erstreckend, das mit den Bauchdecken verwachsen ist. — Verlauf: Ungebessert.

41. Name: Sch. R., 61 J., Posamenter, Gastroenterost. — Anamnese, Symptome, Status: Seit 15 Jahren magenleidend; Schmerzen, besonders nach dem Essen; in jüngster Zeit verträgt Pat. nur Milch. Magenchemismus: frei HCl †. Milchsäure †. Grenzen des aufgeblähten Magens: Nabel, Symphyse, rechte und linke Mammillarlinie. Plätschergeräusch. Bei einer zweiten Untersuchung freie HClO. — Diagnose: Gastrektosie, Gastroptose. Carcinomatöse oder ulceröse Pylorusstenose? — Operation: Gastroenterostomie. Enteroanastomose mit Murphyknopf. — Befund: Pylorus normal. Ulcus des kleinen Kurvatur. Keine Adhäsionen. — Verlauf: Geheilt entlassen 1 Monat nach der Operation.

42. Name: Tsch. M., 46 J., Hausfrau, Hernia gangraen. — Anamnese, Symptome, Status: Seit Jahren brustleidend. — Diagnose: Hernia inguinalis sin. incarcerata. — Operation: Herniotomie; Abtragung des gangränösen Darmstückes und Vereinigung mit Murphyknopf. — Befund: Viel Bruchwasser; die herrausgetretenen Schlingen sind gangränös. — Verlauf: Der Knopf geht 8 Tage nach der Operation ab. Heilung.

43. Name: St. A., 68 J., Landarbeiter, Gastroenterost. †. — Anamnese, Symptome, Status: Seit 4 Monaten Magenbeschwerden, nur Flüssiges wird noch vertragen; selbst das wird in letzterer Zeit erbrochen, Kachexie; in der Magengegend ein Tumor fühlbar. — Diagnose: Carcinoma ventriculi. — Operation: Enteroanastomose mit Murphyknopf. — Befund: Sektion: Carcinom des Magens auf Pylorus und kleine Kurvatur

ausgebreitet. Pankreas in Carcinommassen eingehüllt. Kein Lebercarcinom. — Verlauf: Exitus letalis 4 Tage nach der Operation.

44. Name: N. J., 52 J., Landarbeiter, Gastroenterost. — Anamnese, Symptome, Status: Seit 4 Jahren magenleidend, starke Abmagerung; Tumor in der Magengegend. — Diagnose: Pyloruscarcinom. — Operation: Gastroenterostomie mit Naht. Verbindung des zu- und abführenden Schenkels mit Murphyknopf. — Verlauf: Palliativ geheilt. Entlassen nach 4 Wochen.

45. Name: B. A., 69 J., Hausfrau, Resectio pylori. — Anamnese, Symptome, Status: Schon längere Zeit magenleidend; Flüssiges und festes wird in der letzten Zeit alles erbrochen. Kachexie. Ileus-Erscheinungen. Der Magen stark erweitert. — Diagnose: Pyloruscarcinom. — Operation: Resektion des carcinomatösen Pylorus. Gastroduodenostomie mit Murphyknopf. — Verlauf: Gebessert entlassen 12 Tage nach der Operation.

46. Name: Tsch. M., 63 J., Hausfrau, Resectio pylori †. — Anamnese, Symptome, Status: Schon seit längerer Zeit Erbrechen, Pat. verträgt kaum Flüssiges. Kachexie. Tumor in der Pylorusgegend fühlbar. — Diagnose: Carcinoma pylori. — Operation: Exstirpation des carcinomatösen Pylorus. Gastroduodenostomie mit Murphyknopf. — Befund: Sektion; Operation in Ordnung. Die benachbarten Drüsen carcinomatös entartet. Keine peritonitischen Erscheinungen. — Verlauf: Exitus letalis.

47. Name: W. J., 41 J., B . . . ., Resectio pylori gleichzeitig. — Anamnese, Symptome, Status: Schon bereits 1 Jahr magenleidend; wird zur Palliativoperation von einem Spezialisten wegen Carcinoma ventriculi inoperabile hergeschickt. — Diagnose: Carcinoma pylori. — Operation: Gastroenterostomie und Verbindung des zu- und abführenden Schenkels mit Murphyknopf. — Befund: Ziemlich großes Pyloruscarcinom, immerhin noch isolierbar. — Verlauf: Guter Erfolg, ca. 4 Wochen später wird in einer 2. Sitzung noch radikal operiert. Heilung.

48. Name: S. L., 40 J., Fabrikarbeiterin, Gastroenterost. — Anamnese, Symptome, Status: Schon 1 Jahu lang wegen Magenschmerzen und Erbrechen in ärztlicher Behandlung; wird wegen fortwährender Hyperaciidität und Retentionserscheinungen von einem Spezialisten hierher zur Operation geschickt. — Diagnose: Ulcus ventriculi der Pylorusgegend. Narbige Verengerung des Pylorus. — Operation: Gastroenterostomie nach Wölfler. Verbindung des zu- und abführenden Schenkels mit Murphyknopf. — Befund: An der hinteren Magenwand gegen den Pylorus zu ein Ulcus fühlbar. Der Magen gastroptotisch. — Verlauf: Anfangs beschwerdefrei, nachher wieder Schmerzen und Brechen; trotzdem Gewichtszunahme. Immer noch Hyperacidität. Pat. verläßt schließlich das Spitalgesund. Sie hat 10 Pfd. zugenommen seit der Operation.

49. Name: H. J., 41 J., Landwirt, Gastroenterost. — Anamnese, Symptome, Status: Schon lange magenleidend; stark kachektisch. Erbrechen fast nach jeder Mahlzeit. — Diagnose: Carcinoma pylori. —

Operation: Vorgehen palliativ. Von Hackersche Gastroenterostomie mit Murphyknopf. Anhängen einer Messingkugel mittels Seidenfaden an den Teil des Murphyknopfes im Darm. — Befund: Großer nicht zu isolierender Tumor der Pylorusgegend, der weit auf den Magen übergreift. Die Leber springt stark vor und ist höckrig. — Verlauf: Der Murphyknopf geht samt angehängter Kugel 10 Tage nach der Operation ab. Erfolg der Operation ein befriedigender.

50. Name: M. E., 72 J., Haushälterin, Hernia gangraen. — Anamnese, Symptome, Status: Pat. hat schon lange Schenkelhernie. — Diagnose: Hernia cruralis incarcerata. — Operation: Herniotomie. Resektion des gangränösen Darmstückes; Vereinigung mit Murphyknopf. — Befund: Darmschlingen gangränös. — Verlauf: Offene Nachbehandlung. Heilung.

51. Name, Alter: G. Elisa, 65 J., Hausfrau, Liestal, Hernia gangrän. — Anamnese, Status: Leistenhernie seit Jahren bestehend und seit 3 Tagen eingeklemmt. — Diagnose, Operation und Befund: Dünndarmschlinge ca. 8 cm brandig, Resektion mittels Murphyknopfes. Fixation des Knopfes mittels Katgutfadens in der Nähe der Bruchpforte. — Verlauf: Glatte Heilung. Abgang des Knopfes in der 4. Woche.

52. Name, Alter: Schm. Elisa, 28 J., Lehrerin an U., Gastroenterostomie. — Anamnese, Status: Jahrelang andauerndes, täglich mehrmaliges Erbrechen. Mäßige Dilatation. Neurasthenie. — Diagnose, Operation, Befund: Vor 2 Jahren wurde aus gleichem Grunde eine Gastropexie. Auftreten des Erbrechens 6 Wochen lang. Wegen Rezidiv rät der Spezialarzt Dr. S. R. jetzt zur Gastroenterostomie. Dieselbe wird ausgeführt vordere mit Braunscher Anastomie, letztere durch kleinen Knopf, wie üblich; im Juni 1905 Heilung glatt. — Verlauf: Brechen noch 3 bis 4 mal seither, nach 4 Monaten geheilt, unterrichtet wieder. Abgang des Knopfes am 12. Tage.

53. Name, Alter: Hauser, J., 65 J., Landwirt v. Muttenz, Gastroenterostomie. — Anamnese, Status: Früher immer gesund, seit ca. $^3/_4$ Jahren magenleidend. Keine Salzsäure. Michsäure. — Diagnose, Operation und Befund: Ausgedehntes Carcinom an Pylorus und kleiner Kurvatur. Gastroenterostomie wie oben, vordere nach Braun: die Magendarmfistel mit Naht, die Schenkelanastomose mit kleinem Knopf, Juli 1905. Heilung glatt. Beschwerden etwas besser. Brechen nur noch hier und da. Entlassen August 1905. — Verlauf: Abgang des Knopfes am 16. Tage.

54. Name, Alter: Tr. J., 30 J., Fabrikarbeiter, Gastroenterostomie. — Anamnese, Status: Seit Jahren Ulcusbeschwerden: 4—5 mal starke Hämoptoe. — Diagnose, Operation und Befund: Nach wiederholter Ulcus-Kur wird im Juni 1905 die Gastroenterostomie, wie in den Fällen 52 und 53 gemacht: Magendarmfistel 5 cm breit mit Naht. Schenkelanastomose mit Knopf. Seither geheilt und arbeitsfähig Beobachtungsdauer 4 Monate. — Verlauf: Heilung ohne Störung. Abgang des Knopfes am 11. Tage.

Literaturverzeichnis.

1. Meyer, W., Murphys Knopf in der Chirurgie des Magendarmkanals usw. Zentralblatt f. Chir., S. 1265, 1894, S. 479.
2. Zielewicz, Der Murphysche Anastomosis-Button. Zentralblatt f. Chir 1894, S. 1025.
3. Czerny, Zentralblatt f. Chir. 1896, S. 121.
4. Haberkant, Archiv f. klin. Chir. 1895, S. 51.
5. Landerer, Zentralblatt f. Chir. 1895, S. 32.
6. Mikulicz, Handb. f. prakt. Chir. Bd. III.
7. Steinthal, Beiträge f. klin. Chirurgie Bd. 34.
8. Murphy, XIII. Internat. Chir.-Kongreß. Verhandlungen, Paris 1900. Zentralblatt f. Chir. 1900.
9. Neuweiler, Langenbecks Archiv Bd. 69, S. 3 u. 4.
10. Pauchet, Verhandlungen d. XVI. französ. Chir.-Kongreß, Paris 1903 und Zentralblatt f. Chir. 1904.
11. Kehr, Zentralblatt f. Chir. 1900, S. 66.
12. v. Hacker, Zentralblatt f. Chir. 1903, S. 5.
13. Rehm, Zentralblatt f. Chir. 1902, S. 48.

XIV.

Beiträge zur plastischen Deckung der Hautdefekte nach Brustdrüsenexstirpation.

Von

Prof. Dr. E. Payr in Graz.

(Mit 5 Abbildungen.)

Je radikaler die Eingriffe zur Ausrottung des Krebses der weiblichen Brustdrüse geworden sind, um so besser wurden die Dauerresultate. Durch anatomische Studien über die Verbreitungswege des Mammacarcinoms hat sich eine Reihe von Konsequenzen für die operative Behandlung ergeben, denen wir jene Fortschritte eben verdanken.

Ich erinnere da nur an die Namen der Chirurgen Heidenhain (1)[1]), Rotter (2) und Halsted (3), während noch zahlreiche andere auf diesem Arbeitsfelde genannt zu werden verdienten und besonders durch den Fleiß der anatomischen Untersuchungen, sowie durch neue Methoden der Darstellung der Lymphwege vom erkrankten Organe in die Nachbarschaft sich hohe Verdienste erworben haben.

Über der rücksichtslosen Verfolgung der krebskranken Lymphbahnen in die Tiefe hat man vielleicht eine Zeitlang an der Oberfläche — an der den Tumor bedeckenden Haut — zu wenig radikal operiert.

Es ist erstaunlich, wie zahlreich die Narbenrezidive in manchen Statistiken in Erscheinung treten und kann man sich kaum der Anschauung verschließen, daß man gar nicht so selten bei der Mammaexstirpation mit Krebsgewebe behaftete Haut zurück-

1) Die Zahlen beziehen sich auf das am Schlusse dieser Arbeit befindche Literaturverzeichnis.

läßt, eine Gefahr, die speziell von Rotter (l. c.) gewürdigt, in neuester Zeit aber von Rodmann (4) wieder hervorgehoben worden ist.

Aber es wäre ungerecht, wenn man verschweigen wollte, daß eine große Anzahl von Chirurgen jede Sparsamkeit bei der Entfernung der die kranke Mamma bedeckenden Haut aufgegeben hat, unbekümmert um die natürlich manchmal recht bedeutenden Defekte. Dem Resultate dieser nach allen Richtungen sich radikaler gestaltenden Ausführung der Brustdrüsenexstirpation haben wir es ja auch zu danken, daß die Dauerheilungen 30—40 Proz. und darüber erreichen — ein Erfolg, der bei zahlreichen Krebserkrankungen anderer Organe zurzeit uns als Ideal einer fernen Zukunft vorschweben muß.

Je rücksichtsloser man in der Opferung der die Brustdrüse bedeckenden Haut war, um so häufiger machte sich das Bedürfnis geltend, die manchmal recht großen Defekte auf rasche und sichere Weise zu decken.

Die Verwendung der verschiedenen Transplantationsmethoden beseitigte in vielen Fällen die vorhandenen Hautdefekte.

Dennoch machte sich bald der Wunsch nach einem Verfahren geltend, das — unmittelbar an die Mammaexstirpation anschließend — ohne Zurücklassung größerer, unvereinigter, erst durch Granulation heilender Wundflächen, die vorhandenen Defekte decken sollte.

So entstanden die als „Autoplastik" der weiblichen Brustdrüse bezeichneten Verfahren.

Verneuil (5) hatte schon im Jahre 1858 eine Plastik unter Zuhilfenahme der gesunden übrig gebliebenen Brustdrüse zur Ausführung gebracht.

Graeve (6), Legueu (7) und F. Franke (8) haben fast zu gleicher Zeit ihr Verfahren der Autoplastik beschrieben, welches Legueu mit dem Namen „Autoplastie par glissement du sein" belegt und damit kundgibt, daß es sich um eine Lappenüberpflanzung der restierenden gesunden Brustdrüse in den entstandenen Defekt handelt; Graeves Vorgang entspricht völlig dem Legueus.

F. Franke schälte die zurückgebliebene Brustdrüse aus dem gebildeten Lappen heraus und verwendete nur deren Haut zur Plastik.

Auch Delbet (9) hat fast zu gleicher Zeit mit den drei letztgenannten Autoren diese Art der Mammaplastik ausgeführt.

Alle die genannten Autoren benützten quer über die Vorderfläche der Brust verlaufende Horizontalschnitte am oberen und unteren Rande der zurükbleibenden Brust bis an die Axillarlinie der gesunden Seite und zogen diese rechteckigen, die Mamma ent-

haltenden oder derselben beraubten Lappen in den anderseitigen Defekt.

Assaky (10) und Leopold (11) operierten zwei Jahre später, ohne von den ausgeführten Plastiken der Obgenannten zu wissen, in derselben Art; Goebell (12) bestätigte in neuester Zeit an der Hand einiger Fälle aus der Klinik Helferichs die guten, mit dem Verfahren zu erzielenden Resultate.

An der Grazer chirurg. Klinik unter Nicoladoni haben wir uns mehrfach dieses Verfahrens bedient und den Hauptzweck desselben, die rasche und sichere, keiner Nachoperation bedürfende Deckung des gesetzten Defektes, erreicht.

Als ein in allerletzter Zeit gemachter Vorschlag ist der Morestins (13) zu erwähnen, der den Rat gibt, die zurückgebliebene Mamma zu halbieren, um einen symmetrischen Zustand herzustellen. Ich glaube kaum, daß dieser Vorschlag große Verbreitung finden wird.

Die nachfolgenden Zeilen beziehen sich einmal auf das Prinzip der plastischen Verwendung der zurückgebliebenen Mamma zur Defektdeckung, jedoch in etwas anderer Weise, als sie bisher zur Ausführung gekommen ist.

Der zweite Teil der Mitteilung schildert einen für gewisse Fälle von Mammaexstirpation zweckmäßigen Modus plastischer Wundversorgung ohne Zuhilfenahme der intakt gebliebenen Brust.

Bei dem Vorgange nach Graeve, Legueu usw. rückt die gesunde Mamma auf die Mitte des Sternums; es entsteht, wenn man so sagen darf, eine Zyklopenmamma, die einen etwas eigentümlichen Anblick gewährt. Die Deckung des Defektes war ja allerdings die Hauptsache, aber auch die Kosmetik soll, handelt es sich doch um Personen weiblichen Geschlechtes, soweit es tunlich ist, gewahrt werden.

Ich habe deshalb schon vor einigen Jahren die Autoplastik in der Weise ausgeführt, daß ich einen allerdings einseitigen Austausch der Brustdrüse vornahm, in der Weise, daß durch eine geeignete Schnittführung es ermöglicht wurde, die gesunde zurückgebliebene Mamma genau an Stelle der operativ entfernten zu setzen. Dies geschieht in der Weise, daß die gesunde Brustdrüse in einem Lappen umschnitten wird, dessen Basis nach oben und medianwärts gekehrt ist. Nach der kranken Seite hin grenzt der Lappen an den gesetzten Defekt, nach der gesunden Seite verläuft seine obere äußere Begrenzungslinie etwa vom Sternoklavikulargelenk der gesunden Seite zum oberen äußeren Quadranten der Mamma (s. Fig. 1).

Von dieser Stelle an umkreist der Schnitt die Außenseite der [illegible] drüse, läuft am unteren, äußeren Quadranten, wenn nötig, [illegible] Stück zungenförmig nach abwärts, von da an der medialen Seite [illegible] Mamma aufwärts bis an den Defektrand der kranken Seite [illegible]

Die so umschnittene Mamma wird von ihrer Unterlage abp[illegible] hängt an ihrem breiten, in der Gegend des Manubrium sterni [illegible] legenen Stiele und wird an diesem bequem und ohne Zerrung [illegible] der kranken Seite hinübergelagert und kommt an Stelle der s[illegible]

Fig. 1.

entfernten Mamma zu liegen. Der auf der gesunden Seite ent[illegible] standene Defekt läßt sich ohne besondere Schwierigkeiten decken. Es ist ja eine sich täglich wiederholende Erfahrungstatsache, daß sich der durch bloße Entfernung einer mäßig großen Mamma ohne weitere Hautpartien aus der Nachbarschaft entstandene Substanzverlust in der Mehrzahl der Fälle durch kräftig zusammenziehende Nähte, allerdings gewöhnlich unter Zuhilfenahme von Entspannungssuturen, linear verschließen läßt.

Die transplantierte Mamma hingegen wird in den großen, durch Naht möglichst verkleinerten Defekt eingelagert und deckt, durch

fähte etwas in die Breite gezogen, recht bedeutende Flächen
g. 2).

Das Ergebnis eines solchen Vorgehens ist folgendes: an Stelle
verloren gegangenen Brust kommt die der anderen Seite mit
ezu identischer Lage der Mammilla; an Stelle der gesun-
transplantierten Mamma kommt eine lineare Narbe, ähnlich
jene, die wir sonst nach Ausführung der üblichen Exstirpation
krebsigen Brustdrüse zu sehen gewohnt sind, nur mit steilem,

Fig. 2.

von der Mamillarlinie gegen das Sternoklavikulargelenk der gesunden Seite gerichtetem Verlaufe.

Kosmetisch sieht diese Plastik besser aus, als die Zyklopenmamma, selbst dann, wenn man nach Francke das Brustdrüsengewebe herausschält und die Mammilla exzidiert und als Drainloch verwendet.

Da es sich um die Drehung eines breitbasigen Lappens um etwa 40—60° handelt, ist die Ernährung in keiner Weise gefährdet; beim Hinüberziehen der gesunden Mamma im rechteckigen Lappen ist häufig ein sehr kräftiger Zug erforderlich und kommt es gar nicht selten zu Randgangrän des Lappens.

Der Eingriff ist nicht wesentlich größer, denn auch bei der ursprünglichen Art der Autoplastik mußte die gesunde Mamma von ihrer Unterlage vollständig abgelöst werden.

Figur 2 veranschaulicht das Resultat nach Vollendung der Plastik.

Das Verfahren stellt, wenn ich mich so ausdrücken darf, kosmetisch etwa den Status quo ante nach alter Operationsmethode her; auf einer Seite fehlt die Brust, an ihrer Stelle eine lineare Narbe, an der anderen Seite ist die Brustdrüse an normaler Stelle da, allerdings mit einigen Narben in ihrer Umgebung.

Ich erwähne hier noch, daß sich diese Art Plastik besonders gut auch für jene Fälle eignet, in denen die Exstirpation der Brustdrüse nach dem Kocherschen (14) Verfahren ausgeführt wurde, während bei der ursprünglich gebrauchten oder Halstedschen Schnittführung die ausgewechselte Mamma manchmal des zungenförmigen Lappens am unteren Ende beraubt werden mußte.

Auch die Zeitdauer, die zur Ausführung dieser Plastik erforderlich ist, dürfte kaum jene für die Graeve-Legueusche übersteigen.

Ich komme nun zum zweiten Teile meiner kleinen Mitteilung.

Schon vor mehreren Jahren hatte ich an der Klinik meines Lehrers Nicoladoni bei Exstirpation voluminöser Mammae fettleibiger Frauen zweimal ein Verfahren zum Schließen des Defektes verwendet, das mir neben Einfachheit und Schnelligkeit auch ein besonders günstiges kosmetisches Resultat versprach.

Wie es an einer Klinik mit großem Material geschieht, kamen mir die betreffenden Frauen aus den Augen und habe ich auch später nichts mehr von ihnen erfahren können. Es blieb somit die besonders interessante Frage, wie sich das erzielte kosmetische Resultat späterhin verhalte, unbeantwortet.

Im November 1904 bot sich abermals günstige Gelegenheit zur Ausführung jenes, jetzt näher zu schildernden Verfahrens.

70jährige Frau mit einem seit $3^1/_2$ Jahren bestehenden Tumor an der rechten Mamma.

Die Entstehungsgeschichte dieser Geschwulst ist etwas dunkel. Sie soll in mehreren Schüben, jedesmal unter heftigen entzündlichen Erscheinungen, die von den behandelnden Ärzten als Erysipel diagnostiziert wurden, stattgefunden haben.

Zweimal haben sich während des Verlaufes Flüssigkeitsansammlungen in der Brust gebildet, einmal eine seröse Flüssigkeit enthaltende Cyste, einmal eine Geschwulst mit eiterähnlichem Inhalte. Beide Geschwülste wurden

durch kleine Einstiche eröffnet und schlossen sich die Einstichöffnungen nach geschehenem Abflusse in wenigen Tagen spontan.

Auch von berufener fachmännischer Seite wurde noch vor zwei Jahren die Geschwulst als durchaus gutartig, als Mastitis chronica cystica (König 13) bezeichnet und deshalb von einer operativen Behandlung, die von anderer Seite allerdings angeraten worden war, abgesehen.

Seit zirka $1^1/_2$ Jahren nun änderte sich das Bild und es vergrößerte sich die Brust, an der vorher einzelne harte Knollen zu bemerken gewesen waren, in toto. Die Brustwarze wurde allmählich eingezogen, die Haut gespannter, die Brust immer schwerer. Es stellten sich oftmals recht intensive ziehende Schmerzen gegen die rechte Achselhöhle zu ein; aus der Brustwarze kam manchmal, wie dies früher öfter der Fall gewesen war, ein braunes Fluidum zum Vorschein.

Durch zahlreiche Arten von Lokaltherapie ist die Haut über der in eine nahezu kopfgroße Geschwulst verwandelten Mamma chronisch ekzematös; die Untersuchung ergibt ausgiebige Verwachsungen mit dem M. pectoralis major, sowie Vorhandensein zahlreicher harter, größerer und kleinerer Achseldrüsen. Kranke Supraklavikulardrüsen sind nicht nachzuweisen; ebensowenig Metastasen in inneren Organen. Das klinische Bild war typisch für ein medulläres Carcinom geworden.

Da das Allgemeinbefinden der Frau ausgezeichnet ist, sie ist bis vor wenigen Tagen ihrem Berufe nachgegangen, so ist kein Grund, die nun erbetene Exstirpation der kranken Brust abzulehnen.

Operation am 14. X. 04, in Chloroformnarkose, in typischer Art, mit Abtragung nahezu des ganzen M. pect. major und minor; Verlängerung des Schnittes gegen die Achselhöhle in Gestalt eines nach oben konvexen Bogens, und sorgfältige Ausräumung der Achselhöhle mitsamt dem axillaren Fettkegel in toto.

Die Haut in der Umgebung des Defektes ist ziemlich derb und sehr fettreich. Ein Zusammenziehen und nachfolgende Vereinigung in linealer Form ließ sich auch bei starkem Zuge nicht durchführen.

Ich erinnerte mich nun an jenes, schon vor langer Zeit von mir ausgeführte Verfahren und ging in folgender Weise vor:

Vom unteren Ende des Defektes wird nahezu parallel dem medialen Rande desselben ein bogenförmiger Schnitt bis über die Mitte des Corpus sterni auf diesem nach aufwärts bis gegen das Manubrium verlaufend geführt (s. Fig. 3). Der durch diese Schnittführung begrenzte Lappen von Sichelform wird nun reichlich bis an seine Basis vollständig von der Unterlage abpräpariert und in sich in der Weise zusammengefaltet, daß der der Punkt a nach a′ und der Halbierungspunkt des medialen Defektrandes x den Mittelpunkt des Hautlappens a′ab bildet (s. Fig. 4).

Durch diese Art der Zusammenfaltung des Hautlappens a′ab, der sehr reichlich mit Unterhautfettgewebe unterfüttert ist, entsteht ein kegelförmiges, in der Mitte mit einem Hautbürzel

versehenes Gebilde, das einer Mamma, und zwar im jugendlichen, elastischen Zustande, sehr ähnlich sieht (s. Fig. 4).

Durch nahe am Halbierungspunkte der Linie a a′ angelegte Nähte bei x kann man das notwendigerweise entstehende Bürzel in einer täuschend aussehenden Mammilla umgestalten.

Zwischen a und b bleibt nach dieser Defektdeckung ein sichelförmiger Hautdefekt zurück, den ich ursprünglich offen zu lassen gedachte; dann aber unterminierte ich die Haut ein wenig gegen

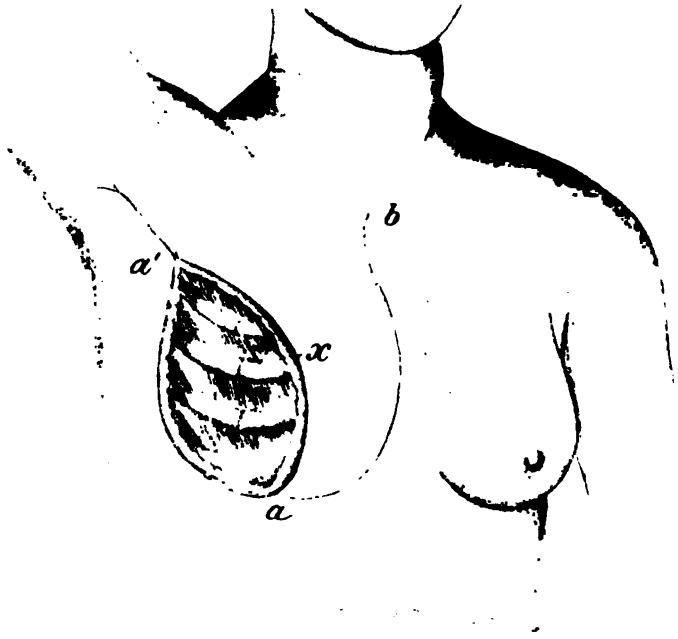

Fig. 3.

die andere Brustseite zu und ließ sich dieselbe ohne Spannung und ohne die Form der neugebildeten Hautmamma zu stören, vollkommen durch die Naht vereinigen.

Das kosmetische Resultat war ein geradezu ausgezeichnetes. Nur die äußerste Spitze des Lappens bei a′ wurde nekrotisch und war am 20. Tage, an welchem das Bild (s. Fig. 5) aufgenommen wurde, noch eine kleine Granulationsfläche g vorhanden.

Durch die Drehung des Lappens im Sinne des Pfeiles y wurde eine konzentrische Faltenbildung in der Umgebung des Hautbürzels –

ie neue Mammilla, erzeugt, die das kosmetische Resultat noch ob. Da das Unterhautfettgewebe recht reichlich und derb war, atte die so entstandene Hautmamma auch eine ganz genügende löhe und man war mit dem auf so einfache Weise erreichten osmetischen Resultate sehr zufrieden. Ich erwähne noch, daß ich en Verband natürlich so angelegt hatte, daß die neugebildete lamma vor zentralem Drucke geschützt und durch einen Wall von ekrüllter Gaze umgeben war.

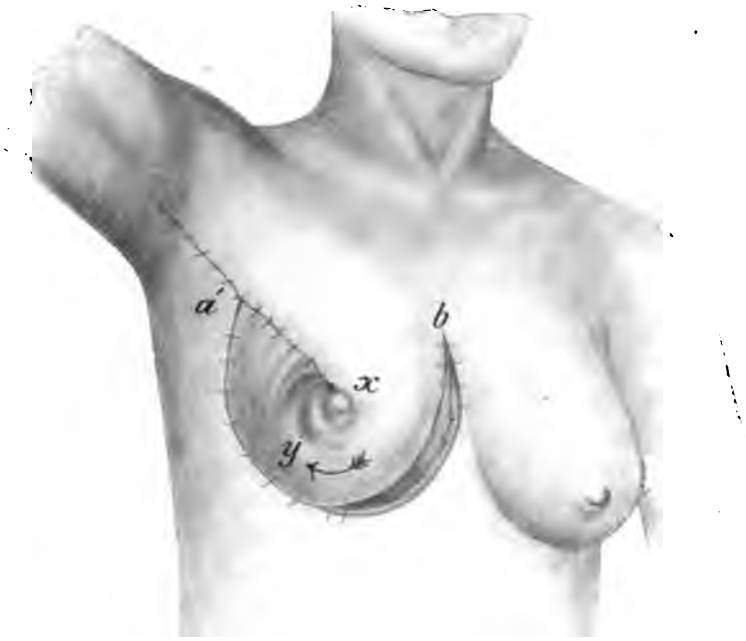

Fig. 4.

Der Verlauf war, wie schon erwähnt, ein vollständig glatter und nach vier Wochen auch die kleine Granulationsfläche g (s. Fig. 5) verheilt.[1])

Nach neun Monaten konnte ich mich von der Dauerhaftigkeit des erreichten kosmetisch günstigen Ergebnisses überzeugen; die aus Haut und Unterhautfettgewebe bestehende Mamma war nicht geschrumpft,

1) Die histologische Untersuchung der exstirpierten Brustdrüse ergab Medullarcarcinom.

das Bürzel hatte noch immer seine Mammillargestalt und war die Hautmamma auf der Unterlage etwas verschieblich.

Die per primam verheilten Incisionen waren nur mehr als feine weiße Striche zu sehen.

Leider war der Anlaß, dem ich das Wiedersehen meiner Plastik verdankte, ein trauriger.

Fig. 5.

Es hatte sich vor kurzem bei der bis dahin blühend aussehenden Frau hartnäckiges Erbrechen eingestellt und fand ich in der rechten Oberbauchgegend etwa der Pars horizontal. super. duodeni entsprechend eine apfelgroße, harte, höckrige Geschwulst, die ich als Krebsmetastase ansprechen mußte und die sich rasch vergrößerte, dann offenbar auf die Leber übergriff und nach kaum vier Wochen unter rapidem Kräfteverfall und Abmagerung zum Exitus führte.

Ich habe dieses Verfahrens in obigen Zeilen Erwähnung getan, weil ich der Ansicht bin, daß es für manche Fälle in ein-

fachster Weise bei mäßig großen, direkter Vereinigung nicht mehr gut zugänglichen Defekten, besonders bei Exstirpation voluminöser Mammae gestattet, dieselben zu decken und zwar in einer kosmetisch sehr befriedigenden Weise.

Die Bogenform der unteren und seitlichen Narbenbegrenzungen, die Bildung einer kegelförmigen, bei starkem Unterhautfettgewebe sogar hübsch abgerundeten mammaähnlichen Erhebung, die Bildung einer eine Brustwarze nachäffenden Hautduplikatur sind Vorteile, die jedenfalls für die Anwendung dieses Verfahrens sprechen.

Der Defekt bei Exzision der krebsigen Mamma muß nach unten zu abgerundet gestaltet werden (s. Fig. 3), und eine gewisse Breite haben, so daß er sich einer wenig flachen Ellipse nähert.

Bei derber Haut und starkem und reichlichem Unterhautfettgewebe wird das Ergebnis natürlich ein viel günstigeres sein, als bei dünner und schlaffer Haut.

In letzterem Falle resultiert bei Verwendung dieses Verfahrens ein schlaffer Beutel von derselben Gestalt.

In einem solchen Falle könnte man auf die Idee kommen, falls man die Bildung eines der Brustdrüse ähnlichen Gebildes wünschen sollte, einen Paraffinkörper dieser kegelförmigen Hautdüte als Unterlage zu geben.

Reichlich mit Fett gepolsterte Haut ist für dies Vorgehen besonders günstig; die Bildung des in sich selbst zu vereinigenden Lappens ist so einfach und die Art der Vereinigung so selbstverständlich, daß nach einem Blick auf die beigegebenen Zeichnungen wohl kein Wort darüber zu verlieren ist.

Wie schon eingangs erwähnt, darf bei der Exstirpation eines malignen Neoplasmas nur der Kosmetik zuliebe die Gründlichkeit der weitgehendsten Entfernung alles Kranken nicht leiden.

Aber wenn diese erste und wichtigste Forderung erfüllt ist, ist kein Grund gegen Maßnahmen zur Erzielung eines kosmetisch günstigen Resultates anzuführen; besonders bei jüngeren Frauen scheinen mir solche am Platze.

Aus diesem Grunde hielt ich mich für berechtigt, für geeignete Fälle diese ungemein einfache und naheliegende Lappenplastik — es sollte mich wundern, wenn sie noch nie ausgeführt worden ist — zu erwähnen.

1. Ich empfehle für jene Fälle von sehr ausgedehnten Hautdefekten nach Brustdrüsenexstirpationen, die einer so-

genannten Autoplastik bedürfen, die gesunde Mamma in einem Lappen mit oberer, etwa über dem Manubrium sterni gelegener Basis in den gesetzten Defekt einzupflanzen, da das dabei zu erzielende kosmetische Resultat ein besonders günstiges ist.

2. In Fällen von nur mäßig großen Hautdefekten bei nicht sehr vorgeschrittenem Leiden und bei reichlich vorhandener Fettpolsterung kann man durch Bildung eines großen sichelförmigen Hautlappens auf der medialen Seite des Defektes mit oberer Basis eine Hautmamma mit einem die Mammilla nachäffenden Hautbürzel erzeugen; dieser Vorgang ergibt ein kosmetisch sehr günstiges und auch andauerndes Resultat.

Literaturverzeichnis.

1. Heidenhain, Über die Ursachen der lokalen Krebsrezidive nach Amputatio mammae. Arch. f. klin. Chir. Bd. 39, 1889.
2. Rotter, Günstigere Dauererfolge durch ein verbessertes Operationsververfahren der Mammacarcinome. Berl. klin. Wochenschrift 1896, Nr. 4 u. 5.
   Derselbe, Zur Topographie der Mammacarcinome. Archiv f. klin. Chir. Bd. 58.
3. Halsted, The results of operations for the cure of cancer of the breast performed at the John Hopkins Hospital etc. Annals of Surgery Vol. XX. 1894.
   Derselbe, A clinical and histological Study of certain Adenocarcinomata of the brest. Transact. of the American Surgical Association Vol. XVI, 1898.
4. Rodmann, The best incision in operations for mammary carcinoma. Annals of surgery 1901.
5. Verneuil, Gazette des hôpitaux 1857.
6. Graeve, Upsala Lakareforen Forhandlinger. N. F. Bd. III, S. 410.
7. Legueu, Cornilus, l'autoplastie par la région mammaire. Mobilisation et transformation du sein. Thèse de Paris 1898.
8. F. Franke, Autoplastik bei großem Hautdefekt der weiblichen Brust. Deutsche Zeitschrift f. Chir. Bd. 49, 1898.
9. Delbet, Semaine médicale 1897.
10. Assaky, Über breite Amputation mit nachfolgender Autoplastik bei Brustkrebs. Münchner med. Wochenschrift 1899, Nr. 10.

11. Leopold, Maiß, E., Zur Plastik nach Amputation einer carcinomatösen Mamma. Münchner med. Wochenschrift 1899, Nr. 40.

12. Goebell, Ein Beitrag zur Autoplastik nach der Radikaloperation des Carcinoma mammae. Deutsche Zeitschrift f. Chirurgie Bd. 64.

13. Morestin, De l'autoplastie par deplacement du sein. Arch. génér. de méd. 1903, No. 43.

14. Kocher, Chirurgische Operationslehre.

15. König, Mastitis chronica cystica (interstitielle Mastitis usw.). Zentralblatt f. Chirurgie 1893, Nr. 3.

XV.

Aus der chirurgischen Abteilung des Krankenhauses der Barmherzigen Brüder in Bonn. (Leiter: Professor Dr. O. Witzel und Privatdozent Dr. Liniger).

Die Bedeutung des Trauma für das Entstehen und Wachstum der Geschwülste, speziell des Magencarcinoms mit diesbezüglichen Fällen.

Von

Dr. Ed. Menne,

früherem Assistenten, z. Z. Sekundärarzt der chirurgischen Abteilung des Krankenhauses der Barmherzigen Brüder in Dortmund.

In der Frage der Ätiologie der Geschwülste sind von jeher zwei Hauptrichtungen maßgebend gewesen: die eine legt seit Virchow den Hauptwert auf irritative Momente, die andere sieht seit Cohnheim in inneren Ursachen, in einem Fehler der embryonalen Gewebsanlage die Grundlage der Geschwulstbildung.

Als irritative Einwirkungen, welche imstande sein sollen bis dahin normale Zellen zur Geschwulstwucherung anzuregen, entweder durch direkte Anregung und Steigerung der proliferativen Kräfte der Zellen, durch Aufhebung des Gewebsgleichgewichtes oder durch Beseitigung von Wachstumshindernissen als Folge von Zellausschaltungen aus dem organischen Verbande und selbständige Weiterexistenz dieser abgesprengten Keime, hat man ein einmaliges Trauma, wiederkehrende oder dauernde mechanische, physikalische und chemische Reize oder bakterielle Gewebsschädigungen, Entzündungs- und Ulcerationsprozesse, besonders chronischer Natur, angesehen. — Daher komme die Häufigkeit der Neubildungen an Stellen, die durch ihre besondere Lage oder Funktion häufigen Insulten ausgesetzt seien, wie die Ostien des Digestionsapparates.

Nach der Theorie der kongenitalen Grundlage der Geschwulstbildung handelt es sich um versprengte Keime, da wo komplizierte

Verhältnisse bei der Entwicklung sich abgespielt haben, z. B. an Orten, wo sich Teile des embryonalen Körpers entgegenwachsen und miteinander verschmelzen oder um eine Überproduktion von Zellen in einem frühen Stadium der embryonalen Entwicklung in der Zeit zwischen vollendeter Differenzierung der Keimblätter und fertiger Bildung der Organanlagen, indem mehr Zellen produziert werden als für den Aufbau des betreffenden Teiles notwendig sind. Dieses überschüssige, aus dem normalen Zusammenhange der Gewebe gelöste, unaufgebrauchte, mehr oder weniger undifferenzierte Baumaterial bilde sich dann bei irgendwelchen Gelegenheitsursachen, vor allem bei länger dauernder gesteigerter Nahrungszufuhr, z. B. infolge entzündlicher Hyperämie durch Traumen und bei Verminderung oder Aufhebung von Wachstumshemmungen durch ungemessene Proliferation zur Geschwulst aus.

Neuerdings neigt man wohl zumeist der Auffassung zu, daß durchweg eine kongenitale pathologische Anlage der Gewebe die Grundlage der Geschwulstgenese darstellt, den irritativen Momenten für gewisse Fälle wohl eine direkte ursächliche, zumeist aber indirekte Bedeutung zukommt, indem sie die angeborene oder die seltener erworbene Anlage zur Entfaltung bringen und den Ort der Geschwulst bestimmen.

Als anatomische Grundlage für den angenommenen angeborenen pathologischen Zustand der Gewebe kommen im Sinne einer lokalen Disposition zur Gewulstbildung in Betracht nach Borst:

1. Größere Entwicklungsstörungen im Bereich eines umschriebenen Gewebsbezirkes, einer ganzen Region, eines Organs, eines Systems.

2. Keimversprengungen oder Ausschaltung von Keimen aus den sich entwickelnden organischen Verbänden ohne Verlagerung.

3. Bildung überschüssiger Keime.

4. Abnorme Persistenz normalerweise sich rückbildender Keime und Organe.

5. Differenzierungsfehler und feinste Störungen in der idioplastischen Ausbildung der Zellen.

Letztere ist Borst als abnorme Zellqualitäten anzunehmen besonders der geneigt, wo von Keimverlagerungen usw., z. B. bei manchen Carcinomen, nicht die Rede sein kann, wo vielmehr die Geschwulstbildung aus da Kontinuität scheinbar völlig normaler Elemente sich heraus entwickelt.

Ob eine lokale Disposition zur Geschwulstbildung, wie Virchow meinte, auch erworben werden kann ohne Zellisolierungen, durch

häufige Insulte der verschiedensten Art, durch vorausgegangene Entzündungen und deren Folgen (Narbenbildung, Hyperplasie) erscheint neuerdings den Autoren fraglich, da hierbei eine wesentliche Charakteränderung der Zellen und Gewebe im Verlauf solcher Erkrankungen vorausgesetzt werden muß, was bisher experimentell zu erzeugen noch niemandem gelungen ist.

Dagegen wird eine eventuell erblich übertragbare Allgemeindisposition in der Gesamtkörperkonstitution gelegen, von der größeren Anzahl der Autoren zugegeben. Speziell für die Frage der Zellisolierung aus dem organischen Verbande dürfte es sich wohl nicht von der Hand weisen lassen, daß die Fähigkeit der Körperzellen sich mit größerer oder geringerer Leichtigkeit von ihrem Mutterboden zu lösen und zu trennen, vielleicht als Folge einer angeborenen Schwäche der nervösen Beziehungen, wohl ererbt sein kann.

Die wichtigste und zumeist in Betracht kommende Grundlage der Geschwulstbildung, mag sie nun intra- oder extrauterin sich gebildet haben, ist nach Ribbert immerhin die Keimausschaltung aus dem physiologischen Zusammenhange der Gewebe, da sie ein dauerndes Wachstum auslöst, ohne freilich deshalb immer zur Geschwulst zu führen. Die Keimisolierung kann zustande kommen entweder durch mechanische Einwirkungen, durch Quetschungen und Zerreißungen der Gewebe oder durch unregelmäßige Wachstumsvorgänge. Die Ausschaltung auf diesen beiden Wegen fällt nun entweder in die embryonale Entwicklungszeit und das ist wohl zumeist der Fall, oder sie bildet sich im extrauterinen Leben und nach vollendeter Wachstumsperiode durch Herauslösung kleinerer Komplexe oder einzelner Zellen aus bereits fertigen Geweben.

Obwohl nun eine Keimisolierung, zumeist durch Trauma[1]), sei es direkt, sei es indirekt verursacht, häufig vorkommt, so führt sie doch nur verhältnismäßig selten zur Geschwulstbildung. In der Mehrzahl der Fälle gehen durch direkte traumatische Einwirkung aus ihrer Umgebung und vom Blutgefäßsystem losgelöste Zellkomplexe infolge unzureichender Ernährung zugrunde oder es fehlt, wenn die notdürftigsten Existenzbedingungen für kleine Zellgruppen oder einzelne Zellelemente infolge der reaktiven Hyperämie schließlich auch vorhanden sind, eventuell doch die für die Geschwulstbildung unbedingt notwendige äußerst lebhafte Proliferationsfähig-

1) Unter Trauma wird im folgenden durchweg eine einmalige Gewalteinwirkung verstanden.

keit der Zellen, wenn die Lösung aus dem normalen Verbande bereits hochdifferenzierte Elemente getroffen hat. Denn abgesehen von der Ernährung ist das Verhalten dieser abgesprengten Keime natürlich abhängig von der Natur des Muttergewebes, von dessen Widerstandskraft und Regenerationsfähigkeit, sowie auch von dem Grade der Differenzierung, je höher differenziert sie sind, desto rascher verfallen sie. Immerhin ist die Möglichkeit, daß ein Tumor auf diese Weise entstehen kann, vorhanden und von Ribbert durch Verpflanzung von Epidermisstückchen experimentell bewiesen worden.

Günstigere Verhältnisse, als durch eine totale Isolierung von Gewebeteilen, sind für eine Geschwulstentwicklung dann gegeben, wenn durch das Trauma nur eine partielle Zellausschaltung aus dem physiologischen Zusammenhange erfolgt, indem eben eine gewisse Verbindung durch ernährende Blutgefäße erhalten bleibt oder wenn die totale Absprengung nicht plötzlich, sondern allmählich vor sich geht, so daß Gewöhnung an die sich vollziehende Änderung der Ernährungsverhältnisse eintreten kann.

Indirekt entsteht eine Keimisoliernng durch Trauma unter Vermittlung einer an die Verletzung sich anschließenden, also traumatisch entstandenen Entzündung. Die Wirkung der Entzündung denkt sich Ribbert so, daß Teile der entzündlichen proliferierenden Gewebe durch unregelmäßige Wachstumsvorgänge aus dem normalen Verbande abgetrennt werden und als Folge der Ausschaltung in atypische Wucherung geraten. Woodhead nimmt an, daß infolge der Entzündung eine größere Nahrungsbedürftigkeit der Zellen eintrete, die zur Vergrößerung der Nahrungsaufnahme durch die Oberfläche der Zellen eine Teilung zur Folge habe. Ein fortdauernder Nahrungsnotstand führe dann zu ungemessener Zellproliferation.

Im Sinne einer vermittelnden Entzündung wird von der Mehrzahl der Autoren auch die vielfach angenommene parasitäre Genese dnr Tumoren aufgefaßt. Es sind die Parasiten nicht die spezifischen Erreger, welche direkt auf die Tumorelemente wirken, sondern sie veranlassen nur indirekt eventuell die Geschwulstbildung durch die durch sie angeregte Entzündung der Gewebe.

Auch im Anschluß an regenerative Prozesse ist Tumorentwicklung möglich und speziell als Sarkombildung im direkten Anschluß an eine Knochenfraktur beobachtet worden. Dabei kommt in Betracht, daß das wachsende Gewebe in sich eine gewisse Selbständigkeit gewinnt, indem es den wachstumhemmenden Einrichtungen,

welche im normalen Organismus die Gewebe in Schranken halten, sich entzieht als Folge der fortgefallenen inneren Spannung für die dem Defekt benachbarten Zellen, also eine Störung des Gewebsgleichgewichts eintritt.

Weiterhin vermag ein Trauma eine Geschwulstentwicklung dann anzuregen, wenn es nicht einen gesunden Körperteil, sondern eine Stelle trifft, an welcher eine Geschwulstanlage als ein umschriebener, aber zur Zeit aus irgendwelcher Ursache nicht proliferationsfähiger Gewebskeim, welcher einem embryonalen Entwicklungsfehler oder einer postembryonalen Störung seine Entstehung verdankt, bereits vorhanden war. Das geschieht mittels einer traumatisch ausgelösten, länger dauernden Hyperämie; durch diese erhalten einmal die nicht organisch eingefügten Zellen eine bessere Nahrungszufuhr, sodann wirkt sie gleichzeitig als entspannender Faktor durch Lockerung der Zellgefüge, durch intraprotoplasmatische Dehnung, durch Verschiebung der Moleküle in den Zellen selbst und löst dadurch die vorhandene Wachstumsfähigkeit aus.

Den Zusammenhang zwischen Trauma und Geschwulstbildung erklären viele Autoren weiterhin so, daß durch die äußere Einwirkung ein Reiz auf die Gewebezellen ausgeübt werde, der sie zur Wucherung bringe. So nimmt Brosch an, daß, wenn durch Irritation die Toleranzgrenze der Zellen überschritten sei, ein produktiver Prozeß einsetze, welcher bei Einwirkung neuer Reize durch Traumen' oder dergl. sich bis zur Wachstumsentartung steigere. Ribbert hingegen ist der Meinung, daß es eine Auslösung des Wachstums durch Reizwirkung nicht gebe, daß alles Wachstum als eine den Zellen vom Ei an innewohnende Fähigkeit vor sich gehe nur auf Grund der dem Protoplasma vererbten Eigentümlichkeiten, die durch äußere Einflüsse gehemmt und durch günstigere Ernährungsbedingungen lebhafter werden können, im übrigen aber einer direkten Anregung nicht bedürften. Somit wäre also Wachstum schon indirekt durch Beseitigung wachstumhemmender Faktoren, also der unter den Gewebselementen vorhandenen Spannung, wobei jedoch nicht nur an mechanische Druckverhältnisse, sondern an alle sonstigen funktionellen und nervösen Einrichtungen zu denken ist, ausgelöst, ohne jegliche direkte Einwirkung auf die Zellen. Es vermag also dieser Auffassung gemäß ein Trauma nicht durch direkte Reizwirkung auf die Gewebselemente, sondern nur indirekt durch Herbeiführung von Entspannung, z. B. durch Hyperämie (vgl. oben S. 378), die nach ihrer zur Zeit vorhandenen Regenerationsfähigkeit höchst verschiedene Wachstumsenergie der Zellen auszulösen.

Warum nun aber diese zum Wachstum gebrachten Zellen in dauerndem Wachstum verharren und nicht in den physiologischen Bahnen sich halten und in die normalen Strukturen sich einordnen, das sucht eine Reihe von Autoren durch primäre Zellveränderungen oder durch die Annahme einer vorhanden gewesenen kongenitalen Qualitätsänderung der Zellen zu erklären, dadurch werde das entfesselte Wachstum auch zugleich ein fehlerhaftes. Nach Ribbert u. a. reicht die jeder Zelle innewohnende Wachstumsfähigkeit vollkommen aus, um zur Geschwulstbildung zu führen, wenn nur die betreffenden Zellen von ihrer Umgebung funktionell unabhängig werden, der Organismus also seinen Einfluß auf dieselben verliert. Dabei braucht die Keimisolierung mit oder ohne Verlagerung durch sich dazwischen schiebendes Gewebe nicht einmal eine völlige zu sein, der Keim kann durch Gefäßverbindung dauernd mit der Umgebung im Zusammenhange bleiben, nur muß bei bleibender Ernährung eine andere innere Beziehung eines Teiles zu dem übrigen Gewebe eintreten. Als Vorbedingung der Geschwulstentwicklung aus einem solch isolierten Keime muß der Keim nicht die das Wachstum hemmende normale Spannng in sich tragen, aus weniger differenzierten Zellen bestehen und genügende Nahrung finden. Daß morphologische und biologische Änderungen der Zellcharaktere der isolierten, aus dem organischen Verbande ausgeschalteten Elemente eintreten können, gibt Ribbert zu, ein Vorgang, den er als Rückschlag bezeichnet und zumeist als Folge der Zellausschaltung auffaßt, wenn auch ein umgekehrter Weg nicht ganz bestritten wird.

Der innere Zusammenhang zwischen Trauma und Geschwulstbildung kann somit ein ganz verschiedener sein. Einmal kann das Trauma indirekt dadurch wirken, daß es embryonal oder postembryonal durch Keimisolierung entstandene, aber aus irgendwelcher Ursache, vielleicht wegen unzureichender Nahrungszufuhr nicht entwickelungsfähige, latent gebliebene Geschwulstanlagen mittels Hyperaemie durch gesteigerte Nahrungszufuhr und innere Entspannung zur Proliferation bringt. Das Trauma kann ferner direkte Bedeutung für die Geschwulstgenese gewinnen, indem es im extrauterinen Leben durch direkte Einwirkung totale oder partielle Ausschaltungen von Zellkomplexen aus der normalen Kontinuität der Gewebe herbeiführt. Unter Voraussetzung einer für diese isolierten Keime hinreichenden Ernährung durch Vermittelung der gleichzeitig traumatisch entstandenen vermehrten Blutzufuhr oder der erhalten gebliebenen Gefäße wird infolge Wegfalles der inneren

Spannung ein unbeschränktes Wachstum dieser aus dem Zusammenhange gelösten Zellen und somit eine Geschwulst geschaffen. Eine direkte Wirkung des Trauma wird weiterhin nach einer noch vielfach geltenden Vorstellung insofern angenommen, als durch den traumatischen Reiz bisher normale Zellen zu dauerndem selbständigem Wachstum und somit zur Tumorbildung sollen angeregt werden können. Da nun nach anderen Autoren Wachstum, geschweige denn abnormes, Folge einer Reizwirkung normaler Zellen nicht sein kann, so wird man stets eine vorausgehende bzw. vorhanden gewesene morphologisch mit unseren heutigen Hilfsmitteln noch nicht nachweisbare Qualitätsänderung der Zellen voraussetzen müssen, um die sich aufdrängenden Schwierigkeiten, warum nur allein eine Zellart und warum von dieser nur wenige Elemente in dem vom Trauma irritierten Gebiete zum unbeschränkten Wachstum gelangen, erklären zu können, zumal da doch durchweg Zellen mehrerer Gewebsarten und zumeist in größerer Ausdehnung vom Trauma getroffen werden. Die von Hansemann zur Erklärung dieser Schwierigkeiten angenommene, sich als Vorbedingung des ungeregelten und unbeschränkten Wachstums einstellende Anaplasie, d. h. Entdifferenzierung der Zellen, ein Verlust der spezifischen Eigenschaften, tritt nach Ribbert überall da ein, wo die Zellen ihre normale Beziehung zur Umgebung, resp. zum Gesamtorganismus einbüßen und geht somit nicht der Tumorgenese voraus, sondern folgt ihr nach.

Es muß somit dem Trauma nach Obigem eine gar nicht unbeträchtliche, beim Stande unserer heutigen Kenntnisse der Geschwulstbildung aber wahrscheinlich noch nicht entfernt in ihrem vollen Umfange zu beurteilende Bedeutung in der Genese der Geschwülste zuerkannt werden. Zumeist wird es ein indirektes und erst in zweiter Linie ein direktes ätiologisches Moment für die Geschwulstgenese darstellen.

Aber nicht nur die Geschwulstbildung, sondern auch das Wachstum der Geschwülste, das durch Massenzunahme, durch Teilung und Vermehrung der Tumorelemente erfolgt, kann durch traumatische Einflüsse gefördert werden. Durch gesteigerte Nahrungszufuhr auf dem Wege der traumatischen Hyperämie wird der Ablauf der Karyomitose in gleicher Weise wie der der übrigen Lebensvorgänge der Zellen beschleunigt. Die Folge ist natürlich eine erhöhte Vermehrung des Tumorparenchyms in kürzerer Zeit als bei weniger günstigen Ernährungsverhältnissen. Indirekt leistet das Trauma durch Erregung von Entzündung dem Wachstum und der Ausbreitung der Tumoren Vorschub, besonders den infiltrativ wachsen-

den Geschwülsten. Denn in den durch Entzündungsvorgänge aufgelockerten und weichen Geweben ist bei gleicher Proliferationsenergie ein rascherer und ungehinderterer Teilungsablauf und Vordringen der Tumorelemente möglich als in starren, dichtgedrängten Zellgefügen. Dazu sind bei der Entzündung die Saft- und Lymphspalten erweitert, auch dadurch wird für das Wachstum und Weiterwuchern der Geschwulstzellen freiere Bahn geschaffen.

In den Geschwulststatistiken schwankt der Prozentsatz der mit Traumen in ursprünglichem Zusammenhange stehenden Fälle von Tumorbildung erheblich; nach Zusammenstellungen von Borst und anderen berechnet: Kempf 2,5 Proz., Würz 2,6 Proz., Machol 2,06—20,7 Proz., Wild 3.54 Proz., Lengenik 4,1 Proz., Ruff 4,1 Proz., Liebe 10,8 Proz., Wolff 14,3 Proz., Ziegler 17 Proz., Rabok 19.7 Proz., Löwenthal 44,7 Proz., also im Mittel 12,32 Proz.

Die Resultate dieser Statistiken sind jedoch immerhin mit einer gewissen Skepsis aufzunehmen, da nicht in allen Fällen das Trauma absolut sicher beobachtet ist, in manchen das Intervall zwischen Trauma und Geschwulstbildung zu groß erscheint, als daß ein Zusammenhang mit Sicherheit stets angenommen werden darf.

Für auf Traumen zurückzuführende Carcinome berechnet Kempf 1.5 Proz., Liebe 10 Proz., Rausch 10,5 Proz., Wolff 12,2 Proz., Rabok 20,8 Proz., Snow 22,37 Proz.; im Mittel mithin 12,89 Proz. der Geschwülste.

All die obigen bezüglich der Bedeutung des Trauma, für das Entstehen der Geschwülste aufgestellten Faktoren, müssen auch nach unseren heutigen Anschauungen als die wichtigeren ätiologischen Momente in der traumatischen Genese des Carcinoms, speziell des Magens angesehen werden. Auch da werden wir nicht umhin können, die Cohnheimsche Geschwulsttheorie: der embryonal verlagerten Keime, deren Wachstumsenergie durch alle denkbaren Gelegenheitsursachen (traumatische Einflüsse) entfacht werden kann, zu Hilfe zu nehmen, auch da müssen wir den irritativen Momenten (Virchow) und speziell den Traumen bei schon vorhandener Disposition (biologische Zellveränderungen durch embryonale Differenzierungsfehler) und für Zellisolierungen mit ihren Folgen, mögen sie nun durch direkte traumatische Einwirkung oder indirekt auf dem Boden von chronisch entzündlichen Veränderungen, z. B. durch chronische Katarrhe und Geschwüre jeglichen, auch traumatischen, Ursprungs zustande gekommen sein, Bedeutung zuerkennen und in Qualitätsänderungen der Epithelien, sei es, daß sie primär, sei es, daß sie sekundär als Folge der traumatischen Keimausschaltung

entstanden sind, die ätiologischen Momente suchen, welche zu jener Wachstumsdegeneration der Zellen und speziell der Magenepithelien führen, welche die Geschwulst, resp. das Carcinom und speziell des Magens charakterisiert.

Die Histogenese der Carcinome und speziell des Magencarcinoms hat im Laufe der Jahre eine verschiedenartige Beurteilung erfahren und wird auch heute noch nicht übereinstimmend von den einzelnen Autoren begründet.

Virchow ließ die Carcinome aus dem Bindegewebe hervorgehen und durch entzündliche Wucherungen die Bindegewebszellen zu Carcinomzellen werden.

Waldeyer, Hauser u. a. definierten die Entwickelung der Carcinome als eine atypische destruierende Wucherung der Deck- und Drüsenepithelien. Sie taten dar, daß das bis dahin normale Epithel infolge einer aus unbekannten Ursachen erfolgenden fundamentalen Änderung seiner biologischen Eigenschaften aktiv gegen das Bindegewebe vordränge und in dasselbe einwachse.

Die angenommene biologische Entartung des Epithels faßt Hauser als Variationen im Darwinschen Sinne auf, da ja die Zellen wie alle lebenden Elemente den Darwinschen Gesetzen der Variation: daß Veränderungen des Nährbodens die Lebensenergie beeinflusse und daß ein Übermaß an Ernährung der wirksamste Faktor der Variabilität sei, unterworfen seien.

Diese Waldeyer-Hausersche Lehre wurde und blieb von den meisten Pathologen anerkannt. Neuerdings leitet Ribbert den Prozeß der Carcinomentwickelung durch eine primäre aktive Wucherung des Bindegewebes auf irgendwelche Irritationen hin, als die er Traumen, Parasiten, sowie sonstige Reize jeglicher Art gelten läßt, ein. Dieses entzündliche Bindegewebe wachse dann in einem Teile der Fälle von Carcinombildung zwischen die Epithelien ein, löse sie aus ihrem organischen Verbande und verlagere sie, in anderen wiederum dringe das Epithel, angeregt durch die zellige Umwandlung an der entzündlichen Bindegewebsgrenze in das entzündliche Bindegewebe ein und entziehe sich so dem Einflusse des Gesamtorganismus.

Wie für die Genese der übrigen Geschwülste, so ist auch für die der Carcinome eine Ausschaltung von Zellen aus dem normalen Verbande der Gewebe nach Ribbert durchweg als die Grundlage anzusehen. Wenn auch durch embryonale Vorgänge abgesprengtes Epithel bei entzündlicher Veränderung des umschließenden Bindegewebes zu dauerndem destruierendem Wachstum gelangen kann.

so führt doch gerade bei den Carcinomen eine zumeist durch entzündliche im extrauterinen Leben im Bindegewebe sich abspielende Prozesse entstandene Aufhebung der normalen Grenzverhältnisse des Epithels, das dadurch den gegenseitigen normalen Gewebsbeziehungen, sowie überhaupt den regulatorischen Einflüssen des Gesamtorganismus entzogen ist, das dauernde fehlerhafte Wachstum der Epithelien herbei. Denn nach Ribbert muß sich jede Zelle als eine ihr vom Ei an zukommende Fähigkeit, auf Grund der dem Protoplasma vererbten Eigentümlichkeiten dauernd teilen und wachsen, die der zwischen den Elementen des normalen erwachsenen Organismus bestehenden Spannung, auf Grund deren die Zellvermehrung in Schranken gehalten wird und innerhalb des durch den normalen Bau des Organismus gegebenen Rahmens sich vollzieht, entrückt ist.

Borst ist geneigt, ohne die Ribbertsche Annahme der Epithelausschaltung wohl zumeist durch vorausgegangene entzündliche Vorgänge im Bindegewebe als Grundlage der Carcinomentwicklung für eine größere Anzahl von Fällen nicht anerkennen zu wollen, doch durchweg die Initiative des ganzen Prozesses beim Epithel zu suchen und gerade für die Carcinomgenese eine kongenitale idioplastische durch Differenzierungsfehler entstandene Qualitätsänderung der Epithelien vorauszusetzen gegenüber anderen, welche gleichsam durch Metamorphose des Zellcharakters bei vorher ganz normalen Zellen die abnormen biologischen Eigenschaften sich primär entwickeln oder sie sekundär als Folge des sistierenden regulatorischen Einflusses des Organismus auf die verlagerten Epithelien entstehen lassen.

Nach Hauser treten bei der Entwicklung des Magencarcinoms auf dem Boden eines veränderten, wohl zumeist durch Einwirkung von Traumen oder sonstiger Reize irgendwelcher Art hyperämisch gewordenen Nährbodens im Darwinschen Sinne zuerst Epithelveränderungen morphologischer und biologischer Natur auf; die Epithelien verändern ihre Form, es treten atypische Mitosen auf; die Schleimsekretion geht verloren usw. Das wuchernde Epithel wird dann schließlich mehrschichtig und kann das Lumen der Drüsen verschließen oder ihren Umfang in der Längs- und Breitenausdehnung vergrößern, so daß die stark gedehnte Membrana propria der so veränderten Drüsen durchbrochen wird. Die Drüsenschläuche wachsen nun aus der Schleimhaut durch die Muscularis mucosae in die Submucosa ein. Eine entzündliche, durch traumatische oder sonstige Einflüsse angeregte Bindegewebswucherung in der Schleimhaut kann nach Hauser die Proliferation der Epithelien in mannigfacher

Weise komplizieren, aber auch ganz fehlen, so daß er ihr jedenfalls nur eine untergeordnete Bedeutung zuerkennt.

Gegenüber dieser primären Epithelwucherung bezeichnet Ribbert eine subepitheliale Bindegewebswucherung als das Primäre in der Entwicklung des Magencarcinoms. Das durch irgend welchen Reiz in entzündliche Wucherung geratene Bindegewebe wachse in die unteren Enden der Drüsen ein durch Eindringen der Bindegewebszellen zwischen die Epithelien, die dadurch eine ihre Entspannung herbeiführende und ihre Proliferation auslösende Isolierung erfahren. In anderen Fällen, und das sei die größere Mehrzahl, dringe das Epithel, angeregt durch die zellige Umwandlung des Bindegewebes an der Grenze, analog den Vorgängen bei der embryonalen Bildung von Drüsen, durch Tiefenwachstum in das entzündlich umgewandelte Bindegewebe, das ihnen geringen Widerstand und die beste Ernährung bietet, vor. Dadurch, daß das entzündliche Bindegewebe keine der Norm entsprechende Beziehung zu dem Epithel hat, wird letzteres in seiner Proliferation nicht eingeschränkt. Es schaltet sich bei seinem dauernden Wachstum mehr und mehr aus dem normalen Verbande aus, wird immer unabhängiger und durchwächst so schließlich auch nicht mehr vorher verändertes Bindegewebe, welches nun zu ihm ebenfalls keine wachstumhemmende Beziehung mehr bekommt. Ebenso wird das Epithel der Magendrüsen, wenn ihr Bindegewebe die entzündliche zellige Umwandlung angetreten hat, zur Sprossung veranlaßt. Diese Epithelsprossen werden aber nicht zu normal funktionierenden Verlängerungen der Drüsen, da ihr bindegewebiger Boden verändert ist und somit nicht zu ihnen in normale Wechselbeziehung treten kann. So dem Einflusse des Organismus entzogen, wachsen sie dauernd auf Grund ihnen vom Ei an innewohnender und dem Protoplasma vererbter Fähigkeit der stetigen Vergrößerung und Teilung. Auf diese Weise bilden sie immer neue vielgestaltige Verzweigungen, die so mehr und mehr aus dem normalen Verbande ausgeschaltet werden. Das Epithel verliert seine funktionelle Beschaffenheit, erfährt eine Rückbildung und wird mehrschichtig.

Wie aus Vorstehendem zur Genüge erhellt, muß dem Trauma für die Genese des Magencarcinoms nach den Anschauungen, die heute für dessen Entwicklung maßgebend sind, Bedeutung zuerkannt werden, gleichgültig, ob man eine embryonale Entwickelungsstörung in Form einer Epithelversprengung oder einer Änderung der biologischen Charaktere des Epithels als die Grundlage für die Entwicklung des Magencarcinoms annimmt, oder ob man das kausale

Moment auf im extrauterinen Leben erworbene Störungen der verschiedensten Art zurückführt. Mag man die Initiative des Prozesses im Epithel suchen und von primären im Darwinschen Sinne entstandenen Änderungen der Lebenseigenschaften des Epithels ausgehen oder den Beginn der Neubildung in einer Entzündung des zelligen Bindegewebes finden und durch Epithelausschaltungen aus dem regulatorischem Verbande des Gesamtorganismus in den Epithelien jene bleibende destruierende Wachstumsenergie zur Auslösung kommen lassen, die das Carcinom charakterisiert, stets können traumatische Einflüsse auf direktem oder indirektem Wege eine Grundlage für die Carcinomentwicklung schaffen und diese erworbene oder eine aus dem intrauterinen Leben vorhandene Anlage direkt oder indirekt zur Entwicklung bringen.

Durch Traumen, welche die Magengegend treffen, kommen, wie aus den kasuistischen Mitteilungen in der Literatur (vgl. Nr. 27) hervorgeht, Zerreißungen sowohl einzelner als auch mehrerer Magenwandschichten zugleich vor. Da wäre es immerhin denkbar, daß durch Gewebszerreißungen in der Magenwand Epithelien, seien es nun Deck- oder Drüsenepithelien, in das Bindegewebe verlagert werden und nun, da die normalen Zell- und Gewebsbeziehungen aufgehoben sind, ihre autonome Proliferation in die Erscheinung tritt, natürlich hinreichende Ernährungsbedingungen vorausgesetzt. Da letztere bei derartigen Versprengungen wohl häufig nicht vorhanden sind, so dürfte es wohl meistens zu regressiven Veränderungen kommen, so daß, zumal bei dem verhältnismäßig seltenen Vorkommen dieser Magenwandzerreißungen, dieser Art der traumatischen Einwirkung auf direktem Wege für die Entwicklung des Magencarcinoms wohl nicht allzuviel Bedeutung beigemessen zu werden braucht.

Größerer Einfluß auf die Entwicklung einer kausalen Grundlage für die Entstehung eines Magencarcinoms muß den Traumen auf indirektem Wege durch Erregung von Entzündung zuerkannt werden.

Zweifelsohne kann, was allseits anerkannt wird, eine Entzündung der Körper- und speziell der Stützgewebe durch Traumen verursächt sein. Auch gastritische Prozesse, durch traumatische Einflüsse entstanden, sind in der Literatur bekannt. Diese Entzündungen im Magenbindegewebe vermögen nun, wie oben auseinandergesetzt, wenn sie lange genug andauern, ein Eindringen der Bindegewebszellen zwischen die Drüsenepithelien des Magens und umgekehrt der Epithelien in das entzündliche zellige Binde-

gewebe durch Aufhebung des Gewebsgleichgewichtes zu veranlassen. Bei langewährenden chronisch gewordenen Entzündungsprozessen können so allmählich Magenepithelien im Bindegewebe isoliert werden. Ist die Lösung langsam vor sich gegangen, so daß die Epithelien sich den veränderten Verhältnissen bei erhaltengebliebener hinreichender Nahrungszufuhr anpassen konnten, so führt die Ausschaltung aus dem organischen Verbande die Auslösung der ihnen innewohnenden unbeschränkten Wachstumsenergie herbei, die zur Carcinomentwicklung führt.

Eine eventuell gleichzeitig entstandene traumatische Hyperämie wird dieses fehlerhafte Wachstum der Epithelien noch steigern oder auch als Nahrung zuführender und dadurch Zellproliferationen auslösender Faktor da wirken können, wo ausgeschaltete Epithelgruppen bei nicht hinreichenden nutritiven Verhältnissen ihre vegetativen Fähigkeiten nicht zur Geltung bringen konnten. Andererseits ist die traumatische Hyperämie, wenn sie lange genug fortdauert, nach Hauser imstande, allmählich eine primäre Änderung der biologischen Eigenschaften vorher normaler Magenepithelien nach den Gesetzen Darwins herbeizuführen und so ein kausales Moment für die Carcinombildung im Magen zu schaffen.

Insbesondere sollen chronische Entzündungen, wie sie beim eigentlichen Ulcus ventriculi chronicum, das, wie die Literatur beweist, ja auch nicht so ganz selten traumatischen Ursprungs ist, vorkommen, sei es durch allmähliche Epithelausschaltungen, sei es durch langsame Umgestaltung der Zellcharaktere die Bedingungen für die Entwicklung eines Magencarcinoms schaffen. Im Anschluß an Ulcus ventriculi oder Ulcusnarben wurde Carcinom beobachtet von:

Dittrich	(160	Sektionen	von	Magenkrebs)	in	5,4	Proz.	der Fälle,
Borst	(159	„	„	„)	„	5,66	„	„ „
Häberlin	(138	„	„	„)	„	8,7	„	„ „
Sönnichsen	(156	„	„	„)	„	14,0	„	„ „

im Mittel also in 8,25 Proz. der Fälle, ein Prozentsatz, welcher nicht wundernehmen kann, da ja gerade bei diesen chronischen Entzündungsprozessen im Magen, mögen sie nun durch Traumen oder sonstige irritative Momente verursacht sein, die von den einzelnen Autoren für die Carcinomentwicklung im Magen gestellten Vorbedingungen (langsamer Beginn, lange Dauer des entzündlichen Prozesses, gesteigerte Blut- und Kräftezufuhr) aufs beste erfüllt sind. Es besteht infolge der entzündlichen Vorgänge und Vernarbungsprozesse eine erhebliche Störung des Gewebsgleich-

gewichtes, vor allem ist das Bindegewebe in seiner Widerstandsfähigkeit geschwächt, was die anormale Gruppierung der Elemente und den Eintritt derer Folgezustände, sowie auch das Eindringen der durch die anhaltende Hyperämie morphologisch und funktionell veränderten Epithelien in Gemeinschaft mit neugebildeten Blutgefäßen in das ödematöse und entzündlich infiltrierte Bindegewebe der Nachbarschaft erleichtert.

Es ist demnach ohne weiteres zuzugeben, daß sich an ein Trauma, welches die Magengegend getroffen hat, ein Carcinom anschließen kann, wenn nur die durch ersteres gesetzte Einwirkung in einen chronischen Reizzustand übergeht und in selbigem verharrt.

Im intrauterinen Leben erworbene Dispositionen zum Magencarcinom können durch Traumen direkt oder indirekt zur Entwicklung gebracht werden: embryonale Keimausschaltungen oder durch Differenzierungsfehler in ihren idioplastischen Qualitäten veränderte Epithelien entweder direkt durch den Reiz des einwirkenden Trauma als Folge der gesteigerten Nahrungszufuhr oder der durch Hyperämie eintretenden Entspannung, oder indirekt durch traumatische Entzündung des umgebenden Bindegewebes. Eingetretene Aufhebung des Gewebsgleichgewichtes löst im letzteren Falle dann die fehlerhafte Zellproliferation aus.

Ein Trauma vermag jedoch nicht nur die Bedingungen für die Anlage oder für die Entwicklung einer bereits vorhandenen, aber latenten Grundlage des Magencarcinoms zu schaffen, sondern es kann auch eine Steigerung des Wachstums eines bereits okkulten Magencarcinoms herbeiführen. Da der Magenkrebs nur durch Vermehrung der Zellelemente, also der Zylinderepithelien, aus denen er hervorgeht, an Ausdehnung gewinnt, so wird da durch eine gesteigerte Nahrungszufuhr auf dem Wege einer traumatischen Hyperämie der Ablauf der Karyomitose ebenso wie der übrigen Lebensvorgänge der Krebszellen beschleunigt wird, die Mengenzunahme dieser Epithelien und damit die Ausbreitung des Magentumors in kürzerer Zeit eine größere sein als bei weniger guten Ernährungsverhältnissen. Da nun gerade das Carcinom des Magens flächenhaft durch infiltratives Wachstum in den vorhandenen Gewebs-, Saft- und Lymphspalten weiterkriechend, in die Umgebung einzudringen pflegt, also ohnehin schon die denkbar günstigsten Ausbreitungsmöglichkeiten in sich trägt, so muß eine traumatische Hyperämie klinisch für den Verlauf der Krankheit um so mehr in die Wagschale fallen, als nicht nur durch die gesteigerte Nahrungszufuhr bei dem infiltrativen Vordringen durch beschleunigten

Teilungsablauf die Ausdehnung des Tumors enorm zunehmen muß, sondern auch gleichzeitig die Giftproduktion verdoppelt wird durch Steigerung der funktionellen und vegetativen Kräfte der Krebsepithelien als Folge der besseren Ernährung.

Treten nun in der Umgebung eines solchen vordringenden Carcinoms des Magens noch entzündliche Wucherungen ebenfalls als Folge traumatischer Einflüsse auf, insbesondere in der Bindesubstanz und speziell im Bindegewebe, so daß ein weiches Granulationsgewebe die Grenze gegen das Gesunde hin bildet, so sind dadurch für das Eindringen und Weiterkriechen der Krebszellen noch günstigere Bedingungen geschaffen. Das bestimmt aber nicht nur die Raschheit des Vordringens, sondern auch die der Zerstörung der umgebenden Gewebe durch die Krebsmassen, wodurch indirekt durch Ausfall funktionierender Verdauungssekret liefernder Drüsen dem Eintritt der Krebskachexie Vorschub geleistet wird.

Kommt es aber im Gebiete eines infiltrativ wachsenden Magencarcinoms durch einwirkende Traumen zu Gewebszerreißungen, so sind, da dadurch natürlich auch Blut- und Lymphgefäße mit zerrissen werden, dem Eindringen der Carcinomzellen in die Blut- und Lymphbahnen des Körpers die Tore geöffnet, um so mehr als gerade das Carcinom häufig in die Wandungen der kleineren Gefäße einzuwachsen pflegt. Auf diese Weise können also Traumen durch Gewebszerreißungen des Magens oder durch Lostrennung bereits in das Lumen von Magengefäßen eingewachsener Carcinompartikel zur Verschleppung der Krebszellen durch die Blut- und Lymphbahnen in den Körper führen und damit zur Metastasenbildung Veranlassung geben.

Obwohl also, wie oben gezeigt, nach dem Stande unserer heutigen Kenntnisse des Entstehens und des Wachstums des Carcinoms, speziell des Magens, eine nicht unerhebliche Bedeutung des Trauma gar nicht zu verkennen ist, so ist doch eine der schwierigeren, ja oft schwierigsten Aufgaben der unfallrechtlichen Medizin die Beantwortung der Frage nach dem ursächlichen Zusammenhange eines Unfalles mit einem früher oder später nach letzterem in Erscheinung getretenen Krebsleiden des Magens. Die verschieden lange Dauer der Entwicklung des Carcinoms bis zu dem Stadium, in welchem wir es als solches zu erkennen pflegen, sein verschiedenartiger Einfluß auf den Träger und die bei den großen Zwischenräumen, die für gewöhnlich zwischen dem angeblichen Trauma und dem Zeitpunkt liegen, wo die Patienten zum Arzt

kommen, zuweilen recht fraghafte Glaubwürdigkeit des Patienten, ob ein Unfall vorliegt, bedingt dieses. Wissenschaftlich beobachtete und beglaubigte Fälle sind daher in der Literatur nur sehr wenige verzeichnet und diese betreffen zumeist äußere Carcinome. Von der Erwägung nun ausgehend, daß bei der überaus großen Anzahl von Unfällen, die jahraus jahrein in den verschiedenen Gewerben sich ereignen, sich in den Akten der Berufsgenossenschaften ein Material vorfinden dürfte, das uns über diese ohne jene Frage bei der Erörterung des Zusammenhanges Auskunft geben könnte, habe ich versucht, aus den Akten der hiesigen berufsgenossenschaftlichen Abteilung, aus den Mitteilungen des Reichsversicherungsamtes, sowie aus sonstiger Unfallliteratur, soweit sie mir zugänglich war, Fälle zusammenzustellen, bei welchen im Anschluß an einen Unfall ein Krebs des Magens zur Beobachtung gelangt ist. Soweit ich solche aufzufinden vermocht habe, sollen sie in Auszügen in aktenmäßiger Darstellung hier folgen und zum Schlusse soll gezeigt werden, was dieselben uns lehren, was aus ihnen eventuell für weitere Beurteilungen zu verwerten ist.

A. Fälle, in welchen ein direkter ursächlicher Zusammenhang zwischen Trauma und Magenkarzinom seitens der entscheidenden Instanzen auf Grund der ärztlichen Gutachten oder seitens der Autoren mit hoher Wahrscheinlichkeit angenommen worden ist bzgl. angenommen werden kann:

I. Bezüglich der Genese des Magenkrebses:

1. Berufsgenossenschaftliche Akten: Der 28jährige Pferdebahnkutscher L. erlitt am 1. September 1887 bei einem Zusammenstoß des von ihm geführten Pferdebahnwagens mit einem Bierwagen eine Kontusion des Thorax, indem ihm die Bremse gegen die Brust geschleudert wurde, so daß er vom Perron des Wagens herunterfiel. Es sollen sich sofort heftige Schmerzen in der Brust eingestellt haben.

Die Untersuchung im Krankenhause ergab: Guten Ernährungszustand, keine sichtbaren Verletzungen, hochgradige Druckempfindlichkeit des Brustbeins, der Rippen und der Lendenwirbelsäule.

Nach mehrwöchentlichem Krankenhausaufenthalte hatten die Schmerzen fast völlig nachgelassen, so daß L. als gebessert entlassen werden konnte. In den zwei folgenden Jahren bis Ende 1889 beherrschten sodann bei erfolgloser Behandlung und kaum Besserung bringenden Kuren in verschiedenen Krankenhäusern und Badeorten die Erscheinungen einer schweren traumatischen Neurose als direkte Unfallfolgen das Krankheitsbild. Wohl wurden schon in dieser Zeit Verdauungsbeschwerden und Magenkatarrh beobachtet, wegen deren L. bereits vor seinem Unfall mehrere Male bei voller Arbeitsfähigkeit, behandelt worden war, ohne jedoch durch ihre Intensität und bei den interkurrenten Besserungen den Verdacht auf ein schweres organisches Leiden zu erwecken.

Im Winter 1889/90 wird Schleimerbrechen und bereits 1 Jahr später erhebliches Siechtum konstatiert mit dem Symptomenkomplex einer bösartigen inneren Neubildung.

Am 29. November 1902 verstarb L., wie die Sektion ergab, an hochgradiger krebsiger Entartung der Bauchorgane. Die Krebsmasse saß besonders im Magen, Zwerchfell, Leber und Bauchspeicheldrüse, im Bauchfell und Netz, sowie im untersten Teile des Mastdarms.

Auf Grund des Sektionsbefundes erklärt der Obduzent Dr. G. das Carcinom der Bauchorgane als Todesursache, mit dem erlittenen Unfall aber nicht im Zusammenhang stehend, da die „Krebskrankheit niemals äußeren, sondern inneren, uns noch unbekannten Ursachen ihre Entstehung verdanke und vom Beginn der ersten Krankheitserscheinungen bis zum Tode höchstens 2 Jahre dauere". Da nicht die geringsten Erscheinungen eines durch den Unfall schädlichen Einflusses auf die inneren Organe durch die Sektion hätten nachgewiesen werden können, so habe der vor mehr als 5 Jahren erlittene Unfall weder die den Tod herbeiführende Krebskrankheit hervorgerufen noch in irgendeiner Weise dazu beigetragen, das Leben des L. abzukürzen.

Auf Grund dieses Gutachtens des Obduzenten wurden die Hinterbliebenen mit ihren Entschädigungsansprüchen von der Berufsgenossenschaft und auch vom Schiedsgericht abgewiesen. Auf eingelegten Rekurs seitens der Kläger fordert das Reichsversicherungsamt ein Gutachten von Professor F. darüber ein, ob:

1. ein tatsächlicher Anhalt dafür vorliege, daß die von L. am 1. September 1887 erlittene Verletzung und Kontusion das zum Tode des L. führende Krebsleiden veranlaßt habe, oder ob:

2. die durch den Unfall verursachten Leiden und der von diesen Leiden bedingte — offenbar weitgehende — Kräfteverfall die Vorbedingungen für die organische Entwickelnng des zum Tode führenden Krebsleidens geschaffen haben könne und deshalb ein mittelbar ursächlicher Zusammenhang zwischen dem Unfall und dem Tode des L. vom ärztlichen Standpunkte anerkannt werden könne, endlich ob und zwar gegebenenfalls unter Hervorhebung des Grades der Wahrscheinlichkeit für einen solchen Zusammenhang:

3. anzunehmen ist und zwar mit welchem Maß von Wahrscheinlichkeit, daß ein unabhängig von den Folgen des Unfalles vom 1. September 1887 entstandenes Krebsleiden des L. durch die Folgen jenes Unfalles in seinem Verlauf so sehr beeinflußt worden ist, daß der Tod des L. erheblich früher eintreten mußte, als er beim Fehlen der Folgen des Unfalles durch das Krebsleiden allein herbeigeführt sein würde.

Ad 1. Professor F. verlegt den Beginn des Magenkrebses des L. in den Winter 89/90 und veranschlagt so seine Dauer auf ca. 3 Jahre, eine längere Dauer nur für den aus chronischen Magengeschwüren sich entwickelnden Krebs gelten lassend. Was die Entstehungsursache für bösartige Neubildungen des Unterleibs anlange, so seien äußere Verletzungen vom Charakter der Verletzung oder Erschütterung des L. vollends auszuschließen, es könnten äußere Reize kaum eine andere Rolle spielen als die einer gelegentlichen Veranlassung neben anderen Ursachen; daß aber

bei der Entstehung von Magen- oder Darmkrebsen ähnliche Anlässe in Tätigkeit treten könnten, sei ganz unbekannt.

Ad 2. Der Magen- und Darmkrebs befalle robuste, lebensfrische, wohlgenährte Individuen in gleicher Weise, wie dekrepide und sieche Personen, gleichgültig, aus welcher Ursache die Ernährungsstörungen sich herleiteten. Die hier und da vertretene Ansicht, als ob Trauma, speziell ein chronischer Magenkatarrh zu Carcinom disponiere, vermöge er nicht zu teilen. Es könnten also die durch den Unfall vom 1. September 1887 verursachten Leiden und der von diesen Leiden bedingte — offenbar weitgehende — Kräfteverfall die Vorbedingungen für die organische Entstehung des zum Tode des L. führenden Krebsleidens nicht geschaffen haben.

Ad 3. Die ärztliche Wissenschaft kenne keine speziellen Ernährungsstörungen, welche bestimmte Beziehungen zu denjenigen der Krebskrankheit in der Weise unterhielten, daß der natürliche Ablauf der letzteren eine besondere Förderung erführe. Der Krebs pflege bei kräftigen und blühenden, wie bei — gleichviel aus welcher Ursache — mageren und blassen Individuen das zum Tode führende Siechtum zu veranlassen, nur daß natürlich die Widerstandskraft hier noch geringer ausfalle als dort. Dies sei aber auch der einzige Gesichtspunkt, unter welchem eine gewisse Differenz in zeitlicher Hinsicht eingeräumt werden dürfe. Der Kräfteverfall des L. sei, als das Krebsleiden sich bei ihm entwickelt habe, bereits infolge des langen Unfalleidens ein so weitgehender gewesen, daß die bösartige Neubildung weniger Körpermaterial für ihre Vernichtungsarbeit vorgefunden habe, als das der Fall gewesen wäre, wenn die traumatische Neurose nicht voraufgegangen wäre. Nichtsdestoweniger dürfe die vermutliche Zeitdauer nicht hoch angeschlagen werden, sie dürfe sich in den Grenzen von einigen Monaten halten.

In einem seitens der Kläger beigebrachten Gegengutachten führt Bezirksphysikus Dr. L. unter Zustimmung zu der Beweisführung des Prof. F. zu Frage 1 und 3 des Beweisbeschlusses, zu Frage 2 im wesentlichen kurz folgendes aus:

Die Ursache des Krebses sei zwar eine dunkle; allein, festgestellt sei, daß der Krebs eine örtliche Krankheit sei und daß örtliche Reizzustände Krebs bedingen könnten. Für die Bedeutung des örtlichen Reizes in der Entwicklung des Krebses spreche der Umstand, daß diejenigen Organe, welche für die normalen Funktionen ganz besonders häufig beansprucht würden, ganz besonders häufig den Sitz der Krebskrankheit bildeten. Allerdings gehörten außer den örtlichen Reizen noch andere bisher nicht hinreichend bekannte Einflüsse zur Erzeugung eines Krebses, allein es sei unbedingt logisch und den durch die Wissenschaft festgestellten Tatsachen entsprechend zu sagen, daß wenn sich in einem Organ, das sich in einem dauernden Reizzustand befinde, Krebs entwickle, die Krebsbildung durch diesen Reizzustand bedingt worden sei. Man könne das um so mehr sagen, als in den ersten Entwicklungsstadien Krebs sich von einem entzündlichen Vorgange kaum unterscheiden lasse (Waldeyer). — Bei der Kontusion, die L. erlitten habe, müßte es geradezu als ein Wunder angesehen werden, wenn nicht Zerreißungen der Magenschleimhaut stattgefunden hätten, die, wenn sie nicht sofort ausheilten, Reizzustände des Magens mit ähnlichen Verhältnissen wie beim chronischen Magengeschwür bedingten. — Er

stehe daher nicht an zu behaupten, daß wenn ein Mann wie L. eine starke Erschütterung des Magens erlitte, er im unmittelbaren Anschluß an dieselbe einen chronischen Magenkatarrh acquiriere und dann schließlich an einem Magenkrebs erliege, der Krebs durch diese Kontusion unmittelbar bedingt worden sei. Bei dieser Beurteilung des Falles sei es gleichgiltig wie lange ein Krebs bestanden habe, ob 2, 3, 4 oder 5 Monate oder ebensoviele Jahre und im vorliegenden Falle L. umsomehr, als ja nicht angenommen werde, daß die Kontusion unmittelbar den Magenkrebs bedingt habe, sondern daß die durch die Kontusion bewirkten Schleimhautzerreißungen oder wenigstens der durch dieselben veranlaßte chronische Magenkatarrh zur Krebsbildung wesentlich beigetragen habe. — Zu der Annahme, daß auch ohne Kontusion sich ein Magenkrebs bei dem L. ausgebildet haben würde, liege nicht die geringste Veranlassung vor, da L. einer gesunden Familie, in der Krebs nicht vorgrkommen sei, entstamme, zur Zeit des Unfalles ganz gesund gewesen sei, noch im verhältnismäßig jugendlichen Alter von 34 Jahren gestanden habe und den angeblichen Msgenkatarrhen vor dem Unfalle bei der kurzen Dauer und der stets voll vorhanden gewesenen Erwerbsfähigkeit Bedeutung wohl nicht beizumessen sei.

So müsse denn bei der Kontinuität der Vorgänge vom Momente des Anschlagens der Bremse an die vordere Brustwand resp. an die Magengegend bis zum Tode des L. vom ärztlichen Standpunkte aus ein mittelbar ursächlicher Zusammenhang, dessen Grad der Wahrscheinlichkeit, wenn auch mathematisch nicht bestimmbar doch fast an Gewißheit grenze zwischen dem Unfall vom 1. September 1887 und dem Tode des L. angenommen werden.

Vom Reichsversicherungamt wurde jetzt Frage II des oben wiedergegebenen Beweisbeschlußes Professor Dr. Sch. zur weiteren Begutachtung vorgelegt. Selbiger beantwortet, nach Erledigung gewisser Vorfragen, ob:

a) die Magengegend des L. durch die Verletzung direkt betroffen worden ist, was unter Berücksichtigung der Stellung die ein Kutscher von mittlerer Größe zur Bremse eines Pferdebahnwagens einnimmt, als positiv beantwortet wird und durch die Kontusion Läsionen der Magenschleimhaut entstanden sind, was, wenn auch „Blutspeien" im direkten Anschluß an die Verletzung dafür zu sprechen scheine, unentschieden bleibt,

b) der chronische Magenkatarrh sich als direkte Folge der Kontusion oder als Begleiterscheinung der traumatischen Neurose entwickelt hat (Beides: ersteres auf der Grundlage multipler kleiner Schleimhautzerreißungen, letzteres auf der von Nervenstörungen, beibt unentschieden);

sowie der Hauptfrage:

ob die Entstehung des Magenkrebses durch lokale Reizzustände begünstigt werden könnte (nicht verursacht, denn die „eigentlichen Ursachen des Krebses kennen wir bislang nicht") was auf Grund der Erfahrungstatsache, daß Karzinom sich mit Vorliebe auf chronisch entzündlichen Geweben z. B. der Lippe bei Pfeifenrauchern, Hoden bei Schornsteinfegern, sowie auf Schleimhäuten, die ebenfalls häufigen Insulten und Reizungen ausgesetzt seien, wie Uterus, Trachea und Ösophagus und auf dem Boden von Magengeschwüren als eines doch auch mit einem chronischen Reiz-

zustand der Magenschleimhaut verbundenen Prozesses, entwickle, entschieden bejaht wird,

die Fragen des Reichsversicherungsamtes folgendermaßen:

1. Ein tatsächlicher Anhalt dafür, daß die von L. am 1. September 1887 erlittenen Verletzungen das zum Tode führende Krebsleiden unmittelbar veranlaßt haben, besteht nicht, weil die Grundursache für die Entwicklung eines Krebses nicht in einem Trauma gesehen werden darf.

2. Der durch den Unfall bedingte Kräfteverfall ist keine Vorbedingung für die organische Entstehung des zum Tode führenden Krebsleidens, weil ein solches durch einen Kräfteverfall an sich nicht entsteht. Es muß aber mit einem hohen Grade von Wahrscheinlichkeit angenommen werden, daß ein viel direkterer, mittelbarer ursächlicher Zusammenhang zwischen dem Unfall und dem Krebsleiden besteht, indem sich dasselbe höchstwahrscheinlich nicht entwickelt hätte, wenn nicht die Magenschleimhaut, sei es durch Zereißungen infolge der Kontusion, sei es durch die traumatische Neurose, die eine unmittelbare Folge der Verletzung darstellt, in einen Zustand der chronischen Reizung versetzt worden wäre.

3. Der Grad der Wahrscheinlichkeit des mittelbaren Zusammenhanges ist zahlenmäßig nicht auszudrücken, er ist aber jedenfalls ein sehr hoher, fast an Gewißheit grenzender und zwar ein etwas größerer, wenn wir annehmen, daß sich der Magenkatarrh des L. auf Grund der durch die Kontusion möglicherweise entstandenen multiplen Zerreißungen der Magenschleimhaut gebildet hat, ein etwas geringerer, wenn wir von der Ansicht ausgehen, daß sich der Magenkatarrh infolge der traumatischen Neurose entwickelt hat.

4. Sollte das Krebsleiden des L. dennoch sich — was wir, wie oben auseinandergesetzt, aber entschieden bestreiten — ganz unabhängig von dem Unfall, den derselbe erlitten, entwickelt haben, so ist es wahrscheinlich, daß dasselbe den Tod des L. schon früher veranlaßt hat, als es der Fall gewesen wäre, wenn das Krebsleiden sich bei einem bis dahin ganz gesunden, nicht durch einen schon bestehenden, erheblichen Kräfteverfall geschwächten Menschen entwickelt hätte; ein wie hoher Grad von Wahrscheinlichkeit aber für diese Annahme besteht, läßt sich zahlenmäßig nicht angeben.

Das auf diesen Gutachten fußende Urteil des Reichsversicherungsamtes lautet in Auszügen:

Die Entscheidung hatte davon auszugehen, daß die Beklagte den Klägern nicht bloß Schadenersatz nach § 6 des Unfallversicherungsgesetzes zu leisten hat, wenn das den Tod des L. unstreitig veranlassende Krebsleiden durch den Unfall unmittelbar herbeigeführt worden ist, eine gleiche Verbindlichkeit der Beklagten vielmehr schon anerkannt werden muß, wenn jenes Krebsleiden unter der Mitwirkung hinzutretender ungünstiger Umstände — z. B. einer bestehenden körperlichen Disposition des Verletzten zu krebsartigen Erkrankungen — mittelbar durch Folgen des Unfalls hervorgerufen ist. Eine unmittelbare Ursächlichkeit des Unfalles für das Krebsleiden und den Tod des L. kann nach dem ärztlichen Gutachten nicht angenommen werden. Hinsichtlich des mittelbaren ursächlichen Zusammenhanges zwischen dem Unfall und dem Tode durch Magenkrebs sind die Gutachter geteilter Ansicht, indem die Gutachter G. und F. einen solchen

Zusammenhang verneinen, L. und Sch. dagegen ihn als höchstwahrscheinlich, ja als fast gewiß bezeichnen. Ein Anlaß zu weiterer Beweisaufnahme ist hieraus vorweg nicht zu entnehmen. Denn die in Betracht kommenden Fragen sind zweifellos von den Gutachtern wissenschaftlich erschöpft und tatsächlich mit positiver Gewißheit nach dem Stande der Sache überhaupt nicht zu entscheiden. Im Anschluß an die Darlegungen von L. und Sch. ist das Reichsversicherungsamt zu der Feststellung gelangt, daß der Unfall — sei es durch Verletzung der Magenschleimhaut, sei es durch einen infolge der Unfallneurose eingetretenen entzündlichen Zustand der Magenwände — im Magen des L. Verhältnisse geschaffen hat, welche den hier zuerst erfolgten Ausbruch des Krebses örtlich in so hohem Maße begünstigten, daß die Entstehung des Krebsleidens, gerade, weil sie im Magen erfolgte, in ursächlichen Zusammenhang mit dem Unfall gebracht werden muß. Dabei wird nicht verkannt, daß neben dem Zustand der Magenwand noch andere unbekannte organische Voraussetzungen der Krebskrankheit eingewirkt haben mögen, aber angenommen, daß diese Krankheit den im Beginn der dreißiger Jahre stehenden Verletzten nicht, bzw. noch nicht befallen haben würde, wenn nicht der Zustand seines Magens infolge des erlittenen Unfalles besonders günstige Bedingungen für den Eintritt der Krebskrankheit geboten hätte.

2. Berufsgenossenschaftliche Akten: F., 49 Jahre alt, stürzte am 16. März 1894 eine $2^1/_2$ bis 3 m hohe Kellertreppe hinunter, wobei er sich Quetschungen der rechten Rumpfhälfte mit Rippenbrüchen und Verletzungen des linken Armes und am Kopfe zuzog.

Zunächst 6 Wochen bettlägerig, besuchte F. sodann wegen der nach jenen Verletzungen zurückgebliebenen Beschwerden ein Bad, aus welchem er im August 1894 „körperlich herabgekommen und schlecht genährt, jedoch sonst gesund“ zurückkehrte. Später traten erheblichere Verdauungsbeschwerden auf, welche sich schon gleich nach dem Unfall durch das Unvermögen, die gewohnte Nahrung zu sich zu nehmen, bemerklich gemacht hatten.

Im April 1895 konnte Dr. S. eine Leberschwellung als „möglicherweise unmittelbare Unfallfolge“ nachweisen und im Mai d. J. vermutet Dr. R. bei der bereits eingetretenen Kachexie des Mannes im Gebiete des druckempfindlichen Pylorus ein Carcinom, für dessen Entwicklung „der Unfall den Reiz abgegeben haben könne“.

F. verfiel immer mehr und mehr und starb am 10. November 1895.

Die Sektion ergab als Todesursache eine zwei Handteller große Krebsgeschwulst im Magen, welche den Pylorus umkreiste, ihn aber freiließ, nahe am Pförtner eine vernarbte, rings von Geschwulstmasse umgebene Stelle, außerdem beginnende Cirrhose der Leber und starke perihepatitische Schwarten an der Oberfläche der letzteren, Verwachsungen der beiden Flächen des Brustfelles und mit Verbiegung geheilte Brüche der 4.—8. Rippe rechterseits.

Entschädigung der Hinterbliebenen lehnte die Berufsgenossenschaft ab auf ein Gutachten von Dr. F. hin, daß für die Annahme des traumatischen Ursprungs des Magenkrebses wohl alle Anhaltspunkte fehlten, da F. nicht auf den Magen, sondern auf die rechte Seite des Thorax gefallen sei, immerhin aber eine Begünstigung des rascheren Fortschreitens des schon

bestehenden Magenleidens durch den Unfall und die dadurch für F. bedingten Sorgen zugegeben werden müsse.

Gegen den ablehnenden Bescheid der Berufsgenossenschaft trug die Witwe auf schiedsgerichtliche Entscheidung an unter Einreichung zweier Gutachten von Dr. St. und Dr. R., in welchen auf Grund der neueren Erfahrungen über häufigeres Vorkommen traumatischer Geschwulstbildungen und eigener Beobachtungen die Wahrscheinlichkeit oder wenigstens die Möglichkeit eines ursächlichen Zusammenhanges zwischen dem Unfall und dem Magenkrebs behauptet wurde.

Die Ansicht dieser Gutachter hält nach einem vom Schiedsgericht eingeholten Obergutachten Obermedizinalrat Dr. v. B. auch vom Standpunkte „der jüngeren Schule" für nicht haltbar, da zum mindesten der Nachweis erbracht werden müsse, daß sich die Geschwulst auch an der direkt von der Gewalteinwirkung getroffenen Körperstelle resp. Organ entwickeln hätte, was im vorliegenden Falle nicht der Fall sei. — Aus welcher Lebenszeit die bei der Sektion im Zentrum der Magengeschwulst vorgefundene Narbe stamme, sei nicht zu entscheiden, nichts spreche gegen die Möglichkeit, daß sie sich schon in der Jugend des Verstorbenen gebildet haben könne. Der Entstehung derselben aus einer Quetschung des Magens widerspreche die Art des Unfalles; für die Entstehung aus einem Magengeschwür, das sich im Anschluß an eine kleine Blutung in die Magenschleimhaut, durch den Unfall verursacht, entwickelt haben könnte, seien keine klinischen Anhaltspunkte, Bluterbrechen, überhaupt blutiges Erbrechen, blutige Stühle, Magenschmerzen usw. vorhanden.

Zur gleichen Annahme, daß der Unfall des F. weder in einem unmittelbaren noch mittelbaren Zusammenhange mit dem Magenkrebse stehe, sowie auch keine Verschlimmerung eines etwa bereits zur Zeit der Verletzung bestehenden Krebsleidens durch den Unfall herbeigeführt worden sei, gelangt auch Professor G.

Auf diese Gutachten hin lehnte das Schiedsgericht mit dem Hinweise, daß für die Entschädigungspflicht einer Berufsgenossenschaft zum mindesten ein hoher Grad von Wahrscheinlichkeit des ursächlichen Zusammenhanges zwischen einem Betriebsunfall und einem körperlichen Leiden oder dem Tode des Verletzten nachgewiesen sein müsse, die Rentenansprüche der Hinterbliebenen des F. ab.

Daraufhin legte die Witwe unter Hinweis auf die Rekursentscheidung 1897, Amtliche Nachrichten des Reichsversicherungsamtes 1896, Seite 246, Rekurs ein. Da die früheren Gutachter nicht ganz übereinstimmten, hat das Reichsversicherungsamt ein Obergutachten des Geh. Med.-Rates Prof. S. eingeholt. Letzterer führt aus, daß der Zusammenhang der eigentlichen Todesursache, des Magenkrebses des F. mit dem erlittenen Unfalle sich weder mit Sicherheit behaupten noch bestreiten lasse. Es könne bei dem Mangel anderer disponierender Ursachen die nahe am Pförtner bei der Sektion gefundene Narbe bei dem zur Zeit des Unfalles im 47. Lebensjahre stehenden F. wohl eine gewisse Disposition zur Krebsbildung dargestellt haben, da erfahrungsgemäß sich Krebs, insbesondere auch Magenkrebs aus Narbengewebe entwickeln könne, selbst wenn keine äußere Gewalt, also kein Trauma im engeren Sinne, einwirke, weil schon die Verarbeitung der in den Magen eingeführten Speisen einen Reiz für die Narbe bilde, welche

zur Krebsentwicklung Veranlassung werden könne und noch mehr, wenn ein Trauma von außen hinzukomme. Es frage sich nur, ob die Narbe überhaupt vor dem Krebs vorhanden gewesen sei oder erst im Laufe desselben entstanden sei. Denn es komme vor, daß ein Krebs, insbesondere auch Magenkrebs stellenweise vernarbe, ohne daß er deswegen in seinem Fortschreiten an anderen Stellen gehindert sei. In dieser Beziehung sei auch aus dem Kranken- und dem Sektionsbericht kein Aufschluß zu erzielen, ebensowenig wie über die weitere Frage, ob die Narbe bereits vor dem Unfalle bestanden habe. Denn der Substanzverlust, aus welchem sich die Narbe entwickelt habe, könne, was durchaus nicht zu den Seltenheiten gehöre, ganz latent verlaufen oder die Ursache jener Magenbeschwerden gewesen sein, an denen F. in früheren Jahren gelitten habe. Ebensogut könne die Narbe aber auch Folge einer durch den Unfall hervorgerufenen Verletzung der Magenschleimhaut gewesen sein, da solche Verletzungen als Folge eines Trauma sowohl klinisch beobachtet als experimentell bei Tieren erzeugt seien, ohne daß irgendwelche auf die Verletzung hindeutende Erscheinungen auftreten müßten. Allerdings habe in solchen mit Sicherheit auf Unfall zurückgeführten Verletzungen der Magenschleimhaut das Trauma die Magengegend direkt getroffen.

Unter Aufzählung der verschiedenen weiteren Möglichkeiten beantwortet der Obergutachter die Frage, wie in jedem der möglichen Fälle der Unfall bzw. seine direkten Folgen auf das Krebsleiden gewirkt haben könnten, wie folgt:

1. Hat das Krebsleiden schon vor dem Unfall in seinen allerersten Anfängen bestanden, so ist es durch den Unfall, d. h. durch die starke Erschütterung, welche der Rumpf und ohne Zweifel auch der Magen dabei erlitten hat, höchstwahrscheinlich in seinem Verlaufe beschleunigt worden. Denn um in einem schon erkrankt gewesenen Magen weitere Störungen zu veranlassen, dazu bedürfe es nicht der direkten Einwirkung des Trauma auf die Magengegend.

2. Hat es nach dem Unfall sich zu entwickeln begonnen, so kann dieser die anregende Ursache zur Krebsbildung geworden sein, wenn bei dem Unfall die Magengegend direkt von der äußeren Gewalt betroffen worden ist, welch letzteres in diesem Falle durchaus unentschieden ist.

3. Ist bei dem Unfall die Magengegend von dem Trauma direkt nicht betroffen worden, so ist immer unter der Voraussetzung, daß damals keine Narbe und noch kein Krebsleiden bestanden haben, es nicht wahrscheinlich, daß dieses Leiden durch den Unfall direkt oder indirekt veranlaßt worden sei. Höchstens kann man als nicht wahrscheinlich annehmen, daß die anderweitigen schweren Verletzungen, welche F. unzweifelhaft infolge des Unfalles davongetragen hat: Die Verwachsungen des Bauchfells und namentlich die Leberaffektion ungünstig auf den Verlauf des Magenleidens eingewirkt haben;

und kommt unter Zusammenfassung des Ergebnisses der ganzen Betrachtung zu folgendem Schlußurteil:

1. Hat die im Magen gefundene Narbe vor dem Ausbruch des Krebsleidens bestanden, so ist dem Unfall eine wesentliche Mitwirkung bei der Entstehung oder dem Wachstum dieses Krebsleidens zuzuschreiben.

2. Hat sich aber das Krebsleiden unabhängig von der Narbe entwickelt, indem die letztere erst in dem schon vorhandenen Krebse sich bildete, so ist unter drei denkbaren Möglichkeiten in zweien die Wahrscheinlichkeit vorhanden, daß der Unfall das Krebsleiden angeregt oder in seinem Verlaufe beschleunigt hat.

Auf diesem Obergutachten fußend, das eine Reihe von Gründen enthalte, aus denen sich eine hohe Wahrscheinlichkeit für die Annahme ergebe, daß dem Unfalle eine wesentliche Mitwirkung bei der Entstehung oder dem Verlaufe des Krebsleidens zuzuschreiben sei, hat das Reichsversicherungsamt seinerseits den Beweis des ursächlichen Zusammenhanges zwischen Unfall und Tod des F. für hinreichend geführt erachtet und somit der Witwe des Verstorbenen die Rente nach § 6 des Unfallversicherungsgesetzes zugesprochen.

3. Berufsgenossenschaftliche Akten: Beim Anspannen eines Seiles in einer Seilfaktormaschine erlitt E. H., 64 Jahre alt, am 2. Juni 1902 eine ausgedehnte Quetschung des Rumpfes und der linken Wade, sowie einen Bruch des rechten Schienbeines.

Nach Heilung der Beinverletzungen aus dem Krankenhause entlassen, klagt H., wie der weiterbehandelnde Kassenarzt Dr. G. in seinem Gutachten vom 23. August 1902 berichtet, über Magenbeschwerden, die seit dem am 2. Juni 1902 erlittenen Unfall bestehen sollten. Die objektive Magenuntersuchung ergab zur Zeit kein positives Resultat: es bestehe Aufstoßen und Erbrechen, Beschwerden also, die wohl mit der Quetschung des Rumpfes im Juni d. J. in Zusammenhang gebracht werden könnten und müßten.

Anfangs November 1902 konnte dann bei Zunahme der Magenbeschwerden und erheblicher Gewichtsabnahme im Krankenhause von Dr. L. die Diagnose: Pylorusverengerung, wahrscheinlich durch Carcinom bedingt, gestellt werden. Inwieweit dieses Leiden mit dem am 2. Juni erlittenen Unfall zusammenhänge, sagt gutachtlich Dr. L., sei schwer zu sagen, da einerseits es nicht genau erwiesen erscheine, daß eine schwere Quetschung der Magengegend stattgefunden habe, andererseits die Beschwerden von seiten des Magens tatsächlich erst nach dem Unfall aufgetreten zu sein schienen. Ob eine krebsartige Neubildung infolge einer noch dazu nicht schweren Quetschung entstehen könne, sei vom medizinischen Standpunkte nicht mit voller Sicherheit zu leugnen, aber doch höchst unwahrscheinlich.

Bei der wegen Undurchgängigkeit des Pylorus vorgenommenen Operation fand sich der Pyloruskrebs auf einen großen Teil der kleinen Magenkrümmung sich erstreckend und bereits auf vordere und hintere Magenwand übergehend.

Ein Zusammenhang dieses Magencarcinoms mit dem erlittenen Unfall des H. wird vom Operateur Dr. J. zurückgewiesen.

H. starb am 19. XI. 1902.

Auf Grund des Akteninhalts, speziell der Gutachten des Dr. G., Dr. L. und Dr. J. lehnt die Berufsgenossenschaft Gewährung der gesetzlichen Entschädigungen an die Witwe ab.

Gegen diesen ablehnenden Bescheid hat die Witwe des verstorbenen H. Einspruch erhoben mit der Begründung: daß H. mit seinem ganzen Körper bis zur Brust in die Seilfaktormaschine geraten und gequetscht

worden sei, das Magenleiden erst nach dem Unfalle begonnen habe, daher ein ursächlicher Zusammenhang zwischen dem Tode und den Unfallfolgen bestehe, mindestens aber ein in seinen Anfängen bestehendes Leiden durch den Unfall verschlimmert worden sei.

Der vom Schiedsgericht dieserhalb gehörte Geh. Med.-Rat Prof. H. hat in seinem Gutachten vom 14. Mai 1903, wenn auch nicht die ursächliche Entstehung des Magenleidens (da eine Quetschung der Magengegend nach dem Akteninhalt nicht erwiesen sei) durch jenen Unfall, so doch die Beschleunigung des Todes zufolge desselben (auch ist nach allgemein wissenschaftlichen Grundsätzen anzuerkennen, daß ein Mensch, welcher durch einen schweren Unfall so wie H. geschwächt und heruntergekommen ist, der Entwicklung des Krebses nicht so wie ein Gesunder widerstehen kann) anerkannt und damit ausgesprochen, daß der Unfall vom 2. Juni 1902 nicht völlig gleichgültig für die Entstehung des Krebses und für die Herbeiführung des Todes des H. gewesen ist.

Weiterhin erklärt gutachtlich Spezialarzt für Magenkrankheiten Dr. Sch., nachdem durch das Schiedsgericht der Beweis einer stattgehabten Rumpfquetschung durch örtliche Besichtigung und Zeugenaussage erbracht worden war, daß für ihn nach vollster Überzeugung die Wahrscheinlichkeit dafür bestehe, daß die Quetschung der Gewebe die Entstehung des Magenkrebses angeregt habe und sonach der letztere durch den Unfall verursacht worden, also der Unfall die Veranlassung zu dem Tode des Ehemannes der Klägerin gewesen sei. Der Sachverständige weist außerdem darauf hin, daß er sich nunmehr mit Geh. Med.-Rat Prof. H. in bester Übereinstimmung befinde, da derselbe am Schlusse seines Gutachtens vom 14. Mai 1903 sagt, daß „wenn es sicher wäre, daß der Magen des H. beim Unfalle stark gequetscht worden wäre, es wohl möglich sein könnte, mit einer gewissen Wahrscheinlichkeit anzunehmen, daß hier zwischen Unfall und Magenkrebsentstehung ein Zusammenhang bestehe".

Für das Schiedsgericht war nach alledem, da der Verstorbene von vornherein über die Verletzung seines Magens durch den Unfall und die im Anschluß daran sofort aufgetretenen Beschwerden geklagt hatte und die Beweisaufnahme zweifellos die Tatsache einer Rumpfquetschung ergeben hat, mehr als die bloße „Möglichkeit" des ursächlichen Zusammenhanges des Unfalles mit dem Magenleiden des Verstorbenen gegeben und es hat angenommen, daß die vorliegenden Gutachten, ebenso wie die sonstigen Ermittlungsergebnisse wenigstens mit einer an Gewißheit grenzenden Wahrscheinlichkeit ergeben haben, daß der Tod des H. durch den Betriebsunfall verursacht worden ist.

4. Moser: Laut Unfallanzeige vom 15. Februar 1899 hat sich der 43jährige Arbeiter E. am 28. Januar d. J. eine Verletzung der linken Brustseite zugezogen dadurch, daß bei der Aufstellung eines Holzschuppens ein mit Spiekerstangen in die Höhe gebrachter 11 m langer Sparren ausrutschte und er von einer ausgleitenden Spiekerstange getroffen wurde.

Unter geringen Schmerzen arbeitete E. bis zum Abend weiter, desgleichen die drei folgenden Tage. Am 5. Tage post Unfall trat er, wie aus dem Gutachten des behandelnden Arztes Dr. F. hervorgeht, in die Behandlung seines damaligen Vertreters, welcher, da objektiv bei den Klagen

des E. über Schmerzhaftigkeit in der linken unteren Rippengegend nichts nachzuweisen war, Simulation vermutete.

Am 10. März 1899 gab E. Dr. F. gegenüber gelegentlich einer auf Veranlassung der Berufsgenossenschaft vorgenommenen Untersuchung an, daß es ihm unmöglich sei, seine bisherige Arbeit als Zimmermann zu verrichten, denn beim Bücken empfinde er Schmerzen im Unterleibe, besonders unterhalb des linken Rippenbogens. Objektiv war damals der Untersuchungsbefund negativ, abgesehen von einer weiß belegten Zunge, die als Symptom eines Magenkatarrhs angesehen wurde.

Den 7. Juni 1899 trat E. abermals in die Behandlung des Dr. F. Auch da klagte er über Appetitlosigkeit, Aufstoßen, Übelkeit und Schmerzen in der Magengegend. Die Magensymptome wurden sodann nach kurzer Zeit so charakteristisch, daß die Diagnose Magenkrebs gestellt werden konnte. Bei der Palpation wurde in der Gegend zwischen Nabel und linkem Rippenbogen ein auf Druck schmerzhafter höckriger Tumor immer deutlicher nachweisbar, dessen Sitz der großen Kurvatur des Magens entsprach.

E. starb an den Folgen seines Krebsleidens am 11. August 1900.

Am Schlusse seines Gutachtens nimmt Dr. F. einen ursächlichen Zusammenhang des Unfalles mit der Entstehung des Magenkrebses des E. an.

Die gesetzliche Hinterbliebenenrente wird auf erwähntes Gutachten hin seitens der Berufsgenossenschaft gewährt.

5. idem: Der 42jährige Arbeiter P. will sich nach der am 20. August 1902 erstatteten Unfallanzeige Anfang Januar 1902 eine „Verletzung innerer Organe" dadurch zugezogen haben, daß er beim Entleeren eines Fleischvernichtungsapparates von dem ca. 30 cm unter der Oberkante des letzteren befindlichen Rande, auf welchem er stand, abrutschte und mit dem Unterleib auf den Rand des Apparates aufschlug.

Nach eigener Aussage laut des am 24. September 1902 auf Veranlassung der Berufsgenossenschaft aufgenommenen Protokolles hat P. sofort große Schmerzen im Unterleibe empfunden (durch Zeugenaussage und seine sofortige Äußerung: Du, ich habe mir die Därme zerrissen und seine späteren Klagen über Schmerzen in der Bauchgegend bestätigt), die vom Magen bis zum Rücken hin ausstrahlten. Obwohl diese bestehen geblieben seien, habe er seine Arbeit nicht ausgesetzt und erst am 24. Juni, da auch auf die auf ärztliche Verordnung vom Mai an angewandten Einreibungen keine Besserung eingetreten sei, selbige schließlich eingestellt. Da nach weiteren 4 Wochen das inzwischen als Magendarmkatarrh bezeichnete Leiden auch noch nicht gehoben gewesen wäre, sei er vom behandelnden Arzt Dr. L. dem städtischen Krankenhause am 21. Juli 1902 überwiesen worden.

Vom Krankenhausarzt wurde nach dem Akteninhalt die Wahrscheinlichkeitsdiagnose Magenkrebs gestellt. Die dieserhalb am 25. Juli 1902 vorgenommene Probelaparotomie erwies die Neubildung als inoperabel. Der Magen war geschrumpft, seine Wandung fast vom Mageneingang bis zum Ausgang verhärtet und verdickt. Die Leber war vergrößert, im Netz eine taubeneigroße Metastase. Am 14. August 1902 wurde P. aus dem

Krankenhause entlassen. Ein Zusammenhang des Unfalles mit dem Krebsleiden des P. wird vom Operateur negiert.

Der behandelnde Kassenarzt erklärte in seinem Gutachten, daß er die Leber des P. am 29. Juni als verdickt und geschwollen habe nachweisen und am 21. Juli die Diagnose auf Magenkrebs habe stellen können. Der Schluß seines Gutachtens lautet: „Mit hoher fast an Gewißheit grenzender Wahrscheinlichkeit steht, die Todesursache, das Magencarcinom in mittelbarem Zusammenhange mit dem Trauma."

Hierauf zieht die Berufsgenossenschaft ein Obergutachten ein, darin heißt es:

„Fest steht, daß

1. P. im Monat Januar 1902 einen Unfall erlitten hat, bei welchem der Unterleib stark gequetscht worden ist;

2. P., der bis zum Tage des Unfalls stets gesund und arbeitsfähig gewesen ist, vom Tage des Unfalls an über Schmerzen in der Bauchgegend geklagt hat, im Mai deswegen ärztliche Hilfe nachgesucht hat, während des Monats Juni deswegen arbeitsunfähig gewesen ist und Ende Juli an einem weit vorgeschrittenen Magenkrebs mit Tochtergeschwülsten im Netz und in der Leber gelitten hat, an welchem er einige Wochen nachher gestorben ist;

3. zwischen dem Tage des Unfalles und dem Zeitpunkt, zu welchem der Krebs voll zur Entwicklung gekommen war, etwa 5 Monate verflossen waren, eine Zeit, welche etwa derjenigen entspricht, in welcher sich erfahrungsgemäß derartige Krebse entwickeln. Das Gutachten lautet schließlich dahin, daß das den Tod herbeiführende Krebsleiden ursächlich auf den behaupteten Unfall vom Anfang Januar d. J. zurückzuführen ist, daß also wissenschaftliche Gründe nicht vorliegen, aus welchen mit an Gewißheit grenzender Wahrscheinlichkeit angenommen werden kann, daß jenes Leiden durch erwähnten Unfall weder verursacht wurde noch durch denselben eine den Eintritt des Todes wesentlich beschleunigende Verschlimmerung erfahren hat."

Die Berufsgenossenschaft gewährte die Hinterbliebenenrente.

Aus der Reihe der von Gockel in ursächliche Beziehung mit einem vorausgegangenen Trauma gebrachten Fälle von Magencarcinom seien folgende angeführt:

6. Gockel: Ein 37jähriger Maurer, aufgenommen am 7. Dezember 1893, erlitt im März 1893 eine starke Quetschung und will seitdem magenleidend gewesen sein. Noch etwa 4 Wochen lang sollen post Unfall besonders nach Genuß warmer Getränke Blutungen aus dem Mund aufgetreten sein, ohne daß Husten bestanden habe. Etwa nach Ablauf der 5. Woche soll ein Druckgefühl im Magen, anfangs gegen 6 Uhr abends, allmählich immer früher und länger anhaltend, seit einiger Zeit den ganzen Tag bestehend, entstanden sein. Stuhl seit vielen Jahren obstipiert, Appetit schlecht. Suppen wurden vertragen, feste Speisen machen direkte Schmerzen. Nie Erbrechen. Gewichtsabnahme in letzter Zeit 16 Pfund.

Befund: Kachektisches Aussehen. Im Epigastrium nahe dem linken Rippenbogen eine harte, halbkugelige, 5 cm im Durchmesser große Geschwulst, auf Druck schmerzhaft, bei der Respiration sich verschiebend. Die übrigen Organe ohne Befund.

Während der dreimonatlichen Behandlung ergab die häufige Sondierung zuweilen einige ccm Speisereste mit Eiter vermischt. Reaktion: Keine freie Salzsäure. Milchsäure (Uff) + und mikroskopisch viele Eiterkörperchen und massenhafte Fadenbazillen. Probefrühstück schlecht verdaut. Chemischer und miskroskopischer Befund wie oben.

Diagnose: Carcinom der kleinen Kurvatur.

7. idem: 59jähriger Steinträger, aufgenommen am 18. Juni 1896. Keine hereditäre Belastung. Mitte November 1895 glitt Pat. mit einem Korb Steine, den er auf dem Rücken trug, auf der Treppe aus und fiel mit dem Bauch gegen die scharfe Ecke der steinernen Treppenstufe. An dem diesem Unfall folgenden Tage Erbrechen von schwarzen Massen, welches sich nach dem Essen zugleich mit stechenden Schmerzen in der Magengegend 8 Tage lang wiederholte. Dann 8 Tage kein Erbrechen, wohl aber Schmerzen. Am 30. November 1895 plötzlich bei der Arbeit nach vielem Bücken stechende Schmerzen zwischen den Schulterblättern und 4mal Erbrechen von grauer Speisemasse. Seitdem in immer häufigerer und stärkerer Folge, manchmal nüchtern, stets aber direkt nach dem Essen besonders fester Sachen stechende Schmerzen im Magen, oftmals auch zugleich im Rücken ca. 1 Stunde lang und alle 8 Tage 1—2mal Erbrechen. Seit 14 Tagen Abneigung gegen Fleisch.

Befund: Schlecht genährt, Aussehen kachektisch. Starke Arteriosklerose. 2 Finger breit rechts und über dem Nabel ein strangförmiger fixierter Tumor palpabel, sonst nichts Abnormes. Die mehrmalige Ausheberung des nüchternen Magens liefert einige ccm sanguinolenter Flüssigkeit von neutraler Reaktion. Mikroskopisch: rote Blutkörperchen, Eiterkörperchen, Epithelzellen mit Kernteilung. Am 22. Juli 1896. Gastroenterostomomie: Zirkumskripter taubeneigroßer Tumor am Pylorus mit der Wirbelsäule verwachsen. Der Tumor geht von einer durch die Serosa durchschimmernden Narbe aus. Kleinste metastatische Knötchen auf der Serosa des Magens.

8. idem: Einem 56jährigen, am 29. Oktober 1896 aufgenommenen Former ohne erbliche Belastung war am 12. Januar 1896 eine ca. 3 Ztr. schwere Eisenplatte auf den Rücken gefallen und hatte ihn mit der scharfen Kante dicht unterhalb der Schulterblätter getroffen, so daß er auf den Bauch niederfiel. Hierauf 9 Wochen lang häufig am Tage, angeblich unabhängig von der Nahrungsaufnahme, stechende Schmerzen im Kreuz, desgleichen mit dem Gefühl des Zusammenschnürens im Abdomen, minutenlang andauernd und wieder für kurze Zeit verschwindend. Appetit damals gut, keine Blutung und dergleichen. Seit 3 Monaten allmählich zunehmende Appetitlosigkeit, Druck im Magen nach dem Essen. Seit 6 Wochen Beschwerden stärker, große Mattigkeit und infolge des starken Magendrucks nach dem Essen Würgbewegungen und Erbrechen der Speisen. Abmagerung.

Befund: Mäßige Ernährung. Etwas kachektisches Aussehen. Abdomen weich. Dicht oberhalb des Nabels ein 2 fingerdicker ca. 8 cm langer Tumor palpabel, Inquinaldrüsen geschwollen. Anus und Rektum ohne Befund. Nüchtern keine Stagnation. Probefrühstück: ca. 200 ccm unverdauten, starkschleimigen Inhalts (herabgesetzte Motilität), keine freie Salzsäure. Uff schwach positiv.

Diagnose: Carcinoma ventriculi an der großen Kurvatur.

Weiterhin bringt Boas in 2 von ihm mitgeteilten Fällen ein Trauma in ursächlichen Zusammenhang mit dem später in die Erscheinung getretenen Carcinom des Magens, indem ersteres eine bereits vorhandene, aber aus irgendwelchen Gründen nicht entwicklungsfähige Anlage zum Wachstum gebracht habe:

9. Boas: M. B., 67 Jahre alter Fleischhändler, erfreute sich stets einer vortrefflichen Verdauung und brauchte seine Verdauungsorgane nie zu schonen. Im Juni 1896 erlitt B. einen Unfall und zwar in folgender Weise: Er glitt im Keller seines Hauses aus und fiel mit der linken Schulter und dem linken Arm auf die Fließen. Die Verletzung war sehr schmerzhaft, so daß noch mehrere Monate erhebliche Beschwerden bestanden. Im Herbst 1896 begannen die ersten Magensymptome und zwar mit unüberwindlicher Appetitlosigkeit, Ekel vor Fleisch, später gesellten sich Aufstoßen und leichte Übelkeit dazu. Stuhl normal. Kräfteabnahme erheblich, Gewichtsabnahme in 3 Monaten 20 Pfund. In den letzten Wochen Steigerung der Beschwerden, es tritt Erbrechen stark saurer und übelriechender Massen ein; B. konnte nur noch mit Mühe gehen.

Status Anfang Januar 1897: Erhebliche Kachexie. An der kleinen Kurvatur ein höckriger Tumor palpabel. Mageninhalt: Stagnation, keine freie Salzsäure, intensive Milchsäureanwesenheit. Fadenbazillen.

Im Februar 1897 Exitus letal.

10. idem: F. C. Arbeiter, 61 Jahre alt, fiel vor ca. 1 Jahre (1896) sehr heftig mit der Magengegend gegen eine Faßkante. Beginn des Leidens plötzlich. Beschwerden bestehen in Kneifen im Magen, das nur ab und zu kommt, bitterem Geschmack, nur kurze Zeit anhaltend, besonders nach gewissen Speisen, wie Kraut, Kohl, Kartoffeln usw.

Befund: Brustorgane ohne nachweisbare Sonderheiten. Der Rand der Leber ist quer durch das Abdomen in Nabelhöhe deutlich abzutasten. Die obere Grenze ist normal. Im linken Epigastrium unterhalb des Leberrandes und deutlich von ihm getrennt findet sich eine handtellergroße, harte, höckrige Geschwulst, die unter dem linken Rippenbogen verschwindet. Dieselbe ist respiratorisch verschiebbar und fixierbar. Nüchtern: ca. 10 ccm stechend sauren Inhalts (C — Tr — L + Uff +). Mikroskopisch viel Fadenbazillen.

Diagnose: Carcinoma ventriculi curvat. minor. Der Befund war bei wiederholten späteren Untersuchungen der gleiche.

II. Bezüglich des Wachstums des Magencarcinoms: 11. Berufsgenossenschaftliche Akten:

Der Zuschläger F. Sch., 49 Jahre alt, hat am 29. Juni 1899 einen in der Dampfhammerschmiede befindlichen, aus der Pfanne gesprungenen Kran von ca. 75 kg Gewicht mittels einer Leiter und Anstemmen der letzteren gegen die Oberbauchgegend zum Befestigen in die Höhe gehoben. Dabei soll es ihm laut Unfallanzeige schwarz vor den Augen geworden sein, er habe einen stechenden Schmerz in der Gegend des linken Rippenbogens verspürt und sich niedersetzen müssen. Nach halbstündigem Ausruhen soll Sch. die Arbeit wieder aufgenommen und auch in den nächsten 14 Tagen unter Schmerzen in der Seite fortgesetzt haben, aber schließlich wegen der

anhaltenden heftigen Schmerzen in der Magen- und oberen Bauchgegend, des sauren Aufstoßens und der allgemeinen Mattigkeit am 10. Juli in die Behandlung von Dr. H. getreten sein.

Während der Beobachtungszeit durch Dr. H. gewann, wie aus den Akten hervorgeht, die Diagnose Magenkrebs, obwohl objektiv kein positiver Befund zu erheben war, bei der zunehmenden Kachexie an Wahrscheinlichkeit. Dieselbe Überzeugung gewannen Dr. H. und Dr. M.

Bei der Aufnahme des Sch. am 16. Dezember 1899 in die Privatklinik des Dr. H. wurde eine Auftreibung und intensive Schmerzhaftigkeit unterhalb des Schwertfortsatzes, ohne daß daselbst eine Geschwulst mit Sicherheit nachweisbar gewesen wäre, festgestellt.

Die am 19. Dezember vorgenommene Probelaparotomie bestätigte die Wahrscheinlichkeitsdiagnose Magenkrebs: es fand sich an der kleinen Kurvatur in einer Ausdehnung von 5 Markstückgröße eine höckrige, auf vordere und hintere Magenwand übergehende Krebsgeschwulst ohne regionäre Lymphdrüsenschwellungen. Das durch Resektion gewonnene Präparat zeigte einen Substanzverlust der Schleimhaut in einer Ausdehnung von 3 Markstückgröße mit steilen, derb infiltrierten, höckrigen Rändern und Durchsetzung aller Magenwandschichten mit kleineren Knoten in obiger Ausdehnung.

Sch. überstand den Eingriff nicht, er starb am 21. Dezember 1998 an zunehmender Herzschwäche.

Gutachtlich äußert sich Dr. H. dahin, daß wenn man auch nichts Bestimmtes über die Entstehungsursache des Krebses wisse, so doch zahlreiche Beobachtungen vorhanden seien, bei denen im Anschluß an Stoß oder Quetschung sich Carcinom entwickelt habe. Bei der Anstrengung des Sch. unter starker Entwicklung der Bauchpresse beim Heben des Kranes lasse es sich nicht in Abrede stellen, daß irgendeine Art von innerer Verletzung hervorrufender Vorgang sich in der Bauchhöhle abgespielt haben müsse, möge es nun eine Blutgefäßzerreißung, eine Schleimhautruptur oder die Verschlimmerung eines bereits bestehenden, aber bisher vollständig unbemerkt verlaufenden Prozesses gewesen sein, welcher der Stelle entsprechen könne, an welcher bei der Operation der Krankheitsherd aufgefunden worden sei. Das Eintreten dieses Prozesses in die Erscheinung müsse mit dem Unfall in ursächlichen Zusammenhang gebracht werden.

Die Berufsgenossenschaft lehnte die Gewährung der gesetzlichen Rente ab. Von den Hinterbliebenen auf schiedsgerichtliche Entscheidung angetragen zog das Schiedsgericht neue ärztliche Gutachten von Professor E. und Professor C. ein.

Professor E. erklärt gutachtlich unter anderem: wenn auch nach den giltigen Anschauungen die Möglichkeit zugegeben werden müsse, daß durch eine Verletzung (Stoß, Schlag, Druck), welche die Magengegend direkt treffe, in sehr seltenen Fällen die Entstehung eines Magenkrebses veranlaßt werden könne, so sei, da eine derartige Verletzung in diesem Falle nicht vorgelegen habe, es auch ganz unwahrscheinlich, daß der Magenkrebs des Sch. infolge des erlittenen Unfalles entstanden sei. Dagegen sei es berechtigt, es als genügend wahrscheinlich anzusehen, daß ein bei Sch. schon bestehendes Krebsleiden durch den Unfall eine wesentliche Verschlimmerung er-

fahren habe, es habe sich zeitlich der Eintritt der Erkrankung und der Arbeitsunfähigkeit an den Unfall angeschlossen.

In demselben Sinne spricht sich der Geh. Med.-Rat Prof. C. aus: daß das Ereignis vom 29. Juni 1899 die unmittelbare Ursache für die Entstehung der Krankheit gewesen sei, müsse mit Bestimmtheit zurückgewiesen werden, indessen sei der zeitliche Zusammenhang zwischen der erfolgten gewaltsamen Einwirkung und dem ersten Auftreten schwerer Krankheitserscheinungen (unmittelbar nach jener Verrichtung sei Sch. von einem der Ohnmacht ähnlichen Zustande befallen worden, sei in der Folgezeit mit nur wenigen Unterbrechungen arbeitsunfähig geblieben, und immer mehr heruntergekommen) so klar, daß es den Tatsachen Zwang antun hieße, wollte man jeden ursächlichen Zusammenhang leugnen. Das Gutachten schließt: „Der Verlauf der bestehenden Erankung, die nach dem anatomischen Befunde den Tod unabwendbar zur Folge hatte, ist durch den Unfall rascher und bösartiger geworden."

Auf Grund dieser ärztlichen Gutachten nahm das Schiedsgericht einen durch den Unfall bösartiger gewordenen Verlauf des Krebsleidens des Sch. an und verurteilte die Berufsgenossenschaft zur Leistung der gesetzlichen Entschädigung der Hinterbliebenen. Dem hieraufhin seitens der Berufsgenossenschaft eingelegten Rekurs mit dem Antrage, ihren ablehnenden Bescheid wieder herzustellen, da in den Vorgängen vom 29. Juni ein Betriebsunfall nicht zu erblicken sei und es auch an hinreichenden Anhaltspunkten dafür fehle, daß durch die fragliche Tätigkeit des Sch. das bei ihm bereits vorhanden gewesene Krebsleiden eine Verschlimmerung erfahren habe, hat das Reichsversicherungsamt nicht stattgegeben. In der längeren Begründung des reichsversicherungsamtlichen Urteils wird hervorgehoben, daß die Tätigkeit des Sch. am 29. Juni 1899 für ihn eine außerordentliche Anstrengung bedingt habe, gehe daraus hervor, daß er unmittelbar nach Verrichtung derselben von einer ohnmachtähnlichen Schwäche befallen worden sei. Nach den Gutachten der Professoren Dr. E. und C. sei jener Vorgang wohl geeignet gewesen, die damals jedenfalls schon vorhandene, aber noch im Anfangsstadium befindliche Krebserkrankung bösartiger zu gestalten und in ihrem Verlaufe wesentlich zu beeinflussen. Wenn aber, wie im vorliegenden Falle, ein schon bestehendes Leiden durch den Unfall wesentlich beeinflußt sei, sei es, daß es beschleunigt oder verschlimmert werde, so sei nach Maßgabe des Unfallversicherungsgesetzes voller Ersatz für die Erwerbsunfähigkeit oder den Tod vom Eintritte ab zu leisten.

12. Moser: Am 14. Mai 1900 erlitt der 51jährige Landwirt Sch. laut Unfallanzeige vom 14. Mai 1900 während seiner Arbeit „mutmaßlich eine Magenquetschung". Nach eigener Aussage des Sch. in dem am 9. September durch die Berufsgenossenschaft aufgenommenen Protokoll soll sich der Unfall so zugetragen haben, daß Sch. beim Anspannen einer jungen Kuh, im Begriff, dem Tiere den Halsriemen umzuschnallen, dadurch daß letztere, durch eine auffliegende Kette Rebhühner scheu geworden, zur Seite sprang, seitwärts-vorwärts in die Magengegend getroffen und rückwärts zu Boden geworfen wurde. Nachdem er einige Zeit lang besinnungslos zu Boden gelegen, sei er aufgestanden, habe die Kuh eingespannt und sei nach Hause gefahren. Dort angekommen, sei es ihm übel geworden und Erbrechen eingetreten. — Seit dieser Zeit vermöge er nur ganz wenig

zu essen und habe immer viele Schmerzen, seine Arbeitsleistung sei auf ein Minimum herabgedrückt, er könne kaum das Notwendigste noch leisten.

Nach dem gutachtlichen Bericht des behandelnden Arztes ist Sch. einige Tage nach dem Unfall mit Klagen über Erbrechen, Appetitlosigkeit und Schmerzen in der Magengegend, besonders in der Herzgrube, zu ihm gekommen. Es wurde damals Magengeschwür für wahrscheinlich gehalten. Im August bestanden dieselben Klagen noch, desgleichen im Oktober. Außerdem erklärte Sch., er werde täglich schwächer, könne kaum mehr arbeiten und habe auch an Gewicht sehr abgenommen. Sch. machte einen leidenden Eindruck. Die Magengegend war leicht gewölbt, auf Druck sehr schmerzhaft. Eine sichere Differentialdiagnose zwischen Magengeschwür und Krebs konnte nicht gestellt werden.

Erst im weiteren Verlaufe der Krankheit war eine harte, unebene Geschwulst durch die Bauchdecken durchzufühlen und damit die Diagnose: Magenkrebs entschieden.

Am 3. Dezember 1900 erlag Sch. seinem Leiden.

Die Berufsgenossenschaft lehnt die Gewährung der gesetzlichen Rente ab: „Da die Erkrankung des Sch. eine Folge des angeblichen Unfalls wahrscheinlich nicht ist, für die bloße Möglichkeit, daß dieses vielleicht der Fall sein könnte, die Berufsgenossenschaft keinesfalls aufzukommen hat."

Auf seitens der Witwe eingelegten Rekurs hin fragt das Schiedsgericht bei dem behandelnden Arzt über die Krankheit des Sch. und den ursächlichen Zusammenhang derselben mit dem Unfall an. Letzterer kommt auf Grund seiner letzten Beobachtungen während der Krankheit des Sch. zu dem Schluß, daß Sch. an einem Magencarcinom verstorben ist. Ein direkter Zusammenhang bestehe nicht, wohl aber hätte Sch. schon vor dem Unfall an einem Magencarcinom gelitten und das Leiden sei durch den Stoß verschlimmert, der tödliche Ausgang schon früher herbeigeführt worden.

Zu derselben Folgerung kommt der weiterhin befragte Professor St.

Auf Grund dieser beiden Gutachten nimmt das Schiedsgericht einen mittelbaren ursächlichen Zusammenhang an und gewährt die Hinterbliebenenrente. Rekurs findet nicht statt.

B. Fälle, in welchen kein direkter ursächlicher Zusammenhang zwischen Trauma und Magencarcinom weder bezüglich des Entstehens noch bezüglich des Wachstums des Krebses durchweg angenommen worden resp. anerkannt worden ist.

13. Moser: Der Arbeiter R., 43 Jahre alt, wollte laut Unfallanzeige vom 13. Januar 1903 mitte Juli 1902 mit einem anderen Arbeiter aus einem Gehöft einen Wagen rückwärts fortfahren. Die dieserhalb an den hinteren Teil des Wagens gespannten Pferde hielten, während er selbst die Deichsel führte, beim Fahren, infolge eines Hemmnisses, plötzlich an, wodurch sich R., welcher dicht hinter der Deichsel hergehend, den Wagen lenkte, mit dem Unterleib heftig gegen das Deichselende stieß.

Nach Zeugenaussage soll R. sofort post Unfall geäußert haben, daß er infolge des Stoßes Schmerzen im Unterleibe verspüre, jedoch weitergearbeitet haben. Auch später soll er mehrmals gesagt haben, daß er wegen Schmerzen nach dem Essen gewisser Speisen nur wenig und leicht verdauliche Nahrung vertragen

könne. Unter Überwindung seiner Schmerzen habe er seine Arbeit bis Anfang November weiter verrichtet.

Aus dem Bericht des behandelnden Arztes ist folgendes von Wichtigkeit: Der Arbeiter R. habe ihn wegen seines Magenleidens am 31. August am 7. September und dann erst wieder im November 1902 aufgesucht. Sogleich bei der ersten Untersuchung habe er Magenkrebs angenommen.

„Nach meiner Auffassung hat das Magenleiden (Krebs) des R. zur Zeit des Stoßes mit der Deichsel, wenn auch noch vielleicht in einem gewissen Anfangsstadium, schon bestanden; durch den betreffenden Stoß kann nun freilich infolge des hervorgerufenen Reizes eine schnellere Entwicklung des schon bestehenden Krebses hervorgerufen und dadurch der sicher zu erwartende Tod des R. vielleicht etwas früher herbeigeführt worden sein."

Anfangs Dezember kam R. in das städtische Krankenhaus zur Operation. Der leitende Arzt der chirurgischen Abteilung berichtet auf Erfordern der Berufsgenossenschaft gutachtlich, R. sei am 2. Dezember 1902 aufgenommen worden mit den Erscheinungen eines Dickdarmverschlusses, der durch Operation beseitigt worden sei. Diese Verengerung sei ausgegangen von einem Magenkrebs, der auf den Dickdarm übergegriffen hätte. Am 27. Januar 1903 sei R. an den Folgen des Magenkrebses der durch Sektion bestätigt worden sei, gestorben.

Zum Schlusse des Gutachtens heißt es: „Mit Rücksicht auf das Angeführte, daß erstens ein sehr heftiger den durch die Bauchdecken geschützten Magen treffender Stoß wohl nicht in der bezeichneten Weise erfolgen konnte, daß zweitens sichere Befunde einer Magenverletzung nicht vorliegen, daß drittens nach ärztlichem Ermessen Mitte Juli 1902 das krebsartige Magenleiden schon bestanden hat, halte ich es für höchst unwahrscheinlich, daß der Stoß die Entstehung des Magenkrebses bedingt und verursacht habe.

Bezüglich der zweiten Frage, ob durch den Unfall der schon vorhandene Magenkrebs in schädigendem Sinne beeinflußt worden ist, ist anzuführen, daß erstens auch hierfür kein Anhaltspunkt, besonders kein ärztlicherseits konstatiertes Faktum vorliegt, daß zweitens von einem wesentlichen Einfluß von einem Unfalle auf einen Krebs höchstens dann die Rede sein kann, wenn nachgewiesenermaßen ein schnelleres Wachstum des Krebses eingetreten oder ein Durchbruch speziell eines Magenkrebses in die Bauchhöhle eintritt. Ich finde in dem ganzen Krankenbericht keinen Anhaltspunkt, der mit Bestimmtheit dafür verwertet werden könnte, daß der Krebs durch den Stoß wesentlich in seinem Wachstum und Verlauf beeinflußt worden ist. Ich glaube also im vorliegenden Falle, daß auf Grund des Tatsachenmaterials weder eine Entstehung des Magenkrebses noch eine Schädigung der höchstwahrscheinlich schon vorhandenen Magengeschwulst sich nachweisen läßt."

Auf dieses Gutachten hin lehnt die Berufsgenossenschaft die Rentengewährung an die Hinterbliebenen ab. Berufung an das Schiedsgericht war zur Zeit der Einsicht der Akten nicht eingelegt.

14. Liersch: Der am 12. Juni 1849 geborene Walker A. L. fiel am 7. Dezember 1896 infolge Ausgleitens mit der rechten Seite des Brustkastens auf den Bodenrand einer querliegenden Kanne, so daß die „Rippen dieser Seite besonders in Mitleidenschaft gezogen waren". Äußere Ver-

letzungen fehlten, außer Schmerz an der verletzten Stelle beim Liegen, Bücken, Husten waren keine auf die Verletzung hindeutende Symptome vorhanden.

Bereits im Juli 1896 soll L. nach dem Akteninhalt Arzneien verordnet bekommen haben, welche auf ein Magenleiden hindeuteten.

Nach der Berufungsschrift der Witwe soll K. bis zu seinem Unfalle stets gesund und kräftig gewesen, nach dem Unfalle aber nicht mehr imstande gewesen sein, seiner Beschäftigung nachzugehen. Er sei vielmehr direkt im Anschluß an die Verletzung 4 Wochen vollkommen arbeitsunfähig gewesen, habe sich auch dann nicht recht erholt, sondern es sei allmählich immer mehr abwärts gegangen, bis er dann am 5./6. September 1897 gestorben sei.

Die Sektion hat nach Lage der Akten eine mäßige Abmagerung ergeben. Der Schlund, der Kehlkopf und die Luftröhre enthielten bis in die kleinsten Bronchien hinein schwarze, kaffeesatzartige Massen, desgleichen die Speiseröhre und der schwappend ausgedehnte Magen. Der Pförtner war verengt und nur für den kleinen Finger durchgängig, das Gewebe ringsum fest höckrig. Von gleicher Beschaffenheit war die kleine Krümmung bis nahe an den Mageneingang, am stärksten in der Mitte, sich nach hinten von der kleinen Krümmung weiter ausbreitend als nach vorn. Im kleinen Netz und Zwölffingerdarm einzelne feste Massen, die sich längs der Gefäße bis zur Leber verfolgen ließen, ohne auf die Lebersubstanz überzugreifen. In der Bauchspeicheldrüse, sowie in den Mesenterialdrüsen knorpelharte Knoten.

In den ärztlichen Gutachten heißt es unter anderem: Daß K. seit dem Trauma arbeitsunfähig gewesen sei, könne wohl nicht ganz bezweifelt werden, es sei nach Lage der Akten wohl anzunehmen, daß L. im Januar 1897 sich schon schlechter befunden habe — kurz die Erkrankung sei vom Dezember 1896 bis September 1897 ihren Gang gegangen, das Leiden habe sich in gewöhnlicher Weise weiter entwickelt. Es würde nach ärztlicher Erfahrung vermutlich mit Abmagerung, Entkräftung zum Tode geführt haben, aber wahrscheinlich erst später, wenn nicht die erbrochenen kaffeesatzartigen Massen, eine Begleiterscheinung eines offenen oder wenigstens vorhandenen Magenkrebses, in die Atmungsorgane gedrungen wären und eine Erstickung herbeigeführt hätten, zu einer Zeit wo eigentlich die Abmagerung eine mäßige und die Muskulatur noch eine ziemlich kräftige war. (Obduktions-Protokoll.) Gewöhnlich vergehen zwischen der Entwicklung eines scirrhösen Magenleidens und dem Tode nach ärztlicher Erfahrung eine Zeit von $1^1/_2$—2 Jahren. Diese ärztliche Erfahrung spreche aber auch gegen die Annahme, daß L. vor dem Unfalle ganz gesund gewesen sei. Es müsse schon eine längere Erkrankung, ein Siechtum vor dem Unfalle vorgelegen haben, wofür auch die Tatsache spreche, daß L. schon im Juli 1896 differente auf den Magen wie auf die Beschaffenheit wirkende Mittel, wie Wismut und Arsen, erhalten habe. Ohnehin habe L. in einem Alter (48 Jahre) gestanden, in welchem sich wohl Magenkrebs aus inneren Ursachen und ohne äußerliche Einwirkung entwickle.

Nach alledem sei ein Zusammenhang des Trauma mit dem Magencarcinom im vorliegenden Falle nur anzunehmen gewesen, wenn die Verletzung die Magen- und nicht die rechte Achselgegend getroffen hätte, wenn L. nicht schon vor dem Unfalle siech und leidend gewesen wäre und

nicht schon Medikamente gegen Magenleiden erhalten hätte und wenn nicht die Verletzung im ganzen eine wenig bedeutende gewesen wäre, die nicht einmal äußere Erscheinungen und ein Leberleiden erzeugt hätte.

Somit wäre die Frage, ob ein unmittelbarer oder mittelbarer Zusammenhang zwischen dem Unfalle und dem Tode des L. nachweisbar oder wahrscheinlich sei, im ganzen zu verneinen.

Das Schiedsgericht erkannte auf Verwerfung der von den Angehörigen des Verstorbenen eingelegten Berufung.

C. Fälle, in welchen ein indirekter Zusammenhang zwischen Trauma und Magenkrebs durch Schwächung des Gesamtorganismus als Unfallfolge infolge anderer mit dem Trauma in ursächlicher Beziehung stehender Leiden und deren beschleunigenden Einflusses auf das Wachstum und den Verlauf eines vorhandenen Magencarcinoms von einzelnen Gutachtern angenommen, aber durchweg nicht anerkannt worden ist:

15. Berufsgenossenschaftliche Akten: Bei der Verladung gebrochener Steine am 8. II. 1902 zog sich L. durch Auffallen einer Geröllschicht von 1 cbm Durchmesser einen komplizierten Splitterbruch beider linken Unterschenkel und mehrere Quetschwunden des rechten Ober- und Unterschenkels zu.

Nach anfänglicher Behandlung durch einen Kurpfuscher Ende Juli in ein mediko-mechanisches Institut aufgenommen, traten dort mehr und mehr die Erscheinungen eines inneren Leidens, eines Carcinoms des Magens, in den Vordergrund. Diesem Leiden erlag L. in einem Alter von 61 Jahren am 9. September 1902.

Von der Berufsgenossenschaft bezüglich Rentengewährung mit der Begründung abgewiesen, daß nicht der Unfall, sondern ein Magenkrebs nach dem Urteile der behandelnden Ärzte den Tod ihres Ehemannes verursacht habe, legte die Witwe Berufung ein mit der Behauptung, daß der Beinbruch an dem Tode ihres Ehemannes mit schuld sei. Das Schiedsgericht zog nun verschiedene Gutachten ein darüber, ob der infolge Magenkrebses eingetretene Tod des Steinbrechers L. durch den am 8. II. 1902 stattgehabten Unfall (komplizierter Unterschenkelbruch) und seine Folgen beschleunigt worden sei.

Kreiswundarzt Dr. Th. erklärt gutachtlich: Die durch das lange Krankenlager, insbesondere durch die ärztlich festgestellten langdauernden Eiterungen an dem gebrochenen Beine herbeigeführte Schwächung des Gesamtorganismus sei geeignet gewesen, das Wachstum des bereits vorhandenen Krebses oder die Entwicklung des noch schlummernden Krebskeimes zu befördern: es sei wahrscheinlich, daß ohne das Dazwischentreten des Unfalles das Magenleiden einen langsameren Verlauf genommen und L. sein Leben, das allerdings durch die Art des Leidens ein in absehbarer Zeit verlorenes gewesen sei, noch mehr oder weniger kurze Zeit über den 9. September hinaus gefristet haben würde.

Prof. Ki. sagt: Für die Annahme, daß die Verletzung einer anderen Körperstelle oder einer an dieser sich abspielenden Entzündung mit ihren üblen Folgen für das Allgemeinbefinden einen die Entwicklung des Übels beschleunigenden Einfluß auf ein Krebsleiden des Magens habe, fehle jede

wissenschaftliche und empirische Grundlage. Jedes Krebsleiden sei ein schleichendes Siechtum und lasse sich nur ausnahmsweise durch einen rechtzeitigen operativen Eingriff aufhalten. Die klinische Erfahrung lehre aber, daß die Entwicklung dieser Krankheit gerade bei jüngeren und lebenskräftigen Individuen einen besonders raschen und bösartigen Verlauf nehme. Im Gegensatz dazu sehe man bei alten lebensschwachen Leuten in der Regel alle Krebse sich langsam und relativ gutartig entwickeln. Diese klinische Tatsache beweise also, daß Vollsaftigkeit und lebhafte Lebensvorgänge dem Wachstum des Krebses viel eher Vorschub leisten als Schwäche und Hilflosigkeit des Organismus. Es verbiete also die Beobachtung am Krankenbette, anzunehmen, daß die verzögerte, weil mit Eiterung einhergehende Heilung des Unterschenkelbruches bei L. etwas zur Verschlimmerung seines krebsigen Magenleidens und dadurch zur Beschleunigung des tödlichen Erfolges beigetragen habe.

In einem eingeholten Obergutachten führt Prof. K. etwa folgendes aus: Die Ursache der Krebsbildung sei nicht vollkommen sicher gestellt, soviel aber stehe fest, daß ein Zusammenhang allgemeiner Schwäche des Organismus mit dem Fortschreiten der Krebsbildung in dem von dem Gutachten des Dr. Th. adoptierten Sinne nach wissenschaftlichen und praktischen Erfahrungen nicht angenommen werden könne.

Ein Krebs untergrabe den Gesamtorganismus dadurch, daß in seinen Wucherungen ein Gift produziert werde, welches mehr oder weniger rasch durch Siechtum den Tod herbeiführe. Nicht die elendesten und schwächsten, sondern manchmal gerade von Gesundheit strotzende und jugendliche Individuen wurden von Krebswucherungen befallen, und die Tatsache, daß gerade das höhere Lebensalter für Krebs disponiert sei, habe ihren Grund nicht in der Altersschwäche der befallenen Individuen, sondern in einer hier nicht näher zu erklärenden Änderung der Tätigkeit und des Wachstums der einzelnen Grundgewebe des Körpers in ihrem Verhältnisse zueinander. Diese Erscheinung hänge mit der rückschreitenden Entwicklung der Körpergewebe zusammen. Sie könne aber auf keinen Fall auf akute Weise durch irgendwelche allgemein schwächende Momente herbeigeführt werden.

Das Krebsgift sei eine so übermäßige Schädlichkeit, daß die Frage, ob der von ihm überfallene Organismus etwas mehr oder weniger widerstandsfähig sei, selbst für den zeitlichen Verlauf weniger in Betracht komme als die nach der Art und dem Charakter der Neubildung. Auf die letztere aber habe eine Schwächung des Organismus keinerlei Einfluß. Im Gegenteil lehre die Erfahrung der Ärzte, daß bei vollsaftigen jugendlichen Individuen ein rapiderer und bösartigerer Verlauf der Krebswucherung die Regel bilde.

Nach Lage des Falles und nach allgemeiner Kenntnis und Erfahrung vermöge er keine Anhaltspunkte dafür zu finden, daß das tödlich verlaufene Krebsleiden des L. in seiner Entwicklung durch die Folgen des Unfalls vom 8. Februar 1902 erheblich beschleunigt worden sei.

Auf Grund der beiden übereinstimmenden Gutachten der Professoren Dr. Ko. und Dr. K. hat das Schiedsgericht die Überzeugung gewonnen, daß weder ein direkter Zusammenhang des Krebsleidens, an welchem L. verstorben ist, mit dem Unfalle vorliegt noch eine erhebliche Beschleunigung

dieses Krebsleidens durch die Folgen des Unfalls stattgefunden hat und daher die Berufung der Witwe zurückgewiesen.

Diesem Urteil des Schiedsgerichts hat sich das Reichsversicherungsamt auf eingelegten Rekurs der Witwe des verstorbenen K. hin angeschlossen.

16. Moser: Der 40jährige Arbeiter T. zog sich am 19. April 1901 eine Verstümmelung des linken Unterarmes dadurch zu, daß er beim Ölen einer Maschine der schnell rotierenden Messerwelle zu nahe kam und von dieser erfaßt wurde. Der Unterarm mußte im Ellenbogengelenk exartikuliert werden. Am 10. Juli 1901 war der Stumpf gut überhäutet und auf Druck nicht mehr schmerzhaft.

Vom 23. September 1901 ab soll T. laut Bericht der Akten eines „Magenübels" wegen in ärztlicher Behandlung gestanden haben. Später ersucht T. die Berufsgenossenschaft um Erhöhung seiner 60proz. Rente, da er sich infolge großer Schwäche völlig invalid fühle.

Die Berufsgenossenschaft lehnt den Antrag ab. Das Schiedsgericht zieht sodann ein Gutachten des Geh. San.-Rates Dr. N. ein. Darin heißt es: „T. ist wegen eines infolge seiner großen Ausdehnung nicht mehr radikal zu beseitigenden Magenkrebses vom 29. November 1901 bis 4. Januar 1902 von mir behandelt worden. Daß dieser Magenkrebs durch den seinerzeit erlittenen Unfall veranlaßt sei, halte ich für ausgeschlossen, muß vielmehr bei der außerordentlichen Größe und weiten Verbreitung der Geschwulst annehmen, daß letztere in ihren Anfängen bereits ca. 1 Jahr, also schon vor der Verletzung, ohne derzeit bestimmte Symptome zu veranlassen, bestand. Es ist möglich, daß durch die Verletzung des Armes und den damit verbundenen starken Blutverlust, die Operation und das längere Krankenlager der Organismus sich dem Wachstum des Krebses gegenüber weniger widerstandsfähig gezeigt hat und somit auf diese Weise eine etwas schnellere Verbreitung des Krebses herbeigeführt worden ist.

Unter dieser Annahme einer indirekten Beschleunigung des Leidens resp. seines Ausganges durch die seinerzeit erlittene Verletzung möchte ich empfehlen T. für den Rest seines Lebens die verhältnismäßig hohe Rente von 75 % bewilligen zu wollen."

Am 5. März 1902 verstarb T., so daß die Rentenangelegenheit nicht mehr zum Austrage kam.

Nunmehr stellte die Witwe Antrag auf Hinterbliebenenrente, da ihr Mann bis zum Tage des Unfalls völlig gesund, von da ab leidend und krank gewesen sei, so daß der Krebs durch den Unfall veranlaßt worden sei.

Der Arzt, welcher T. seines „Magenübels" vom 23. September 1901 ab behandelt hat, schließt unmittelbaren Zusammenhang zwischen Unfall und Tod aus, erachtet aber den starken Blutverlust und die Operation als beschleunigende Momente für das Wachstum des Krebses.

Auf ein weiteres Gutachten des Vertrauensarztes wird die Gewährung der Hinterbliebenenrente abgelehnt. Es heißt dort unter anderem: „Nun ist aber gerade ausgeschlossen, daß der Magenkrebs bei einem schwachen Organismus einen schnellen Verlauf nimmt, vielmehr ist der Verlauf eines Magenkrebses bei schwachem Allgemeinzustand ein langsamer. Wir verweisen hier auf eine Entscheidung des Reichsversicherungsamtes, wonach dieses ausdrücklich in den Gutachten von zwei Autoritäten betont ist (vgl.

Fall 15). In der erwähnten Entscheidung war der Tod infolge eines Magenkrebses schon nach 8 Monaten eingetreten, im vorliegenden Falle aber erst nach 11 Monaten, also war der Verlauf des Magenkrebses im vorliegenden Falle bedeutend langsamer. Unseres Erachtens kann also der Tod nicht mittelbare Folge des Magenkrebses sein etc."

Die Witwe legte auf den ablehnenden Bescheid der Berufsgenossenschaft hin Berufung ein. Das Schiedsgericht zog ein Obergutachten von Prof. Dr. An. ein, worin die Beschleunigung des Todes durch den Unfall verneint wird. Es heißt in demselben: „T. hat also den Unfall und die Folgen der notwendig gewordenen Operation um fast 11 Monate überlebt; man muß daher annehmen, daß er die durch den Blutverlust und die sonstigen damit zusammenhängenden Umstände herbeigeführte Schwächung des Körpers trotz des schon bestehenden Magenkrebses überwunden hat." Weder aus den Akten noch aus der ärztlichen Erfahrung ergebe sich ein Moment, welches dafür spreche, daß das Wachstum des Krebses durch einen Blutverlust oder andere schwächende Einflüsse beschleunigt werde.

Die auf dieses Obergutachten hin erfolgte ablehnende Entscheidung des Schiedsgerichts wurde später von dem Reichsversicherungsamt bestätigt.

Die Anzahl der mit einem einmaligen Trauma in ursächlichem Zusammenhange stehenden Fälle von Magencarcinom, welche ich aufzufinden vermocht habe, ist also eine verhältnismäßig geringe im Verhältnis zu der Unzahl von Verletzungen, die jährlich bei den Berufsgenossenschaften zur Anmeldung und Entschädigung kommen. Hieraus nun den Schluß ziehen zu wollen, daß dem einmaligen Trauma nur eine geringe Bedeutung für das Entstehen und Wachstum des Magenkrebses zukomme, ist nicht richtig. Es ist da zu bedenken, daß dem Zusammenhange zwischen Unfall und nachfolgender Erkrankung eigentlich erst seit Einführung des Unfallversicherungsgesetzes ein besonderes Augenmerk zuteil geworden ist und daß das Kapitel der traumatischen Entstehung der Geschwülste erst im letzten Jahrzehnt eine besondere Aufmerksamkeit der Forscher erregt hat. Intestinalgeschwülste nun mit einem Trauma in Zusammenhang bringen zu wollen, hat gar in den letzteren Jahren noch kaum Anklang gefunden. Konnte doch Guttmann noch erklären, daß niemals äußere, sondern nur innere uns unbekannte Ursachen für das Magencarcinom Bedeutung haben könnten und Fürbringer gelegentlich der Diskussion traumatischer Intestinalcarcinome im medizinischen Verein zu Berlin am 26. Juni 1897 berichten, daß er alljährlich durchschnittlich mindestens 50 Magenkrebsfälle im Krankenhaus Friedrichshain beobachtete und daß ihm, nachdem längst ein halbes Tausend überschritten, noch niemals ein Trauma als Ursache betont worden sei, allerdings habe er auch niemals darnach gefragt. Auch in den

letzteren Jahren stoßen die Gegensätze der Auffassung in der Frage des Zusammenhanges von Trauma und Geschwülsten und speziell der des Verdauungstraktus noch hart aufeinander, wie die Gutachten und Obergutachten der oben angeführten Fälle beweisen. Allein daß die Frage des ursächlichen Zusammenhanges immer mehr in Erwägung gezogen wird, beweist schon die größere Anzahl der Fälle von Magencarcinom aus den letzten Jahren gegenüber den aus früheren Jahren vorhandenen Fällen, in denen, sei es das Entstehen, sei es das Wachstum in ein mehr oder mindergroßes Kausalitätsverhältnis zu einem vorausgegangenen Trauma gebracht wird.

Von absoluter Gewißheit der traumatischen Genese kann natürlich im einzelnen klinischen Falle beim Stande unserer heutigen Kenntnisse der Entwicklung der Geschwülste und speziell des Carcinoms des Magens auch heute noch nicht die Rede sein, da es bisher noch nicht gelungen ist, solche experimentell zu erzeugen. Wir wissen daher auch nicht, eine wielange Zeit zwischen Unfall und Tod gelegen sein muß resp. darf, um die Todesursache in unseren Fällen also das Magencarcinom, auf das Trauma ursächlich zurückführen zu können resp. zu dürfen. In Rücksicht müssen wir ziehen, daß es schnell wachsende und rasch sich überall hin verbreitende Carcinome des Magens gibt, und solche, die langsam fortschreiten (Scirrhus) und kaum Metastasen machen; berücksichtigen müssen wir, wie obige Fälle lehren, ferner, ob im Magen erst nach der Verletzung und auf Grund derselben sich ein Carcinom entwickelt hat oder ob ein aus der embryonalen oder postembryonalen Zeit schon vorhandenes, aber latentes zur Proliferation gebracht oder ob ein bereits langsam unbemerkt wachsendes okkultes Carcinom zu neuem rascheren Wachstum angeregt worden ist. Abgesehen von der Schwierigkeit zu untscheiden, welche dieser Möglichkeiten vorliegt, wechselt auch der klinische Verlauf. Ein solch wechselnder Verlauf liegt teils in inneren Ursachen begründet (Vegetationstüchtigkeit der Carcinomzellen), teils wirken äußere örtliche oder allgemeine Faktoren. Individuelle Momente, welche in der Gesamtkörperkonstitution gelegen sind, werden dem Eintritt der Krebskachexie durch die je nach der Art des Carcinoms von den Carcinomzellen verschieden reichlich produzierten und verschieden stark auf die höheren Eiweißverbindungen spaltend wirkenden Produkte und damit dem früheren oder schnelleren Eintritt des Todes einen verschieden großen und verschieden langen Widerstand entgegensetzen. Es dürfte somit weniger

die Zeit zwischen Einwirkung des Trauma und Tod, als die zwischen Trauma und Beginn resp. Erkennen der ersten Krankheitserscheinungen des Magencarcinoms liegende Zeit zu Kausalitätsschlüssen berechtigen. Leider wissen wir auch da nicht, wielange diese ersten Entwicklungsstadien währen, darüber läßt sich, da eine ganze Anzahl von Nebenumständen teils hemmend, teils fördernd wirken kann, nichts Bestimmtes aussagen. In den angeführten Fällen beträgt die Zeit zwischen Einwirken des Trauma und Erkennen des Magencarcinoms durchschnittlich ca. $^3/_4$ Jahre, sie dürfte eine längere sein (vgl. Fall 1 : 2 Jahre), wenn die Carcinomanlage durch das Trauma erst geschaffen werden muß.

In den Gutachten findet sich durchweg erstere Zeitangabe, das zeitliche Intervall zwischen Trauma und Tod herangezogen; völlige Übereinstimmung der Autoren bezüglich der Dauer der Entwicklung und des Wachstums des Magencarcinoms bis zum Eintritt des Todes durch Krebsmarasmus herrscht nicht, es wechseln auch hier die Angaben der einzelnen Gutachter je nach der verschiedenen auf obige Ursachen zurückzuführenden Erfahrung, die sie bei Beobachtung ihrer Fälle gemacht haben. So schätzt Guttmann die Dauer der Intestinalcarcinome vom Beginn bis zum Tode auf höchstens zwei Jahre, Fürbringer veranschlagt für die Magencarcinome ca. 2—3 Jahre, eine längere Dauer nur für den aus chronischen Magengeschwüren sich entwickelnden Krebs gelten lassend. Der mehr oder gleichen Ansicht sind fast alle diesbezüglichen Gutachter.

Bezüglich der Zeitdauer nun, innerhalb deren sich ein Magencarcinom post Trauma entwickeln kann, werden wir nach Ansicht von Boas der Wahrheit ziemlich nahe kommen, wenn wir 4—5 Jahre für die äußerste Grenze und im Mittel $^1/_2$ Jahr für die untere ansehen. Immerhin stellen das nicht unveränderliche Zahlen dar, sondern nur die etwa obere und untere durchschnittliche Grenze. Diese Zeitangaben dürften mit den oben entwickelten, heute geltenden Anschauungen der traumatischen Genese des Magencarcinoms und speziell der durch Keimausschaltung durchaus im Einklang stehen. Es muß sich immerhin auf dem Boden einer traumatischen Einwirkung auf die Magengegend, z. B. multipler kleiner Zerreißungen der Magenschleimhaut, eine Entzündung entwickeln, diese Entzündung muß längere Zeit dauern, sie muß in ein chronisches Stadium übergehen, erst dann kann es zu Epithelausschaltungen, wie oben auseinandergesetzt, in diesem chronisch entzündlichen Bindegewebe kommen. Damit wäre dann aber auch die

Carcinomanlage da und durch die Ausschaltung der Epithelien aus dem normalen Verbande des Gesamtorganismus ihr unbeschränktes fehlerhaftes Wachstum, das zur Carcinombildung führt, ausgelöst.

Für die Schnelligkeit des Wachstums dieses okkulten Carcinoms und somit der Dauer bis zum Tode des befallenen Individuums kommen dann eine Reihe von Umständen und Nebenumständen in Betracht, die mehr oder weniger ins Gewicht fallen. Es wird unter anderem auf die zur Zeit der Ausschaltung vorhandene Vegetationsfähigkeit der Epithelien, auf die Art der Nahrungszufuhr, ob reichlich oder nicht, auf die Widerstandsfähigkeit des befallenen Organismus gegenüber den von den Krebszellen ausgeschiedenen Produkten ankommen usw. Eine bestimmte Zeitgrenze ist somit wohl kaum weder für die Dauer der Entwicklung noch für die des Bestehens des Magencarcinoms jemals zu ziehen.

All den Forderungen, welche an die Entwicklung und Dauer eines Magencarcinoms nach unseren heutigen Anschauungen gestellt werden können und müssen, um wenigstens mit an Gewißheit grenzender Wahrscheinlichkeit die Genese eines Magencarcinoms mit einem vorausgegangenen Trauma in Zusammenhang bringen zu können, entspricht der erste Fall. Im Anschluß an das einwirkende Trauma sind Verdauungsbeschwerden aufgetreten als Folge einer traumatischen Gastritis, diese Magenentzündung ist chronisch geworden, in diesem chronischen entzündlichen Magen ist nach ca. 2 Jahren ein Carcinom aufgetreten, das dann nach weiteren 3 Jahren schließlich zum Tode geführt hat, da hieße es doch den gesamten heutigen Anschauungen der Carcinomgenese Gewalt antun, keinen ursächlichen Zusammenhang zwischen Trauma und Entstehung des Magenkrebses anerkennen zu wollen.

Aber nicht nur die Forderungen, welche für die Zeit der Entwicklung und der erfahrungsgemäßen Dauer des Magencarcinoms für die Begründung eines Kausalitätsverhältnisses zu einem vorausgegangenen Trauma gestellt werden können, sind in obigem Falle erfüllt, sondern auch die zweite Forderung: „Die Geschwulst muß in unmittelbarer Nähe der Verletzung" entstanden sein, muß als erfüllt angesehen werden. Denn unter Berücksichtigung der Stellung, die ein Kutscher von mittlerer Größe zur Bremse eines Pferdebahnwagens einnimmt, muß, da der Brustbeinkörper getroffen ist, zugegeben werden, daß die Magengegend verletzt worden ist, und wie die Sektion bestätigte, war sie der Sitz des post Trauma allmählich in die Erscheinung getretenen Carcinoms.

Auf diese örtliche Zusammengehörigkeit von Trauma und Geschwulst ist und wird auch jetzt noch von den verschiedenen Autoren ein ganz verschiedener Wert gelegt werden; so sagt Lebert: „Nur solche Verletzungen, welche das Auge direkt treffen und objektiv eine nachweisbare Schädigung desselben herbeiführen, spielen bei Entstehung von Geschwülsten im Auge eine Rolle“ und Pollnow: „Man muß verlangen, daß das Organ, an dem das Carcinom sitzt, von dem Trauma direkt getroffen worden ist.“ Der gleichen Ansicht sind Prof. Thiem, Geh. Rat v. B. und Prof. S. im Falle II, Geh. Med.-Rat Prof. Dr. H. im Falle III und Prof. E. im Falle XI.

Boas dagegen verlangt für die traumatische Entstehung der Intestinal- bezw. Magencarcinome nicht ein ausschließlich lokales, die Magengegend treffendes Trauma, nach ihm reicht es hin, wenn die Gewalteinwirkung eine allgemeine mit starker Erschütterung des ganzen Körpers resp. des betreffenden Organs verbundene war. Diese letztere Ansicht dürfte doch die unzweifelhaft richtigere sein, denn wie eine bereits gar nicht mehr so geringe Anzahl von Fällen in der Literatur beweist (s. Literaturangabe Nr. 27), kommen Verletzungen der einzelnen Magenwandschichten auch ohne direkte lokale Einwirkung, wohl zumeist stumpfer Gewalten auf die Magengegend, bei allgemeinen starken Erschütterungen des Körpers und bei erheblichen Anstrengungen vor. Diese, wenn auch kleinen Verletzungen können durch Übergang in chronische Entzündung die Carcinomanlage schaffen oder es kann die auch bei solchen Erschütterungen des Magens oder dergleichen eventuell entstandene Hyperämie auf ein vorhandenes, sei es kongenitales, sei es extrauterin entstandenes, aber latentes Carcinom entweder durch Steigerung der Nahrungszufuhr oder durch Herbeiführung von Entspannung, wachstumauslösend wirken.

Ähnlich liegen die Verhältnisse in dem zweiten Falle, auch da sind die Bedingungen, welche heute an die zeitliche und örtliche Nähe von Trauma- und Carcinombildung gestellt werden können, durchaus erfüllt. Sagt doch der letzte Obergutachter in diesem Falle, Geh.-Rat Prof. Dr. S., selbst: „Der Unfall kann die anregende Ursache zur Krebsbildung geworden sein, wenn bei dem Unfall die Magengegend direkt von der äußeren Gewalt betroffen worden ist, welch letzteres in diesem Falle durchaus unentschieden ist.“ Aber eine direkte Gewalteinwirkung, die sich im vorliegenden Falle nicht einmal so ganz von der Hand weisen läßt, braucht nach den heute geltenden Gesetzen der Carcinomgenese, wie oben auseinandergesetzt,

nicht einmal dagewesen zu sein, es genügt eine allgemeine Erschütterung des Körpers oder Rumpfes, um im Magen, was allerdings durch allerlei lokale Momente (starke Füllung des Magens, plötzliche Kontraktion der Bauchpresse mit gleichzeitiger Feststellung des Zwerchfelles, welch letztere ja meist im Augenblicke der Gewalteinwirkung bei gleichzeitiger Inspiration einzutreten pflegt) noch begünstigt werden kann, jene Bedingungen eintreten zu lassen, welche zur Bildung einer Carcinomanlage im Magen erforderlich sind oder die eine vorhandene latente Anlage zur Entwicklung bringen.

Die zeitliche Kontinuität von der Erschütterung bis zum Erkennen des Carcinoms des Magens ist gewahrt durch das schon bald nach dem Unfall eintretende „Unvermögen, die gewohnte Nahrung" aufzunehmen und durch die sich anschließenden zunehmenden Verdauungsbeschwerden.

Die Zeit der Entwicklung und Dauer des Magencarcinoms im vorliegenden Falle entspricht der erfahrungsgemäßen Dauer.

Ebenso sind in den folgenden Fällen, wie aus nachfolgender Zusammenstellung hervorgeht, die Bedingungen, welche an die Gewalteinwirkung, an die zeitliche und örtliche Nähe von Trauma und Geschwulst und an die Kontinuität der Erscheinungen vom Augenblicke der Verletzung bis zum Auftreten und nachweisbaren Vorhandensein des Magencarcinoms zur Annahme eines ursächlichen Zusammenhanges zwischen Trauma und Magenkrebs gestellt werden müssen, als erfüllt anzusehen und seitens der Autoren durchweg angesehen worden. (Siehe Tabelle S. 418 u. 419).

Daß ferner ein einmaliges Trauma ein bereits vorhandenes, aber noch symptomlos verlaufendes okkultes Carcinom, dadurch, daß es die bisher wenig aktiven Carcinomzellen, sei es durch bessere Nahrungszufuhr auf dem Wege einer traumatisch entstandenen Hyperämie, sei es durch Herbeiführung von Entspannung, zu stärkerer Proliferation bringt, also durch Anregung zu schnellerem Wachstum bösartiger gestalten kann, so daß es in die Erscheinung tritt und in seinem Verlaufe wesentlich beeinflußt wird, unterliegt, wie die Fälle 11 und 12 lehren, keinem Zweifel. Für die klinische Begründung dieser Tatsache ist natürlich Voraussetzung, daß das Trauma entweder den Magen selbst getroffen hat oder doch wenigstens so bedeutend gewesen ist, daß eine starke Erschütterung des Magens angenommen werden kann, die hinreichend ist, um jene oben angeführten, das Wachstum beschleunigenden Faktoren (s. S. 380) auslösen zu können. Es muß ferner, damit klinisch ein Zusammen-

hang angenommen werden kann, die Verschlimmerung des betreffenden Leidens bald nach der Einwirkung des Trauma sich zeigen und muß fortbestehen, so daß nunmehr ein akuter Verlauf des Krebsleidens vorhanden ist.

Diese Bedingungen sind in den beiden oben angeführten Fällen erfüllt. Daß im Falle 11 Sch. während des Anstemmens der Leiter auf die Oberbauchgegend beim Heben und Halten der Kranstange eine schwere traumatische Einwirkung auf die Bauchorgane erlitten hat, beweist der dabei aufgetretene Ohnmachtsanfall. Ist aber die Gewalteinwirkung eine immerhin schwere gewesen, dann ist sie sicherlich auch imstande gewesen, zum mindesten hyperämische Zustände im Magen hervorzurufen. Diese traumatisch entstandene Hyperämie hat dann auf dem Wege der gesteigerten Nahrungszufuhr oder durch Entspannung die bis dahin wenig proliferierenden Carcinomzellen zu beschleunigter Teilung angeregt. Die Folge der Massenzunahme der Carcinomzellen war natürlich die gesteigerte Krebsgiftwirkung auf den befallenen Organismus, was sich klinisch in ständig zunehmender Kachexie mit sich steigernden kokalen Symptomen von seiten des Magens schon bald nach Einwirkung des Trauma mehr und mehr dokumentierte, so daß Sch. arbeitsunfähig blieb, in kurzer Zeit immer mehr herunterkam und nach kaum $^1/_2$ Jahr seinem Leiden erlag. — In ähnlicher Weise zeigt sich in dem weiteren Falle nach der Verletzung die Verschlimmerung des bereits bestehenden okkulten Magenkrebses durch ständige Zunahme der sofort nach dem Stoß auf die Magengegend in die Erscheinung getretenen Beschwerden, wie Erbrechen und Schmerzen im Gebiete des Magens und der als Folge dieser rasch zunehmenden Schwäche, die schließlich zu Marasmus führt, so daß 7 Monate nach Einwirkung des Trauma der Tod eintritt.

Wie lange nun ein okkultes durch irgend einen plötzlichen Zufall zumeist in die Erscheinung getretenes, langsam wachsendes Carcinom schon bestanden haben kann, darüber läßt sich begreiflicherweise kaum etwas Sicheres aussagen. Es sind gelegentlich der Sektionen aus anderer Ursache Gestorbener Carcinome des Magens als Nebenbefunde entdeckt worden, welche intra vitam völlig symptomlos verlaufen sind bei Individuen, die niemals über irgendwelche Störungen seitens des Verdauungsapparates zu klagen gehabt haben.

Ob weiterhin ein Trauma indirekt durch Schwächung des Gesamtorganismus als Folge langbestehender, durch Traumen verursachter Verletzungen, resp. Erkrankungen anderer Körperteile bezw. Organe

Nr.	Alter des Pat.	Art des Trauma	Erscheinungen post Trauma bis zum Beginn resp. Erkennen des Magenkrebses	Zeit des erlittenen Trauma
1	30 J.	Kontusion der Brust u. höchstwahrscheinlich der Magengegend direkt durch Fall gegen die Bremse eines Pferdebahnwagens	Schmerzen in l. Brustseite. In der Folgezeit zunehmende Verdauungsbeschwerden infolge einer in chronischen Magenkatarrh übergehenden Gastritis	1. September 1887
2	49 J.	Quetschung des Rumpfes durch Fall aus 3 m Höhe	„Unvermögen, die gewohnte Nahrung aufzunehmen", später Verdauungsbeschwerden	16. März 1894
3	64 J.	Quetschung in einer Seilfaktormaschine bis zur Brust hin	Aufstoßen u. Druckgefühl in der Magengegend, später Erbrechen etc.	2. Juni 190[illegible]
4	43 J.	Kontusion der linken Brustseite durch Stoß	Schmerzen in Gegend des linken Rippenwinkels, später Aufstoßen u. Schmerzen mit zunehmenden Verdauungsstörungen	28. Januar 18[illegible]
5	42 J.	Kontusion des Unterleibes durch Fall gegen die Kante eines Fleischvernichtungsapparates	Schmerzen im Unterleib. In der Folgezeit Erscheinungen eines Magenkatarrhs	Anfang Januar 1902
6	37 J.	Starke Quetschung	Blutungen, Druckgefühl, zunehmende sekretorische u. motorische Insuffizienz des Magens	März 1893
7	59 J.	Fall mit Bauch gegen die scharfe Kante einer Treppenstufe	Erbrechen, Schmerzen u. zunehmende Verdauungsstörungen	Mitte November 1895
8	56 J.	Fall auf den Bauch	Druckgefühl, Appetitlosigkeit, Abnnahme der motorischen u. sekretorischen Magenfunktionen	12. Januar 18[illegible]
9	67 J.	Fall auf linke Seite	Schmerzen, Aufstoßen, Appetitlosigkeit, u. Erbrechen weitere Steigerung der Beschwerden von seiten des Magens	Juni 189[illegible]
10	61 J.	Fall auf eine Faßkante mit der Magengegend	Magenkneifen, Steigerung der motorischen u. sekretorischen Störungen des Magens	Anfangs 189[illegible]

Beginn resp. Erkennen des Magencarcinoms	Zeitdauer zwischen Trauma u. Erkennen d. Magenkrebses	Tod	Dauer d. Krebsleidens vom Erkennen desselb. bis zum Tode	Zeitdauer von Einwirkung des Trauma ab bis zum Tode
Beginn im Winter 89/90	reichlich 2 Jahre	29. Nov. 1892	ca. 3 Jahre.	5Jahre2Monate
erkannt: Mai 1895	14 Monate	10. Nov. 1895	1/2 Jahr	1 1/2 Jahre
erkannt: anfangs November 1902	5 Monate	19. Dez. 1902. post operat	1 1/2 Monate	7 Monate
erkannt: Juni 1899	4—5 Monate	11. August 1902	14 Monate	1 1/2 Jahre
erkannt: 21. Juli 1902	ca. 1/2 Jahr	Ende 1902	ca. 1/2 Jahr	ca. 1 Jahr
erkannt: 7. Dezember 1893	10 Monate	—	—	—
erkannt: 18. Juni 1896	ca. 8 Monate	—	—	—
erkannt: 29. Oktober 1896	10 Monate	—	—	—
erkannt: Anfang Januar 1897	ca. 7 Monate	Februar 1897	ca. 2 Monate	ca. 3/4 Jahr
erkannt: ca. 1 Jahr post Frauma	ca. 1 Jahr	—	—	—

imstande ist, beschleunigend auf den Verlauf eines vorhandenen u. bereits in die Erscheinung getretenen Krebses des Magens einzuwirken, wird in den angeführten Fällen von den einzelnen Gutachtern verschieden beurteilt.

So sagt im Falle XV Professor Ko.: Für die Annahme, da die Verletzung einer anderen Körperstelle oder einer an dieser sich abspielenden Entzündung mit ihren üblen Folgen für das Allgemeinbefinden einen die Entwicklung des Übels beschleunigenden Einfluß auf ein Krebsleiden des Magens habe, fehle „jede wissenschaftliche und empirische Grundlage". Der gleichen Ansicht sind Prof. K. und die beiden letzten Gutachter im folgenden Falle. – Demgegenüber sprechen sich die Gutachter Professor F. und Professor Sch. im Falle I, Professor Dr. H. im Falle III und Dr. T. und N. im Falle XV und XVI dahin aus, daß „Schwächung des Gesamtorganismus geeignet sei, das Wachstum eines vorhandenen Krebses zu fördern".

Die letztere Ansicht hat doch wohl die größte Wahrscheinlichkeit für sich, denn immerhin handelt es sich bei den Geschwülsten und speziell den Carcinomen, wie bei den Infektionskrankheiten um einen Kampf der Zellen und Zellsäfte gegen einen Angreifer, der aber beim Carcinom nicht durch einen fremden Eindringling wie bei den Infektionskrankheiten, sondern durch in dauerndes fehlerhaftes Wachstum geratene Epithelien des eigenen Organismus dargestellt wird. Alle diejenigen Momente aber, welche die normale Widerstandskraft des Organismus herabsetzen, werden in diesem Kampfe dem Angreifer die Existenz erleichtern, dadurch, daß sie die Waffen des Organismus um so frühzeitiger stumpf machen.

Was der rapide Verlauf der Carcinome im jugendlichen Alter anbetrifft, worauf sich die ersteren Gutachter zur Stütze ihrer Ansicht berufen, so dürfte selbiger nicht durch die Vollsaftigkeit des jugendlichen Organismus als Förderer des schnellen Wachstums zu begründen sein, sondern durch die Art des Carcinoms, durch den Zellcharakter, indem die selbständige Existenz und Proliferationsfähigkeit der einzelnen Geschwulstzellen durchweg eine größere ist bei den im jugendlichen Alter als bei den in späteren Lebensabschnitten auftretenden Carcinomen. Diese den Zellen innewohnende Wachstumsfähigkeit wird vielleicht durch bessere Nahrungszufuhr im jugendlichen Organismus noch in etwa gesteigert werden können, während dieses letztere Moment bei altersschwachen Individuen wegfällt. Die Hauptursache des verschiedenen Verlaufs wird aber in der Art des Carcinoms liegen mit den mehr oder weniger differenzierten

Zellcharakteren, von diesen ist vorzugsweise die Proliferationsfähigkeit der Zellen und damit das Tempo des Wachstums des Carcinoms abhängig, denn bei der infiltrierenden Wachstumstendenz des Magencarcinoms dürften die im Alter weiten Spalträume und Saftbahnen der Gewebe und speziell die infolge von Gefäßalterationen verminderte Resistenzfähigkeit des Bindegewebes für das Wachstum ein mindestens ebenso günstiger Faktor sein, als eine vielleicht etwas bessere Nahrungszufuhr im jugendlichen Organismus.

Es kann also ein Trauma, welches die Magengegend direkt oder indirekt trifft, wie obige Fälle lehren, einmal das ätiologische Moment für die Carcinomgenese darstellen, oder es kann eine vorhandene, aus der embryonalen oder postembryonalen Periode stammende latente zur Zeit nicht wachstumfähige Carcinomanlage zur Proliferation bringen oder endlich das Wachstum eines vorhandenen okkulten, noch nicht in die Erscheinung getretenen, nur langsam wachsenden Krebses beschleunigen. Klinisch wird man nun freilich bei der schleichenden Entwickelung der Magencarcinome und der schweren erst späten Zugänglichkeit für die Diagnose, bei der Variabilität des Symptomenbildes, da wir für die Dauer der Entwicklung und des Bestehens keine absolut begrenzte Zeitangaben, infolge der Unmöglichkeit bisher, den Krebs experimentell zu erzeugen, haben, häufig über eine gewisse Wahrscheinlichkeit, ob eines und welches von diesen ursächlichen Momenten als Ursache des mit einem Trauma in Zusammenhang gebrachten Magenkrebses anzusehen ist, nicht hinauskommen. Den Zeitpunkt, in welchem Magenepithelien aus dem organischen Verbande ausgeschaltet sind, werden wir wohl niemals genau feststellen können, aber die durch das Trauma entstandene Reizung und Entzündung als Ursache der Zellisolierung oder des das Wachstum auslösenden Momentes einer bereits vorhandenen latenten Carcinomanlage werden wir subjektiv und objektiv bei genauer Durchforschung der Anamnese in den meisten Fällen nachweisen können. Natürlich dürfen wir da nicht von der Anschauung ausgehen, daß den Angaben der an Carcinom Leidenden bezüglich vorausgeganger Traumen, da es ja bei unserer heutigen Gesetzgebung im Interesse des Einzelnen liegt, jegliches Leiden auf einen Unfall zurückzuführen, für welchen Entschädigung geleistet werden muß, absolutes Mißtrauen entgegenzubringen ist oder gar der Auffassung sein, wie Renvers in einem veröffentlichten Obergutachten aus dem Jahre 1898, daß: „ein direkter genetischer Zusammenhang zwischen Trauma und Krebs stets zu verneinen" ist. Bei genauester Abwägung der für und gegen den ursächlichen

direkten Zusammenhang sprechenden Momente werden wir bei mit größter Genauigkeit vorgenommener Prüfung der Anamnese auch in diesem oder jenem Falle Anhaltspunkte finden, welche uns zu einer größte Wahrscheinlichkeit für sich habenden Annahme dieses nach dem Stande der heutigen Kenntnisse der Krebsgenese anatomisch möglichen, direkten genetischen Zusammenhanges drängen. Die für die Annahme einer traumatischen Abhängigkeit notwendigen Voraussetzungen und Bedingungen müssen natürlich erfüllt sein: absolutes Intaktsein des Magens vorausgesetzt, muß das Trauma derart gewesen sein, daß es imstande war, durch direkte oder indirekte Einwirkung im Magen die für das Entstehen einer Carcinomanlage erforderliche Vorbedingung: eine in einen chronischen Zustand übergehende Entzündung zu schaffen. Die Kontinuität der klinischen posttraumatischen Erscheinungen muß weiterhin diesen anatomischen Entwicklungsprozeß begründen, es muß ferner die Zeit der Entwicklung und des Bestehens dieses Magencarcinoms der erfahrungsgemäßen Dauer entsprechen. Während für direkte traumatische Genese einer Carcinomgrundlage eine Kontinuität der Erscheinungen als Beweis der traumatisch ausgelösten und sodann in ein chronisches Stadium übergegangenen Entzündung ohne größere Unterbrechungen immer nachweisbar sein muß, braucht das für die Annahme eines Kausalzusammenhanges zwischen Trauma und latenter Carcinomanlage des Magens keineswegs immer der Fall zu sein. Die traumatisch entstandene Entzündung resp. Hyperämie des Magens, welche die latente Proliferationsfähigkeit der Carcinomzellen auslösen, können wenigstens zeitweise so weit zurückgehen, daß klinisch ob- und subjektiv keine Symptome mehr nachweisbar sind. Es pflegt ja das beginnende Carcinom auch durchweg in der ersten Zeit symptomlos zu wachsen, wie lange es okkult weiterwächst und wann die ersten Symptome auftreten, darüber wissen wir nichts Genaues, das dürfte von der Art des Krebses und seinem Sitz im Magen abhängig sein. Frühestens dürfte es jedoch nach mehreren Wochen die ersten Symptome machen und kaum vor Ablauf einiger Monate einen palpablen Tumor darstellen können.

Sicherer und leichter klinisch zu beurteilen ist der Einfluß von Traumen auf das Wachstum bereits in einem mehr vorgeschrittenen Stadium befindlicher Magencarcinome zur Begründung des Abhängigkeitsverhältnisses. Ist eine Verschlimmerung des bereits bestehenden Krebsleidens des Magens im Anschluß an traumatische Einwirkungen, sei es durch Steigerung der Proliferationsfähigkeit der Carcinomzellen infolge gesteigerter Nahrungszufuhr und Be-

günstigung der Ausbreitung des Krebses durch Entstehen entzündlicher Prozesse in der Umgebung desselben, sei es durch Blutung infolge traumatischer Gefäßzerreißungen oder Perforation in die Bauchhöhle und deren Folgen auf den Gesamtorganismus schon bald nach dem Unfall eingetreten und hat das Leiden nunmehr einen akuten Verlauf genommen, dann sind die Bedingungen des ursächlichen Zusammenhanges erfüllt. Die Verschlimmerung eines schon bestehenden Leidens durch ein Trauma ist aber nach unserer Unfallgesetzgebung ebenso entschädigungspflichtig wie ein erst infolge des Unfalls entstandenes Leiden.

Mit diesen Erörterungen ist jedoch die Zahl der für den ursächlichen Zusammenhang zwischen Trauma und Magencarcinom in Betracht kommenden Gesichtspunkte keineswegs erschöpft. Jeder Fall bietet seine besonderen Schwierigkeiten und erfordert daher auch eine individuelle Beurteilung. In jedem Einzelfalle aber ist mit größter Genauigkeit auf ein in der Anamnese angegebenes Trauma zu achten und selbiges bei der Beurteilung genügend zu berücksichtigen, es darf das Trauma nicht a priori als gleichgültig unbeachtet gelassen werden, mag man über die Genese der Geschwülste denken wie man will. Sehr richtig sagt Mendelsohn hinsichtlich der traumatischen Phthise: „Es ist zwar die Kugel, welche tötet, die Veranlassung dazu ist jedoch immer der Schütze."

Freilich wird man klinisch auch bei genauester Feststellung des Tatsächlichen nicht immer mit Gewißheit resp. mit an Gewißheit grenzender Wahrscheinlichkeit die traumatische Geschwulstgenese begründen können, sondern häufig nur mit einer eben über das Niveau der bloßen Möglichkeit hinausgehenden Wahrscheinlichkeit für diesen oder jenen der pathologisch-anatomisch möglichen, auf das Trauma zurückzuführenden Entwicklungs- oder Wachstumsmodi sich entscheiden können. Das reicht allerdings hin für die Handhabung des Unfallversicherungsgesetzes, nicht aber für die wissenschaftliche Beweisführung des Kausalzusammenhanges zwischen Trauma und Geschwulst; jedoch bei möglichst genauer Verfolgung und kritischer Beurteilung der einzelnen Fälle unter sorgfältiger Berücksichtigung der anatomischen Möglichkeiten dürfte schließlich auch auf diesem ebenso schwierigen wie praktisch wichtigen Gebiete der traumatischen Geschwulstgenese ein Fortschritt unserer Kenntnisse erzielt werden. Vielleicht werden dann viele Fälle, in welchem ein Trauma eingewirkt hat, zugunsten der Patienten entschieden und zum Vorteile der Wissenschaft klargestellt werden.

Literaturverzeichnis.

1. Ackermann, Die Histogenese und Histologie der Sarkome. v. Volkmanns Sammlung klin. Vorträge Nr. 233 u. 234.
2. Barfurth, Anat. Hefte I. Abt., 9. Heft.
3. Barwell, R., Brit. med. Journ., Febr. 11, 1882.
4. Becker, Trauma und Carcinom. Vierteljahrsschrift für gerichtliche Medizin, 1897, III. Folge, Bd. 14.
5. Billroth und Lücke, Deutsche Chirurgie 1886.
6. Blanc, Du rôle étiologique de la contusion dans le développement des néoplasmes. Gaz. de Paris 1888, Nr. 14.
7. Boas, Über die Bedeutung von Traumen für die Entwicklung von Intestinalcarcinomen mit besonderer Berücksichtigung des Unfallversicherungsgesetzes. Deutsche mediz. Wochenschrift 1897, Nr. 44.
8. Borrmann, Wachstum des Magenkrebses. Habilitationsschrift, Marburg 1901.
9. Borst, Die Lehre von den Geschwülsten. 2 Bände, Wiesbaden 1902.
10. Brosch, Über Carcinome des Verdauungsapparates. Wiener klin. Wochenschrift 1895, Nr. 8.
11. Cohnheim, Allgemeine Pathologie. Berlin 1882, 2. Auflage.
12. Fleiner, Lehrbuch der Krankheiten der Verdauungsorgane.
13. Fütterer, Ätiologie des Carcinoms. Wiesbaden 1901.
14. Friedländer, Deutsche Zeitschrift für Chirurgie 1894.
15. Gack, Über einen Fall von traumatischem Intestinalcarcinom. Dissert. inaug. München 1898.
16. Gockel, Über die traumatische Entstehung des Carcinoms mit besonderer Berücksichtigung des Intestinaltraktus. Arch. für Verdauungskrankheiten 1896, II. Bd.
17. Häberlin, Über Verbreitung und Ätiologie des Magenkrebses. Deutsches Archiv für klin. Medizin Bd. 44, H. 5, 1889.
18. Hansemann, Mikrosk. Diagn. der bösartigen Geschwülste. Berlin 1902, 2. Auflage.
19. Hauser, Das Cylinderepitheliom des Magens und Dickdarms. Jena 1880.
20. Derselbe, Das chronische Magengeschwür usw. Leipzig 1893.
21. Derselbe, Über Polyposis intest. adenomat. Arch. f. klin. Medizin Bd. 55, 1895.
22. Herzfeld, Tumor und Trauma. Zeitschrift für Krebsforschung, 3. Bd., I. H.
23. Jordan, Die Entstehung von Tumoren nach Einwirkung stumpfer Gewalten. 73. Versammlung Deutscher Naturforscher und Ärzte zu Hamburg. Ärztliche Sachverständigen-Zeitung Nr. 20, 1901.
24. Lengenick, Über den ätiologischen Zusammenhang von Trauma und der Entwicklung von Geschwülsten. Deutsche Zeitschrift für Chirurgie Bd. 52, 1899.
25. Leube, v. Ziemssens Handbuch der spez. Pathol. und Therap.
26. Liersch, Trauma und Magencarcinom. Monatsschrift für Unfallheilkunde Nr. IV, 1898.
27. Löwenthal, Über die traumatische Entstehung der Geschwülste. Arch. f. klin. Chir. Bd. 49, 1895.

28. Machol, Dissert. inaug. Straßburg 1900.
29. Menne, Über subkutane Verletzungen des Magens und deren Folgezustände gutartiger Natur nach Einwirkung stumpfer Gewalten und körperlicher Anstrengungen mit besonderer Berücksichtigung des Unfallversicherungsgesetzes. Arch. f. Orthop., Mechanotherap. und Unfall-Chir. IV. Bd., I. u. II. Heft, 1905.
30. Mitteilungen des Reichsversicherungsamtes und Sammlung ärztlicher Obergutachten aus der Unfallversicherungs-Praxis.
31. Moser, Trauma und Carcinom. Ärztliche Sachverständigen-Zeitung, Nr. 16, 1903.
32. Nasse, Das Sarkom der langen Extremitätenknochen. Arch. f. klin. Chir. Bd. 39, 1889.
33. Orth, Lehrbuch der speziellen pathologischen Anatomie.
34. Plicque, Revue de chirurgie, Bd. IX, 1889.
35. Potain, Gazette des hôp. 1883, No. 43.
36. Ribbert, Inwieweit können Neubildungen auf traumatische Einflüsse zurückgeführt werden. Ärztl. Sachverst.-Ztg. Nr. 19, 1898.
37. Derselbe, Geschwulstlehre. Bonn 1904.
38. Schleich, Deutsche mediz. Wochenschr. Nr. 3, 1891.
39. Schuchardt, Beiträge zur Entstehung der Carcinome aus chronisch entzündlichen Zuständen der Schleimhäute und Hautdecken. v. Volkmanns Sammlung klin. Vorträge Nr. 257.
40. Snow, The etiology of cancer. Statistiks and Remarks. Lancet 1880, Dez. 25.
41. Stern, Entstehung innerer Krankheiten durch Trauma. 2. Bd.
42. Thiersch, Epithelkrebs der Haut usw. Leipzig.
43. Waldeyer, Archiv f. mikrosk. Anatomie, Bd. 22, 1883.
44. Wolff, Zur Entstehung von Geschwülsten nach traumatischer Einwirkung. Dissert. inaug. Berlin 1874.
45. Ziegler, Über die Beziehungen der Traumen zu den malignen Geschwülsten. Münchener mediz. Wochenschr. 1895, Nr. 27 u. 28.

DEUTSCHE RÖNTGEN-GESELLSCHAFT.

Der **II. Kongress der Deutschen Röntgen-Gesellschaft** findet beschlußgemäß im Anschluß an den Chirurgen-Kongreß

am 1. und 2. April d. J.

in Berlin statt.

Vorläufige Tagesordnung:

Sonntag, den 1. April, vormittags: Geschäftssitzung des Vorstandes.

Montag, den 2. April, vormittags: 1. General-Versammlung. insbesondere Beratung und Annahme der Statuten. 2. Vorträge und Demonstrationen.

Nachmittags: Vorträge und Demonstrationen.

Abends: Projektionsabend und nachher gesellige Zusammenkunft.

Anmeldungen für Vorträge und Demonstrationen sowie Anfragen werden an den derzeitigen Vorsitzenden, Herrn Professor Dr. **Eberlein,** Berlin NW. 6, Luisenstraße 56, oder den Schriftführer. Herrn Dr. **Max Immelmann**, Berlin W. 35, Lützowstraße 72, **bis spätestens zum 1. März d. J.** erbeten, damit das definitive Programm rechtzeitig fertiggestellt werden kann.

Berlin, 1. Januar 1906.

R. Eberlein

Vorsitzender.

Fig. 1.

Fig. 2.

Fig. 3.

Elsner Verlag von F. C. W. Vogel in Leipzig.

XVI.

Über die Erkrankung des lymphatischen Gewebes und ihr Verhältnis zur Appendicitis.

Von

Dr. med. **Paul Klemm**,

Dirig. Arzt der chirurg. Abteilung des städtischen Kinderkrankenhauses, Oberarzt des Roten Kreuzes zu Riga.

Die Appendicitis gehört zu den chirurgischen Infektionskrankheiten — an diesem Satz ist heutzutage nicht mehr zu zweifeln. Mögen es nun Fremdkörper oder Kotsteine sein, in letzter Linie ist es stets die biologische Aktion von Mikroben, die die Wandzerstörung der Appendix zuwege bringt. Ich sehe von der Tuberkulose und Aktinomykose des Organes hier ab und habe bei der Abfassung vorliegender Arbeit nur jene Zustände am Wurmfortsatz im Auge, die wir klinisch als akute, subakute und chronische Appendicitis bezeichnen.

Die Appendix-Entzündung rubriziert unter die Erkrankung der lymphatischen Substanz im allgemeinen, die zu den wichtigsten chirurgischen Erkrankungen des wachsenden Individuums überhaupt gehört. Ehe ich diesen Satz näher begründe, will ich mit einigen Worten auf die Bedeutung und die Anordnung der lymphatischen Substanz im Organismus eingehen. —

Der wichtigste Bestandteil jenes Gewebes ist die lymphoide Zelle, der Leukocyt. Man brauchte den Ausdruck „Leukocyt" anfangs nur für die im fließenden Blute zirkulierenden weißen Blutzellen; da dieselben aber nicht nur für das Blut charakteristisch sind, sondern aus anderen Organen, in denen sie entstehen, so aus dem Knochenmark, den Lymphdrüsen, den lymphatischen Follikeln usw., in dasselbe gelangen, so wurde die Bezeichnung „Leukocyt" auch auf die außerhalb der Gefäße befindlichen lymphatischen Zellen übertragen, während wiederum die mit dem Blute strömenden farblosen Blutkörper als lymphoide Zellen oder Lymph-

körperchen bezeichnet wurden. Wenn, genau genommen, ein derartiges qui pro quo nicht ganz statthaft ist, weil mit den genannten Organen, unter denen die Lymphdrüsen, Lymphfollikel, das Knochenmark, die Milz und beim Embryo und neugeborenen Kinde die Leber in erster Linie genannt zu werden verdienen, wahrscheinlich noch nicht sämtliche Bildungsstätten jener Zellen erschöpft sind, so ersehen wir daraus doch die engen Beziehungen, die zwischen den farblosen Blutzellen innerhalb der Gefäße und jenen lymphatischen Organzellen bestehen.

Es ist hier nicht der Ort, auf die Abstammung und den Zusammenhang der verschiedenen Formen der lymphoiden Zellen untereinander einzugehen; auch ihr verschiedenes morphologisches Gefüge und die tinktoriellen Eigentümlichkeiten derselben spielen für unsere Betrachtung keine wesentliche Rolle; uns interessiert hier nur die lymphoide Zelle als solche, weil dieselbe unter bestimmten Verhältnissen in verschiedenen Organen unter denselben pathologisch-anatomischen Erscheinungen zu erkranken vermag.

Abgesehen davon, daß die lymphoiden Zellen nur in Bezug auf ihre Ernährung, ihren Gaswechsel, sowie ihre sonstigen physikalischen Lebensbedingungen vom Gesamtorganismus abhängen, zeigen sie im übrigen ein von Nerveneinflüssen so freies, selbständiges Einzelleben, daß wir sie mit Fug und Recht als freilebende Amöben betrachten dürfen, die sich den übrigen Gewebszellen gegenüber im Zustande der Symbiose befinden. Diese interessante Tatsache findet ihren lebhaftesten Ausdruck im Vorgang der Leukocytose. Wir verstehen darunter die mehr oder weniger erhebliche Vermehrung der Leukocyten im Blute bei gewissen bakteriellen Erkrankungen, unter diesen sind es wiederum die Eiterkrankheiten, bei denen die Leukocytose höhere Werte annimmt.

Wenn wir die Fähigkeit der Zellen, Lebensäußerungen von sich zu geben, als die „Irritabilität“ derselben bezeichnen wollen, so macht sich dieselbe bei den Lymphocyten der verschiedenen Gruppen, die wir als Lymphdrüsen-, Knochenmark-, Follikel- und Milzzellen auseinander halten können, nach mehreren Richtungen hin geltend, die diese Zellen von anderen unterscheidet und ihnen den Stempel ihrer größeren Selbständigkeit aufdrückt.

Die Eigenschaften, die die lymphoiden Zellen entwickeln, lassen sich als:

1. biologisch-mechanische,
2. biologisch-physikalische,
3. biologisch-chemische Vorgänge auffassen. —

Nach diesen drei Richtungen hin kann also durch Reize die Irritabilität geweckt werden.

Die mechanische Irritabilität äußert sich in der Fähigkeit der Zellen, körperliche Gebilde, wie Fremdkörper, Bakterien, Gewebstrümmer und dergl. mehr in ihren Protoplasmaleib aufzunehmen und dieselben fortzuführen. (Phagocytose.)

Die chemische und physikalische Reizbarkeit der Zelle kommt in dem Vermögen derselben zum Ausdruck, welches Buchner als das chemotaktische Verhalten derselben kennen gelehrt hat. Unter den chemischen Reizen spielen in der Pathologie die durch den Lebensprozeß der Mikroben erzeugten Bakteriengifte, die wichtigste Rolle. Die durch diesen Reiz geweckte Irritabilität der Zellen macht sich sofort in einer mehr oder weniger lebhaften Proliferation derselben geltend. Am stärksten ist dieselbe natürlich am Ort der direkten Einwirkung des Giftes, doch findet auch durch Verschwemmung desselben eine Mitbeteiligung weit abgelegener lymphatischer Apparate statt, die die neugebildeten Zellen in das Blut abströmen lassen, wo sie durch ihre gesteigerte Menge den Vorgang der Leukocytose zur Darstellung bringen.

Ich habe mich längere Zeit hindurch mit der Erscheinung der Leukocytose bei den mannigfachen Formen der akuten Osteomyelitis beschäftigt und werde in einer nächstens erscheinenden zusammenfassenden Bearbeitung dieser Erkrankung über die einschlägigen Resultate berichten. Ich habe nach Aufmeißelung des Knochens den vereiterten Markzylinder, soweit dieses gelang, herausgehoben; nach Fixation in Flemmingscher Lösung erfolgte die Härtung in Alkohol. Die gehärteten Stücke wurden geschnitten und in verschiedener Weise gefärbt. Ich bemühte mich, solche Stücke in Schnittserien zu zerlegen, die möglichst an der Randzone des vereiterten Markbezirks gelegen waren, wo die Abgrenzung, soweit diese wenigstens makroskopisch sichtbar war, in das normale Mark erfolgte. An solchen Stellen konnten ausgedehnte Mitosen der Markzellen nachgewiesen werden; es erfolgte dort eine rapide Teilung von Zellen, die dann vom Blutstrom fortgeführt wurden. Im Blute ließ sich die Vermehrung durch Zählung konstatieren. Letztere geschah mit dem Apparat von Thoma-Zeiß. Der Berechnung zugrunde gelegt wurde die Zahl der Leukocyten im ccm Blut; diese kam einem durchschnittlichen Verhältnis von 1:700 gleich.

Diagnostisch, wie das etwa Curschmann bei seinen Perityphlitis fällen tat, konnte ich die Resultate der Zählung nicht

verwerten, ich muß aber zugleich eingestehen, daß ich die Leukocytose für einen sehr wichtigen Faktor zur Beurteilung der Infektiosität des pathologischen Vorganges und des mutmaßlichen Verlaufes desselben ansehen muß. Freilich nützt die einmalige Zählung nichts, absolute Zahlen sind völlig wertlos, wir müssen vielmehr aus der Kurve der Leukocytenbewegung Aufschluß über das Verhältnis der Infektion zur Wehrkraft des Organismus zu gewinnen suchen. Das einfache Fallen und Steigen der Leukocytenzahl ist nun aber absolut nicht als Index für den Verlauf der Infektion anzusehen; dieses Symptom ist nur zu verwerten, wenn wir es mit anderen Krankheitserscheinungen des vorliegenden Falles kombinieren. Das Steigen im allgemeinen ist als ein gutes Zeichen zu betrachten, es gibt uns den Beweis, daß die Wehrkraft des Organismus noch nicht erschöpft ist, sondern daß er über mobile Truppen verfügt, die er den eingedrungenen Mikroben entgegenwerfen kann. Das übrige Verhalten des Kranken muß dabei freilich auch sorgsam berücksichtigt werden, die Beschaffenheit des Pulses, die Nahrungsaufnahme, das Verhalten des Sensoriums und dergleichen mehr sollen einer ständigen Kontrolle unterliegen. Geht das Allgemeinbefinden stark zurück, so kann auch trotz der vermehrten Leukocytenzahl der Tod eintreten. Das Sinken derselben kann nach zwei Richtungen hin beurteilt werden: Einmal zeigt dasselbe an, daß der Körper die Infektion überwunden hat und daß die Verhältnisse zur Norm zurückzukehren beginnen, andererseits aber kann die Abnahme der weißen Blutzellen als Signum mali ominis gedeutet werden. Der Bestand des Organismus an verfügbaren Wehreinrichtungen beginnt erschöpft zu werden, die Mikroben tragen den Sieg davon. Hier sehen wir auch wiederum, daß das Sinken allein für die Beurteilung des Verlaufes nicht genügt, dasselbe muß in Verbindung mit dem sonstigen Verhalten des Patienten der Prüfung unterliegen. Parallel mit der Leukocytenkurve soll stets die Bakterienkurve des Blutes betrachtet werden! Es läßt sich ja jederzeit durch die bakteriologische Untersuchung des Blutes eine Vorstellung vom Keimgehalt desselben gewinnen, so daß wir uns durch häufiges Untersuchen desselben ein Urteil über die Zu- resp. Abnahme der Infektion, soweit die absolute Zahl der Keime im Blut als Gradmesser für diese angesehen werden kann, zu bilden imstande sind. Bezeichne ich die Menge der Keime als „Infektionskoeffizient“, die Höhe der Leukocytenzahl als „Abwehrkoeffizient“, so vermag ich aus dem Verhältnis dieser beiden Zahlen zueinander mit Berücksichtigung der Symptome von seiten

des Allgemeinbefindens des Kranken wohl ein annähernd sicheres Urteil über den Ablauf der Infektion zu gewinnen.

Ich habe den Abwehrkoeffizient so bestimmt, daß ich bei Zugrundelegung des Normalverhältnisses von 1:700, die Zahl, welche angibt, um wieviel die Leukocyten gegenüber der Norm vermehrt sind, als Abwehrkoeffizient bezeichnet habe. Man kann so vom Koeffizient 8, 9, 10 sprechen. Es wird damit ausgedrückt, daß die Zahl der Leukocyten um das 8, 9, 10fache vermehrt ist. —

Wie wir am Beispiel der akuten Osteomyelitis gesehen haben, ist die Vermehrung der Leukocyten im Blut abhängig von einer mehr oder weniger rapiden Vermehrung der lymphoiden Zellen in den Organen, deren Substanz zum größten Teil aus jener besteht; der allgemeinen Blutleukocytose muß erst eine lokale Leukocytose der lymphatischen Apparate vorausgehen. Wenn auch zugegeben werden muß, daß eine Vermehrung der zirkulierenden meisten Blutzellen im Blute selbst stattfindet, wie wir dieses durch den Befund von Mitosen direkt nachweisen können, so spielt die Vermehrung auf diesem Wege doch nur eine nebensächliche Rolle gegenüber der gewaltigen Zellproduktion durch indirekte Zellteilung in den lymphatischen Lagern selbst. Ganz besonders intensiv aber ist die Zellproduktion und die Überschwemmung des Blutes mit lymphatischen Zellen, wenn die bakteriellen Reize ihren Angriff direkt gegen die lymphatischen Lager richten, d. h. bei der Erkrankung der lymphatischen Substanz.

Die lymphatische Substanz ordnet sich in den verschiedenen Gegenden des Organismus zu mannigfaltigen wohl charakterisierten Organen. Wir finden lymphoide Zellen in den verschiedensten Regionen des Körpers verstreut, wo sie kleine lymphoide Herde und kleinste Lymphknötchen bilden. Saxer hat das Vorkommen zahlreicher Herde, zur Gruppe der Leukocyten gehöriger Zellen, in der Nachbarschaft der Gefäße beim Foetus nachgewiesen; er konstatierte in denselben alle Übergangsformen von großen mehrkernigen Rundzellen zu Lymphocytenformen, Riesenzellen und kernhaltigen roten Blutkörperchen. Die Annahme war demnach nicht von der Hand zu weisen, daß ähnliche Bildungsstätten von Leukocyten, d. h. außerhalb der eigentlichen blutbildenden Organe, auch beim Erwachsenen vorkommen. Neben rudimentären, den fötalen ähnlichen lymphoiden Organen, sehen wir die Substanz als solitäre oder aggregierte Knoten auftreten, wir sehen dieselbe zu drüsenähnlichen Gebilden zusammentreten und im Markgewebe des Knochens einen nicht unbeträchtlichen Teil desselben einnehmen.

Wir können demnach, je nachdem, welche Gruppen lymphatischer Substanz erkranken, distinkte Krankheitsbilder aufstellen, die alle das Gemeinsame haben, daß die pathologisch-anatomischen Vorgänge dieselben sind, nur die Beziehungen zur Umgebung gestalten die Symptome von seiten des Gesamtorganismus verschieden.

Unter den verschiedenen lymphatischen Apparaten können wir folgende bezeichnen, die besonders häufig erkranken und ein bestimmtes Krankheitsbild geben:

I. Erkrankung der Lymphknoten des Nasenrachenraumes — des Waldeyerschen Schlundringes;
II. die Erkrankung der Lymphknoten der Appendixwand;
III. die Erkrankung der Lymphdrüsen;
IV. die Erkrankung des Knochenmarkes.

Unter diesen 4 Typen der Erkrankung lymphatischer Substanz lassen sich eine Reihe der häufigsten chirurgischen Erkrankungen des Kindesalters unterbringen; es sind dieses:

I. Die Eiterkrankheiten des lymphatischen Schlundringes: Abszeß. retropharyngealis, angina tonsillaris usw.;
II. die Eiterkrankheiten des Proc. vemiformis: Appendicitis.
III. die Eiterkrankheiten der Drüsen: Lymphadenitis.
IV. die Eiterkrankheiten des Knochenmarkes: Osteomyelitis.

Alle diese Erkrankungen stellen keine bakteriologischen Einheiten dar, alle jene Mikroben, die imstande sind, das Gewebe unter mehr oder weniger bedeutender Nekrose zu verflüssigen, können als Erreger obiger Krankheitszustände in Frage kommen.

Der pathologisch-anatomische Vorgang ist stets derselbe; die Prozesse, die sich in den lymphoiden Zellen abspielen, unterscheiden sich nicht voneinander. Es handelt sich stets um Proliferationsvorgänge, die als solche eine Zeitlang persistieren können, um dann rückgängig zu werden; die Mikroben können aber auch unter dem Bilde der trockenen oder flüssigen Nekrose den Untergang des besiedelten Bodens herbeiführen. Daß die Reaktion des Organismus dabei eine verschiedene ist, hängt

von der Beschaffenheit des Organes ab, in welches die lymphoide Substanz eingelagert ist; auch die Beziehung derselben zur Umgebung bestimmt den weiteren Verlauf der Erkrankung. Die Eiterung in einer oberflächlich gelegenen Lymphdrüse verläuft in der Regel unter wenig stürmischer Reaktion des Organismus; der Eiter steht unter geringer Spannung und kann leicht, spontan sowohl wie durch Kunsthilfe nach außen durchbrechen. Im Gegensatz dazu ist die Eiterung im Knochen, die Osteomyelitis ganz anders zu beurteilen, weil die entzündlichen Krankheitsprodukte, von starren Knochenwänden eingeschlossen, unter starkem Druck stehen. Die Verhältnisse für die Resorption des Eiters liegen hier günstig; außerdem kann aber auch durch Thrombosierung von Knochenvenen und Infektion dieser Thromben eine Aussaat septischer Emboli stattfinden, die eine metastatische Blutinfektion zu erzeugen vermögen (Staphylomycois, Streptomycosis usw. metastatica).

Wieder anders liegen die Verhältnisse bei der Erkrankung der lymphoiden Substanz des Proc. vermif.; hier ist es die ungünstige Lage des Organes inmitten der Bauchhöhle, die einen an und für sich harmlosen Prozeß zu einem so exquisit gefahrvollen stempelt, weil derselbe auf das Peritoneum überzugreifen vermag, wo er zu den mannigfachsten pathologischen Bildungen, vom einfachen circumskripten, abgesackten Abszeß bis zur diffusen peritonealen Jauchung führen kann.

Hält man die Tatsache fest, daß die genannten Erkrankungszustände mit einer mehr oder weniger hochgradigen Leukocytose einhergehen, so kann man sich versucht sehen, in diesem Vorgang eine gewisse Zielstrebigkeit des Organismus zu erblicken. Es hat den Anschein, als ob die Leukocyten die natürlichen Schutzkräfte des Körpers darstellen, die derselbe im Moment der Gefahr mobil zu machen imstande ist. Wir dürfen aber nicht vergessen, daß das, was uns Zweckmäßigkeit resp. Zielstrebigkeit zu sein scheint, nichts anderes ist, als die Wechselwirkung zwischen Bakterien und Leukocyten, die wesentlich auf der Grundlage biochemischer und biomechanischer Kräfte erfolgt. Das was uns das eine Mal das Nutzbringende der adenoiden Substanz zu sein scheint, die Fähigkeit derselben, durch lebhafte Poliferation ein schnell anwachsendes Leukocytenheer in Bewegung zu setzen, versagt ein anderes Mal, und wir sehen, wie die Mikroben, die sich in den lymphatischen Lagern angesiedelt haben, durch schnelle Vermehrung die Substanz derselben eitrig schmelzen und jene Krankheiten erzeugen, die wir als Tonsillitis, Osteomyelitis, Appendicitis usw. bezeichneten. Eine

rein teleologische Betrachtungsweise ist falsch! Der Organismus zeigt aber in jedem kleinsten Teile seines Bestandes das Bestreben, das Einzelleben desselben zu erhalten. Wirkt irgendeine Schädlichkeit dauernd oder vorübergehend ein, so treten sofort Kräfte auf, die diese zu paralysieren suchen; fallen die schädigenden Momente fort, so schwinden auch jene wieder. Besäße der Organismus diese Fähigkeit nicht, seinen Weiterbestand durch Ausbildung von Schutzkräften zu sichern, so würde er bald den vielen Feinden, denen er beständig ausgesetzt ist, erliegen.

Die mikroparasitären Schädlichkeiten, welche die lymphoide Substanz treffen, wirken nicht stets in so akuter Weise ein, daß der Untergang derselben die Folge ist. Ist der Reiz nicht zu intensiv und wirkt er mehr chronisch ein, so können sich dauernde hyperplastische Zustände des lymphatischen Gewebes gewisser Regionen herausbilden. Es gibt eine Reihe derartiger Erkrankungen im kindlichen Organismus, die mit chronisch hyperplastischen Drüsenschwellungen einhergehen. Die mannigfachen bakteriellen Schädlichkeiten, die von den lymphatischen Rachengebilden her in den Körper einzudringen versuchen, können chronische Hyperplasieen des lymphatischen Schlundringes erzeugen; von hier aus kann eine Mitbeteiligung der regionären Lymphdrüsen des Halses erfolgen. Ich habe in der chirurgischen Ambulanz des Krankenhauses des Roten Kreuzes schon vor Jahren eine große Reihe von Kindern, es mögen wohl gegen 60 sein, die an hyperplastischen Zuständen der Tonsillen litten, auf die Halsdrüsen untersucht; dabei konstatierte ich, daß die regionären Lymphdrüsen der Seite, wo die Tonsille erkrankt war, stets mehr oder weniger stark geschwellt waren. Die Schwellung der Lymphfollikel und -Drüsen stellt zunächst noch keine Erkrankung sui generis dar, sie ist lediglich der Ausdruck, daß die Irritabilität der lymphatischen Substanz geweckt ist und auf die Aggressivität der bakteriellen Noxe mit lebhafter Wucherung ihrer zellulären Elemente reagiert. Der ganze Prozeß ist somit zunächst nichts anderes als eine Art der „Abwehrbewegung" der lymphatischen Substanz. Wie ich schon vorhin bemerkte, ist in der Art, wie sich das lymphatische Gewebe gegen das Eindringen der Mikroben wehrt, kein teleologischer, auf die Erhaltung des gesamten Organismus gerichteter Vorgang zu sehen. Trifft die lebende lymphatische Zelle mit pflanzlichen Keimen zusammen, so gibt es für sie nur zwei Eventualitäten, entweder sie erliegt der Aktion der letzteren oder sie reagiert in der einzig ihr zu Gebote stehenden Weise, d. h. der pflanzliche Reiz wirkt auf sie im Sinne der

Proliferation ein, sie fängt an, sich schneller oder langsamer zu vermehren. Die Reaktion der Gewebszellen stellt unter pathologischen Verhältnissen ja kein Novum dar, dieselbe erfolgt unter denselben Erscheinungen wie in der Norm und bewegt sich durchaus in der Breite der als physiologisch bekannten Tatsachen. Verschoben ist nur der zeitliche Ablauf derselben; die Erscheinungen sind quantitativ aus dem Rahmen des als herkömmlich bekannten herausgetreten — wir vermissen das Gesetzmäßige und für gewöhnlich Stattfindende in der Ökonomie der Gewebe, in denen sich derartige Ernährungsstörungen abspielen. Zellen gehen ununterbrochen zugrunde; kontinuierlich findet dafür ein Ersatz durch Proliferation von den restierenden Gewebselementen her statt; tritt aber nun plötzlich eine so massenhafte Produktion von Zellen ein, daß dieselbe uns schon äußerlich als Tumor imponiert, so müssen wir im zeitlichen Ablauf des Prozesses eine Anomalie konstatieren, die uns als pathologisch erscheint und für welche wir einen Grund zu suchen berechtigt sind.

Bei den Proliferationsprozessen der lymphatischen Substanz, die wir eben betrachteten, nahmen wir an, daß die die Irritabilität der lymphatischen Zellen weckenden bakteriellen Reize ihren Angriffspunkt direkt und primär gegen letztere richteten; es kann aber nun auch eine Mitbeteiligung der lymphatischen Substanz in mehr sekundärer Weise erfolgen.

Im Jahre 1893 hatte schon Ponfick[1]) in einem in der Berliner medizinischen Gesellschaft gehaltenen Vortrag die Aufmerksamkeit auf gewisse, von ihm bei einer Reihe von akuten und chronischen Infektionskrankheiten beobachtete, seinen Angaben nach hauptsächlich das Skelett wachsender Individuen betreffende Veränderungen gelenkt, die er als Ausdruck bakterieller Metastasen aufzufassen geneigt war. Über mikroskopische und bakteriologische Befunde erwähnte er allerdingt nichts, er ist somit den Beweis für die von ihm gemachten Angaben de facto schuldig geblieben.

In demselben Jahre habe ich[2]) eine Reihe von experimentellen Untersuchungen angestellt, die im wesentlichen den Zweck verfolgten, die Einwirkung der Typhuskeime auf das Knochenmark zu studieren. Zu diesem Zweck wurden Aufschwemmungen der Reinkultur Tieren intravenös injiziert. In bestimmten Zwischenräumen wurde das Mark der Röhrenknochen, meist des Femur bakteriologisch untersucht. Unter 10 Versuchen gelang 5 mal

1) Über Metastasen und deren Heilung. Berl. klin. Wochenschrift 1893, 46.

2) Die Knochenerkrankungen im Typhus. P. Klemm, Langenbecks Arch. XLVI, Heft 4, 1893.



Weiterhin untersuchte F. das Mark von Personen, die an Krankheiten
·storben waren, die durch den Diplococcus lanceolatus hervorgerufen
urden. In diese Gruppe gehören 18 Fälle. 13 davon betrafen Pneu-
·onien, in den übrigen handelte es sich 2 mal um eitrige Cerebrospinal-
eningitis, 1 mal um eitrige Pleuritis, Perikarditis und ulceröse Aorten-
ıdokarditis neben zentralen pneumonischen Herden, 1 mal um Pneumonie
it Cerebrospinalmeningitis und 1 mal um Perikarditis. In 14 Fällen
ar der Bakterienbefund im Mark positiv. Die mikroskopische Unter-
ıchung ließ hier sowohl das Auftreten miliarer Lymphome, die aus ge-
ıcherten Lymphocyten bestanden, als auch circumskripte Herderkran-
ıngen im Mark erkennen. Ähnlich war der Befund an 17 Kranken, die
ı Streptomykosen verstorben waren. Das Mark zeichnete sich in der
·gel durch einen enormen Reichtum an Streptokokken aus. Von großem
teresse ist der Mikrobenbefund bei einer Krankheit, die ätiologisch noch
nz unaufgeklärt ist, für deren Verlauf und Ausgang etwa die Konkurrenz
Streptokokken von großer Bedeutung ist, nämlich der Scharlach.
ıtersucht wurden 10 solcher Fälle; 1 mal war der Befund negativ, 6 mal
ırden Streptokokken gefunden, 1 mal nur Staphylococcus aureus, in den
rigen Fällen aber beide Mikrobenspezies zusammen. Die mikroskopisch
·htbaren Veränderungen im Marke waren völlig denen bei Diplococcus
ıceolatus analog.

Etwas Ähnliches ließ sich bei der Diphtherie konstatieren; von 13
·anken, deren Mark untersucht wurde, ließ sich nur in einem Fall der
ezifische Erreger in demselben nachweisen, dagegen fanden sich fast in
en Fällen Streptokokken.

Bei der Betrachtung obiger Befunde sehen wir, welche nahen
:ziehungen zwischen Wucherungsprozessen der lymphatischen Sub-
ınz, speziell hier derjenigen des Knochenmarks, und Infektions-
ankheiten, besonders solchen, wo die pyogenen Kokken, sei es als
ıno- oder Deuteroinfektionserreger, in Betracht kommen, bestehen.
e Keime werden in der lymphatischen Substanz abgelagert und
nnen dort lange Zeit, oft ein jahrelanges symbiotisches Dasein
t den Gewebszellen führen, ohne daß es zu einer spezifischen
·krankung kommt. Es sind in der Literatur Fälle beschrieben
ırden, wo Typhuskeime mehrere Jahre lang eine latente Infektion
s Knochenmarks verursacht haben, bis dann durch irgendeine,
·ht näher bekannte Ursache die Mikroben aus dem Latenzstadium
raustraten und ganz bestimmte pathologische Veränderungen im
ıochenmark erregten.

In ähnlicher Weise wie Keime im Knochenmark gefunden
ırden, läßt sich auch die Anwesenheit von solchen in den mannig-
·hen Lymphdrüsen des menschlichen Körpers nachweisen. Die
·eptomykosen der Halsdrüsen bei Scharlach und Diphtherie sind
allgemein bekannt, ebenso die Erkrankung der mesenterialen

Lymphknoten im Anschluß an Typhus, Dysenterie und dergl. mehr.

Für die Follikel der Appendix ist der strikte Nachweis von Keimen nicht zu leisten, weil ja normalerweise eine ganze Reihe von Bakterien schmarotzend auf der Schleimhaut angetroffen werden kann; in der Mehrzahl sind es unsere bekannten pyogenen Kokken. Wir können aber den Eintritt infektiöser Keime in das lymphatische Gewebe des Proc. vermif. resp. das plötzliche Aktivwerden der physiologischen Appendixepiphyten aus zwei anderen Tatsachen erschließen:

1. Aus Wucherungsvorgängen, die wir mikroskopisch in den Follikeln der Appendix nachweisen können, ohne daß intra vitam eine Appendixerkrankung vorlag;
2. aus den klinischen Erscheinungen einer Appendixaffektion, die sich im Verlauf einer Infektionskrankheit einstellte. —

Jalaguier[1]) war der erste, der das Auftreten einer Appendicitis im Anschluß oder im Verlauf von Infektionskrankheiten beschrieb; er beobachtete einen akuten Gelenkrheumatismus, der von Appendicitis gefolgt war, ferner eine solche nach Masern, Typhus, Varicellen und Scharlach.

Talamon[2]) beschrieb einen von Parotitis gefolgten Fall von Pneumonie, in der Rekonvaleszenz trat eine akute Appendicitis auf.

Merklen[3]) erwähnt 3 Fälle von Appendicitis, die im Anschluß an eine Influenza auftraten, sich in ihrem Verlauf aber in keiner Weise von der gewöhnlichen Appendicitis unterschieden, so daß der Name „Appendicite grippale" eigentlich nichts besagte.

Apolant[4]) sah die Wurmfortsatzerkrankung sich nach einer Angina einstellen.

Anghel[5]) führte Fälle an, die einem Scharlach, einer Tonsillitis oder einem Typhus folgten.

Eine ganze Reihe von Autoren glaubt, daß die Influenzabazillen sehr wohl imstande sind, Infektionen des Wurmfortsatzes zu erzeugen, so Larger.[6])

---

1) Bullet. med., Juin 1895, p. 615; août 1895, p. 736; Traité de Chirurg p. 349; Soc. de Chirurg., 2 déc. 1896.

2) Méd. mod. avril, juin, octobre 1890; Appendicite et pérityphlite, Paris 1892; Med. mod. 1896, 9; Soc. méd. des hôp. Séance 21 févr. 1896.

3) Appendicite grippale. Soc. méd. des hôp. Ref. Sem. méd. 1897.

4) Über das gleichzeitige Vorkommen von Angina und Perityphlitis.

5) Étude sur la pathogénie de l'appendicite. Therap. Monatshefte 1877, 2. Thèse de Paris 1897.

6) Traitement médical de l'appendicite. 13. Congr. franç. de Chirurg. Paris 1899.

Faisan[1]) geht so weit, daß er die Influenza als die hauptsächlichste Ursache der Appendicitis annahm, „la grippe est la véritable cause de l'appendicite."

Adrian[2]) gelang sogar der Nachweis von Influenzabazillen im Eiter eines paraappendikulären Abszesses, der nach Influenza entstanden war. Derselbe Forscher hat Bakterienaufschwemmungen von Staphylokokken, Streptokokken, Typhuskeimen, Pneumokokken und anderen Kaninchen in die Ohrvene injiziert; er konnte dann regelmäßig entzündliche Veränderungen in der Wand des Wurmfortsatzes nachweisen, die sich in starker Wucherung der lymphatischen Elemente und kleinen Nekrosenherden auftraten. Wir sehen also, daß ganz wie im Knochenmark auch in der lymphatischen Substanz der Appendix Wucherungsvorgänge auftreten können, sobald bakterielle Noxen im Blute kreisen.

Es fragt sich nun, welches sind die Ursachen, die die nahen Beziehungen zwischen den Zellen der lymphoiden Gewebe der Drüsen, Follikel und des Knochenmarks und den pflanzlichen Mikroben begründen?

Wir können zwei solche Momente namhaft machen:

1. Die Tatsache, daß sich lymphatische Substanz besonders gern dort anbildet, wo sich bakterienreiche Ostien und Höhlen finden;
2. der verlangsamte Blutstrom im Gebiete der lymphatischen Substanz.

Zu den konstant am stärksten von Mikroben besiedelten Regionen des menschlichen Körpers gehört der Nasenrachenraum und die Darmhöhle. Hier finden wir denn auch lymphatische Substanz in reichem Maße angeordnet. Im Nasenrachenraum ist es der Waldeyersche lymphatische Schlundring, der die Gesamtheit der Lymphapparate umfaßt; im Darm finden wir adenoides Gewebe in Form solitärer und aggregierter Haufen, sowie der Follikel in der Appendixwand. Wenn wir der chemotaktischen Eigenschaften der lymphoiden Zellen gedenken, so ist uns die physiologische Aufgabe dieser Leukocytenwälle, die den Körper gegen das Einbrechen der Bakterien schützen, klar. Wir sehen, wie sich dieser Vorgang beständig erneuert, indem das Anwachsen des bakteriellen Stimulus die lymphatische Substanz in Wucherung geraten läßt. Wir bezeichneten diesen Prozeß als „Abwehrbewegung" der lympha-

1) Sur la nature et traitement de l'appendicite. Soc. méd. des hôp. Séance de 24 mars 1899. Ref. Semaine méd. 1899, 14.

2) Die Appendicitis als Folge einer Allgemeinerkrankung. Mitteilungen aus den Grenzgebieten, Bd. VII, 1901.

tischen Substanz. Aus diesem engen Zusammenleben von Pflanzen- und Tierzellen läßt sich aber auch die Leichtigkeit verstehen, mit welcher eine Erkrankung der lymphatischen Gewebe, auf welchen die Mikroben in Wucherung geraten sind, entsteht. —

Es ist eine Tatsache von großem Interesse, daß auf bestimmten Geweben beständig auch ganz bestimmte Bakterien schmarotzen, sodaß die Erkrankungen jener Gebiete durch das Vorherrschen einer bestimmten Mikrobenspezies charakterisiert werden.

Auf den lymphatischen Gebilden des Nasenrachenraumes treffen wir beständig Streptokokken, die sich für gewöhnlich im Stadium der Latenz befinden, aus der sie aber zu jeder Zeit heraustreten können und in die Gewebe einzudringen vermögen. Ich[1]) habe in einer Reihe von Fällen den Belag gesunder Tonsllen bakteriologisch untersucht und habe stets die Anwesenheit von Streptokokken konstatieren können. Bringt man die Keime unter andere Verhältnisse, so kann man mit ihnen Erkrankungen hervorrufen, die auch sonst durch dieselben verursacht werden. Ich habe z. B. mit ihnen durch Verimpfen auf das Kaninchenohr, Erysipel erzeugen können. Neben Streptokokken finden wir auch die ihnen stammverwandten Pneumokokken.

Auf der Haut lassen sich stets Staphylokokken, meist die ungefärbte Form derselben, nachweisen[2]); durch passende Züchtung aber können wir aus den weißen Keimen, vollvirulente orangefarbene Kokken erzeugen, die durch Verreiben in die Haut Furunkel, Karbunkel, Abszesse und dergl. mehr zur Entstehung bringen.

Auf der Schleimhaut des Darmes und der Appendix wuchern nun stets Kolibazillen, die bis vor nicht allzulanger Zeit als unschuldige Saprophyten galten. Die ätiologische Forschung der letzen Jahre hat sie aber dieser Eigenschaft entkleidet und gezeigt, daß unter Umständen eine ganze Reihe von Erkrankungen durch jene Keime verursacht werden kann. Nicht allein auf die Schleimhaut und die Follikel bleibt ihre Tätigkeit begrenzt, sie gelangen auf dem Wege der Blut- und Lymphbahn in andere Organe, so z. B. in das Knochenmark, wo sie Eiterungsprozesse anzuregen vermögen, in die geschwellte Schilddrüse, wo sie die Strumitis erzeugen und

1) Paul Klemm, Über das Verhältnis des Erysipels zu den Streptomykosen, sowie über die Epidemiologie desselben. Grenzgebiete, Bd. VII.

2) Paul Klemm, Über die Sterilität der Haut. Deutsche Zeitschrift f. Chir. Bd. 75, 1905.

dergl. mehr. Häufig werden sie auch als Erreger der schweren Formen der Peritonitis in der Bauchhöhle angesehen.

Für gewöhnlich findet zwischen den Mikroben und den Zellen des lymphatischen Gewebes ein Gleichgewichtszustand statt. Die vitalen Eigenschaften der tierischen Zellen verhindern ein zu starkes Wuchern der ersteren, wodurch sie ein Überwicht über die Gewebszellen erhalten können und diese zu vernichten imstande wären. Wir können hier mit Fug und Recht von einer „latenten Infektion" sprechen und müssen nur nach den Gründen forschen, welche den Prozeß aus dem Stadium der Latenz herausführen und die Infektion manifest werden lassen.

Es gibt eine Reihe von Krankheiten, die ätiologisch nichts mit den genannten Mukosa- und Hautepiphyten zu tun haben, die aber dennoch jene latente Infektion der lymphatischen Substanz aufheben und ein Aktivwerden der Mikroben bewirken, sodaß sie in die Gewebe eindringen und ihre deletären Eigenschaften entfalten können.

Solche Erkrankungen sind z. B. der Scharlach. Ätiologisch hat derselbe nichts mit den Streptokokken zu tun und doch spielen Streptomykosen im Verlauf desselben sowie als Nachkrankheiten eine wichtige Rolle.

Einen ähnlichen Vorgang der Aktivierung der physiologischen Schleimhautepiphyten des lymphatischen Schlundringes sehen wir auch bei der Diphtherie, wenngleich auch hier der Prozeß nicht mit jener Häufigkeit auftritt, wie beim Scharlach. Eine weitere Erkrankung, die häufig mit einer Streptokokkenwucherung vergesellschaftet ist, stellt die Influenza dar. Wir sehen hier eine ganze Reihe strepto- und pneumomykotischer Infektionen, die ja beide viel Verwandtes haben, zustande kommen. Es ist aber nicht nur die lymphatische Substanz der Rachenorgane, die von den aggressiv werdenden Keimen krankhaft verändert wird, auch die Follikel anderer Organe werden mehr oder weniger in Mitleidenschaft gezogen. Ich referierte schon oben über die Beobachtungen einer Reihe von Autoren, die Wucherungsvorgänge des lymphatischen Gewebes der Appendix im Anschluß an Infektionskrankheiten, wie Masern, Scharlach, Influenza usw. beschrieben haben.

Ich verweise hier noch auf die Arbeit von Felix Franke[1]), in der speziell des häufigen Zusammentreffens von Influenza und Appendicitis Erwähnung geschieht. Hierher gehören auch die im

1) Über einige chirurgisch wichtige Komplikationen und Nachkrankheiten der Influenza. Grenzgebiete der Medizin Bd. V.

Verlauf von Infektionskrankheiten so häufig beobachteten schmerzhaften Sensationen in der Blinddarmgegend, die als Colica appendicularis aufgefaßt werden müssen, weil sie durch Wucherungsvorgänge der lymphatischen Apparate der Appendixwand erklärt werden können.

Die Erkrankung der lymphatischen Apparate während einer Infektionskrankheit sind in der Regel nicht als Metastasen aufzufassen, dieselben sind als Mischinfektionen resp. Deuteroinfektionen zu betrachten, die auf eine bisher noch nicht erklärte Weise durch das primäre Leiden in Erscheinung treten. Infolge der Durchseuchung des Körpers mit irgend einer Infektionskrankheit wird häufig die Bedingung für das Manifestwerden irgend einer, bis dahin latent verlaufenden Infektion günstig gestaltet; so sehen wir z. B., daß nach Masern und Keuchhusten tuberkulöse Prozesse der Knochen and Gelenke auftreten resp. bereits erloschene wieder aufflammen und sehr oft einen insidiösen Verlauf nehmen. Das Typhusgift schafft die Disposition zu staphylomykotischen Mischinfektionen, so daß im Anschluß oder im Verlauf eines Typhus allerhand Staphylomykosen, wie Furunkel. Karbunkel, multiple Haut- und Muskelabszesse, sowie auch Knochenmarkentzündungen keine Seltenheit sind.

Der zweite Punkt, den ich für die engen Beziehungen, die zwischen lymphoidem Gewebe und Mikroben bestehen, verantwortlich machte, war die verlangsamte Blutzirkulation innerhalb des lymphatischen Gewebes. Es können so jederzeit Mikroben, die im Blut suspendiert, von diesem fortgeführt wurden, an Orten. wo sich die Strömung verlangsamt und das Strombett weiter wird niedergeschlagen werden; die Keime können hier wiederum längere Zeit mit den lymphoiden Gewebszellen ein symbiotisches Dasein führen, bis sie durch irgend eine Einwirkung ihre Aggressivität geltend zu machen beginnen. Keime aber vermögen von allen den Punkten, wo dieselben physiologisch schmarotzen, in die Blutbahn zu gelangen. Alle jene kleinen bakteriellen Effloreszenzen, an denen das ausgedehnte Hautorgan ja meist so reich ist, stellen ebensoviele Depots dar, die eine Schwängerung des Blutes mit Mikroben zu bewirken imstande sind. Ganz unbekannt sind uns die Bedingungen nicht, welche die latente Infektion in eine manifeste zur verkehren vermögen. Die experimentellen Untersuchungen über die Ätiologie der Osteomyelitis haben uns Fingerzeige gegeben. nach welcher Richtung dieselben zu suchen sind.

Im wesentlichen sind es Veränderungen und Störungen der

Blutzirkulation innerhalb des lymphatischen Gewebes, die eine Aktivierung der Mikroben begünstigen. Die Verhämmerung des Knochens, die zeitweilige Absperrung des Blutstromes durch eine elastische Ligatur rufen innerhalb des Markes kleine Blutungen, Hämatome hervor, die unter dem Einfluß pyogener Kokken eitrig zerfallen können. Etwas Ähnliches geschieht durch die Invasion von Keimen in die lymphoiden Gewebe. Ich selbst habe experimentell nachgewiesen, daß eine vorhergehende Durchseuchtung mit Typhusgift, das Haften der Staphylokokken begünstigt, so daß durch Injektion einer Aufschwemmung derselben in die Ohrvene von Kaninchen, die einige Zeit vorher mit Typhusbakterien infiziert worden waren, im Knochenmark echte Eiterungen hervorgerufen werden können. Die schon erwähnten anatomischen Untersuchungen E. Fränkels haben den Schlüssel zu diesem Vorgang geliefert. —

Ich glaube, der alte, oft als unwissenschaftlich verhöhnte Begriff der Erkältung kann auch unter diese Betrachtungsweise rangieren. Durch plötzliches Sinken der umgebenden Temperatur werden ähnliche Störungen der Zirkulation erzeugt werden können, wie z. B. durch Verhämmerung des Knochens, oder zeitweilige Unterbrechung der Blutzirkulation, durch Absperrung, so daß ein Haften infizierender Mikroben begünstigt werden kann.

Ich selbst habe Untersuchungen angestellt, über die ich nächstens berichten werde. Dieselben wurden von dem Gesichtspunkt aus unternommen, die Frage zu entscheiden, ob das Knochenmark nach plötzlicher Einwirkung tiefer Temperaturen geneigt ist, durch in die Blutbahn injizierte pyogene Kokken in Eiterung versetzt zu werden. —

Wie verlaufen nun die Prozesse, die sich an die bakterielle Infektion des lymphatischen Gewebes schließen und die wir gewöhnlich als entzündliche zu bezeichnen pflegen? Spielt sich die Entzündung der lymphatischen Substanz unter den gleichen Symptomen ab, wie die gleiche Erkrankung an anderen Gewebsabschnitten?

Es hat sich in neuerer Zeit immer mehr das Bestreben geltend gemacht, mit dem Begriff der Entzündung zu brechen, da er zu der ätiolologischen Forschung unserer Zeit schlecht paßt. Schon Thoma hat vor Jahren darauf hingewiesen, wie schwierig sich der Begriff der Entzündung in der Pathologie aufrecht erhalten läßt. Definiert man dieselbe als eine lokale Erkrankung, welche sich aus den Erscheinungen der Zirkulationsstörung sowie den Vorgängen der progressiven und regressiven Metamorphose zusammensetzt, so

ist es klar, daß nach dieser Definition die meisten Organerkrankungen, auch die degenerativen als entzündliche aufgefaßt werden können, wie denn das auch tatsächlich geschehen ist. Erklärt man die Entzündung aber als eine Ernährungsstörung der Gewebe, welche sich durch Exsudation kennzeichnet, so faßte man den Begriff wiederum zu eng, da es eine große Reihe von Ernährungsstörungen gibt, die als entzündliche betrachtet werden müssen, bei denen aber die Exsudation gegenüber den progressiven Prozessen in den Hintergrund tritt.

Wir können das Wesen der Entzündung nur begreifen, wenn wir den ganzen Vorgang in seine einzelnen Komponenten zerlegen. Dabei erkennen wir, daß die Ursachen der Entzündung sehr mannigfache sein können, während die Reaktion der Gewebe aber die gleiche ist. Natürlich wird das eine Mal dieses, das andere Mal jenes Symptom des entzündlichen Prozesses deutlicher ausgesprochen sein. Es hängt dieses damit zusammen, daß die möglichen Reaktionen der Gewebe äußeren Reizen gegenüber nur beschränkte sind, während der Reiz selbst sehr mannigfacher Art sein kann.

Wir können demnach die Entzündung nicht anders definieren, als eine Reihe von Reaktionen, mit welchen die Gewebe des Körpers auf eine Reihe äußerer Schädlichkeiten, welche dieselben treffen, antworten. Diese Irritamente können mechanischer, thermischer, chemischer und bakterieller Natur sein. Die Reaktionen selbst spielen sich nach 2 Richtungen hin ab. Es treten Symptome von seiten des Zirkulationsapparates auf und neben diesen Wucherungsvorgänge der Gewebszellen. Regressive Prozesse kommen wohl bei der Entzündung vor, sie vermögen dieselbe wohl auch zu unterhalten, doch gehören sie nicht zum Wesen derselben. Lange Zeit hindurch, bis auch noch in unsere Zeit hinein, hat man, auf die Autorität Virchows gestützt, das Wesentliche der Entzündung nicht in der Zirkulationsstörung, sondern in der Ernährungsstörung der Gewebe, der Zellen gesehen. Die Lehre von der Reizung der Zelle beherrscht die gesamte Zellularpathologie. Der Effekt des Entzündungsreizes machte sich an den Zellen in doppelter Weise bemerkbar, er regte dieselben zur Veränderung nutritiver und formativer Art an.

Diametral entgegengesetzte Anschauungen vertrat Cohnheim und seine Schule. Sie sahen das Wesentliche des entzündlichen Prozesses nicht in Veränderungen der Gewebszellen, sondern in Vorgängen am Zirkulationsapparat, die als die Folge einer Zirkulationsstörung aufzufassen sind. Auch diese Anschauung leidet an

einer zu großen Einseitigkeit der ausschließlichen Betonung der Zirkulationsstörung als des maßgebenden Faktors für das Zustandekommen der entzündlichen Erscheinungen. Wir dürfen nicht vergessen, daß die Symptome der Entzündung nur modifizierte physiologische Vorgänge sind, die sich aber unter Einwirkung eines pathologischen Reizes quantitativ und qualitativ verschoben haben. Die Symptome der Entzündung müssen daher alle jene Komponenten aufweisen, die sich auch unter normalen Verhältnissen im Stoffwechsel der Gewebe nachweisen lassen. Es findet in der Norm stets eine Transsudation von Flüssigkeit in die Gewebe statt, es wandern zellige Elemente durch die Gefäßwände, und Gewebszellen vermehren sich konstant auf dem Wege der direkten und indirekten Teilung.

Unter den pathologischen Wachstumsverhältnissen des akuten Entzündungsprozesses müssen sich jene eben genannten Erscheinungen wiederfinden lassen.

Die Wahrheit liegt also in der Mitte der, die extremsten Stationen kennzeichnenden Anschauungen von Virchow und Cohnheim. Wir können nicht in Abrede stellen, daß der Entzündungsprozeß direkt anregend auf die zelligen Elemente einwirkt und dieselben zur Proliferation veranlaßt. Natürlich ist diese Eigenschaft in verschiedenen Zellen in verschieden hohem Grade ausgesprochen. Am intensivsten zeichnen sich die lymphoiden Zellen durch hochgradige Reizbarkeit aus, die sich nach verschiedener Richtung hin bemerkbar macht: Proliferation, Phagocytose, Chemotaxis. —

Der Entzündungsprozeß der lymphatischen Gewebe des Knochenmarks, der Lymphdrüsen, des Waldeyerschen Schlundringes und der Lymphknoten der Appendixwand unterscheidet sich dadurch von der Entzündung anderer Körpergewebe, daß hier bereits ein reiches Leukocytenmaterial angehäuft ist, auf welches der Entzündungsreiz direkt einwirken kann, während im anderen Falle die lymphoiden Zellen zum größten Teil auf dem Wege der Blutbahn herangezogen werden müssen. Deshalb spielen bei der Entzündung des lymphatischen Gewebes hyperplastisch-proliferierende Prozesse, die sich in einer mehr oder weniger rapiden Vermehrung der Zellen durch direkte oder indirekte Teilung äußern, eine viel markantere Rolle, als z. B. bei der Entzündung des Bindegewebes. Natürlich gehen damit parallel die bekannten entzündlichen Veränderungen an den Gefäßen, die Hyperämie, die sich wie stets in einer erhöhten Durchlässigkeit der Gefäß-

wandungen äußert, so daß Serum leichter transsudiert und die weißen Blutzellen dieselbe in verstärktem Maße durchwandern können.

Wenn ich vorhin davon sprach, daß die Leukocyten unter dem Einfluß äußerer Reize in Proliferation geraten, so ist das natürlich nicht so zu verstehen, daß jene der direkte Anlaß für die Zellwucherung sind. Eine derartige Einwirkung ist gar nicht möglich. Treffen Gewebszellen mit äußeren Noxen zusammen, wie z. B. mit Bakterien, Fremdkörpern usw., oder unterliegen sie der Einwirkung abnorm hoher oder tiefer Temperaturgrade und dergl. mehr, so sind stets nur zwei Möglichkeiten denkbar: die Gewebszellen tragen entweder die genannten Schädlichkeiten, sie gewöhnen sich an dieselben oder sie gehen unter dem Einflusse derselben zugrunde. Das Wachstum der Zellen ist auch unter pathologischen Verhältnissen stets abhängig von den Faktoren, die dasselbe innerhalb der physiologischen Vorgänge regulieren; deshalb ist es undenkbar, daß jene genannten äußeren Reize beschleunigend auf das Zellwachstum einwirken könnten. Normalerweise ist das Zellwachstum abhängig von der Blutzufuhr in die Gewebe, sowie von den histomechanischen Beziehungen der gegenseitigen Druck- und Spannungsverhältnisse innerhalb der Gewebe. Der Entzündungsprozeß beeinflußt nun die Gewebe nach beiden Richtungen hin. Die entzündliche Hyperämie sorgt dafür, daß die Blutmenge innerhalb eines bestimmten Gewebsabschnittes größer ist als in der Norm, während die plasmatische Zirkulation, die der Effekt der erhöhten Durchlässigkeit der Gefäßwände ist, das Gefüge der Zellverbände lockert und damit das histomechanische Gleichgewicht verschiebt, wodurch sofort Proliferationserscheinungen in den Zellen angeregt werden, die bestrebt sind, das frühere Gleichgewicht innerhalb der Gewebe wieder herzustellen. Diese beiden Faktoren, die auch in der Norm für die Vermehrung der Zellen verantwortlich zu machen sind, sind es, die während des entzündlichen Prozesses die latente Wachstumsenergie der Zellen manifest werden lassen.[1]) —

Der Reichtum an vorhandener lymphoider Substanz dient nicht allein dazu die Entzündungssymptome zu gunsten der Wucherungsvorgänge der autochthenen Gewebszellen zu verschieben, er muß auch bei der Beurteilung des Verlaufs der Entzündung in Erwägung gezogen werden. Es liegt ein großer Schutz darin, daß die entzündungserregenden Mikroben ihre primäre Wirkung gegen einen so leicht reizbaren Zellkomplex, wie ihn die lymphatische

1) cf. Ribbert, Die Bedeutung der Entzündung. Bonn 1905.

Substanz darstellt, richten. Ohne daß wir uns auf das Gebiet der Hypothese wagen wollen, müssen wir doch gestehen, daß in der Reaktion der Gewebszellen, sei es nun, daß diese in der durch chemotaktische Wirkung erzeugten Einschließung des entzündlichen Herdes, durch heranwandernde Leukocyten beruht, oder aber daß durch rapide Wucherung eine schnelle Vermehrung der primär vorhandenen Zellen erzeugt wird, der wirksamste Schutz gegen eine Ausbreitung des entzündlichen Prozesses besteht, sowie die Möglichkeit gegeben ist, einen Ausgleich des pathologischen Vorganges anzubahnen. Wir sehen andererseits aber auch, und dieses kann denjenigen entgegengehalten werden, die in der entzündlichen Reaktion einen unter allen Umständen heilsamen Vorgang sehen, daß gerade bei einer Zunahme der entzündlichen Symptome die lymphatischen Lager ein ausgezeichneter Boden sind, auf dem sich dieselben leicht fortpflanzen können und bei den nahen Beziehungen die zur Blutzirkulation, wie wir das schon besprochen haben, bestehen, auch auf den gesamten Organismus ihre deletäre Wirkung ausüben werden, die im wesentlichen in einer allgemeinen Blutinfektion mit oder ohne die Bildung lokaler Depôts bestehen wird. Das Heilsame des entzündlichen Vorganges besteht also nur in einer lokalen Reaktion der Zellen gegen die eingedrungenen Entzündungserreger, hält diese Reaktion nicht stand oder wird sie durch die Aktion der letzteren überwunden, so ist das Heilsame des Prozesses aufgehoben und der Körper ist dem Eindringen der Produkte desselben ausgeliefert.

Dieselben Gesichtspunkte, die wir für das Einsetzen nnd den Verlauf der Entzündung des lymphatischen Gewebes gewonnen haben, können wir auch geltend machen, wenn die Entzündung jenen Grad der Intensität annimmt, die wir als „Eiterung" bezeichnen.

Die Mikroben, die am häufigsten bei der akuten Entzündung des lymphatischen Gewebes in Aktion treten, sind:

1. Staphylokokken;
2. Streptokokken;
3. Pneumokokken;
4. Bact. coli comm.;
5. Bact. typh.

Es erhebt sich nun die schon vielfach diskutierte Frage: Können alle diese Keime Eiterung erzeugen oder ist diese nur das Werk der Staphylo- und Streptokokken, der Eitererzeuger par excellence? Wenn wir auch zugeben müssen, daß die Wirkungsweise der ge-

nannten Mikroben in der Regel bestimmte, für die einzelnen Spezies charakteristische Eigentümlichkeiten aufweist, so handelt es sich doch um keinerlei spezifische Wirkung, die nur einer oder mehreren der genannten Gruppen zukommt, den übrigen aber fehlt. Dieselben Mikroben, die das eine Mal die Gewebe eitrig einschmelzen, regen das andere Mal nur eine seröse Exsudation an oder sie bringen käsige Herde in denselben zur Erscheinung.

Wir werden uns zunächst über das Verhältnis der bakteriellen Gewebsreaktion zu dem Vorgang, den wir als Eiterung bezeichnen, klar werden müssen, da dieser Prozeß ja gerade bei den verschiedenen Ernährungsstörungen des lymphatischen Gewebes den wichtigsten Faktor darstellt.

Man hat die Eiterung als den höchsten Grad der Entzündung bezeichnet und dieselbe auch direkt „eitrige Entzündung" genannt. —

Wir können zunächst konstatieren, daß sich bei der Eiterung die Gefäße und die Gewebe beteiligen. Sind irgendwo im Gewebe Mikroben deponiert, so ist das erste, was wir bemerken, eine stärkere Füllung der Gefäße, der Blutstrom wird verlangsamt, es kommt zu reichlicher Exsudation eines eiweißreichen Serums, die von einer mehr oder weniger hochgradigen Emigration von Leukocyten gefolgt ist, je nach der Dauer und der Einwirkung der bakteriellen Noxe. Spielt sich der Vorgang in einem lymphatischen Lager ab, so findet sich hier, wie wir schon bei dem Entzündungsprozeß bemerkten, ein reiches Leukocytenmaterial, welches in Proliferation versetzt werden kann. Als Ursache der Emigration ist die Giftwirkung anzusehen, welche die Bakterienproteine auf die Leukocyten ausüben; diese sind vermöge ihres chemotaktischen Verhaltens gezwungen, sich durch die Gefäßwände hindurch auf direktem Wege in das Gebiet zu begeben, wo die giftigen Diffusionsströme sich geltend machen. Die Leukocyten haben damit ihre Bewegungsrichtung im Gewebe geändert. Während sonst ein Teil der emigrierten Zellen in die Lymphgefäße übertrat (Thoma) unterbleibt dieser Übertritt nunmehr, die Zellen sammeln sich in stetig wachsender Menge um den Giftherd an. Ist der Entzündungsreiz intensiv genug, so stirbt das Gewebe ab, es wird zur Nekrose gebracht. Unter den Ursachen derselben mag eine Konkurrenz mehrerer mitspielen. Neben direkt nekrotischen Eigenschaften, wie sie die giftigen Stoffwechselprodukte der Bakterien gewiß besitzen, werden auch wohl mechanische Ursachen zu nennen sein, die durch Beeinträchtigung der Zirkulation am Gewebstod direkt beteiligt sind. Das abgestorbene Gewebe wird nun verflüssigt. Es ist viel darüber

gestritten worden, ob der eitrigen Schmelzung stets eine Nekrose des Gewebes vorausgehen muß, oder ob der Eiter auch lebendes Gewebe zu lösen vermag. Die Untersuchungen haben ergeben, daß die eitrige Zersetzung der Gewebe stets an der Grenze zwischen Lebendem und Totem eintritt; von hier aus dringt sie in die Zone des abgestorbenen Gewebes vor. Es scheint daher, als ob das Absterben des Gewebes erforderlich wäre, ehe dasselbe der eitrigen Schmelzung unterliegt. Ob die das Gewebe lösenden Enzyme und Fermente von den Leukocyten oder Bakterien geliefert werden, ist zurzeit noch Streitfrage. Man beruft sich darauf, daß auch bakterienfreier Eiter das Gewebe zu schmelzen vermag, jedenfalls aber wird durch die Anwesenheit von Mikroben die Schmelzung in weit höherem Grade bewerkstelligt.

Wir werden demnach die Eiterung als einen Komplex von Vorgängen zu definieren haben, bei welchen die Emigration und Exsudation aus den Gefäßen neben Wucherungsvorgängen der lymphoiden Substanz die Hauptrolle spielen; es gesellen sich dazu regressive Prozesse, die in der Mortifizierung und Verflüssigung des Nekrotischen ihren Abschluß finden.

Wir sehen also, wie eng die Beziehungen zwischen Entzündung und Eiterung sind! Beide Vorgänge können als ein Komplex von Symptomen gedeutet werden, die als gleichwertige Reaktion des Gewebes auf bestimmte Bakterienreize erfolgt, nur daß bei der Eiterung die Einwirkung schließlich so heftig wird, daß die Hilfsmittel, die der Organismuß zur Abwehr besitzt, nicht mehr ausreichen, so daß das Gewebe abstirbt, wobei Verflüssigungserscheinungen auftreten.

Wir dürfen daher die Eiterung mit Fug und Recht als einen weiteren Entwicklungsabschnitt im Prozeß der Entzündung betrachten. Es erhellt aus dieser Betrachtungsweise, daß die Eiterung stets mit Nekrose verbunden sein muß; ohne Nekrose keine Eiterung. Man könnte dagegen die Tatsache anführen, daß bei Eiterung der Schleimhäute häufig kein Defekt des Gewebes entsteht. Es handelt sich dabei aber auch um einen anderen Prozeß. Die Aufgabe und das Wesen der Schleimhaut besteht ja in der Fähigkeit, eine spezifische Flüssigkeit abzusondern, der stets Leukocyten beigemengt sind, die aus den lymphatischen Apparaten der tieferen Schicht kommen. Bei dem sogenannten eitrigen Katarrh der Schleimhaut ist das abgesonderte Sekret durch die Beimengung von Leukocyten dick, gelb oder grünlich gefärbt und zeigt alle Merkmale, sowohl

makroskopisch als auch mikroskopisch, die dem Eiter zukommen. Das sehen wir beim akuten Schnupfen, der akuten Gonorrhöe usw. Tatsächlich handelt es sich hier aber nicht um ein Vereitern des Gewebes, wenn dasselbe auch nicht ausgeschlossen ist und jederzeit auftreten kann, sondern um eine intensiv gesteigerte, pathologische Tätigkeit der Schleimhaut, während z. B. im lymphatischen Gewebe des Knochenmarks oder Lymphdrüsen die einsetzende Eiterung ein Novum darstellt, für die sich innerhalb der genannten Gewebsabschnitte physiologisch keine Andeutung findet, während im Appendix ein eitriger Katarrh aufzutreten vermag, ohne daß es zu tiefergreifender Affektion der Wand des Organes kommt.

Die Eiterung ist also, ebenso wie die Entzündung, ein Komplex von Erscheinungen, dessen Ätiologie, ganz in derselben Weise wie bei letzterer, eine sehr mannigfaltige sein kann.

Alle Mikroben, welche auf das Gewebe entzündungserregend wirken, können dasselbe auch bei genügender Dauer und Intensität der Einwirkung zur Nekrose bringen — sie sind daher ebenso pyogen wie phlogogen.

Mit Berücksichtigung dieser Auffassung der Eiterung als einer bakteriellen Mortifikation des Gewebes, die in Kolliquation ausgeht, ist die Frage zu entscheiden, ob die Staphylokokken und Streptokokken allein Eiterung verursachen oder ob die weiter genannten Mikroben, wie die Pneumokokken, Kolibazillen und Typhusbakterien, gleichfalls die Gewebe eitrig zu schmelzen vermögen. —

Der Eiter galt bis hierzu meist als eine spezifische Bildung, dessen Prototyp man im dicken, gelben, rahmigen Eiter, dem Pus bonum et laudabile der alten Autoren, sah, demgegenüber der dünne, jauchige, seröse Eiter, Ichorrh, gestellt wurde. Die ätiologische Seite der Frage über die Herkunft des Eiters war unbekannt; man leitete denselben von einem „beliebigen Exsudat" ab, das selbst keine schmelzenden Eigenschaften besaß, sondern schon an sich das Geschmolzene wäre (Virchow).

Wenn so im Prinzip die Zahl der Mikroben, welche das Gewebe eitrig zu schmelzen vermögen, eine viel größere sein kann, als man bisher annahm, so darf andererseits die Tatsache nicht außer acht gelassen werden, daß die Schmelzungsprodukte sich häufig durch gewisse Eigenschaften auszeichnen, die sie von ähnlichen Produkten unterscheiden lassen.

Die Eiterkeime par excellence bilden die Staphylokokken und unter ihnen als der wichtigste Vertreter dieser Gruppe der Sta-

phylococcus pyogenes aureus. Das Paradigma der Staphylokokkeneiterung ist der Furunkel. Die Mortifikation des Gewebes geschieht unter der Bildung eines dicken, rahmigen Eiters, der sehr zellreich ist und diesem Zellreichtum seine Konsistenz dankt. Staphylokokkeneiterungen der lymphatischen Substanz sind häufig; der bekannteste Typus derselben ist die akute Osteomyelitis, doch kommen auch staphylomykotische Drüsenabszesse vor, während die staphylomykotische Erkrankung des Wurmfortsatzes sehr selten ist.

Die Streptokokken sind für gewöhnlich die Erreger der serösen oder serös-fibrinösen Entzündung. Das Prototyp der Streptomykose ist das Erysipel. Unter Umständen kommt es aber auch hier zur Nekrose des Gewebes unter Bildung eines zellarmen, sehr dünnflüssigen Eiters. Ich habe die Frage der Streptokokkeneiterung in zwei[1]) Arbeiten des Näheren auseinander gesetzt. Morphologisch sehr ähnlich der Streptokokkeneiterung ist die durch Pneumokokken bewirkte. Pneumomykosen der lymphoiden Substanz sind nicht selten. Chirurgisch treten sie häufiger am Knochen auf, wo sie sich in der Regel als epiphysäre oder kortikale Formen der Osteomyelitis geltend machen. Oft imponieren sie nur als Gelenkeiterungen, doch die Erfahrung hat mich gelehrt, daß es sich meist um kleine, erbsen- und haselnußgroße Herde in den Epiphysen handelt, die zu eitriger Exsudation in die Synovialhöhle führen, Streptokokkeneiterungen finden sich sehr häufig in den Drüsen und Lymphknoten des Schlundringes; auch strepto- und pneumomykotische Monoinfektionen der Appendix sind beobachtet worden. Eine sehr häufige Ursache zur Metastasierung streptomykotischer Prozesse geben diejenigen Erkrankungen, die mit einer starken Wucherung der Streptokokken verbunden sind, so besonders die Diphtherie, der Scharlach und die Influenza; auch hier ist es häufig das lymphatische Gewebe, welches den Boden für die Mischinfektion bildet.

Die Gewebseinschmelzung der Typhuskeime tritt anatomisch in zweifacher Form auf:

1. Bildung kleiner käsiger Herde,
2. Verflüssigung des Gewebes.

Der Typhuseiter zeichnet sich durch eine große Dünnflüssigkeit aus, zellige Elemente sind in demselben nur sehr sparsam vertreten. Meist ist er grünlich gefärbt und besitzt einen faden Geruch. Die

1) 1. Über die Streptomykose der Knochen. Sammlung klin. Vorträge. Neue Folge, 1899. 2. Zur Epidemiologie des Erysipels und dessen Verhältnis zu den Streptomykosen, l. c.

Typhuseiterung ist als eine echte Metastase des primär im Darm auftretenden Prozesses zu betrachten. Unter der Lokalisation der Metastasen spielt die lymphatische Substanz eine wichtige Rolle. Die Erkrankung des Knochensystems gehört in erster Linie hierher. Ich habe in meinen Untersuchungen über diesen Gegenstand den Nachweis geliefert, daß die Typhusmetastasen am Knochen als einfache Entzündungen verlaufen können; es bilden sich durch Wucherung an der Innenhaut des Periostes von der Osteoblastenschicht her kleine harte Tumoren, die als Exostosen oder Periostosen bezeichnet werden. Es entstehen ferner in der Kortikalis kleine Käseherde, die mit dünn- und dickflüssigeren Massen gefüllt sind, schließlich aber kann es analog der akuten Osteomyelitis zu ausgedehnter Verflüssigung des zentralen Markzylinders kommen. In allen beiden Fällen liegt eine Affektion des lymphatischen Gewebes vor, da es ja anatomisch gleichgültig ist, ob das lymphatische Gewebe im zentralen Markraum oder in dem kortikalen Gängen der Haversschen Gänge erkrankt.

Außer Knochenaffektionen sind auch Lymphdrüsenerweichung und Verflüssigung im Typhus beobachtet worden, so z. B. im Gebiete der Mesenterialdrüsen.

Eine ähnliche Rolle spielen die Colibazillen, nur daß Knochen- und Drüsenaffektionen hier wieder recht selten sind, während die lymphatische Substanz der Appendix denjenigen Ort darstellt, wo sich die Äußerungen dieser Mikroben am häufigsten geltend machen.

Ähnlich wie Typhusbazillen bringen auch die Tuberkelbazillen im Gewebe bald käsige Herde, bald eine Verflüssigung hervor, die wir als Tuberkeleiterung bezeichnen müssen, wenngleich das tuberkulöse Schmelzprodukt sehr zellarm ist und sich somit makroskopisch und mikroskopisch von dem, was wir gewöhnlich Eiter nennen, stark unterscheidet.

Die lymphatische Substanz ist sehr häufig Angriffsobjekt für die Tubelbazillen. Chirurgisch sind diese Erkrankungen sehr wichtig; es kommt das lymphatische Gewebe der Lymphdrüsen, der Lymphknoten des Schlundringes und der Appendixwand in Betracht.

Bei den letztgenannten Mikroben, der Typhus- und Tuberkelbazillen können wir die nahe Verwandtschaft zwischen der käsigen und flüssigen Nekrose der lymphatischen Substanz erkennen. Die Verkäsung kann als solche verlaufen, es kann sich aber jederzeit, durch Diffusionsvorgänge von den Gefäßen her, eine Verflüssigung der

verkästen Massen herausbilden. Etwas Ähnliches sehen wir bei einer Erkrankung, deren bakterieller Erreger uns zurzeit noch unbekannt ist, nämlich der Syphilis. Der Gummaknoten, sowohl in der lymphatischen Substanz, als auch in anderen Geweben, kann als solcher stabil bleiben, resorbiert werden oder zum Durchbruch nach außen gelangen; es kann sich aber auch an die Verkäsung, die Verflüssigung schließen, der dann einen, dem tuberkulösen Eiterungsprozeß sehr ähnlichen Vorgang bildet, den wir als „syphilitische Eiterung" bezeichnen dürfen.

Nach den hier flüchtig skizzierten Vorgängen können wir den Schluß ziehen, daß unter den mannigfachen Erkrankungen der lymphatischen Substanz, die Eiterkrankheiten derselben eine dominierende Rolle spielen, was für die pathologischen Zustände dieser Gewebsgruppe geradezu charakteristisch ist. Die Gründe für die Erkrankung der lymphatischen Gewebe habe ich schon oben dargelegt, hier will ich nur noch darauf hinweisen, daß die Eiterkrankheiten der lymphatischen Gewebe hauptsächlich und in erster Linie im Kindesalter vorkommen, so daß sie unter den chirurgischen Erkrankungen des Kindes die erste Stelle einnehmen.

Es verlohnt sich wohl, sich darüber Aufkläruug zu verschaffen, warum gerade die kindlichen lymphatischen Gewebe so besonders häufig der Invasion von Eitermikroben ausgesetzt sind, während doch die ubiquitären Keime ebenso leicht in die lymphatischen Lager des ausgewachsenen Individuums zu gelangen vermögen?

Die mannigfaltigen Zellkomplexe, die im Haushalte des menschlichen Organismus zu Organen verbunden sind, dienen verschiedenen Zwecken. Sie haben ihre Blütezeit und die Periode ihres Niederganges. Das kindliche Individuum zeichnet sich in erster Linie dadurch aus, daß hier lymphoide Substanz massenhaft vorhanden ist; diese befindet sich zugleich im Zustand der größten Vitalität. Mit fortschreitendem Alter tritt ein sichtbarer Rückgang dieser Substanz ein; das Knochenmark geht die Verwandlung in gelbes Fettmark ein; die lymphatische Substanz des Schlundringes und der Appendix fängt an zu schwinden, die Lymphknoten verkleinern sich und werden spärlicher. Damit zugleich läßt sich die Tatsache konstatieren, daß jene Zustände der akuten oder chronischeu Schwellung der Halslymphdrüsen, die wir in der Regel als Skrofulose bezeichnen, beim ausgewachsenen Individuum eine Seltenheit darstellen; Appendicitis, Osteomyelitis, Erkrankungen des Mittelohres usw. kommen auch bei letzterem vor, sie spielen aber,

gegenüber dem massenhaften Vorkommen im Kindesalter nur eine untergeordnete Rolle. Wir können daher wohl mit Berücksichtigung dieser physiologischen Tatsache die Behauptung aufstellen, daß die lymphoide Substanz ihre wesentlichste Aufgabe im wachsenden Organismus erschöpft hat und deshalb mit Abschluß des Wachstums eine regressive Metamorphose eingeht, die sich anatomisch verfolgen läßt. Man kann sich den Zusammenhang in der Weise denken, daß der kindliche Körper einen von Infektion noch unberührten Boden darstellt, der erst allmählich im Kampf mit den Bakterien und ihren Stoffwechselprodukten giftfest wird. Unter den Keimen sind aber die Staphylo- und Streptokokken als diejenigen anzusehen, deren Invasion der Körper am häufigsten ausgesetzt ist, daher rührt es, daß überall dort im Körper, wo größere Bakterienmengen haften bleiben, sich auch lymphatisches Gewebe in größerer Mächtigkeit anbildet. Je nachdem ob die Bakterieninvasion einen chronischen Charakter trägt, oder schnell vorübergeht, ist die Reaktion von seiten des lymphatischen Gewebes eine verschiedene. Die skrofulösen Drüsenschwellungen der Kinder stellen einen exzessiv chronischen Zustand dar, während, im Gegensatz dazu, die akut auftretende zellige Infiltration, die wir um den bakteriellen Entzündungsherd entstehen sehen, den Wert eines akut entstandenen lymphatischen Gewebes besitzt, welches, wie Ribbert wohl mit Recht nachwies, aus Herdchen sehr dürftig entwickelter lymphatischer Substanz durch Teilung der Zellen entsteht.

Mit fortschreitender Entwicklung tritt eine Gewöhnung des Körpers an die Wirkung der mannigfachen pathogenen Mikroben, die auf den Geweben kontinuierlich schmarotzen, ein, so daß die lymphatische Substanz ihre Bedeutung verliert und aus diesem Grunde die genannte, bindegewebige, regressive Metamorphose eingeht. —

XVII.

Aus der II. chirurgischen Universitätsklinik in Wien.
(Vorstand: Prof. Dr. J. Hochenegg.)

Komplikationen bei Perityphlitis von seiten der Blutgefäße.

Von

Dr. **Rudolf Stephan Hoffmann,**

Operateurzögling der II. chirurgischen Klinik.

Die reiche Literatur über Appendicitis hat gewisse Typen der Krankheit festgestellt, die den gewöhnlichen Verlauf und die häufigen Komplikationen mit genügender Deutlichkeit repräsentieren. Soweit hat eine umfangreiche Kasuistik ihre Aufgabe erfüllt. Aber immer noch kommen seltene Komplikationen zur Beobachtung, deren Besprechung praktisches und theoretisches Interesse hat. Es sollen hier im Anschluß an einige, durch ihre an sich selteneren Komplikationen zusammengehörige Fälle, die Komplikationen von seiten der Blutgefäße, erörtert werden, natürlich nur soweit sie in Zusammenhang mit der Grundkrankheit zu bringen sind, also nicht eine primäre Erkrankung des Herzens oder der Gefäße selbst zum Ausgangspunkt haben. Zunächst sei kurz überblickt, was über Blutgefäßkomplikationen bei Perityphlitis bekannt geworden ist. Die Blutgefäßkomplikationen (von den Erkrankungen des Herzens soll hier abgesehen werden), die bei Appendicitis in Betracht kommen, sind: 1. Arrosionsblutung, 2. thrombotische und embolische Vorgänge, 3. Gangrän.

Zirkulationsstörungen durch Adhäsionen oder durch direkten Druck des Abszesses gehören unter 2., da sie meist auch zu Thrombenbildung führen, wenn aber nicht, unwesentlich sind.

I. Blutung.

Die Arrosion von Gefäßen wird im allgemeinen bedingt durch Übergreifen eines eitrigen Prozesses auf die Gefäßwand. So kann die Wand von innen durch infizierte Emboli, erweichte Thromben arrodiert werden, von außen durch direktes Einwandern der Entzündungserreger bei unmittelbarer Nachbarschaft des Abszesses. Als auslösendes Moment wirkt dabei eine Druckänderung. Und zwar 1. Drucksteigerung a) Im Innern der Gefäße (Perforation in den Abszeß) oder b) im Abszeß (Perforation in das Gefäß); 2. die scheinbar häufigere Ursache: Druckentlastung durch Eröffnen des Abszesses (Perforation in den Abszeß). Derartige Blutungen kommen am häufigsten bei pyämischen und bei tuberkulösen Abszessen zur Beobachtung.

Aus der nicht sehr reichlichen Literatur über größere Abszeßblutungen nenne ich die Fälle von Bittner, Güterbock, Dixon, Flexner, Frommer, Brüggemann.

Beim perityphlitischen Abszeß müßte man nach dem Gesagten ein häufiges Vorkommen von Arrosionsblutungen erwarten. In sehr vielen Fällen sind die großen Iliakalgefäße, oft auch die epigastrischen in direkter Berührung mit hochinfektiösem Abszeßeiter, fast immer kommt es dann zu der raschen Druckentlastung durch Incision. Daß trotzdem die Gefäßperforation ein relativ seltenes Vorkommnis bei Appendicitis ist, soll sich nach Sonnenburg daraus erklären, daß es bei den widerstandsfähigeren Arterien eher zur Verdickung der Adventitia, bei den Venen wieder zu Thrombenbildung kommt.

Doch kommt dabei vielleicht in Betracht, daß im perityphlitischen Abszeß gewöhnlich kein hoher Druck herrscht, daher auch die Entlastung bei der Incision keine so große ist.

Der perityphlitische Abszeß muß sich gewöhnlich nicht gegen den Widerstand umgebender Gewebe ausdehnen, wie etwa ein kalter Senkungsabszeß, bei dem es auch tatsächlich am häufigsten zu hohem Druck und auch zur Arrosionsblutung nach der Inzision kommt. Der perityphlitische Abszeß vergrößert sich gegen die freie Bauchhöhle zu, hat also keinen großen Gewebswiderstand zu überwinden, nach der Incision rücken die Därme herab und kompensieren auf diese Weise den Entlastungsdruck durch Abfluß des Eiters.

Vielleicht ist das mit ein Grund für die Seltenheit der Arrosionsblutung bei Perityphlitis.

Tatsächlich umfaßt eine diesbezügliche Zusammenstellung von

Ehrich nicht mehr als 10 Fälle. In diesen war 4 mal die Arteria iliaca interna arrodiert: 3 dieser Fälle sind nach Sonnenburg zitiert, und zwar 2 Fälle von Bull, einer von Powell — (in diesem war der Appendix an die Arterie angewachsen und direkt in sie perforiert!) — der 4. Fall ist von Siegel (Eröffnung des Lumens gelegentlich der Entfernung nekrotischer, der Gefäßwand aufliegender Gewebsfetzen).

Im Fall Bryant blutete die Arteria circumflexa ilei, im Fall Poirier dieselbe Vene. Eine tödliche Blutung aus der Vena iliaca sah Fowler. Dazu kommen noch 3 weitere Fälle Siegels (2 mal waren kleine Mesenterialgefäße arrodiert, einmal erfolgte eine tödliche Blutung aus einer kleinen Cökalwandarterie in das Darmlumen).

Diesen 10 Fällen fügt Ehrich zwei eigene hinzu, eine Blutung in den uneröffneten Abszeß unter den Erscheinungen einer Perforationsperitonitis, die auf Tamponade stand, ohne daß die Quelle gefunden wurde, und eine kleine Blutung aus einem per rectum eröffneten Douglasabszesses. Seitdem haben sich derartige Mitteilungen allerdings vermehrt, trotzdem sind schwerere, besonders tödliche Blutungen noch immer selten.

Residuen einer alten Blutung fanden sich in Sonnenburgs Fall 135 im eröffneten Abszeß, Ramsay berichtet über 2 schwere arterielle Blutungen, Güterbock über eine venöse Abszeßblutung, wobei allerdings die Diagnose Perityphlitis nicht sicher ist.

Einige Zahlen aus neueren Statistiken illustrieren die Seltenheit des Vorkommens. Haemig: 5 Blutungen (1 tödlich) unter 450 Fällen, Hagen: 1 tödliche Douglasabszeßblutung unter 184 operierten, Bode: 1 tödliche Arrosionsblutung der Iliaca unter 450 operierten Fällen, 4 kleinere Abszeßblutungen. Unsere Statistik[1]) ergibt 4, davon 3 tödlich, unter 450 Fällen, von denen zwei ausführlich besprochen werden sollen.

Über die Symptomatologie und Diagnose bei offenem Abszeß ist natürlich nichts zu sagen. Bei Blutung in den uneröffneten Abszeß käme differentialdiagnostisch Perforationsperitonitis in Betracht, da bei beiden Ereignissen der Kollaps den Symptomenkomplex beherrscht. Die Therapie besteht in der Darstellung der blutenden Stelle, Ligatur event. Umstechung. Ist sie, wie leider oft, unzugänglich, in Ausräumung der Höhle und Tamponade. Daß die üblichen Exzitantien, Infusion usw. anzuwenden sind, ist selbstverständlich.

1) Sie umfaßt die Fälle unserer Klinik seit Gussenbauer (1894) und die von Prof. Hochenegg in der Poliklinik und privat behandelten, im ganzen über 450, davon 400 operiert.

II. Embolien und Thromben.

Im allgemeinen kann man die hierher gehörigen Vorgänge in 3 Gruppen bringen: 1. primäre Venenthrombose (Thrombophlebitis), 2. primäre Arterienthrombose (Thromboarteriitis), 3. embolische Vorgänge in Venen und in Arterien.

1. Primäre Venenthrombose.

Der Häufigkeit nach steht die Thrombophlebitis weit voran. Von ihr ist bekannt, daß sie einerseits im Verlauf schwerer Infektionskrankheiten (Typhus, febriles Puerperium), andererseits nach Laparotomien, auch bei aseptischem Verlauf, oft vorkommt. Demgemäß ist sie auch bei Perityphlitis keine Seltenheit, wie alle Beobachter eines größeren Materials, Sonnenburg, Nothnagel, Schlange, Lennander, Riedel u. a., betonen.

Albanus fand unter 1140 Laparotomien 53mal Venenthrombose, davon 10mal bei Perityphlitis, Sonnenburg berechnet ihre Häufigkeit sogar mit 5 Proz. der operierten Fälle; W. Meyer berichtet über 2, Johnson über 5 Fälle. Treves hatte 12 (davon links: 11) unter 1000 operierten, Michaelis 3 (2 links) unter 399, Hagen 2 unter 184, Haecker 1 unter 100 operierten, was gleichmäßig einer Häufigkeit von etwa 1 Proz. entspräche. Das stimmt gut mit unserer Statistik: 4mal unter 400 operierten.

Die Frage nach der Ätiologie ist noch durchaus nicht erledigt. Der Begriff der marantischen Thrombose, mit der seit Virchow jede derartige Thrombenbildung erklärt wurde, verliert an Boden. Baumgarten und Rizor fanden — in Ergänzung der Brückeschen Ansicht von der Blutgerinnung —, daß die in doppelt unterbundenen Gefäßen ruhende Blutsäule, wofern nur die Gefäßwand vor mechanischen oder infektiösen Insulten bewahrt wird, wochenlang flüssig bleibt, ohne ihr Gerinnungsvermögen einzubüßen. Jakowsky umgekehrt erzielte Thrombenbildung nach Injektion infektiösen Materials an durch Druck geschädigten Stellen der Venenwand. Talke bewirkte die Schädigung durch Ablagerung infektiösen Materials in der Umgebung der Venen und Arterien und erhielt Thromben, in die Bakterien erst sekundär, und nicht immer, einwandern. Köster erzielte dasselbe Resultat durch die Einwirkung chemischer reizender Substanzen, Düring durch Bildung künstlicher Hämatome, wobei offenbar das resorbierte Fibrinferment die Schädigung erzeugte.

Crocqs (Läsion der Arterienintima) und Thérèses Experimente (Injektion filtrierter Streptokokkenkulturen) ergaben ebenso für Arterien, daß Infektion und mechanische oder chemische Läsion der Gefäßwand zusammenwirkend zur Thrombenbildung führen, wobei die Stauung allerdings als sehr begünstigendes Agens mitwirkt.

Kam man so der Deutung des Thrombophlebitis näher, so blieb noch immer die Tatsache unerklärt, warum in der großen Mehrzahl der Fälle die Thrombose die linke untere Extremität befällt. Diese Tatsache, die zuerst bei septischen und puerperalen Thrombosen beobachtet wurde, scheint auch für die perityphlitischen zu gelten. Beobachtungen von Albanus, Villard und Vignard, Sonnenburg, Roux sprechen dafür. Auch in unseren Fällen war immer die linke Seite erkrankt. Erklärungsversuche gingen fast durchwegs von den anatomischen Verhältnissen aus. Riedel nahm einen erschwerten Abfluß aus der linken Iliacalvene durch Druck der 3 Arterien (iliaca, sacralis media und hypogastrica) an, weshalb er auch nach Lennanders Vorschlag jeden Laparotomierten grundsätzlich mit erhöhtem untern Körperende lagert. Anderen, wie Wartburg, Huels schien der Unterschied der Einmündungswinkel der Iliacalgefäße von Wichtigkeit, Proby beschuldigt den Druck von Rektum und Flexur bei Koprostase.

Neuestens denkt Witzel an direkt fortgeleitete Thrombenbildung, ausgehend von einer Läsion der beiden rechtsseitigen epigastrischen Gefäße durch den Laparotomieschnitt, ähnlich wie Clark in einem früheren Erklärungsversuch, den er für erwiesen hielt durch den Befund bei einer Relaparotomie (ein Vierteljahr nach der mit Thrombophlebitis komplizierten Laparotomie), wobei sich ausgedehnte Thrombosen der Venae epigastricae fanden. Immerhin ist zu bedenken, daß auch bei den chlorotischen Thrombosen die linke Seite bevorzugt wird (Schweitzer, Huels).

2. Arterienthrombose.

Die Kenntnis der autochthonen Arterienthrombose bei akuten Infektionskrankheiten überhaupt ist jüngeren Datums. Früher wurden derartige Ereignisse immer als Embolien von einer primären marantischen Herzthrombose oder infektiösen Endokarditis gedeutet. Die Differentialdiagnose nach dem klinischen Befund ist ja oft sehr schwer. Plötzliches Einsetzen der Symptome kommt auch bei primärer Thrombose vor, z. B. wenn bei eben noch aus-

reichender Blutversorgung der Druck plötzlich sinkt. Umgekehrt kann bei langsamer Entwicklung der Ischämie fälschlicherweise Thrombose diagnostiziert werden, wie in einem Fall Mühsams, der doch auf Embolie beruhte. Sicher ist die Diagnose nur aus dem histologischen Befund zu stellen und tatsächlich in einer ganzen Reihe von Fällen, die den verschiedensten Infektionskrankheiten zugehören, auch gestellt werden. Ich nenne die Fälle von Leyden (einmal bei Influenza, einmal bei Pneumonie), Cathomas (Influenza), Seubert (Scharlach), Eichhorst (Scharlach), die im Littenschen Werke über Influenza zitierten, Massarell (Ileotyphus), Goebel (Angina), Moore (Gonorrhoe!), in denen es zum Verschluß großer Arterien auf Grund einer primären arteriellen Thrombenbildung kam. Daß dieser Vorgang auch experimentell, ganz analog wie bei Venen, zu erzielen war, ist bereits gelegentlich der Versuche über Venenthrombose erwähnt worden.

Über die Ätiologie sind trotzdem die Meinungen geteilt: es kann die Arterienwand primär erkranken — vor kurzem hat Wiesel dafürsprechende histologische Befunde bei an Typhus Verstorbenen erhoben — es kann mit Leyden eine primäre Schädigung des Blutes durch die Infektionsprodukte mit Zerfall der Leukocyten anzunehmen sein, oder mit Wlassow, daß der aus der geschädigten Gefäßwandstelle austretende Gewebssaft die Blutkörperchen lokal zum Zerfall bringt.

Die Mehrzahl der Autoren (Barraud, Eichhorst, Wartburg u. a.) halten die Endarteriitis infolge bakterieller Schädigung für das Primäre.

Der Analogieschluß aus dem Verhalten des Endokards bei akuten Infektionen ist überdies sehr naheliegend. Die Arterienintima wird ganz ebenso geschädigt durch das Eindringen der Mikroorganismen selbst oder ihrer Toxine. So kommt es oft zu Arterienthrombosen, wo Herzveränderungen nicht nachzuweisen sind. Unter 68 Fällen Barrauds von Extremitätengangrän bei akuten Infektionskrankheiten war 62 mal Arterienthrombose die Ursache, nur 11 mal davon fanden sich Veränderungen am Herzen. Bei Perityphlitis sind mir nur 2 Fälle mit dieser Komplikation bekannt geworden. Über sie soll gelegentlich der Gangrän noch gesprochen werden, die zwar gewöhnlich Folge der Arterienthrombose ist, aber wegen ihrer Wichtigkeit einer getrennten Erörterung bedarf. Die Thrombose der Mesenterialarterien läßt sich von der Besprechung der Mesenterialvenenthrombose und — Embolie schwer trennen. —

3. Embolie.

Die embolischen Vorgänge bei Perityphlitis betreffen Arterien und Venen. In Arterien kann es zu Verschleppung von Teilen primärer Thromben kommen (Extremitätenembolien). Häufiger und darum wichtiger sind die analogen Vorgänge in Venen. Der gefährlichste ist die Lungenembolie, die gerade nach Perityphlitis verhältnismäßig oft beobachtet wurde.

Roux hatte unter 670 Appendicitiden 1 tödliche Lungenembolie, Brehm eine unter 206.

Jalaguier sah drei tödliche Lungenembolien, in einer der Mitteilung folgenden Debatte berichteten Tuffier, Routier, Reynier, Quény u. a. über ähnliche Erfahrungen, die sich auf operierte und unoperierte Fälle verteilen. Oppenheim berichtet über 6 operierte Fälle, 2 unter 18 Abszeßincisionen, 4 unter 189 Operationen à froid, davon nur 1 tödlich. Henle hat sie nur nach Abszeßincisionen gesehen, keinen Fall bei aseptischer Perityphlitis. Gebele zählt unter 1196 Laparotomien 77 Lungenaffektionen (6,43 Proz.). Von 14 sicheren Embolien kamen 8 nach Appendicitis, von 8 eitrigen 4 nach abszedierender Perityphlitis. Dagegen hat Lotheissen unter 66 Lungenembolien (20 postoperativen) keinen Fall von Appendicitis. Middeldorpf sah 2 mit Lungenkomplikationen, die er auf Embolie zurückführt, Sonnenburg 8 unter 77 Embolien nach Laparotomien.

In diesem Zusammenhang ist auch über den Zusammenhang von Lungenembolien mit postoperativen Pneumonien überhaupt zu sprechen. Die Theorie von der postoperativen Entstehung der Pneumonien als Embolien nach Darmvenenthrombosen stammt — für incarcerierte Hernien — von Gussenbauer und wurde von Pietrzikowski wissenschaftlich vertreten.

Der Weg der Embolie kann durch die Leber hindurch gehen, da nach Retzius, Bernard Pfortaderäste durch die Lebersubstanz hindurch direkt zur Cava führen, überdies die Kapillaren der Leber weiter sind als die der Lunge (Gerulanos), also auch Emboli diese passieren könnten, um erst in der Lunge stecken zu bleiben. Andere Wege führen durch die Anastomosen der Dick- und Dünndarmvenen mit der Cava selbst, mit den Lumbarvenen, dem tiefen Beckengeflecht (Plexus pudendo — haemorrh. — mesenterica inf.). Der Lehre Gussenbauers widersprach Leßhaft, der die Pneumonien (auch die experimentellen) für Aspirationspneumonien erklärte, während Schloffer, Henle, Oppenheim, Gebele, Lotheissen, Gerulanos sie für incarcerierte Hernien wie auch für Laparotomien aus anderen Ursachen vertraten.

In analoger Weise erklärt Sonnenburg auch das Entstehen

der Pneumonien nach Appendicitis. Für diese Fälle könnte noch ein Infektionsweg wichtig sein, auf den Kelling im Referat über postoperative Pneumonie am diesjährigen Chirurgenkongreß hingewiesen hat, nämlich durch Vermittlung retroperitonealer Venen, deren Lymphgefäße mit denen des Mesenteriums in Verbindung stehen.

Was die Häufigkeit der Pneumonien nach Appendicitis betrifft: sie sind relativ selten. Bei Czerny macht Appendicitis 14 Proz. aller Laparotomien aus, nur 2 Proz. der postoperativen Pneumonien. Treudelenburg hat 5 Proz. Pneumonien, von diesen 5 Proz. nach Appendicitis, Hagen 6 Pneumonien nach 184 operierten, Treves unter 1000 Operierten 45 Lungenkomplikationen, wir nur 5 fieberhafte Lungenkomplikationen unter 400.

Zu den embolischen Vorgängen in Venen gehört in vielen Fällen auch Pylephlebitis und Leberabszeß, wenn auch die Infektion durch eine aufsteigende Phlegmone des retrocökalen Zellgewebes möglich ist (Körte). Die primären Thromben der kleinen Mesenterialgefäße sind ja bei Perityphlitis wahrscheinlich ein regelmäßiges Vorkommnis (Meisel, Payr, Sonnenburg), das nur gewöhnlich symptomlos verläuft. Sind sie infiziert oder brechen die Eitererreger direkt in die Blutbahn ein (Aufrecht beschreibt eine Perforation eines perityphlitischen Abszesses in die Vena mesenterica superior), so ist die Möglichkeit eines Leberabszesses klar. Hoppe-Seyler nennt die Perityphlitis als zweithäufigste Ursache des Leberabszesses gleich nach dem Gallensteinabszeß. Eine Übersicht über die Häufigkeit dieser Komplikation bei Appendicitis geben folgende Angaben: Einhorn 6 mal unter 100, Langheld 6 mal unter 112, Fitz 11 mal unter 257, Gerster 9 mal unter 1189, Treves 4 mal unter 1000, Michaelis 3 mal unter 399, Hagen 1 mal unter 184, Brehm 1 (geheilt) unter 206 Operierten u. a.

In einigen Fällen, wie dem Heymanns, der auch noch andere zitiert, macht die Appendicitis keinerlei klinische Symptome und führt doch zu Pylephlebitis und Leberabszeß. Im Fall Heymanns wurde der Infektionsweg durch die thrombosierten Venen nachgewiesen.

Von der Leber aus können die Infektionsträger, weiter verschleppt, zu Lungenabszeß, zu allgemeiner Pyämie und Sepsis führen. —

Eine weitere Komplikation, die zumindest von vielen als embolischer Vorgang gedeutet wird, sind Blutungen aus dem Magen-Darmtrakt bei Appendicitis. Klinische Beobachtungen

liegen zuerst von französischer Seite vor (Dieulafoy, Lucas Championnière, Broca, Delbet, Michel et Perrin, Walch, auch Matheson). Box und Wallace referieren über einen Fall, der klinisch unter dem Bild des Typhus verlief und bei der Obduktion als Perityphlitis mit Abszeßbildung aufgeklärt wurde. Erst seit kurzem beschäftigt man sich genauer mit dieser seltenen Komplikation und ihrer Deutung.[1]) Es zeigt sich, daß sie wiederholt auf Geschwürsbildung im Magen und Darm beruht. —

Diese Geschwürsbildung erklären einige, wie Sick, Nitzsche, Dieulafoy als Folge der Peritonitis, als Teilerscheinung einer septischen Allgemeininfektion, bei der schon Billroth das Vorkommen von Magen- und Duodenalulcerationen beschrieben hatte. Andere, vor allem Payr erklären sie als Effekt retrograder Embolien aus der Porta in die Magenvenen, konform der Eiselsbergschen Erklärung für Magenblutungen nach Laparotomien, auch bei aseptischem Verlauf; eine Annahme, für die Tierversuche von Friedrich als Stütze dienen können, der nach Netzresektion Magengeschwüre und hämorrhagische Nekrosen der Leber durch Kapillarembolien im Portalkreislauf bei erhaltener arterieller Zirkulation erhielt. Nehmen derartige Thrombenbildungen aber große Partien des Verzweigungsgebietes oder den Hauptstamm der großen Mesenterialgefäße, besonders der superior ein, so haben wir den Symptomenkomplex des vollkommenen Mesenterialgefäßverschlusses, bei dem klinisch die Erscheinungen des akuten Darmverschlusses oder die Darmblutungen im Vordergrund stehen (Nothnagel). Auch diese schwere Komplikation kommt bei Perityphlitis vor. Derartige Mitteilungen machen Falkenberg, Butters, Pólya (4 Fälle). Streng genommen kann diese Affektion, die ja die verschiedenartigsten Ursachen haben kann, in viererlei Art eintreten: 1. als autochthone Arterienthrombose (Litten, Schnitzler), z. B. auf atheromatöser Grundlage; 2. als Arterienembolie (Virchow, primärer Herd in der Lunge); 3. als autochthone Venenthrombose auf Grund von Darmerkrankungen (Koester, Talke) oder in Zusammenhang mit dem Puerperium (Amos); 4. als retrograde Embolie oder fortgesetzte Venenthrombose von der Porta aus.

Es ist naheliegend, diese letzte Entstehungsart als die bei

1) Eine vollständige Zusammenstellung von Busse bringt 96 Fälle von postoperativen Magen-Darmblutungen, darunter 14 mal als Komplikation bei Appendicitis.

Perityphlitis zunächst in Betracht kommende anzunehmen. Von den Thromben am Appendix kommt es zu Thrombose der Pfortader, die sich rückwärts in die Mesenterialvene fortsetzt, direkt oder durch retrograde Embolie.

(Sprengel unterscheidet noch zwischen Verschluß von Arterie oder Vene und Arterie plus Vene. Im ersten Fall soll der Darm hämorrhagisch infarciert, im zweiten anämisch gangränös sein.)

Bei den besprochenen Komplikationen thrombotischer und embolischer Natur kann die Therapie nur konservativ und symptomatisch sein bis auf Leber- und Lungenabszeß, die Incision erfordern, und den Mesenterialgefäßverschluß, der durch ausgedehnte Darmresektion geheilt werden kann und in 2 Fällen (Elliot. Kölbing) auch tatsächlich geheilt worden ist.

III. Gangrän.

Die Extremitätengangrän als Komplikation bei Perityphlitis ist ganz besonders selten.

Barraud, der eine allerdings nicht ganz vollständige Zusammenstellung von Fällen von Extremitätengangrän im jugendlichen Alter, die im Verlauf oder Gefolge von Infektionskrankheiten auftraten, gegeben hat, fand unter insgesamt 103 Fällen 44 mal Typhus abdominalis, 11 mal Flecktyphus, weiter in absteigender Zahlenreihe Puerperium, Masern, Scharlach, Pneumonie usw. als Ursache. Perityphlitis aber ist mit einem einzigen Fall vertreten.

Es handelt sich um einen bei Kolb zitierten Fall von King aus dem Jahre 1854. Nach dem Referate in Schmids Jahrbüchern soll bei einem sechsjährigen Knaben, der unter dem typischen Symptomenkomplex der Appendicitis erkrankt war, am 12. Tag das Coecum mit dem Proc. vermiformis und dem anstoßenden Teil des Colon ascendens per anum abgegangen sein. Es kann sich also nur um eine Intussuszeption mit Spontanausstoßung des invaginierten Darmstücks gehandelt haben, deren Zusammenhang mit der folgenden Gangrän des linken Unterschenkels nicht ohne weiteres klar ist.

Auch in der Statistik von Eichhorst, die sich nicht auf das jugendliche Alter beschränkt und 166 Fälle umfaßt, findet sich neben 42 mal Typhus exanthematicus, 40 mal Typhus abdominalis, 19 mal Influenza usw. außer dem oben erwähnten Fall von King nur noch ein Fall von Extremitätengangrän nach Perityphlitis.

Es ist der von Leyden 1890 publizierte Fall einer Frau (deren Alter nicht angegeben wird), die mit typischer Anamnese erkrankt war. Am 14. Tage der Erkrankung wurde ein perityphlitischer Abszeß incidiert,

nach 3 Wochen trat eine Thrombose in der linken Art. poplitea mit folgender Zehengangrän ein, die unter konservativer Behandlung nach Abstoßung der Endphalange der 2. Zehe und der Spitze der großen Zehe nach 4monatlicher Dauer heilte. Leyden betont, daß ihm kein Fall aus der Literatur bekannt sei. — Einen zweiten ähnlichen Fall publiziert Middeldorpf im J. 1903.

Diesmal war es ein 42jähriger Mann, mit gesundem Herzen, ohne Nephritis, ohne Varicen, der am 14. Tage nach dem typischen Beginn der ersten Appendix-Attacke eine Embolie der rechten Femoralis am Adduktorenschlitz bekam. Nach Amputation des Oberschenkels propter gangraenam cruris erfolgte Heilung.

In beiden Fällen ist als Ursache primäre Arterienthrombose (wie früher besprochen) anzunehmen. Natürlich ist, daß sich eine derartige Gangrän auch auf embolischer Grundlage entwickeln kann. Unter bestimmten Umständen aber genügt auch Venenthrombose zur Erzeugung einer Gangrän. Trotz der Angabe von Boddaert, daß einfache Unterbindung der Vena femoralis am Poupartschen Band, wofern nur ihre Lymphgefäße geschont wurden, nicht einmal Ödem zu erzeugen vermag, trotzdem sich Fälle finden wie der von Le Clerk, Tod nach Perityphlitis an Lungenembolie, wo der primäre Thrombus der Vena iliaca außer Schmerzen keine Symptome gemacht hatte. Wenn das Gefäß auf große Strecken hin verlegt ist, oder auch die zuführenden nicht intakt sind, ist die Möglichkeit zur Gangrän gegeben, da die Überwindung der entgegenwirkenden Klappen in den hauptsächlich in Betracht kommenden Bahnen: Circumflexa femoris interna — obturatoria — hypogastrica und comes ischiadica — glutea — hypogastrica nur bei einer entsprechenden Höhe des Blutdruckes erfolgt, und auch bei Verlegung der Einmündungsstellen der Kollateralen in die Hypogastrica ein entsprechender Abfluß nicht mehr möglich ist. So sind unter den Thrombosenfällen bei Typhus, im febrilen (auch afebrilen) Puerperium Gangränfälle vorgekommen (Wormser, Schaeffer).

Im Fall von Bernard (nach Angina) soll die Arterie sonst normal, aber enger gewesen sein. Im Fall von Reyt handelt es sich um einen schwer kachektischen Phthisiker, bei Johannsen (nach Influenza) waren die Arterien sklerotisch verändert. Barraud bringt noch 5 Fälle aus der Literatur. Halberstätter stellt 54 Fälle von Verschluß der Vena femoralis zusammen mit 2 Gangränfällen. In seinem Fall war die Obturatoria, circumflexa ilei, teilweise auch die iliaca communis durch Thromben verlegt. Bei Perityphlitis ist kein derartiger Fall bekannt. — Auch experimentell wurde die Sache angegangen (Unterbindung der Vena femoralis am Poupartschen Band). Von den zahlreichen Untersuchungen seien die von Braune, Braun, Trzebicky und Karpinski, Jordan, Dreist, Franz, Niebergall genannt, die die Gefahrlosigkeit der ein-

fachen Unterbindung ergaben, während noch Langenbeck, die Stauung fürchtend, den Vorschlag machte, bei Verschluß der Vene auch die Arterie zu unterbinden, um auch den Zufluß zu verringern.

Was die Therapie der Gangrän betrifft, so muß sie bei lokaler Ischämie die bekannten Methoden zur Anregung der Zirkulation versuchen, bei ausgebildeter Gangrän solange es der Allgemeinzustand erlaubt, die Infektion des toten Gewebes zu verhüten und die Demarkationsbildung abzuwarten trachten. Strittig hingegen ist die absetzende Operation, besonders bezüglich der Höhe der Amputationsstelle. Die hier in Betracht kommenden Fragen sind besonders für die spontane, speziell für die senile Gangrän studiert. aber auch für Fälle wie die unseren verwertbar.

Nach Gussenbauers Vorschlag soll die Amputationsstelle vom Nachweis des Arterienpulses (eventuell sphygmographisch), abhängig gemacht werden. Dem entgegen befürwortet für die Arteriosklerotische Unterschenkelgangrän Zoege Manteuffel die Amputation nach Gritti als Operation der Wahl, auch bei Pulslosigkeit der Femoralis. Und in der Tat ist Vorhandensein von Arterienpuls an der Amputationsstelle nicht notwendig Vorbedingung für eine glatte Heilung. Erwähnt seien z. B. zwei Amputationen Dollingers, wo trotz fehlender Blutung aus den durchschnittenen Arterien gute Heilung erfolgte. Andererseits kann bei Gangrän durch Venenverschluß noch unterhalb Arterienpuls vorhanden sein, wie in einem von Willmanns erwähnten Fall. Es kommt eben darauf an, ob es überhaupt zur Ausbildung eines ausreichenden Kollateralkreislaufes kam. Wenn es dazu kam, muß auch die Kniegegend noch versorgt werden. Denn die in Betracht kommenden Kollateralbahnen sind nach Combalat, der Gelegenheit hatte. den nach Unterbindung der Femoralarterie entstandenen Kollateralkreislauf bei der 6 Monate später erfolgenden Obduktion zu studieren. folgende: 1. Glutea inferior — Art. comes nervi ischiadici, die wieder mit den Circumflexae femoris und den drei Perforantes anastomosiert, daher auch mit dem Rete articulare genus) nach Toldt auch noch direkt mit der poplitea), 2. Anastomose der Ileolumbalis mit der Circumflexa ilei profunda und der Obturatoria mit der Epigastrica inferior, 3. der Obturatoria andererseits mit der Circumflexa femoris medialis. Wenn sich die meisten neueren Autoren wie Widenmann, Wartburg, Wulff dem Vorschlag Heidenhains anschließen, der bei jeder auf den Fußrücken übergreifenden Gangrän grundsätzlich die Oberschenkelamputation empfiehlt, so ist eben zu bedenken, daß ihre große Einfachheit schon für sie

spricht, und daß man auch nicht immer beurteilen kann, wie hoch hinauf die Veränderungen unter der Haut bereits reichen.

Eigene Fälle.

Im Zusammenhang mit dem eben Besprochenen, wären aus unserem Materiale einige Fälle mitteilenswert, die durch seltenere Komplikationen von seiten der Blutgefäße ausgezeichnet sind. Es seien also zunächst die betreffenden Krankengeschichten in extenso angeführt.

Fall I. Aus dem St. Annenkinderspital in Wien findet sich in einer Arbeit Pendls über die Therapie des epityphlitischen Douglasabszesses als einer der Fälle kurz erwähnt, bei denen Hochenegg seine sakrale Methode der Eröffnung angewendet hat, wobei dem Zweck der Arbeit entsprechend gerade die hier in Betracht kommenden Komplikatiouen nicht weiter berücksichtigt erscheinen. Darum möchte ich hier etwas ausführlicher darauf eingehen.

Ein $10^1/_2$jähriger Knabe erkrankt am 7. September 1901 plötzlich mit Fieber, Halsschmerzen, Erbrechen, Durchfall. Am 15. war der Stuhl schwarz, am 16. Blut im Harn, am 17. soll eine Blutung aus dem Zahnfleisch aufgetreten sein. Am 18. wurde das Kind ins Spital gebracht. An früheren Krankheiten werden Morbilli, Diphtheritis, Varicellen, vor 2 Jahren Typhus abdominalis angegeben. Bei der Aufnahme zeigt sich das entsprechend entwickelte Kind blaß, mit blassen Schleimhäuten, belegter Zunge, Gingivitis. Temperatur: 38, Puls 126. An beiden unteren Extremitäten finden sich zahlreiche bläuliche und rötliche Verfärbungen, und zwar: mehrere erbsen- bis linsengroße an den unteren Partien beider Unterschenkel vorne, ebensolche an beiden Sprunggelenken, rechts stärker als links. Am Fußrücken sind sie zahlreicher, an den Zehen fließen sie zu einer gleichmäßigen, bläulich-schwarzen Verfärbung zusammen. Besonders der linke Vorderfuß ist dorsal und plantar stark dunkelblau verfärbt, der rechte etwas weniger. Gegen die Sprunggelenke zu ist die Blaufärbung weniger intensiv und geht in einen rötlichen Ton über, der sich in die oben beschriebenen Flecken und auch in Streifen auflöst, die am Unterschenkel nach aufwärts ziehen. Von der Mitte der Unterschenkel abwärts besteht starkes Ödem der Haut und Schmerzhaftigkeit auf Druck und Berührung. An der oberen Hälfte der Unterschenkel ist die Haut etwas gelblich verfärbt. Arterienpuls ist in der Femoralis und Poplitea beiderseits vorhanden. Herz und Lungenbefund ergibt nichts Auffallendes. Dagegen findet sich am Abdomen vom Nabel abwärts eine Vorwölbung. Dieser Teil bleibt bei der Respiration zurück und ist schon bei leiser Berührung intensiv schmerzhaft. Hier geht auch der gedämpft tympanitische Schall der Regio epigastrica in absolute Dämpfung über, die sich auch auf die rechte Unterbauchgegend erstreckt. Vergrößerung der Milz ist nicht nachweisbar, die Leber etwas nach oben gedrängt. Harn vom spez. Gew.: 1019, enthält Albumen und Blut. In den folgenden fünf Tagen nahm die Schwellung der Füße und unteren Partien der Unterschenkel zu, und zwar rechts mehr als links, wie auch die Verfärbung der Füße. Die Spitzen der 2., 3. und 5. Zehe links wurden kohlschwarz, empfindungs- und

bewegungslos, ebenso die Spitzen der 2. und 3. Zehe rechts. Die Verfärbung reichte ungefähr bis zum Metatarso-Phalangealgelenk, wo sie sich scharf absetzte. Diese Partie war kühl, von herabgesetzter Sensibilität, zeigte einige blasenförmige Abhebungen der Epidermis. In der Haut der Ober- und Unterschenkel entwickelte sich ein Netz stark dilatierter Venen. Fieber und blutiger Harn blieben bestehen. Die Spannung des Unterbauches ließ nach, so daß man eine von der Mitte Nabel-Symphyse abwärts reichende, schmerzhafte Resistenz deutlich palpieren konnte, die auch die rechte Unterbauchgegend einnahm. Bakteriologischer Befund aus Blut und Harn negativ. Stühle erst diarrhöisch, dann normal, waren nie bluthaltig.

In den folgenden 10 Tagen (bis zum 4. Oktober) besserte sich der Zustand der Füße insofern, als die livide Verfärbung allmählich zurückging, die Blasen, deren Inhalt übrigens steril war und durch Aufstechen entleert wurde, sich abstießen. Die schwarze Verfärbung blieb links auf die Spitzen der 2., 3. und 5., rechts auf die der 2. und 3. Zehe beschränkt. Das Netz dilatierter Hautvenen breitete sich vom Oberschenkel, auf Abdomen und Thorax aus. Harnmenge steigend, von 300—400 auf 1000 cm^3, Harn alkalisch, enthält Staphylokokken und Blut. Die Resistenz des Abdomens wird deutlicher, reicht oben bis zum Nabel, links bis 3 Querfinger von der Spina a. s., rechts bis an diese heran, und ist auch durch die vordere Rektalwand als derbe, schmerzhafte, nicht fluktuierende Resistenz deutlich palpabel. Fieber besteht fort.

In der Folge nahm es ab, und vom 9. Oktober bis 1. November bestanden normale Temperaturen, nie über 37,2. In dieser Zeit demarkierten sich die nekrotischen Partien der Zehen. Nacheinander wurden die Endphalange der kleinen Zehe links mit dem Nagel, ebensoviel von der 2. Zehe links, die Zehenspitzen (ohne Knochen) der 3. Zehe links, der 2. und 3. rechts abgestoßen. Die Defekte granulierten gut. Die an Stelle der abgestoßenen Epidermisblasen entstandenen Defekte am Fußrücken zeigten fortschreitende Epithelisierung. Das Venennetz an Bauch, Brust und Schenkeln wurde allmählich wieder undeutlicher. Harn, der ohne Schmerzen gelassen wurde, zeigte in dieser Zeit zunächst Abnahme der Reichlichkeit des Sediments und der Alkaleszenz, so daß er am 15. Oktober sauer war. Am 17. trat plötzlich unter Schmerzen und Harndrang Pyurie auf, worauf in der Folgezeit täglich 20—30 cm^3 Liter entleert wurden. Im Filtrat fand sich weder Blut noch Eiweiß, im Sediment Staphylokokken und Diplokokken. Die Schmerzen der Blasengegend nahmen zu, bestanden fortwährend, vom 25. Oktober an fast kontinuierliches Harnträufeln.

Die Resistenz im Abdomen, die anfangs kleiner zu werden schien, nahm vom 27. Oktober an wieder an Umfang zu und wurde schmerzhafter. Am 1. Oktober, am 24. Tag der Erkrankung, traten plötzlich sehr heftige Schmerzen und Temperatursteigerung bis 38,8 auf, mit häufigem Erbrechen an diesem und dem folgenden Tage. Die Resistenz zeigte jetzt tiefe Fluktuation, reichte jetzt nahe an den Nabel, rechts und links bis nahe an die Spina, war vom Rektum aus als glatter, fixierter, schmerzhafter, fluktuierender Tumor palpabel, der vor der vorderen Rektalwand die Gegend der Blase einnahm. Die Annahme eines Abszesses konnte nicht meht zweifelhaft sein. Sie wurde durch die von Hochenegg am folgenden Tage, dem

2. Oktober vorgenommene Operation bestätigt. Sie bestand in der Eröffnung des Abszesses mittels der parasakralen Methode, Drainage mittels Drainrohr nach hinten, Tamponade. Da die entleerte Eitermenge zu gering schien, und der Tumor in der Blasengegend fortbestand, wurde sofort die Sectio alta angeschlossen. Dabei wurde ein großer perivesikaler Abszeß eröffnet, der reichlich fäkulent riechenden Eiter enthielt. Im Grunde der Höhle lag ein häutiger Sack frei. Er wurde extrahiert und es zeigte sich, daß man mit Ausnahme von Fundus und Spitze die gesamte Innenwand der Harnblase vor sich hatte. Der histologische Befund ergab: nekrotische Mukosa und Submukosa der Blase, 1,5 mm dick. Auf der Innenseite normale Schleimhautreste mit aufgelagerten Konkrementen und Staphylokokkenhaufen. Das Gewebe schwer nekrotisch, Kerne und elastische Fasern haben die Färbbarkeit fast völlig verloren. Im Bindegewebe zahlreiche, nach Gram gut färbbare Staphylokokkenhaufen. Aus dem Abszeßeiter gehen nur Staphylokokken auf.

Durch die Sectio alta-Öffnung wurde ein Drain gelegt, durch die Urethra ein Verweilkatheter.

Gleich nach der Operation besserte sich der Zustand; das Fieber fiel ab und kam, von einigen kurzen Rückfällen abgesehen, nicht wieder. Die Drainage funktionierte gut, Harn floß durch die Blasenschnittöffnung und auch durch das parasakrale Drain ab. Am 18. Tage nach der Operation honnte, da der Katheter herausgeglitten war, auch spontan ohne Schmerzen uriniert werden. Der Harn wurde sauer, obwohl er noch reichlich eitriges Sediment enthielt, in dem jetzt mikroskopisch und kulturell Koli nachgewiesen wurde. Bei fortgesetzt sich hebendem Allgemeinbefinden verkleinerten sich die Fisteln, und als Pat. am 15. Dezember auf Wunsch des Vaters entlassen wurde, waren die Nekrosen der Füße geheilt, beide Operationswunden in guter Granulation mit mäßiger Sekretion, und das Allgemeinbefinden derart, daß man auf eine ungestörte Rekonvaleszenz hoffen konnte. Tatsächlich kam es in der Folge zu vollkommener Genesung.

Fall II kam auf der II. chirurgischen Klinik in Wien zur Beobachtung. Am 14. Oktober 1904 wurde ein bis dahin stets gesunder 14jähriger Knabe aufgenommen, der 3 Tage zuvor mit Schmerzen der rechten Unterbauchgegend und wiederholtem Erbrechen plötzlich erkrankt war. Bei der Aufnahme bestand kein Fieber.

In der rechten Darmbeingrube war Dämpfung in einer kreisrunden Zone von etwa 10 cm Durchmesser zwischen Nabel und Spina nachweisbar. Daselbst wurde eine mäßig derbe, sehr schmerzhafte, ebenso große Resistenz palpiert, die in den folgenden Tagen etwas weicher wurde. Am 6. Tag (dem 9. der Erkrankung) abends kam es zu plötzlicher Temperatursteigerung auf über 38. Am folgenden wurde operiert. (Operateur: Assistent Dr. Exner.) 8 cm langer Flankenschnitt, stumpfe Durchtrennung der Muskulatur, bis aufs Peritoneum, das vorläufig uneröffnet bleibt. Dabei stieß man auf ein abnormes starkes arterielles Gefäß, das zwischen Ligaturen durchtrennt wurde. (Abnormer oder abnorm dilatierter Ast der Epigastrica inferior!) Ein größerer präperitoneal gelegener Abszeß, der nach unten und bis zur Mittellinie reicht, wird eröffnet, ein weiter oben und intraperitoneal gelegener wird nach stumpfer Abhebung des Peritoneums von hinten durch Incision des Peritoneums entleert. Dieser war zirka eigroß

und enthielt einen haselnußgroßen Kotstein. Aus beiden kam reichlich fäkulent riechender Eiter, der vorwiegend grampositive Streptokokken enthielt, beide wurden durch Streifen und Drainrohr drainiert.

Nach der Operation fiel das Fieber, und kam bis auf eine rasch vorübergehende Steigerung am 2. Tag nicht wieder. Am 3. Tag wurden die oberen Verbandschichten gewechselt, wobei Streifen und Drain unberührt blieben. Am 6. Tag post operationem trat bei vollem Wohlbefinden plötzlich eine so fulminante arterielle Blutung aus der Incisionsöffnung auf, daß der im Verlauf weniger Minuten erschienene Arzt den Knaben ohne Radialispuls fand. Bie Blutung stand zunächst auf Kompression. Darnach wurden die Streifen entfernt, wobei es zu einer neuerlichen sehr heftigen Blutung aus der Höhle des vorderen Abszesses aus der Gegend der Epigastrica kam. Das spritzende Gefäß wurde gefaßt, nach 2 Umstechungsnähten stand die Blutung, worauf die Höhle tamponiert wurde.

Auf Wärmezufuhr, Kochsalzinfusion usw. erholte sich der Pat. allmählich. Es wurde auch durch Einwicklung beider Beine mit Flanellbinden Autotransfusion versucht. Sie waren nur mäßig angezogen und wurden nach $^3/_4$ Stunden entfernt, da sich Schmerzen im rechten Bein einstellten. Schon bei Abnahme der Binden war die ganze rechte Extremität kälter als die linke, in ihrem ganzen Verlauf war nirgends Arterienpuls zu fühlen, der um diese Zeit in allen übrigen Extremitäten wieder gut fühlbar war, und 160 schlug. Pat. klagte fortwährend über Schmerzen in der Kniegegend und Gefühllosigkeit im ganzen Bein. Am folgenden Tag war das ganze Bein anämisch. Links überall deutlicher Puls, auch in der Dorsalis pedis, rechts kein Puls. Grobe Sensibilität war nicht gestört, doch bestand Gefühl von Taubsein. Schmerzen unverändert, aktive Bewegungen unmöglich. Das Bein wurde bald hoch, bald tiefer gelagert, um Zu- und Abfluß abwechselnd zu begünstigen, reichlich trockene Wärme zugeführt, „das souveräne Mittel bei der Behandlung der lokalen Asphyxie" (Hochenegg), der alten Billrothschen Empfehlung gemäß auch ein Versuch mit Setzen von Blutegeln gemacht. Trotz dieser und anderer Maßnahmen kam es in den nächsten Tagen zu feuchter Gangrän. Am 10. Tage waren die Zehen schwarz, die Verfärbung reichte aufwärts vorn bis 3 Querfinger über die Malleolen, rückwärts bis zur Mitte der Wade, rote und lividrote Streifen und Flecken reichten bis zum Knie. Vom Knie abwärts war das Bein geschwollen, unbeweglich, von herabgesetzter Temperatur und Sensibilität. Schmerzen, die in der Kniekehle lokalisiert wurden. Parästhesien im ganzen Bein bestanden unverändert, von den Knöcheln abwärts vollkommene Anästhesie. Es kam zu täglichen Temperatursteigerungen über 39, obwohl die Drainage der Abszesse gut funktionierte und der Zustand im Abdomen sich sichtlich besserte. Da der Knabe dabei sichtlich verfiel, wurde die Demarkationsbildung nicht weiter abgewartet und am 7. Oktober (11 Tage nach Beginn der Erscheinungen) von Prof. Hochenegg Amputatio femoris in medio mittels einzeitigem Zirkelschnitt unter Digitalkompression ausgeführt. Die Blutung aus dem Stumpf war auch bei Aufhören der Kompression sehr gering, Femoralis pulsierte nicht. Naht ohne Drainage. Im amputierten Beine zeigte sich folgender Befund:

Zwischen Gastroknemius und Soleus lag ein großer, von den Knöcheln

bis zur Kniekehle reichender Abszeß, der mindestens $^1/_2$ Liter gelbbraunen, dicken, fäkulent riechenden Eiters enthielt. In diesem fand sich ein reichliches Gemenge von Bakterien: grampositive Bazillen (Pseudodiphtherie), gramnegative kurze, bewegliche, vergährende Bazillen (Koligruppe) und längere Bazillen und Fäden. Kokken sehr spärlich und nur im Deckglaspräparat. Die Wände des Abszesses waren jauchig zerfallen, das umgebende Gewebe war gelblich, matsch, zerfließlich. Die Saphena magna war von der Mitte des Unterschenkels abwärts von einem Thrombus erfüllt, der nicht fest haftete. Er zeigte histologisch keine Spur von Organisation, die Gefäßwand keine Veränderungen. Die übrigen Gefäße, Arterien und Venen waren durchaus frei, blutleer, die Intima überall zart, glatt, frei von makroskopisch sichtbaren Veränderungen.

Der weitere Verlauf war frei von Zwischenfällen. Die Amputationswunde heilte nicht per primam, da sich noch kleinere Partien nekrotisch abstießen, nach deren Abstoßung sich aber die Granulationen rasch überhäuteten. Auch die Incision heilte durch Granulation, so daß Pat. am 21. Dezember, beide Wunden geheilt, bei völligem Wohlbefinden entlassen werden konnte. Am Oberschenkelstumpf war auch während dieser Zeit nirgends und niemals Puls zu fühlen.

Fall III ebenfalls aus der II. chirurg. Klinik in Wien.

Die früher gesund gewesene 34jährige Patientin war vor 12 Tagen mit Schmerzen der Ileocöcalgegend, Erbrechen und Obstipation erkrankt. Seitdem bestand Fieber. Bei der sehr verfallenen Patientin (Puls 120, Temp. 38,4, Zunge trocken) fand sich die rechte Unterbauchgegend äußerst empfindlich, durch Vaginal- und Rektaluntersuchung nichts Abnormes. Die sofort vorgenommene Operation beschränkte sich auf die Eröffnung zweier großer Koliabszesse medial und lateral vom Cöcum, die entleert und drainiert wurden, ohne daß der Appendix gesehen wurde. In den folgenden Tagen besserte sich das Befinden, so daß ein günstiger Verlauf erwartet werden konnte. Am 4. Tag nach der Operation wurde die Pat. plötzlich sehr anämisch, der Puls klein und unregelmäßig. Der Verband, der täglich gewechselt worden war, zeigte sich von Blut durchtränkt. Sofort wurde die Wunde, aus der reichlich dunkles Blut quoll, erweitert, Drains und Streifen entfernt, die in der Abszeßhöhle angesammelten Coagula ausgeräumt. Die Blutung kam aus dem kleinen Becken. Da die Pat. schwer kollabiert war, mußte man sich auf Tamponade der Höhle beschränken. Die üblichen Exzitantien konnten trotz momentaner Besserung den baldigen Exitus nicht aufhalten. Auch bei der Obduktion wurde die Quelle der Blutung nicht gefunden, die die unmittelbare Todesursache bildete. Der Abszeß war durch Verwachsung der Darmschlingen gut gegen die freie Bauchhöhle abgekapselt.

Epikrise. Wie man sieht, handelte es sich zweimal um schwere Abszeßblutungen, von denen eine tödlich war, zweimal um Gangrän an den unteren Extremitäten. —

Zunächst die Blutungen. Bei der tödlichen Blutung in Fall III konnte die Quelle auch bei der Obduktion nicht festgestellt

werden. Es war also ein kleines, wahrscheinlich venöses Gefäß aus dem tiefen Beckenplexus.

Auch in Fall II läßt sich das blutende, diesmal sicher arterielle Gefäß nur vermuten. Die Epigastrica selbst kann es der Lage nach nicht gewesen sein. Für einen Ast war die Blutung zu stürmisch; er müßte denn von abnormer Stärke gewesen sein, wie ja auch schon gelegentlich der Abszeßincision ein derartiges abnormes oder abnorm starkes arterielles Gefäß in der Schnittrichtung angetroffen worden war. Dies könnte uns auch der Erklärung der Gangrän in diesem Fall näher bringen. Denn das Auffallendste dabei ist, daß die Pulslosigkeit und Ischämie so unmittelbar der Arrosionsblutung respektive der Unterbindung dieses relativ kleinen Gefäßes folgte, in einer Zeit, in der ein von hier aus retrograd wachsender Thrombus noch kaum die Iliaca erreicht, sicher sie aber noch nicht völlig obturiert haben konnte. Es scheint vielmehr folgende Annahme wahrscheinlicher:

Daß nämlich eine langsam einsetzende Thrombose (vielleicht infolge Druck des Abszesses entstanden) schon zur teilweisen Obturation der Iliaca geführt hatte, um das arrodierte abnorme Gefäß schon der Ausdruck des entwickelten Kollateralkreislaufs gewesen wäre, der durch die Ligatur jetzt unterbrochen wurde. In diesem Fall müßte eine der normalen entgegengesetzte Verlaufsrichtungdes Blutstroms in der epigastrica angenommen werden. Für die Möglichkeit eines derartigen Vorkommens spräche eine Angabe Spencers, der bei Ausräumung von tuberkulösen Leistendrüsen ein abnormes arterielles Gefäß von der Dicke der Brachialis in der vorderen Bauchwand durchtrennte, in dem das Blut, nach der Pulsation des oberen Stumpfes zu schließen, vom Bauch zum Oberschenkel floß. Auch auf der gesunden Seite war an derselben Stelle ein analoges, wenn auch kleineres Gefäß palpabel.

Es ist sehr gut denkbar, daß dieser Kollateralkreislauf einen eben noch ausreichenden Blutzufluß zur Extremität brachte, der infolge Sinken des Blutdruckes (Blutung), Unterbindung einer jedenfalls wichtigen zuführenden Bahn plötzlich nicht mehr zur Versorgung des ganzen Beines ausreichte, wohl aber noch zur Versorgung der oberen Hälfte des Oberschenkels, die dann den Amputationsstumpf bildete.

Ist in diesem Fall Verschluß der Iliaca als Ursache der Gangrän sicher, so spricht in Fall I manches für die seltene Entstehung einer Gangrän aus Venenthrombose. Der langsame Beginn, das Vorwiegen der Stauungserscheinungen, die Entwickelung eines

venösen Kollateralkreislaufs, schließlich auch die geringe Ausbreitung der gangränösen Prozesse lassen die Annahme einer Thrombose beider Iliacalvenen (eventuell der untersten Cava) nicht unwahrscheinlich erscheinen. Prädisponierend kommt dabei eine septische Allgemeininfektion in Betracht, die sich auch in der Zahnfleischblutung äußert, dazu lokal der Prozeß an der Blase, über den noch weiter unten gesprochen wird, der sehr leicht die Beckenvenen mitaffizieren mußte.

Was die Therapie der Gangrän betrifft, so konnte sie in diesem Fall bei der geringen Ausdehnung, den reparatorischen Vorgängen, der günstigen Entwickelung der eigentlichen Erkrankung konservativ sein; unter aseptischem Verband ist es so tatsächlich zu Demarkation, Spontanabstoßung der gangränösen Zehenenden und Heilung. Anders in Fall II. Hier ließ der große Blutverlust, Fieber, rasche Ausbreitung der Gangrän nicht Zeit, die Demarkation abzuwarten. Die amputierende Operation entsprach dem Heidenhainschen Vorschlag, über den oben unter Therapie der Gangrän gesprochen wurde. Dagegen wäre die von Zoege Manteuffel empfohlene Grittische Operation unausführbar gewesen, da unter scheinbar normaler Haut Weichteilzerstörungen schon bis zum Knie hinauf gereicht hatten. Bemerkenswert ist auch in diesem Fall die gute Heilung der Amputationswunde trotz dauernd fehlender Pulsation der Femoralis. Auch dies spricht übrigens für einen schon vorher entstandenen Kollateralkreislauf.

Schließlich sei noch, wenn auch nicht eigentlich unter die hier besprochenen gehörig, einer Komplikation der Perityphlitis gedacht, die in Fall I betrachtet wurde, und ebenfalls zu den seltenen gehört: die Totalnekrose der Blasenschleimhaut.

Die häufigste Komplikation von seiten der Blase bei Appendicitis ist Pericystitis, die oft im Anfang ähnlich wie in unserem Fall den Symptomenkomplex beherrscht.

2 Fälle von Walko, 3 von Baradulin. Haemig hat unter 450 Fällen 1 Blasenkomplikation, Hagen unter 184 vier, Bode unter 450 eine Perforation in die Blase.

Beteiligung der Blasenschleimhaut erfolgt: 1. Durch Perforation eines appendicitischen respektive pericystitischen Abszesses in die Blase (Schmincke). Im Fall Bossard wurde auf diese Weise ein Kotstein zum Kern eines Blasensteines. Diese Cystitiden verlaufen relativ leicht, ohne tiefere Schädigungen der Schleimhaut. 2. Schwer wird die Blasenschleimhaut affiziert, wenn der entzündliche Prozeß auf die Blasenwand selbst übergreift. Es kann zu

ausgedehnten Abszedierungen in der Muskularis zur Unterminierung und so zur Totalnekrose der Schleimhaut kommen. Dieses an sich seltene Ereignis scheint als Komplikation bei Appendicitis bisher noch nicht beobachtet worden zu sein. Sonst ist es noch am häufigsten bei Infektionen (zumal puerperalen) des weiblichen Genitales und bei incarcerierter Retroflexio uteri gravidi. (Fälle bei Winckel).

Weitere Fälle anderer Ätiologie sind: Falkenberg: perineale Phlegmone, Pericystitis, Perforation ins Rektum, Abgang der Blasenmucosa per rectum. Orlowsky: Dysenterie, Abgang der Mucosa per urethram. Dean: Cystitis bei Phosphatstein, Extraktion der nekrotischen Mucosa durch sectio alta. Lennander: chronische Cystitis bei Sondenbehandlung wegen Striktur. Extraktion der nekrotischen Mucosa durch sectio alta.

Daß es in unserem Fall zur völligen Heilung und Funktionsfähigkeit kam, stimmt mit den Erfahrungen über Totalnekrosen aus anderen Ursachen überein. Stoekel fürchtet die Verziehung der Ureterenenden durch Narbenbildung und aufsteigende Niereninfektion. Tatsächlich aber regeneriert sich das Blasenepithel vom Fundus und den Uretermündungen her sehr rasch und vollkommen, ohne Narbenbildung, was auch die Tierversuche von Parascandolo und Marchese für die Ausschabung, von Gino Lasio für die Exstirpation der Schleimhaut bestätigen.

Wie man sieht, sind die vorgebrachten Fälle ein neuer Beleg für die Unberechenbarkeit dieser vielgestaltigen Krankheit. Es schien nicht unangebracht, sie mitzuteilen, einmal um der Seltenheit ihrer Komplikationen willen, dann aber auch, um zu zeigen, daß auch Fälle, die frisch in Behandlung kommen, trotz der exakten, klinischen Kontrolle zu ganz unberechenbaren und gefährlichen Komplikationen führen, und die scheinbar günstige Prognose aufs äußerste verschlechtern können.

Literaturverzeichnis.

1. Albanus, Bruns' Beiträge Bd. 40, H. 2, 1903.
2. Amos, Zeitschr. f. Geburtshilfe und Gyn. 1905, Bd. 55.
3. Aufrecht, Berl. klin. Wochenschrift 1869, S. 308 und: Nothnagels spez. Path. und Therap. Bd. XIV.
4. Baradulin, ref. Zentralbl. f. Chirurgie 1905, Nr. 10.
5. Barraud, Deutsche Zeitschr. f. Chir. 1904, Bd. 74.

6. Baumgarten, Verh. d. path. Gesellsch., V., 1903 und: Wiener klin. Wochenschrift 1902, Nr. 45.
7. Bernard, ref. Zentralbl. f. Chirurgie 1904, Nr. 1 und: Zentralbl. f. allgem. Pathol. und pathol. Anat. 1904, Nr. 14.
8. Derselbe, zit. nach Pietrzikowsky.
9. Billroth, Wiener med. Wochenschrift 1867, S. 45.
10. Bittner, Prager med. Wochenschrift 1898, Nr. 32, 33, 36.
11. Boddaert, ref. Münch. med. Wochenschrift 1905, Nr. 3.
12. Bode, Bruns' Beitr. 1905, Bd. 46.
13. Bossard, zit. nach Nothnagel, Spez. Pathologie und Therapie Bd. XVII 2. Aufl.
14. Box und Wallace, Lancet 6. Juni 1903.
15. Braun, Langenbecks Arch. 1882, Bd. 28.
16. Braune, zit. nach Trzebicky und Karpinsky.
17. Brehm, Petersburger med. Wochenschrift 1904, Nr. 48.
18. Broca, Bull. et mém. de la soc. de Chirurg. 1900.
19. Brücke, Virchows Arch. Bd. XII.
20. Brüggemann, Diss., München 1901.
21. Bryant, Brit. med. Journal 1884, II, 43.
22. Bull, zit. nach Sonnenburg.
23. Busse, Langenbecks Arch. 1905, Bd. 76.
23a. Butters, ref. Zentralbl. f. Chirurgie 1903, Nr. 21.
24. Cathomas, Münch. med. Wochenschrift 1892, Nr. 45.
25. L. Champonnière, Gazette des hôpit. 1901.
26. Clark, ref. Zentralbl. f. Chirurgie 1902, Nr. 40.
27. Combalat, zit. nach Schopf und: ref. Zentralbl. f. Chirurgie 1882, Nr. 7.
28. Crocq, zit. nach Schrötter.
29. Czerny, Zentralbl. f. Chirurgie, Nr. 30, 1905. Kongreßbericht.
30. Dean, ref. Zentralbl. f. Chirurgie 1904, Nr. 50.
31. Delbet, Bull. et mém. de la soc. de Chir. 1900.
32. Dieulafoy, Presse médicale 1901.
33. Dixon, zit. nach Schrötter.
34. Dollinger, ref. Hildebrands Jahresber. 1902.
35. Dreist, Deutsche Zeitschr. f. Chirurgie 1903, Bd. 71.
36. Düring, Deutsche Zeitschr. f. Chirurgie 1885, Bd. 22.
37. Ehrich, Bruns' Beiträge 1900, Bd. 29, H. 1
38. Eichhorst, D. Arch. f. klin. Med. 1901, Bd. 70.
39. Einhorn, zit. nach Hoppe-Seyler.
40. Eiselsberg, Zentralbl. f. Chirurgie 1899, Nr. 27, Kongreßbericht und Langenbecks Arch. Bd. 59.
41. Elliot, zit. nach Nothnagel.
42. Falkenberg, ref. Zentralbl. f. Chirurgie 1891, Nr. 35.
43. Falkenburg, Langenbecks Arch. 1903, Bd. 70, H. 4.
44. Fitz, zit. nach Hoppe-Seyler.
45. Flexner, ebenda.
46. Fowler, zit. nach Ehrich.
47. Franz, ref. Hildebrands Jahresber. 1903.
48. Friedrich, Zentralbl. f. Chirurgie 1900, Nr. 28, Kongreßber.

49. Frommer, Langenbecks Arch. Bd. 67.
50. Gebele, Bruns' Beiträge Bd. 43.
51. Gerulanos, Deutsche Zeitschr. f. Chirurgie Bd. 57, H. 3 und 4.
52. Gerster, zit. nach Pölya.
35. Gino Lasio, Virchows Arch. Bd. 178, H. 1, 1904.
54. Goebel, Deutsches Arch. f. klin. Med. 1899, Bd. 63.
55. Güterbock, Deutsche Zeitschr. f. Chirurgie 1886, Bd. 24, H. 5 u. 6.
56. Gussenbauer, Wiener klin. Wochenschrift 1899, Nr. 17.
57. Haecker, Bruns' Beitr. Bd. 46, H. 3.
58. Haemig, Bruns' Beitr. Bd. 31.
59 Hagen, Bruns' Beitr. Bd. 46, H. 1.
60. Halberstätter, Bruns' Beitr. 1903, Bd. 28, H. 2.
61. Heidenhain, Deutsche med. Wochenschrift 1891, Nr. 38 u. 39.
62. Henle, Verh. d. deutschen Gesellsch. f. Chirurgie 1901.
63. Heymann, Berl. klin. Wochenschr. 1905, Nr. 44a.
64. Hochenegg, Mitteil. in der Gesellsch. der Ärzte in Wien, 15. Febr. 1901.
65. Derselbe, Wiener med. Jahrbücher 1895, S. 570.
66. Hoppe-Seyler, Nothnagels spez. Pathol. und Ther. Bd. XVIII.
67. Huels, Berl. klin. Wochenschr. 1889, Nr. 41.
68. Jakowsky, Zentralbl. f. Bakteriologie und Paras. 1898, Bd. 25 und ebenda 1901, Bd. 28.
69. Jalaguier, Bull. et mém. de la soc. de Chir. 1903, Nr. 19.
70. Johannsen, Petersburger med Wochenschrift 1890, Nr. 46.
71. Johnson, Ann. of surgery, Sept. 1900.
72. Jordan, Bruns' Beitr. Bd. 14.
73. Kelling, ref. Zentralbl. f. Chirurgie 1905, Nr. 30, Kongreßber. und: Langenbecks Arch. Bd. 77, H. 2.
74. King, Lancet 1851 und ref. Schmids Jahrb. Bd. 84.
75. Kölbing, Bruns' Beitr. 1902, Bd. 33.
76. Körte, zit. nach Hoppe-Seyler.
77. Köster, Berl. klin. Wochenschrift 1875, Nr. 43.
78. Derselbe, Deutsche med. Wochenschrift 1898, Nr. 21.
79. Kolb, Inaug.-Diss., Zürich 1870.
80. Langheld, zit. nach Hoppe-Seyler.
81. Le Clerk, Bull. et mém. de la soc. de Chir. 1903, 13. Mai.
82. Lennander, Zentralbl. f. Chirurgie 1899, Nr. 19.
83. Derselbe, ref. Hildebrands Jahresber. 1898.
84. Derselbe, Mitteil. aus den Grenzgeb. der Med. und Chir. Bd. 13, H. 3 und: Samml. klin. Vorträge, Neue Folge Nr. 75.
85. Leßhaft, Virchows Arch. Bd. 123, H. 2, 1891.
86. Leyden, Berl. klin. Wochenschrift 1890, Nr. 14.
87. Derselbe, Deutsche med. Wochenschrift 1892, Nr. 45.
88. Derselbe, Allgem. med. Zentralztg. 1896, Nr. 96.
89. Derselbe, Deutsche med. Wochenschrift 1897. Ver.-Beil. Nr. 5, S. 25.
90. Litten, zit. nach Leyden.
91. Derselbe, zit. nach Nothnagel.
92. Lotheissen, Bruns' Beiträge 1903, Bd. 32, H. 3.
93. Massarell, D. Arch. f. klin. Med. Bd. V, S. 445.

94. Matheson, Brit. med. Journ. 1901.
95. Meisel, Bruns' Beiträge Bd. 40.
96. Meyer, W., Annals of surgery, Mai 1901.
97. Michaelis, Deutsche Zeitschr. f. Chirurgie Bd. 77, H. 4—6.
98. Michel et Perrin, ref. Zentralbl. f. Chirurgie 1904, Nr. 26.
99. Middeldorpf, Deutsche med. Wochenschrift XXIX, 31, 1903.
100. Moore, Lancet, 19. Dez. 1903.
101. Mühsam, Deutsche Zeitschr. f. Chirurgie 1903, Bd. 70, H. 3 u. 4.
102. Niebergall, Deutsche Zeitschr. f. Chirurgie 1893, Bd. 37, H. 3 u. 4.
103. Nitzsche, Deutsche Zeitschr. f. Chirurgie Bd. 64.
104. Nothnagel, Nothnagels spez. Pathol. und Ther. Bd. XVII, 2. Aufl.
105. Oppenheim, Berl. klin. Wochenschr. 1902, Nr. 5.
106. Orlowsky, ref. Zentralbl. f. Chirurgie 1888, Nr. 46.
107. Parascandolo und Marchese, Wiener med. Wochenschr. 1901, Nr. 46 und ref. Zentralbl. f. Chirurgie 1901, Nr. 50.
108. Payr, Verh. d. deutsch. Gesellsch. f. Chirurgie 1904.
109. Derselbe, Münch. med. Wochenschr. 1905, Nr. 17.
110. Pendl, Wiener klin. Wochenschr. 1902, Nr. 11.
111. Pietrzikowsky, Zeitschr. f. Heilkunde 1889, Bd. 10, H. 4.
112. Poirier, Bull. et mém. d. l. soc. de Chir. T. 24, p. 740.
113. Pólya, Deutsche med. Wochenschr. 1905, Nr. 7, 8, 9.
114. Powell, zit. nach Ehrich.
115. Proby, zit. nach Schweitzer.
116. Quénu, Bull. et mém. d. l. soc. de Chir. 1903, Nr. 19.
117. Ramsay, Lancet, 6. Juni 1903.
118. Rehn, Zentralbl. f. Chir. 1905, Nr. 30, Kongreßbericht.
119. Retzius, zit. nach Leßhaft.
120. Reynier, Bull. et mém. d. l. soc. de Chir. 1903, Nr. 19.
121. Reyt, ref. Zentralbl. f. Chirurgie 1897, Nr. 45.
122. Riedel, Langenbecks Arch. 1902, Bd. 66.
123. Rizor, Diss., Tübingen 1903.
124. Routier, Bull. et mém. d. l. soc. de Chir. 1903, No. 19.
125. Roux, Langenbecks Arch. Bd. 67 und: Verh. d. deutsch. Gesellsch. f. Chirurgie 1902.
126. Schaeffer, Münch. med. Wochenschr. 1903, Nr. 45.
127. Schlange, Handb. der prakt. Chirurgie. Bergmann-Mikulicz, Bd. III.
128. Schloffer, Bruns' Beitr. Bd. 14, H. 3.
129. Schmincke, Diss., Leipzig 1902.
130. Schnitzler, zit. nach Nothnagel.
131. Schopf, Wiener klin. Wochenschr. 1898, Nr. 47 u. 48.
132. Schrötter, Nothnagels spez. Pathol. und Ther. Bd. XV, 2.
133. Schweitzer, Virchows Arch. Bd. 152, H. 2
134. Seubert, Münch. med. Wochenschr. 1902, Nr. 2
135. Sick, Deutsches Arch. f. klin. Med. 1905, Bd. 82.
136. Siegel, Mitteil. aus den Grenzgeb. der Med. und Chir. 1896, Bd. 1.
137. Sonnenburg, Pathol. und Ther. der Perityphl. Leipzig, Vogel.
138. Derselbe, Verh. der deutschen Gesellsch. f. Chirurgie 1902.
139. Spencer, Brit. med. Journ., 22. April 1899.

140. Sprengel, Zentralbl. f. Chirurgie 1905, Nr. 30, Kongreßbericht und: Langenbecks Arch. 1902, Bd. 67.
141. Stoekel, Berl. klin. Wochenschr. 1905, Nr. 1.
142. Talke, Bruns' Beitr. 1902, Bd. 36, H. 2.
143. Derselbe, Bruns' Beitr. 1903, H. 3.
144. Thérèse, zit. nach Schrötter.
145. Toldt, Langer-Toldt, Lehrbuch der Anatomie.
146. Trendelenburg, Zentralbl. f. Chirurgie 1905, Nr. 30, Kongreßbericht.
147. Treves, ref. Zentralbl. f. Chirurgie 1905, Nr. 32.
148. Trzebicky und Karpinsky, Langenbecks Arch. Bd. 45.
149. Tuffier, Bull. et mém. d. l. soc. de Chir. 1903, No. 19.
150. Virchow, zit. nach Nothnagel.
151. Derselbe, Spez. Pathol. I.
152. Villard und Vignard, ref. Zentralbl. f. Chirurgie 1901, S. 687.
153. Walch, Bull. et mém. d. l. soc. de Chir. 1901, No. 13.
154. Walko, Münch. med. Wochenschr. 1904, Nr. 45.
155. Wartburg, Bruns' Beitr. 1902, Bd. 35.
156. Widenmann, Bruns' Beitr. 1892, Bd. 9.
157. Wiesel, ref. Zentralbl. f. pathol. Anatomie 1905, Nr. 10 und: Zeitschr. f. Heilkunde 1905, Nr. 5.
158. Willmanns, ref. Münch. med. Wochenschr. 1905, Nr. 29, Sitzungsbericht.
159. Winckel, Deutsche Chirurgie Bd. 62, 1885.
160. Witzel, Zentralbl. f. Chir. 1905. Nr. 28.
161. Wlassow, Zieglers Beiträge 1894, Bd. 15, H. 3.
162. Wormser, Wiener klin. Rundschau 1904, Nr. 5 u. 6.
163. Wulff, Deutsche Zeitschr. f. Chirurgie 1901, Bd. 58.
164. Zoege Manteuffel, Zentralbl. f. Chirurgie 1891, Nr. 26, Kongreßbericht.

XVIII.

Aus dem städtischen Krankenhause zu Konstanz.
(Dirig. Arzt: Med.-Rat Dr. O. Kappeler.)

Resultate der Epityphlitisbehandlung.

Von

Dr. O. Kappeler

(mitgeteilt in der Herbstsitzung des ärztlichen Kreisvereins Konstanz.)

M. H.! Schon länger trug ich mich mit der Absicht, in diesem Kreise ein Thema zur Sprache zu bringen, das schon deshalb ein allgemeines Interesse beanspruchen darf, weil jeder von Ihnen in der Lage war, Epityphlitiskranke zu beraten und zu behandeln. Manchem von Ihnen werden auch mit der Erinnerung an die eigenen Erfahrungen über Wurmfortsatzentzündung die sorgenvollen und verantwortungsreichen Stunden gegenwärtig sein, die gerade dieses Leiden für jeden gewissenhaften Arzt mit sich bringt. Nicht ungern bin ich daher der Aufforderung Ihres Präsidenten zu einem kleinen Vortrag in dieser Sitzung nachgekommen, da sie mir Gelegenheit gibt, Ihnen in aller Kürze die Resultate der Epityphlitisbehandlung im hiesigen Krankenhause mitzuteilen. Gewissermaßen selbst an diesen mitbeteiligt, da die Mehrzahl der Kranken zuerst durch Ihre Hände ging, werden Sie, wie ich annehme, der noch immer in Kongressen und ärztlichen Vereinigungen auf der Tagesordnung stehenden Indikationsstellung operativen Einschreitens hauptsächlich Ihre Aufmerksamkeit zuwenden und, wie ich hoffe, den Folgerungen, die sich aus meiner allerdings verhältnismäßig kleinen Beobachtungsreihe ergeben, zustimmen.

Meine Zusammenstellung umfaßt die sämtlichen von Mitte Februar 1896 bis Ende Dezember 1905 im hiesigen städtischen Krankenhaus aufgenommenen Epityphlitiskranken. Es sind deren 150, die sich auf die einzelnen Jahre folgendermaßen verteilen:

1896	2	Kranke
1897	5	„
1898	4	„
1899	2	„
1900	6	„
1901	19	„
1902	19	„
1903	33	„
1904	23	„
1905	37	„

Summa: 150 Kranke.

Erst vom Jahre 1901 an kam eine namhafte Zahl von Epityphlitiskranken zur Beobachtung. Doch ist diese Steigerung wohl weniger einer erheblichen Zunahme der Erkrankungen von diesem Jahre an, als einer vermehrten Aufmerksamkeit, die die Ärzte von dieser Zeit an dem Leiden zuwandten, einer bessern Diagnosenstellung und einer häufigeren Inanspruchnahme chirurgischer Hilfe zuzuschreiben.

Tabellarische Zusammenstellung nach Geschlecht und Alter.

Alter	Männlich	Weiblich	Zusammen	Proz.
1—10	10	5	15	10 Proz.
11—20	29	17	46	30,6 „
21—30	27	19	46	30,6 „
31—40	14	9	23	15,3 „
41—50	7	4	11	7,3 „
51—60	5	2	7	4,6 „
61—70	—	1	1	0,6 „
71—80	—	1	1	0,6 „
Summa	92	58	150	

Aus dieser Tabelle geht, wie aus anderen ähnlichen Zusammenstellungen, das Überwiegen des männlichen Geschlechtes hervor

und die auch anderweitig konstatierte Tatsache, daß weitaus die Mehrzahl der Kranken in die Altersperiode von 10—30 Jahren fällt. 92 Kranke, 61,3 Proz. sämtlicher Fälle, gehören dieser Periode an.

Es geht aus dieser tabellarischen Zusammenstellung auch hervor, daß kein Alter von Erkrankungen des Processus vermiformis verschont bleibt.

Eine 71jährige Frau, die erst 78 Stunden nach Beginn der Erkrankung zur Operation kam, erlag einer allgemeinen eitrigen Peritonitis, die durch die an seiner Basis erfolgte Perforation des gangränösen Prozesses hervorgerufen war und eine 69jährige Frau, die sich 36 Stunden nach Beginn der akuten Erscheinungen zur Operation stellte, konnte durch die Resektion des eben perforierten gangränösen Wurmfortsatzes vor dem gleichen Schicksal bewahrt werden.

1. Nicht operierte Perityphlitisfälle.
(29, davon 2 †).

Nicht operiert wurden von den 150 Epityphlitisfällen 29 und zwar finden sich darunter 4, die vor Ablauf von 48 Stunden in unsere Behandlung kamen, nämlich 10, 2 mal 12 und 30 Stunden nach Beginn der Erkrankung. Alle diese Kranken machten nicht den Eindruck eines schweren Leidens, hatten eine Körpertemperatur, die meist unter 38° C, nur einmal vorübergehend auf 39° C stieg, einen guten Puls unter 100 Schlägen, die Schmerzen in der Iliocöcalgegend waren mäßig, der Druckschmerz gering, Meteorismus war nicht oder kaum vorhanden, desgleichen fehlte eine starke Spannung der Bauchdecken, Erbrechen nur im Beginn und alle Erscheinungen gingen in den ersten 24 Stunden wesentlich zurück.

Von den übrigen 25, später als 48 Stunden, eingelieferten Patienten waren 2 infolge allgemeiner, vom Processus vermiformis ausgehender Peritonitis in einem so desolaten Zustand, daß an eine aktive Therapie nicht mehr gedacht werden konnte, der eine starb wenige Stunden, der andere 24 Stunden nach der Aufnahme. Bei den übrigen 23 Patienten handelte es sich 13 mal um sehr leichte Erkrankungen, die schon im Rückgang waren und 10 mal um Fälle, die nach Ablauf der akuten Symptome eine Resistenz oder einen kleinen Tumor zurückbehalten hatten, die, Resistenz und Tumor, allmählich ohne irgendwelche bedrohliche Zeichen von selbst verschwanden.

Ich komme zu den

2. operierten 121 Kranken,

die sich in 2 Hauptgruppen teilen, in die Kranken, die im entzündlichen Stadium operiert wurden und in diejenigen, die erst zur Operation kamen, nachdem die Entzündungserscheinungen abgelaufen oder größtenteils abgelaufen waren.

A. Während des Anfalles operierte Fälle (72).

I. Frühoperationen.

Frühoperationen, d. h. Operationen in den ersten 48 Stunden nach Beginn der Erkrankung, wurden im ganzen 16 ausgeführt.

Diese 16 Fälle lassen sich, der Rotterschen Einteilung folgend, in 3 Untergruppen unterbringen:

1. Gruppe (ohne freies Exsudat in der Bauchhöhle) 8 Fälle
   a) mit frischer oder älterer Perforation des Processus und mit periappendikulärem Abszeß (5 Fälle),
   b) Appendix ödematös mit gangränösem Schleimhautgeschwür (1 Fall),
   c) Appendix nekrotisch am Durchbrechen (2 Fälle).

2. Gruppe (mit serösem oder trübserösem Exsudat (1 Fall)
   a) Appendix eitrig infiltriert mit Schleimhautgeschwür (1 Fall).

3. Gruppe (mit dünneitrigem oder reineitrigem Exsudat) 7 Fälle
   a) Appendix ödematös geschwollen, eitrig infiltriert und mit einem dem Durchbruch nahen Geschwür (1 Fall),
   b) Appendix perforiert (2 Fälle),
   c) Appendix nekrotisch (4 Fälle).

Es verlohnt sich bei der kleinen Zahl der Beobachtungen, die auf die einzelnen Gruppen fallen, kaum, die dazu gehörigen Krankheitsbilder aufzustellen und ich beschränke mich darauf, nur die letzte Gruppe mit dünneitrigem oder reineitrigem Exsudat nach dieser Richtung kurz zu streifen:

Die 4 Kranken mit nekrotischem Wurmfortsatz boten alle ein schweres Krankheitsbild mit Kollaps der Gesichtszüge, erhöhter Temperatur, raschem Puls (100—140), anfänglich sehr heftigen Schmerzen, Meteorismus oder Spannung der Bauchdecken, großer Druckempfindlichkeit, Erbrechen, vollständiger Wind- und Stuhlverhaltung. Nicht weniger stürmisch waren die Erscheinungen

bei den Fällen, wo der Appendix in die freie Bauchhöhle perforiert war.

Ein ganz besonderes Interesse bietet der erste Fall dieser Gruppe mit ödematösem Appendix, der ein der Perforation nahes Geschwür zeigte, da er uns lehrt, daß die Unterscheidung der schweren von den leichten Formen der Wurmfortsatzentzündung in den ersten Tagen oft außerordentlich schwer ist:

Es handelt sich um eine 29jährige Köchin, die nach eben durchgemachter Influenza am 8. März 1903 vormittags 11 Uhr mit Schmerzen im Unterleib ohne bestimmte Lokalisation erkrankte. Sie nahm trotz der Schmerzen nachher ihr gewöhnliches Mittagessen ein. Abends $^1/_2$6 Uhr erfolgte 3—4maliges Erbrechen, in der Nacht einmaliges Erbrechen und die Schmerzen konzentrierten sich in der Nacht und am folgenden Morgen auf die rechte Unterbauchgegend, worauf sie von ihrem Arzt mit der Diagnose Epityphlitis ins Spital geschickt wurde. Wir fanden angegriffenes Aussehen, einen kräftigen Puls mit 84 Schlägen, Temp. 37,7° C, Unterleib leicht aufgetrieben, Iliocöcalgegend etwas druckempfindlich, weder Tumor noch Dämpfung daselbst, der übrige Bauch auf Druck schmerzlos, kein Erbrechen, Stuhl und Windverhaltung. Gegen Abend eher abnehmende Schmerzen, P. 68, Temp. 36,8° C. In der Nacht vom 9.—10. schlief sie ohne Morph. gut und hatte fast keine Schmerzen. Am 10. morgens Temp. 36,8, P. 76 C. Druckempfindlichkeit hat abgenommen, die Auftreibung des Bauches geringer. Gegen Mittag wieder mehr Schmerzen und mehr Auftreibung, und als wir uns dann, um ja nichts zu versäumen, 46 Stunden nach Beginn der Erkrankung zur Operation entschlossen, glaubten wir nur eine leichte Erkrankung des Wurmfortsatzes zu finden und waren nicht wenig erstaunt über den unerwarteten Befund: Die Beckenhöhle war mit dünnem Eiter angefüllt, zwischen den Dünndarmschlingen die gleiche Flüssigkeit, der Processus kolbig angeschwollen, rot und gelb gefleckt, die Spitze eitrig infiltriert und nach dessen Eröffnung fand man ein tiefes, bis auf den Peritonäalüberzug reichendes, der Perforation nahes, Geschwür.

Der einzige Todesfall dieser Gruppe betrifft ein 21jähriges Dienstmädchen, das 35 Stunden vor dem Spitaleintritt plötzlich mit wütenden Schmerzen in der Iliocöcalgegend und Fieber, Stuhl- und Windverhaltung und Erbrechen erkrankte, deren Zustand sich rasch verschlimmerte und die, als sie 35 Stunden nach Beginn der Erkrankung ins Spital aufgenommen wurde, keinen Tumor, große Druckempfindlichkeit des mäßig aufgetriebenen Abdomens, hohes Fieber, 38,7°, vermehrte Pulsfrequenz, 140—156, und einen keinen weichen Puls zeigte. Die sofort vorgenommene Operation ergab einen daumendicken, 9 cm langen, an der Basis, dicht am Cöcumansatz, perforierten, einen großen Kotstein bergenden Processus vermiformis, die Dünndarmschlingen mit Fibrinbelägen bedeckt, zwischen ihnen Eiterdepôts und das ganze Becken mit gelbem dicken Eiter angefüllt. Entfernung des Processus, Reinigung der Därme, mehrfache Drainage des Peritonäums, anfänglich etwas Besserung der allgemeinen und lokalen Erscheinungen, dann wieder Verschlimmerung und 4 Tage p. operat. Exitus

an fortschreitender Peritonitis. Eine Operation wenige Stunden nach dem Spitaleintritt hätte vielleicht doch die Kranke durchgebracht.

II. Spätoperationen (56 Fälle).

Später als 48 Stunden nach dem Beginn der Erkrankung wurden 56 Kranke operiert. Sie scheiden sich in 2 Hauptgruppen: die Fälle mit abgekapseltem Abszeß und die Fälle mit fortschreitender oder allgemeiner Peritonitis.

A. Mit abgekapseltem Abszeß (42 Fälle).

Heilung wurde in 38 Fällen erzielt, während 4 Kranke (9,5 Proz.) starben.

Bezüglich der Todesfälle handelt es sich im ersten Fall um eine 43jährige, außerordentlich korpulente, Frau, bei der die Diagnose längere Zeit zwischen Gallensteinerkrankung und Epityphlitis schwankte, wo schließlich ein Abszeß in der rechten Unterbauchgegend nachgewiesen werden konnte, der, incidiert, sich als Kotabszeß manifestierte. 8 Tage später Tod an embolischer Pneumonie. Der 2. Fall betrifft einen 22jährigen Mann mit perakutem Beginn einer mit hohem Fieber und wütenden Schmerzen einsetzenden Epityphlitis, die erst 3 mal 24 Stunden später in Spitalbehandlung kam. Die sofort vorgenommene Operation förderte einen perforierten nekrotischen Processus zutage, der in einer abgekapselten Jauchehöhle lag. Daraufhin 5tägiger Fieberabfall, dann unter Steigen der Temperatur Bildung eines subphrenischen Abszesses mit septischen Symptomen. Trotz der Eröffnung des Abszesses erliegt der Kranke 13 Tage nach der Operation.

Ein weiterer Fall bietet so mancherlei Interessantes, daß er einer ausführlichen Erwähnung wert ist:

Der beim Spitaleintritt 36jährige Patient, Apotheker, der sich in seiner Jugend einer blühenden Gesundheit erfreute, hatte den ersten Anfall einer sogenannten Blinddarmentzündung in seinem 20. Lebensjahr mit Fieber, Erbrechen, starken Leibschmerzen und Bildung einer Geschwulst in der Iliocöcalgegend, dann hatte er vom 20. bis 28. Lebensjahre 5 weitere Anfälle in gleicher Art, bald stärker, bald weniger stark, aber immer mit heftigen Schmerzen und mehrwöchentlichem Krankenlager. Und noch immer konnte er sich zu einer Operation nicht entschließen! In den folgenden Jahren trat alle paar Wochen eine schmerzhafte Härte in der Iliocöcalgegend auf, die ihn nicht bettlägerig und gänzlich arbeitsunfähig machte. In den letzten Jahren vor dem Spitaleintritt hatte er von Zeit zu Zeit krampfartige Bauchschmerzen, die er für Magenkrämpfe hielt, dabei litt er an Obstipation und bemerkte mitunter etwas Blut im Stuhl. Herbst

1903 (der Spitaleintritt erfolgte am 31. Juli 1904) stellte sich Diarrhöe abwechselnd mit Verstopfung und Schmerzen im Leibe ein. März 1904 stand er eine Zeitlang in ärztlicher Behandlung und es wurde damals die Diagnose: Darmstenose gestellt. Nachdem er schon längere Zeit an Blasenbeschwerden: schmerzhafter Miktion, häufigem Urindrang gelitten, trat im Mai 1904 eine akute Prostatitis auf und er ließ sich nun längere Zeit von einem Blasenspezialisten, doch ohne irgendwelchen Erfolg, behandeln. Seit Juni 1904 wird beim Harnlassen sehr häufig Luft durch die Harnröhre gepreßt. Einmal wurde auch ein kleines, scharfzackiges Emailstückchen durch die Harnröhre entleert, es blieb im Eichelteil stecken, aus dem der Kranke es dann selbst herausholte. Seit Anfang Juli ist der Urin fast täglich mit Stuhl gemischt und stellt eine braune, aashaft stinkende Brühe dar. Als neuestes Symptom trat dann Ende Juli in der rechten Unterbauchgegend ein wurstförmiger, hell tympanitisch klingender, Tumor auf, der den Kranken zum Spitaleintritt veranlaßte.

Er bot bei der Aufnahme ein trauriges Bild von vorgeschrittenem Marasmus dar. Zum Skelett abgemagert, war er appetit- und schlaflos, litt an profusen Diarrhöen und Nachtschweißen, fieberte, hatte Ödeme der Füße und am Sakrum einen großen brandigen Dekubitus, dabei häufiger Urindrang und mit dem Urin gingen regelmäßig Gase und flüssiger Stuhl ab, am Darm fand sich eine eiternde Fistel, die zur Pars prostatica urethrae führte. Unterleib wenig aufgetrieben, schmerzlos, in der Iliocöcalgegend der erwähnte tympanitisch schallende, fluktuierende Tumor, dessen Hautbedeckung schon gerötet war. Am 2. August Spaltung des Kotabszesses, aus dem reichlich mit Kot vermischter, jauchiger Eiter abfloß und der die Fascie schon durchbrochen hatte. Bei der Erweiterung der Bauchwandfistel stößt man auf einen mit der Spitze an der Innenwand der Bauchdecken verwachsenen, bleistiftdicken Strang, der sich nach seiner Ausschälung aus seinen Verwachsungen als Prozessus vermiformis erweist und noch ein 4 cm langes, mit dünnem Kot gefülltes Lumen zeigt. Er wird an der Basis abgebunden und abgetragen. Ein weiteres Vorgehen verbot der elende Kräftezustand des Patienten. Der Kranke erholte sich nach diesem Eingriff etwas. Es ging eine Zeitlang entschieden besser. Etwas Appetit stellte sich ein, die Stühle wurden konsistenter, aus der Incisionsöffnung entleerte sich mit dem Eiter nur wenig Stuhl und mit dem Urin ging weniger Stuhl fort, einige Male war er ohne Stuhlbeimischung, P. unter 100, Temp. nicht mehr erhöht. Dann ohne sichtbaren Grund wieder Verschlimmerung. Die Fistelgranulationen werden schlaff und blaß, es treten neuerdings wieder profuse Diarrhöen auf und reichlich entleert sich Kot durch den Abszeß und mit dem Urin, der Kranke verfällt mehr und mehr, nimmt nichts mehr zu sich, wird apathisch und geht marastisch zugrunde am 25. August an Inanition und chronischer Sepsis, hauptsächlich infolge der jauchigen Cystitis.

Neben den Residuen abgelaufener Entzündungsprozesse: Trübungen und Verdickungen des Darmperitonäums, Verwachsungen usw., fand sich ein auf der Höhe der Milz mit der Bauchwand verwachsener Netzstrang, der von hier über die Därme nach dem rechten Inquinalkanal hinzog. Von der Mitte dieses Stranges geht ein Seitenstrang ab zwischen die Dünndarmschlingen bis zum Radix mesenterii. Auf diesem Strang reitet

eine an der Berührungsstelle mit dem Netzstrang stark verdickte und sehnig getrübte Dünndarmschlinge, wohl das anatomische Substrat der zeitweisen Anfälle von Darmstenose.

Die nähere Untersuchung ergibt sodann, daß die vordere Wandung des eröffneten Kotabszesses durch die perforierte Bauchwand, die hintere und obere durch fest miteinander und mit der Abszeßwand verlötete Dünndarmschlingen, die untere durch das Cöcum gebildet ist. Nach rechts hin reicht der Abszeß bis an das Colon ascendens, nach links bis an die Blase. An Stelle des Processus vermiformis findet sich ein rundliches Loch am Cöcum, ein zweites Loch mit gerissenen Rändern und einer Schleimhautbrücke, die über ihrer Mitte liegt, führt in ein Dünndarmstück zirka 2 Meter über der Iliocöcalklappe, und eine dritte Öffnung führt aus der Abszeßhöhle in die verdickte und weithin unterminierte Blasenwandung, die gewissermaßen eine Ausbuchtung der Abszeßhöhle darstellt. Von der Mitte dieser Ausbuchtung führt ein gewundener Fistelgang, die Mukosa perforierend, in das Lumen der Blase. In dem Grunde der Abszeßhöhle wurde (siehe oben) ein zweites scharfzackiges, etwas 1 cm langes und $\frac{1}{2}$ cm breites Emailstückchen gefunden.

Es ist dies der erste und einzige von uns beobachtete Fall, wo ein Fremdkörper in der Ätiologie der Epityphlitis eine Rolle spielte und die Perforation des Processus vermiformis vielleicht mit diesem Fremdkörper in Zusammenhang stand.

Der letzte der tödlichen Fälle betrifft einen 4jährigen Knaben, der mit Fieber und epityphlitischem Abszeß 5 mal 24 Stunden nach Beginn der Erkrankung in unsere Behandlung und zur Operation kam und 2 mal 24 Stunden nach anfänglicher Besserung plötzlich kollabierte. Leider durfte eine Obduktion nicht gemacht werden.

Aber auch bei den geheilten Kranken sind mannigfache Komplikationen zu verzeichnen:

Bei einem 22jährigen, sonst gesunden Mann wurde am 14. Juni 1898 ein perityphlitischer Abszeß eröffnet, wobei der Processus nicht gefunden und folgerichtig auch nicht exstirpiert wurde. Am 11. Juli 1898 Entlassung aus dem Spital mit geheilter Wunde. Schon am 27. Juli neue Erkrankung mit Bildung eines neuen Abszesses in der Narbe. In dem ausfließenden Eiter wird ein Bandwurmglied (Taenia mediocanellata) gefunden. Am 10. August Schluß der Wunde. Vom 13. August bis 6. November steht Patient wegen sich immer wiederholenden Abszessen in Behandlung eines andern Arztes. Am 6. November sucht er wieder das Spital auf. Ein dem Durchbruch naher Abszeß wird eröffnet und beim Ausspülen der Eiterhöhle werden mehrere Bandwurmglieder aus der Höhle herausbefördert. Am 30. November Bandwurmkur. Der Wurm geht ab bis auf den Kopf. Dann Ruhe bis Februar 1899. Neuerdings Bildung eines Abszesses mit Fistelbildung. Aus der Fistel entleeren sich von Zeit zu Zeit Bandwurmglieder. Am 13. Mai eine 2. Bandwurmkur, die auch den Kopf des Wurmes zutage fördert. Dann rascher Schluß der Wunde und seither (also seit 6 Jahren) erfreut sich Patient der besten Gesundheit.

In 7 Fällen kriecht die Eiterung noch weiter (5 mal nach der Mitte hin) und gibt Anlaß zu weiteren operativen Eingriffen, 1 mal bildet sich im Anschluß an den perityphlitischen Abszeß ein großer retroperitonäaler Abszeß, der nach Erweiterung von der Operationswunde aus geöffnet werden kann, im Anschluß daran bildet sich eine Cöcalfistel, die später durch Operation geschlossen wird.

2 weitere Fälle von Kotfistel heilen nach sehr protrahiertem Verlauf von selbst aus.

Bei einem 10jährigen Knaben tritt nach Eröffnung des perityphlitischen Abszesses eine akute Parotitis auf, die lange eitert und einmal zieht sich die Rekonvaleszenz wegen Thrombose zuerst der linken, später der rechten, Vena femoralis Monate hin.

Bei allen Kranken mit perityphlitischem Abszeß wurde, wenn der Abszeß nicht schon an der Oberfläche lag und bedrohliche Erscheinungen nicht vorhanden waren, zunächst zugewartet. Dauerte jedoch das Fieber an oder vergrößerte sich der Abszeß, so wurde ohne Säumen zur Operation geschritten und zwar in der Mehrzahl der Fälle zur direkten Eröffnung des Abszesses. Fiel man nicht schon bei der Eröffnung der Bauchdecken in den Abszeß hinein, so wurde schichtweise präparierend auf den Tumor eingeschnitten und es gelang auf diese Weise ohne Ausnahme die Eröffnung des Abszesses. Nur wenn der Tumor nicht bis an die Bauchdecken heranreichte, was nur 2 mal vorkam, wurde die Operation mit Eröffnung der freien Bauchhöhle begonnen und durch diese der Abszeß eröffnet und drainiert. Es wird dies wohl die Operation der Zukunft sein. Aber auch bei der direkten Abszeßeröffnung wurde, wenn immer möglich, der Wurmfortsatz exstirpiert. Es gelang dies auch in 24 von 42 Fällen, nicht gefunden wurde er 18 mal. Ich habe den Eindruck, daß man bei größerer Übung und Erfahrung den Wurmfortsatz auch bei der direkten Abszeßeröffnung häufiger und leichter findet und daß es nicht allzu schwer ist, ihn ohne Nebenverletzungen größtenteils stumpf aus seinen Verwachsungen herauszulösen. Bei den 24 Fällen, wo der Processus entfernt wurde, kam es im ganzen 3 mal zur Bildung einer Kotfistel, bei den 18 Fällen, ohne Entfernung des Wurmfortsatzes, 1 mal.

B. Mit fortschreitender Peritonitis (14 Fälle).

Diese Gruppe umfaßt 14 Fälle. Die Bauchhöhle wurde frühestens 3 mal 24 Stunden, spätestens 10 mal 24 Stunden nach Beginn der Erkrankung eröffnet. Trotz reichlicher Drainage (gespült

wurde nur 1 mal) und einer sehr aktiven exzitierenden Behandlung mit reichlichen Kochsalzinfusionen, Kampfereinspritzungen, Digitalis usw. kamen nur 3 mit dem Leben durch. Ausnahmslos wurde bei allen Peritonitisfällen der Wurmfortsatz entfernt.

Von den 3 in Genesung ausgehenden Fällen scheint nur einer besonders bemerkenswert, als Beispiel dafür, daß man mitunter auch in den verzweifelsten Fällen durch eine Spätoperation Heilung herbeiführen kann. Der Fall spricht auch für die günstige Wirkung der Enterostomie bei beginnender Darmlähmung und mag deshalb hier in Kürze skizziert werden:

Das 13jährige Mädchen, das früher öfter an Leibschmerzen gelitten haben will, erkrankte am 1. Juli dieses Jahres akut mit Leibschmerzen, Erbrechen, Fieber (Temp. 39° C). Der erst am 3. Juli zugezogene Arzt fand neben mäßigem Meteorismus eine ausgesprochene Druckempfindlichkeit der ganzen Unterbauchgegend, mehr rechts, als links, Stuhl und Windverhaltung. Die Kranke bekam Morphium, und verschiedene Versuche, den Darm wegsam zu machen, mittels Eingießungen von Öl und Wasser ins Rektum, auch mit Hilfe eines Darmrohres, förderten nur alten, eingedickten Stuhl und einige Flatus zutage. Am 8. Juli nach einem schweren Kollapsanfall mit Kotbrechen wurde die Kranke dem Spital übergeben.

Bei der Aufnahme bot die Kranke ein äußerst schweres Krankheitsbild. Starke Abmagerung, Facies abdominalis, Temp. 39,4, Puls 156, filiformis, 40 Respirationen. Sensorium klar. Hochgradiger Meteorismus, faßförmiges Abdomen mit mäßiger, überall gleicher Druckempfindlichkeit, einige geblähte Dünndarmschlingen zeichnen sich deutlich durch die Bauchdecken ab. Die mit der Sonde entleerte grünlichschwarze Magenflüssigkeit riecht nicht deutlich fäkal. Zeit war keine zu verlieren und die Kranke wurde, nachdem sie sich etwas ausgeruht hatte, und durch Ätherkampferinjektionen exzitiert worden war, auf den Operationstisch gelegt.

Nach Eröffnung des Peritonäums durch einen Längsschnitt 3 Querfinger einwärts von der Spina ant. sup. stürzt unter hohem Druck dünner Eiter heraus, der allmählich dicker und gelber wird. Die vorquellenden ad maximum geblähten Dünndarmschlingen, sowie das sichtbar gemachte Cöcum sind blaurot injiziert und mit Eitermembranen bedeckt. Auch das kleine Becken mit Eiter angefüllt. Der schwer zu findende Processus vermiformis sieht frei nach dem Becken hin und zeigt 1 cm hinter der Spitze eine erbsengroße Perforationsöffnung, während die Spitze selbst von einem bohnengroßen Kotstein eingenommen ist, entzündliches Ödem des ganzen ganzen Processus, Mucosa ecchymosiert, samtartig geschwellt, nach der Spitze hin nekrotisch. Exstirpation des Processus, ausgiebige Spülung der ganzen Bauchhöhle mit physiologischer Kochsalzlösung und Drainage durch mehrere große Vioformkompressen. Die enorme Blähung des Dünndarms und die Anzeichen drohender Darmlähmung veranlaßten mich dieser Operation eine Dünndarmfistel an der linken unteren Bauchseite anzufügen. Es wird die nächste sich einstellende Dünndarmschlinge eingenäht und durch einen kleinen Stich eröffnet. Auf Spülen mittels Irrigators entweichen reichliche Stuhl- und Gasmengen

und der Leib fällt zusammen. Mit Hilfe von Kochsalzinfusionen und Kampherinjektionen gelang es die der Operation folgenden Kollapszustände zu beseitigen, der Puls fiel schon am 9. Juli auf 120, am 10. und 11. auf 110 und 100, das Aussehen wurde frischer und die Darmfistel funktionierte nach Wunsch, während die Operationswunde große Mengen Eiter sezernierte. Am 13. schwoll, unter Temperatursteigerung, die rechte Parotis an und am 14. wurde die eitrig infiltrierte Drüse mehrfach incidiert, worauf prompt ein völliger Fieberabfall eintrat. Am 29. mußte ein periostaler Abszeß mitten auf der Stirn incidiert werden, der einige Tage stärkeres Fieber zur Folge hatte. Am 1. August wurde der Versuch gemacht, die Fistel durch extra peritonäale Freilegung und Naht zu schließen. Der Versuch mißlang, und nach wie vor entleerte sich, obwohl Patient fast täglich Stuhl per anum hatte, die Hauptmasse des Kotes durch die Fistel und machte die Pflege des Kindes außerordentlich anstrengend und mühsam; zumal noch ein Dekubitus auf dem Kreuzbein viele Beschwerden und Schmerzen nach sich zog. Erst vom 22. August an war die Kranke bleibend fieberfrei und nahm, nun ins Freie gebracht, allmählich an Gewicht zu. Am 26. August verläßt sie zum erstenmal das Bett. Am 30. August sind Operationswunde und Dekubituswunden endlich vernarbt. Am 18. Oktober wird die Darmfistel nach Beseitigung des Narbengewebes und reichlicher Anfrischung, nachdem das die fisteltragende Dünndarmstück völlig losgelöst und hervorgezogen war, durch doppelte Naht (Mucosa muscularis und Serosanaht) quer geschlossen. Dann rasche Erholung und einige Wochen später verläßt Patientin vollständig hergestellt das Spital.

Operationen im freien Intervall (49 Fälle).

Die Operation im freien Intervall ist gewissermaßen eine populäre Operation geworden, der Ruf ihrer relativen Ungefährlichkeit ist ins Publikum gedrungen und während man im akuten Stadium des Leidens mit dem Vorschlag operativen Eingreifens noch zuweilen auf Widerstand stößt, drängen sich die Kranken zur Herausnahme des Wurmfortsatzes im anfallsfreien Stadium. Ich verlor, um dies gleich hier zu erwähnen, an dieser Operation keinen Kranken und doch möchte ich sie nach meinen hiesigen Erfahrungen nicht als absolut ungefährlich hinstellen und namentlich hervorheben, daß sie, in vielen Fällen sehr schwierig, ein gewisses operatives Können voraussetzt und nur mit Benutzung aller technischen Hilfsmittel rasch und verhältnismäßig gefahrlos ausgeführt werden kann. Während bei der Operation im akuten Stadium die Beckenhochlagerung manche Nachteile hat, so namentlich den Transport des Eiters in noch entzündungsfreie Partien des Peritonäums mit sich führen kann, erleichtert und vereinfacht sie im anfallsfreien Stadium die Arbeit des Chirurgen ganz wesentlich.

Von den 49 Operationen im anfallsfreien Stadium betrafen 34 männliche, 15 weibliche Kranke. Von dem 49 Kranken hatten 17 einen Anfall, 14 zwei Anfälle, 8 drei, 9 vier und mehr Anfälle durchgemacht und in einem Fall handelte es sich um chronische Wurmfortsatzbeschwerden ohne eigentlichen Anfall. 10 Kranke wurden 8—10 Tage nach dem letzten Anfall operiert, nachdem bei ihnen 1—3 Anfälle vorausgegangen waren.

Nur bei 7 dieser Kranken fanden sich ausgiebige Verwachsungen mit dem Cöcum und zum Teil mit dem Beckenperitonäum.

5 mal waren die Erscheinungen eines Schleimhautkatarrhs mit Schwellung in Ecchymosierung der Schleimhaut, Verlängerung und Verdickung des ganzen Organs (2 mal mit Kotsteinen) vorhanden. 3 mal war der Wurmfortsatz aufgerollt, hakenförmig gekrümmt oder mehrfach abgeknickt. Einmal tauchte die perforierte Spitze in einen kleinen eingedickten Abszeß und einmal war das vordere Dritteil des Processus abgeschnürt und in eine haselnußgroße Schleimcyste verwandelt.

17 Kranke wurden 3—4 Wochen nach dem letzten Anfall operiert. Es waren ein, zwei, drei und sechs Anfälle vorausgegangen.

Auch bei dieser Gruppe fanden sich ausnahmslos die Residuen vorausgegangener Entzündungsprozesse, 3 mal tauchte der Wurmfortsatz in alte Granulations- und Eiterhöhlen mit eingedicktem Inhalt, 2 mal war der Processus in der Mitte stenosiert und in seinem vorderen abgesperrten Teil fand sich jauchig-kotige Flüssigkeit, 12 mal stieß man neben Verwachsungen mit dem Cöcum und Beckenperitonäum auf narbige Verdickungen, ein und mehrfache Abknickungen, Strikturen und die Zeichen chronischen Katarrhs.

16 Kranke sind 1—6 Monate nach dem letzten Unfall operiert worden. Auch bei dieser Gruppe war 7 mal nur ein Anfall, aber ausnahmslos schwerster Art, vorausgegangen, in den übrigen Fällen 2—5 Attacken.

Bezüglich der anatomischen Veränderungen ist vorerst ein Befund bemerkenswert, der es zweifelhaft erscheinen läßt, ob die Beschwerden — 2 malige, heftige Anfälle mit Fieber und starken spontanen und Druckschmerzen in der rechten Unterbauchgegend, die vom behandelnden Arzte als Blinddarmentzündung bezeichnet wurden, und nachherige fast kontinuierliche Schmerzen daselbst — nicht in einer Genitalerkrankung ihren Ursprung hatten. Bei der 22jährigen, ledigen Kranken war der Wurmfortsatz von normaler Form und Größe, ohne Verwachsungen und auch die Schleimhaut zeigte keine Veränderungen von Belang, dagegen war die rechte

Tube verkürzt und durch zähe flächenförmige Narbenstränge mit dem, eine walnußgroße Cyste bergenden, Ovarium verwachsen.

Bei zweien der Kranken war der Wurmfortsatz geschrumpft, verkürzt, einmal vollständig und einmal auf eine $^1/_2$ cm lange Stelle obliteriert. In diesen 2 Fällen war eine Neuerkrankung des Processus wohl vollständig ausgeschlossen und die Schmerzen und anderweitigen Beschwerden der Kranken konnten sich nur auf Verwachsungen oder andere nicht durchschaubare Ursachen beziehen.

Bei 4 der Kranken war der akute Prozeß noch nicht ganz abgelaufen, denn 1 mal, 3 Monate nach dem letzten schweren Anfall, enthielt der vordere Teil des in der Mitte stenosierten und mit der Bauchwand verwachsenen Processus bei tiefroter Färbung der geschwellten Schleimhaut eitrige Flüssigkeit, ein zweites Mal; — Operation 10 Wochen nach dem letzten Anfall — war die perforierte Spitze des Wurmfortsatzes von einem keinen Abszeß umgeben und einmal — Operation 2 Monate nach dem letzten Anfall — hatte sich im Verlauf des schweren perityphlitischen Anfalles eine kleine Kotfistel am Nabel gebildet, die sich kurz vor der Spitalaufnahme von selbst schloß. Nun zeigte sich bei der Operation, daß der nahe der Spitze perforierte Processus mit einer kleinen Eiterhöhle kommunizierte, die ihrerseits mit einem kurzen Narbenstrang zusammenhing, der bis zum Nabel reichte. In den übrigen Fällen fanden sich neben vielfachen Verwachsungen mit Darm, Netz und parietalem Peritonäum 4 mal Kotsteine, die Substrate chronischen Katarrhs, Abknickungen, Stenosen, vernarbte Perforationen.

Später als $^1/_2$ Jahr nach dem letzten perityphlitischen Anfall wurden 6 Kranke operiert.

Eine dieser Kranken, eine 31jährige Fabrikarbeiterin, hatte vor 4 Jahren angeblich einen schweren perityphlitischen Anfall durchgemacht. Sie lag damals 4 Wochen und hatte Fieber bis 39° C und in der rechten Unterbauchgegend einen schmerzhaften Tumor. Seit der Zeit Schmerzen in der rechten Unterbauchgegend, die in letzter Zeit wieder stärker wurden und kurz vor dem Spitaleintritt Druckschmerz am Mac Burneyschen Punkte. Bei der Operation fand sich ein normaler, nicht verwachsener Processus und beim weiteren Absuchen des Bauchs stellte sich heraus, daß das Kolon mit der Unterseite der Leber durch alte, derbe, bindegewebige Adhäsionen fest verlötet war, mitten in diese Narbenstränge eingebettet war die starkgeschrumpfte Gallenblase mit verdickter

Wandung. Konkremente waren nicht zu fühlen. Lösung der Adhäsionen, glatter Wundverlauf. Beim Austritt aus dem Spital ist die Kranke absolut schmerzlos.

Bei einem 33jährigen Landwirt, der 3 schwere perityphlitische Anfälle durchgemacht hatte und seither an Schmerzen in der rechten Unterbauchgegend litt, war der geknickte und verwachsene Wurmfortsatz zur Hälfte verödet.

Eine 28jährige Patientin, die 2 Jahre lang Schmerzen in der Blinddarmgegend gehabt haben will, ließ sich endlich von ihrem Hausarzt untersuchen. Er fand in der Cöcalgegend eine unbestimmte Härte und wies sie zur Operation ins Spital ein. Bei der Durchtrennung der Bauchdecken fand sich eine halbhandtellergroße, mehrere Millimeter dicke Narbe im Parietalperitonäum, Verwachsung des unteren Ilium mit dem Cöcum, der Processus zeigte außer Verwachsungen mit dem Cöcum keine anderweitigen erheblichen Veränderungen. Bei den übrigen 3 Kranken (einer hatte 6, ein zweiter 5 und einer einen sehr schweren Anfall durchgemacht) fanden wir 2 mal impermeable Stenosen, 1 mal mehrfache Abknickung und Abschnürung des verwachsenen Processus.

Sämtliche Kranke konnten, wie schon oben erwähnt, geheilt aus dem Spital entlassen werden und zwar erfolgte 38 mal die Heilung glatt, ohne Fieber und ohne weitere Komplikationen. Einmal trat während des Krankenlagers eine eitrige Bronchitis auf, die durch häufigen Lagewechsel und Expektoranzien erfolgreich bekämpft wurde, 7 mal bildeten sich Nahtabszesse, 3 mal entwickelten sich Hämatome der Bauchdecken, die früh entleert, nicht zur Eiterung führten. Einmal nur traten Symptome peritonäaler Reizung mit Fieber bis auf 38,6° C, vermehrtem Puls 100—116, Meteorismus, Aufstoßen, Wind- und Stuhlverhaltung auf, die am fünften Tage nach der Operation, als auf verschiedene Öleinläufe endlich Stuhl erfolgt war, zurückgingen, worauf der Wundverlauf keine weitere Störung erlitt. Er mußte aus äußeren Gründen schon 14 Tage nach dem letzten ziemlich schweren Anfall operiert werden und es fanden sich bei der Operation 2 Perforationen und ein kleiner periapendikulärer Abszeß. Der Fall gibt einen Fingerzeig, daß man, wenn keine besondere Veranlassung zu sofortiger Operation vorhanden ist, nicht zu bald nach dem letzten Anfall zum Messer greifen soll.

Die Operation selbst wird folgendermaßen ausgeführt:

Hautschnitt über dem rechten M. rectus. Freilegung des äußeren Randes des Muskels, der stumpf medianwärts verlagert wird. Durchtrennung der hinteren Wand der Rektusscheide und des Peri-

tonäums. Nun wird der Wurmfortsatz aufgesucht, aus seinen Verwachsungen ausgelöst, von seinem Mementeriolum abgebunden und bis zur Einmündungsstelle ins Cöcum freigelegt. Dann wird 1 cm von der Einmündungsstelle die Serosa zirkulär eingeschnitten, losgelöst und nach hinten umgestülpt. An der Einmündungsstelle Unterbindung des Musculomucosarohrs mit einem dünnen Katgutfaden, Vorstülpen der abgetrennten Peritonäalmanschette über den Unterbindungsfaden und Vereinigung vor der demselben durch Katgutnaht. Die Nahtlinie wird ins Cöcum invaginiert und durch eine fortlaufende Katgutnaht übernäht. Drainiert wird nur bei noch vorhandenen Abszessen und Granulationshöhlen. Schluß der Wunde durch fortlaufende Katgutnaht des Peritoneums, Silberknopfnähte der Fascie und Klammernaht der Haut.

Rekapitulieren wir kurz die wichtigsten Zahlen:

Im ganzen wurden in den letzten 10 Jahren im hiesigen Krankenhaus beobachtet und behandelt 150 Kranke mit Wurmfortsatzentzündung, davon starben 18, d. h. 12 Proz. Auf die 121 operierten Kranken kommen 16 Todesfälle, somit 13,2 Proz. Läßt man nun aber die im freien Intervall operierten Kranken, die keinen Todesfall aufzuweisen haben, weg, so kommen auf 72 im entzündlichen Stadium operierte Kranke 16 Todesfälle, d. h. 22 Proz. Von diesen 72 Kranken sind 16 vor Ablauf von 48 Stunden operiert worden mit einem Todesfall, d. h. mit einer Mortalität von 6 Proz., und 56 nach Ablauf von 48 Stunden mit 15 Todesfällen, d. h. mit einer Mortalität von 26 Proz.

Noch wichtiger aber ist folgender Vergleich:

Mit fortschreitender Peritonitis wurden operiert 7 Kranke vor Ablauf der ersten 48 Stunden, davon starb einer. Mortalität somit 14 Proz.

Auf die 14 Kranken mit fortschreitender Peritonitis, die nach Ablauf der ersten 48 Stunden nach Beginn der Erkrankung operiert wurden, kommen 10 Todesfälle. Mortalität somit 71 Proz.

So geht denn auch aus dieser kleinen Statistik hervor, daß die mittelschweren Epityphlitisfälle sehr oft durch schwere anatomische Veränderungen hervorgerufen sind, die ohne frühe chirurgische Intervention zum letalen Ausgang führen, daß die schwersten Fälle mit fortschreitender Peritonitis, nach 48 Stunden operiert, eine erschreckende Mortalitätsziffer zeigen, während sie, früh operiert, nur selten von tödlichem Ausgang begleitet sind, daß die Fälle, die mit Abkapselung des entzündlichen Herdes vor sich gehen, mannigfaltige Komplikationen im Gefolge haben, die häufig zu einem

langen, erschöpfenden Krankenlager und in einer nicht geringen Anzahl von Fällen zum Tode führen.

Durch diese Erfahrungen bin ich in Übereinstimmung mit zahlreichen Chirurgen zu der Überzeugung gelangt, daß die Zukunft der Epityphlitisbehandlung der Frühoperation gehört.

Ich würde also, um dies näher auszuführen, in Zukunft folgendermaßen vorgehen:

1. Bei Kranken, die vor Ablauf der ersten 24 Stunden nach Beginn der Erkrankung in Behandlung kommen:

Handelt es sich um ganz leichte Fälle, dann erst zu warten. Aber der Kranke ist unter strengste Kontrolle zu stellen und es wird ihm bei jeder Verschlimmerung die sofortige Operation vorgeschlagen.

Leicht nenne ich die Fälle, die mit Obstipation, Erbrechen, das sich später nicht wiederholt und mehr weniger heftigen Schmerzen in der Iliocöcalgegend, die niemals einen sehr hohen, unerträglichen Grad erreichen, beginnen, die Temperatur ist nicht wesentlich erhöht und fällt, wenn erhöht, am nächsten Tag wieder ab. Der Puls bleibt regelmäßig, kräftig und übersteigt 100 Schläge in der Minute nicht wesentlich. Unterleib nicht oder nur mäßig aufgetrieben, weich, auf Druck nur in der Iliocöcalgegend empfindlich. Es ist hier gewöhnlich vermehrte Resistenz oder ein kleiner Tumor zu fühlen, das Aussehen des Kranken gibt zu keinen Befürchtungen Veranlassung, es ist natürlich, weder verfallen, noch hochgradig echauffiert, Sensorium völlig frei. Allgemein- und Lokalerscheinungen gehen schon nach 24 Stunden langsam zurück.

Bei mittelschweren und schweren Fällen ist die Operation das sicherste Mittel, den Kranken über die Gefahren des heimtückischen Leidens hinüberzubringen und zwar soll in den schweren Fällen schon in den ersten Stunden nach Beginn das Messer in die Hand genommen werden.

2. Bei Kranken, die erst 48 Stunden nach dem Beginn in Behandlung kommen, kann bei leichten Fällen von abgekapseltem Abszeß noch zugewartet werden, aber bei jeder Verschlimmerung ist auch hier zur sofortigen Operation zu raten.

Bei irgend bedrohlichen Erscheinungen und bei allen Fällen von fortschreitender Peritonitis bleibt, und zwar in den letzteren Fällen mit wenig Aussicht auf Erfolg, nur die Operation als rationelle Behandlungsmethode.

Die Intervalloperation, die außerordentlich geringe Gefahren

darbietet, darf, weil die Verödung des Wurmfortsatzes nach einem oder mehreren Anfällen von Entzündung ein seltenes Ereignis ist, jedem Kranken, der einen epityphlitischen Anfall durchgemacht hat, dringend angeraten werden.

Die Frühoperation für weitaus die Mehrzahl der Fälle prinzipiell auszuführen, dazu war aber leider hier, wie aus obigen Zahlen hervorgeht, bis jetzt recht wenig Gelegenheit geboten. Von den 150 Epityphlitiskranken der letzten 10 Jahre sind im ganzen nur 19 (davon 3 ganz leichte Fälle, die kein aktives Vorgehen benötigten), somit nur 12,6 Proz. aller behandelten Kranken in den ersten 48 Stunden nach Beginn der Erkrankung in unsere Behandlung gekommen. Ich hoffe aber gerade durch die Mitteilung meiner Erfahrungen auch Sie, m. H., für die Frühoperation gewonnen und von der Notwendigkeit derselben überzeugt zu haben und wenn dies erst der Fall ist, werden auch die Kranken dem frühen und erfolgreichen Eingreifen des Chirurgen keinen Widerstand entgegensetzen und, wie es schon jetzt bezüglich der Intervalloperation geschieht, die Operation vertrauensvoll verlangen.

XIX.

Zur Ätiologie des Malum perforans pedis.

Von

Dr. **Josef Lévai**,

Operateur, Primärarzt des Spitals der „Allgemeinen Arbeiter-Krankenkasse" in Budapest.

Im Band XLIX der Deutschen Zeitschrift für Chirurgie veröffentlichte ich eine ausführliche Abhandlung über Mal perforant du pied. Zum Studium der Krankheit dienten zehn, in den Jahren 1891—1897 im Ambulatorium und im Spital der „Allgemeinen Arbeiter-Krankenkasse" zur Beobachtung gelangten Fälle. Auf Grund längerer Beobachtung dieser Krankheitsfälle und durch anatomische und histologische Untersuchung von in vier Fällen bei Gelegenheit der Operation gewonnenen Präparaten gelang es mir nachzuweisen, daß das Malum perforans pedis — dessen Wesen bis dahin vollständig unaufgeklärt war — eine lokale Gangrän ist, welche infolge von Verschluß einzelner Arterien des Fußes entsteht und durch eine obliterierende Erkrankung der Arterien des Fußes bedingt ist.

In Nr. 13 Jahrgang 1899 des „Zentralblatt für Chirurgie" würdigt Meinhardt Schmidt-(Cuxhaven) eingehend meine Untersuchungen und weist besonders auf die histologische Beschreibung der Präparate hin. Egon Tomasczewski teilt in Nr. 19 und 20 Jahrgang 1902 der Münchener medizinischen Wochenschrift („Zur Frage des Malum perforans pedis, mit besonderer Berücksichtigung seiner Ätiologie" drei meiner Fälle mit und hebt hervor, daß mehrere Autors wie Pean, Delsol, Dolbeau, Lucain und Englisch auf Grund ihrer Beobachtungen den Gefäßerkrankungen die wichtigste Rolle in der Ätiologie des Leidens zuschrieben, daß aber diese Auffassung keine allgemeinere Geltung sich zu verschaffen vermochte. Es lag dies wohl, meint Tomasczewski, zumeist daran, daß der histologische Nachweis dafür, daß die Gefäßerkrankung kein Folgezustand des

Geschwürs, sondern eine primäre sei, fehlte, und das Verdienst, die Lücke ausgefüllt zu haben, gebühre mir.

Zur Zeit meiner Publikation schien es mir, daß die Ätiologie des in der Rede stehenden Leidens endgültig aufgeklärt sei. Nun sprechen aber französische Autoren noch immer von einem trophoneurotischen Ursprung der Krankheit. Hierüber könnte man sich allenfalls noch hinwegsetzen, daß sie aber auf Grund einer falschen Auffassung die Krankheit unrichtig behandeln, darf nicht unbeachtet bleiben. Chipault hat vor Jahren die Nervendehnung zur Behandlung der Krankheit anempfohlen. Navarro, Finet, Bardesco (Travaux de névrologie chirurgicale 1900, 1901) wenden dieselbe Methode an. Vince ebenfalls (Cercle méd. de Bruxelles 1901). Crocq (Travaux de névrol. chirurgic. 1899) hat in einem Falle die Faradisation der N. tibialis und seiner Endäste in Anwendung gebracht. Jaboulay (Travaux de névrol. chir. 1899) legte die Arteria femoralis im Scarpaschen Dreiecke frei und durchriß die um das Gefäß herlaufenden Nerven dieser Gegend. Delagénière hat am französischen Chirurgischen Kongreß im Jahre 1903 zur Behandlung der Krankheit die „Durchhechelung" der Nervi plantares vorgeschlagen. Allenfalls sind die, mit dem erwähnten Verfahren erzielten Erfolge skeptisch zu betrachten, denn einmal ist die Beobachtungszeit in allen Fällen zu kurz gewesen, andererseits wissen wir, daß bei derartigen Leiden die Ausschaltung der verschlimmernden Momente auch ohne Operation und Nervendehnung vorübergehende Besserungen zur Folge haben kann. Keinesfalls sind die durch die genannten französischen Autoren publizierten Beobachtungen für den trophoneurotischen Ursprung der Krankheit beweisend. Hingegen waren diese Publikationen geeignet, die Ätiologie der Krankheit von neuem unklar zu machen. So kam es, daß in der neuesten Zeit Adrian (Zentralblatt für die Grenzgebiete der Medizin und Chirurgie Bd. VII, 1901) und Tomasczewski (l. c.) meinen, daß die Krankheit verschiedene Ursachen haben könne.

In meiner ersten Publikation habe ich auseinandergesetzt, daß weder die Existenz trophoneurotischer Nerven anatomisch und physiologisch bisher erwiesen ist, noch eine neuropathische Nekrose durch Aufhebung eines trophischen Einflusses der Nerven. Dieser Umstand allein genügt, eine angebliche neuropathische Ursache der Krankheit fallen zu lassen. Zur Erklärung des rein neurotischen Ursprunges des Leidens wurde aber auch eine Störung der motorischen sensiblen oder vasomotorischen Tätigkeit der Nerven angenommen, weil die Krankheit öfters bei Tabes, bei Verletzung peri-

pherer Nerven, kurz, bei Krankheiten mit gestörter Nervenfunktion beobachtet und eine Veränderung der Nerven in einigen Fällen der Affektion nachgewiesen wurde. Auf dieser Grundlage zählt Richard Kassierer in seiner großen Monographie „Die vasomotorisch-trophischen Neurosen der Haut 1900." Das Mal perforant zu den Neurosen, ganz mit Unrecht. Es gibt nämlich einerseits sehr viele Tabesfälle und eine Unzahl von Krankheitsfällen, welche mit bedeutender Störung der Nervenfunktion einhergehen und das Mal perforant kommt trotzdem sehr selten im Anschluß an diese Krankheiten vor. Andererseits kommt die Krankheit öfters bei Leuten vor, bei welchem nicht nur klinisch wie in meinen publizierten Fällen, sondern auch histologisch ein Intaktsein der Nerven nachgewiesen wurde, so im Falle von Michaud (Lyon méd. 1876). Auch die sonstigen, für den neurotischen Ursprung der Krankheit beigebrachten Argumente sind nicht stichhaltig. So wurde von diesen Autoren die „völlige Schmerzlosigkeit" des Geschwürs betont. Dieselbe ist allerdings vorhanden; doch wies ich nach, daß sie sich nur auf das abgestorbene Gewebe bezieht. Auch die mit der in Rede stehenden Affektion einhergehenden Ernährungsstörungen finden in den von mir publizierten Fällen durch die von mir erwiesenen Gefäßerkrankungen und durch die vermöge dieser Gefäßerkrankungen bedingten Zirkulationsstörungen eine bessere Erklärung, als durch Supposition einer gestörten Nervenfunktion. Ich meinerseits kann das Festhalten an der Annahme der Entstehung eines Mal perforant infolge eines nervösen Einflusses seitens mancher Autoren nur damit rechtfertigen, daß die beobachteten und zur Grundlage der Auseinandersetzungen dienenden Fälle zum Teil keine echten Mal perforant-Fälle waren. So z. B. können von den von Tomaschewski (l. c.) publizierten 10 Fällen im Fall VI „am rechten Großzehenballen umschriebene Hornhautverdickung, desgleichen am rechten Kleinzehenballen, hier beginnende zentrale Geschwürsbildung" ferner im Fall VII geschildertes „flaches, etwa markstückgroßes, schmierig belegtes Ulcus mit mäßig verdicktem, hartem Rand" und endlich im Fall IX vorhanden gewesene „Schwielen- und beginnende zentrale Geschwürsbildung" für ein Malum vielleicht wohl, aber nicht für ein Malum perforans pedis angesprochen werden. Es ist also ganz ungerechtfertigt, wenn der Autor die bei diesen Fällen vorhanden gewesene spinale Erkrankung als Ursache eines Mal perforant gelten läßt.

Als Grundlage für meine im Jahre 1898 erschienene Publikation dienten 10 Fälle. Seit dieser Zeit konnte ich in der „Allgemeinen

Arbeiter-Krankenkasse" bis zum Schluß des Jahres 1904 weitere 14 Fälle beobachten. (Die im Jahre 1905 beobachteten Fälle ließ ich wegen Kürze der Beobachtungszeit unberücksichtigt.) Die ersten 10 Fälle stammen aus einem 34000, die letzteren 14 Fälle aus einem 38000 zählenden chirurgischen Krankenmaterial. Demnach kann das Vorkommen der Krankheit bei den beinahe ausschließlich aus Arbeitern bestehenden Mitgliedern der Krankenkasse als ein ziemlich häufiges betrachtet werden.

Es folgen die Krankengeschichten dieser 14 Fälle.

I. Leopold Grünfeld, 32 Jahre alt, verheiratet, Magazinarbeiter, meldete sich in der chirurgischen Abteilung des Ambulatoriums der Krankenkasse am 3. August 1898 mit einem, an der Plantarfläche des ersten Gliedes der rechten großen Zehe befindlichen, von einem dicken verhornten Wall umgebenen Geschwür, welches mit einem Wagenschmiere ähnlichen Belag bedeckt war und ein dünnes, übelriechendes Sekret produzierte. Urin strohgelb, Sp. G. 1022, sauer, enthält weder Eiweiß, noch Zucker. Gefäße und Nierensystem zeigten zu dieser Zeit nichts Abnormes. Das Geschwür heilte bei entsprechender Ruhe und Reinhaltung in 3 Wochen zu. Am 21. Januar 1903 zeigte sich an beiden Fußsohlen, dem Köpfchen des 1. Metatarsus entsprechend, ein je talergroßes nekrotisches Geschwür mit beinahe allen Anzeichen eines Mal perforant. Seit dieser Zeit rezidivierte in jedem Jahre ein paarmal das eine oder das andere Geschwür, kam aber immer bei einer Bettruhe von 3—4 Wochen nach Abtragung des verdickten, verhornten Randes und der nekrotischen Teile und bei entsprechender Reinhaltung zur Überhäutung. Zum letzten Male sah ich den Patienten Mitte 1905. Die Geschwüre drangen niemals bis an den Knochen.

Seit dem Jahre 1902 entwickelte sich bei dem Patienten eine nicht verkennbare Tabes (Brach-Romberg, Fehlen der Sehnenreflexe, Arthropathia tabetica im rechten Ellbogengelenk usw.). Das Entstehen der Geschwüre hängt in diesem Falle ohne Zweifel mit der durch die tabetische Erkrankung hervorgerufene Herabsetzung des Tastsinnes und Schmerzempfindung an den Sohlen zusammen, infolgedessen der Patient von den Schädlichkeiten eines dauernden Druckes an den Sohlen sich nicht wehren kann, nur sind die beschriebenen Geschwüre keine echten Mal perforant-Geschwüre. Dieselben zeigen zwar die charakteristischen Eigenschaften eines Malum perforans, ein kardinales Symptom besitzen sie aber nicht; nämlich haben diese Geschwüre, trotzdem sie schon länger als 7 Jahre bestehen, den Knochen nicht angegriffen, sie haben nicht perforiert und trotz ihres nekrotischen Charakters zeigen sie eine Neigung zur Heilung. Meines Erachtens sind die beschriebenen Geschwüre infolge von Dekubitus entstanden und sind in die Tiefe aus dem Grunde nicht gedrungen, weil die Fußgefäße des Patienten heute noch gesund sind (die Arteria dorsalis pedis, Arteria tibialis postica pulsieren deutlich). Bei Tabes bekommt man öfters derartige, dem Initialstadium des Malum perforans pedis ähnliche Geschwüre zu Gesicht, ein echtes Malum perforans entwickelt sich aber nur bei den-

jenigen Tabetikern, bei denen nebst der tabetischen Erkrankung eine obliterierende Erkrankung der Fußarterien zu gleicher Zeit vorhanden ist.

II. Albert Tarcsai 53 Jahre alt, Tagelöhner, suchte mich im Ambulatorium am 25. August 1898 auf. An der rechten Fußsohle unter dem Kopfe des 5. Metatarsus ein typisches talergroßes Mal perforant-Geschwür welches seit zwei Monaten sich entwickelt hat. Nach Abstoßung eines abgestorbenen Sehnenstückes und eines erbsengroßen nekrotischen Knochens heilte das Geschwür im Laufe von zwei Monaten. Sämtliche einer klinischen Untersuchung zugänglichen Arterien sklerotisch. Urinbefund normal.

III. Rudolf Hanzély, 58 Jahre alt, verheiratet, Tagelöhner, meldete sich zum erstenmal am 14. Februar 1899 mit einer sehr dicken Epidermisschwiele an der rechten Sohle hinter der 3. Zehe, die Mitte der Schwiele zerklüftet, erweicht. Der Mann arbeitete fort. Nach vier Wochen meldete er sich krank. An der erwähnten Stelle entstand mittlerweile ein bis zum Knochen reichendes, trichterförmiges, nekrotisches Geschwür, welches sehr langsam heilte. Allgemeine Arteriosklerose.

IV. Franz Kollmann, 57 Jahre alt, verheiratet, Eisengießer, meldete sich mit einem typischen Malum perforans an der Beugefläche des ersten Gliedes der rechten großen Zehe am 30. März 1900. Potator, Arteriosklerose. Im Laufe von acht Wochen reinigte sich das Geschür, der Patient nahm seine Arbeit wieder auf.

V. Johann Kovacsik, 52 Jahre alt, verheiratet, Paraffinarbeiter, wurde am 17. Juni 1902 mit je einem markstückgroßen, charakteristischen gangränösen Geschwür unter dem Köpfchen des 1. und 5. Metatarsus in Krankenstand genommen. Urin von fremden Bestandteilen frei. An den Fußarterien ist die Pulsation auffallend schwächer, als an entsprechenden Arterien gesunder Personen.

VI. Sigmund Siacski, 57 Jahre alt, Tagelöhner. Gemeldet am 5. August 1902. An den Beugeflächen der ersten Glieder beider großen Zehen ein je markstückgroßes, trichterförmig in die Tiefe reichendes, übelriechendes typisches Geschwür. Das Leiden rezidivierte seit anderthalb Jahren öfters. Vor einem Jahre wurde die 5. Zehe des linken Fußes wegen derselben Krankheit enukleirt. Sämtliche, einer Untersuchung zugängliche Arterien sklerotisch.

VII. Ernst Fejér, 49 Jahre alt, Mühlenarbeiter, kam am 21. November 1902 in die chirurgische Ordination mit der Klage, daß er vor drei Monaten seine rechte Fußsohle mit einem Nagel gestochen habe. Die Wunde heilte zu, vor vier Wochen brach sie aber auf. An Stelle der angeblichen Verletzung, an der plantaren Fläche des ersten Gliedes der rechten großen Zehe ein typisches Malum perforans. An den Fußarterien ist Arteriosklerose nachweisbar.

VIII. Johann Király, 35 Jahre alter, verheirateter Tagelöhner, wurde vom 31. August bis 13. September 1903 mit einem unter dem Köpfchen des linken 5. Metatarsus befindlichen pfenniggroßen Geschwür von mir behandelt. Am 31. September rezidivierte das Geschwür in zweifacher

Ausdehnung. Auch entstand in der Mitte des vorderen Teiles der rechten Sohle ein markstückgroßes typisches Geschwür. Mit diesen beiden Geschwüren war Patient bis 27. Februar 1904 in meiner Behandlung. An beiden Füßen war die Pulsation der Arterien undeutlich.

IX. Kaspar Babos, 53 Jahre alt, Kutscher bei einem Leichenbestattungsunternehmer, suchte am 7. September 1903 die chirurgische Ordination mit einem bis auf den Knochen des ersten Gliedes der rechten großen Zehe reichenden typischen Geschwür auf. Das Geschwür zeigte trotz Ruhe und Reinhaltung keine Neigung zur Heilung. Aus dieser Ursache trug ich im Spital der Kasse am 31. Dezember 1903 die rechte große Zehe und das ebenfalls abgestorbene Köpfchen des 1. Mittelfußknochens ab. Die Blutung war bei der Operation auffallend gering. An den abgetragenen Teilen war eine starke Verdickung der Media und Intima der Arterien und infolgedessen eine beinahe vollständige Obliteration der Lumina histologisch nachweisbar. Nach der Operation zeigte die Wunde keine Tendenz zur Heilung. Nach Ablauf von zwei Wochen begannen die Wundränder abzusterben. Die Gangrän erstreckte sich bis zu den Malleolen. Der Patient verweigerte jeden weiteren Eingriff und wurde auf sein dediertes Verlangen am 23. Januar 1904 in seine Wohnung transferiert.

X. Paul Apek, 43 Jahre alt, Fabrikarbeiter, wurde mit einem an der plantaren Seite des ersten Gliedes der linken 5. Zehe befindlichen pfenniggroßen nekrotischen Geschwür am 23. September 1903 in Krankenstand genommen. Am 8. Oktober 1903 verschlimmerte sich das Geschwür, Patient wurde in häusliche Behandlung überwiesen. Laut Bericht seines behandelnden Arztes ist das Geschwür nach drei Monaten geheilt. An den Fußarterien war eine Arteriosklerose nachweisbar.

XI. Josef Pavelka, 23 Jahre alt, ledig, Schneider, gemeldet am 20. Oktober 1903 mit einem markstückgroßen, charakteristischen Geschwür an der Plantarfläche des ersten Gliedes der rechten großen Zehe: Vor drei Jahren machte Patient eine antiluetische Kur mit. Sowohl an den Fußarterien, als den Arterien der Schläfengegend und beider oberen Extremitäten ist eine Sklerose deutlich nachweisbar. Bei innerlichem Gebrauch von Jodkalium wurde das Geschwür am 25. November 1903 soweit gebessert, daß Patient seiner Beschäftigung nachgehen konnte.

XII. Josef Szabó, 51 Jahre alt, Mühlenarbeiter, meldete sich am 23. Dezember 1903 mit einem an der Sohle, unmittelbar hinter der rechten großen Zehe befindlichen typischen Geschwür. Allgemeine Arteriosklerose. Patient ging in die Provinz.

XIII. Stefan Szemök, 40 Jahre alt, Metallarbeiter, meldete sich am 2. Januar 1904 in der chirurgischen Ordination mit je einem an der Plantarfläche des ersten Gliedes der rechten großen Zehe und unter dem Köpfchen des 5. Metatarsus desselben Fußes befindlichen, an beiden Stellen bis auf den Knochen reichenden charakteristischen Geschwür. Am 17. Februar 1904 ist der rechte Fuß stark angeschwollen; wegen Mangel an Platz im Spital der Kasse konnte ich den Patienten dortselbst nicht unterbringen und schickte ihn in ein anderes Spital. Am 2. April 1904 kam Patient

mit unverändertem Zustand zum Vorschein, wurde in häusliche Behandlung überwiesen, konnte seit dieser Zeit keine Nachricht über ihn erhalten. In diesem Falle ist keine Arteriosklerose notiert.

XIV. Samuel Weiß, 37 Jahre alt, Kupferschmied, meldete sich in der chirurgischen Ordination am 3. November 1904 mit einem unter dem Köpfchen des linken Metatarsus befindlichen, bis auf den Knochen vorgedrungenen typischen Mal perforant-Geschwür. Ende Dezember 1904 ging Patient mit gebessertem Geschwür in die Arbeit. Eine Arteriosklerose war nicht nachweisbar.

So wie in den in meiner ersten Mitteilung publizierten Fällen waren auch in den eben beschriebenen sämtlichen Fällen die charakteristischen Eigenschaften der Affektion vorhanden. In jedem Falle war das Geschwür mit einem aus verbrannter dicker Epithelschicht bestehenden Saum wallartig umgeben, sezernierte eine dünne, zumeist sehr übelriechende Jauche, enthielt mehr oder weniger gangränöses Gewebe. Die Nekrose der Gewebe im Bereiche des Geschwürs war im Verhältnis zur Flächenausbreitung tiefgreifend, dementsprechend das Geschwür trichterförmig, der schmale Teil des Trichters zentralwärts gerichtet. Das Geschwür erschien in jedem Falle an der Plantarfläche des Fußes zumeist an solchen Stellen, welche beim Gehen und Stehen dem Druck am meisten ausgesetzt sind. Das Geschwür rezidivierte bei jedem genügend lange in meiner Beobachtung gestandenen Falle früher oder später, eröffnete die Sehnenscheide und führte zum Absterben des benachbarten Knochens.

Von den eben beschriebenen 14 Fällen konnte in 12 Fällen entweder eine allgemeine Arteriosklerose oder eine zirkumskripte Sklerose der Fußarterien klinisch, im Fall IX auch histologisch nachgewiesen werden. Demnach bekräftigen auch diese Fälle jene in meiner ersten Publikation erwiesene Tatsache, daß in den Arterien an Malum perforans erkrankter Füße gewöhnlich eine primäre sklerotische Erkrankung vorhanden sei.

Die ätiologische Bedeutung der sklerotischen Erkrankung der Arterien des Fußes für die Entstehung und den Verlauf des Mal perforant illustrieren sehr auffallend folgende vier Krankheitsfälle, welche ich in meiner ersten Mitteilung bereits publiziert habe und welche seit dieser Zeit von neuem in meine Beobachtung gelangten:

1. Cyrill Kadletz, geboren 1851, Mühlenarbeiter, kam zum ersten Male am 20. September 1891 in meine Behandlung mit einem unter dem Köpfchen des zweiten Metatarsus befindlichen kleinen Geschwür. Am 13. Dezember 1893 trat an der linken Sohle, am 6. September 1895 an beiden

Sohlen ein Geschwür auf. Wegen inzwischen entstandener Nekrose des Knochens mußte Mitte September 1895 die dritte Zehe links und am 8. Juni 1898 das Köpfchen des vierten, rechten Mittelfußknochens entfernt werden. In dem bei der Gelegenheit der Operation aus den Weichteilen der Sohle entnommenen Gewebe wies die histologische Untersuchung normale Venen in den Arterien eine vom Normalen nicht abweichende Adventitia, eine mäßig verdickte Media und eine so enorme Verdickung der Intima nach, daß an manchen Gefäßen das Lumen nur durch einen kaum sichtbaren Spalt angedeutet war.

Im Jahre 1899 kam Patient abermals zum Vorschein mit einem typischen Geschwür an der rechten Sohle, aus dessen Tiefe ich das abgestorbene Köpfchen des zweiten Metatarsus entfernte. Das Geschwür heilte nimmermehr zu. Im Jahre 1901 entstand an der linken Sohle ein größeres, typisches Geschwüre, welches ebenfalls nicht mehr verheilte. Am 20. Februar 1902 sah ich den Kranken zum letzten Male. An beiden Sohlen je ein großes typisches Geschwür, in der Tiefe desselben nekrotischer Knochen, beide Füße elefantiastisch angeschwollen, Patient sehr herabgekommen, starb nach einigen Wochen.

2. Johann Miskowski, geboren im Jahre 1860, Mühlenarbeiter, kam zum ersten Male am 13. November 1892 in meine Ordination mit einem an der Beugefläche des ersten Gliedes der rechten großen Zehe vorhandenen Geschwür, welches anfänglich sich überhäutete, nachher rezidivierte und erst am 11. November 1893 verheilte, nachdem ein abgestorbener Knochen aus der Tiefe entfernt wurde. Im Jahre 1895 entstand an der Spitze der zweiten rechten Zehe ein nekrotisches Geschwür, welche nach Verlust der Zehenspitze und des Nagelbettes verheilte. Im Juli 1897 zeigte sich im vorderen Teile des linken ersten Spatium interosseum ein gangränöses Geschwür, aus welchem im Februar 1898 ein abgestorbener Knochen entfernt wurde. Das Geschwür griff dennoch weiter in die Tiefe. Am 5. April 1898 Enukleation der rechten großen Zehe und Amputation der linken ersten und zweiten Zehe mit den vorderen nekrotischen Drittteilen der dazugehörigen Mittelfußknochen. Die Arterien der abgetragenen Zehen und ein Stück der Art. dorsalis pedis sin. aus der Mitte des Fußrückens wurden histologisch verarbeitet. Die Wand sämtlicher untersuchten Arterien war im Vergleich zu den gesunden entsprechenden Arterien drei-, stellenweise fünfmal dicker. Die Verdickung betraf wesentlich die Intima und die Media.

Am 9. Juli 1900 meldete sich Patient von neuem. An der Plantarfläche der zweiten rechten Zehe entstand ein tiefgreifendes Geschwür und an der linken Sohle trat in der Operationsnarbe ein großes Mal perforant-Geschwür auf. Beide Geschwüre verheilten nach mehrwöchentlicher Behandlung.

3. Josef Ertl, geboren 1843, verheiratet, Mühlenarbeiter, meldete sich am 19. September 1893 in der Ordination mit einem bohnengroßen Geschwür an dem hinteren Teile der Beugeseite der rechten ersten Zehe, welches allmählich vernarbte. Am 1. Januar 1895 Rezidive mit doppelt so großer Ausbreitung und Tiefe des Geschwürs, langsame Heilung. 1899 abermalige sehr langwierige Rezidive. Im Januar 1901 entstand an den

Plantarflächen des ersten Gliedes beider großen Zehen ein Geschwür, welches den Knochen angriff und zuletzt zur Ablation beider großen Zehen Anlaß gab.

Der nächste Fall demonstriert am eklatantesten die entscheidende Rolle der Erkrankung der Arterien in der Ätiologie der in Rede stehenden Affektion.

4. Paul Schmidt, geboren 1849, Tagelöhner. Meldete sich am 4. November 1892 mit einem nekrotischen Geschwür an der Spitze der rechten zweiten Zehe. Das Geschwür verheilte innerhalb drei Wochen. Am 21. Mai 1896 stellte sich Patient zum zweiten Male vor mit einem jauchigen Geschwür an der plantaren Fläche des ersten Gliedes der rechten Hallux. Nach einer vorübergehenden Besserung verschlimmerte sich das Geschwür. Am 3. August 1896 trug ich die rechte große Zehe ab. Es stellte sich heraus, daß die Wand der Arterien der Zehe beträchtlich verdickt, das Lumen desselben bedeutend verengert, an den kleineren Arterien nur schwer zu entdecken war. Die Erkrankung der Arterien schien auch höher nach oben und an beiden Füßen vorhanden zu sein, denn die Pulsation der Art. tibialis portica und der Art. dorsalis pedis war — im Vergleich mit gesunden Personen — an beiden Füßen auffallend undeutlich. Am 21. November 1896 trat ein gangränöses Geschwür an der Spitze der zweiten linken Zehe auf, welches bis 9. Januar 1897 verheilte, Anfang Juli 1897 sich erneuerte und sehr langsam verheilte.

Am 7. Februar 1903 entstand an der Spitze der rechten dritten Zehe ein nekrotisches Geschwür, welches sehr langsam verheilte.

Am 3. Februar 1904 stellte sich Patient mit einem typischen Geschwür an der plantaren Fläche des ersten Gliedes der linken fünften Zehe vor. Das Geschwür perforierte die Zehe, der linke Fuß war geschwollen. Ich schickte den Kranken — wegen Platzmangels im Spital der Kasse — ins Barmherzigen Spital, wo, laut freundlicher Mitteilung am 24. Februar 1904, die linke vierte Zehe mit dem dazugehörigen Mittelfußknochen abgetragen wurde. Im Krankenjournal ist angemerkt, daß während der Operation die Verdickung der Arterienwände und Verengerung ihres Lumens auffiel. Am 2. April 1904 wurde der Kranke auf eigenen Wunsch nach Hause entlassen. Sein Zustand verschlimmerte sich rapid, der linke Fuß wurde blau und ist abgestorben. Der Kranke ließ sich im St. Stephan-Spital aufnehmen, wo die abgestorbene linke untere Extremität unter dem Knie amputiert wurde.

Mittlerweile ist das an der mittleren rechten Zehe schon zweimal rezidivierte Geschwür wieder rezidiv geworden. Am 1. Juni 1904 vom Spital entlassen, verschlimmerte sich das Geschwür, der rechte Fuß ist blau geworden, nachher abgestorben. Am 6. Juli 1904 mußte die rechte untere Extremität wegen Gangrän in der Mitte des Oberschenkels abgesetzt werden.

In 4 von den in meiner ersten Mitteilung publizierten Fällen und im IX. Falle der jetzigen Mitteilung ist das Entstehen der perforierenden Geschwüre auf Grund einer durch sklerotische Erkrankung der Fußarterien bedingten Zirkulationsstörung evident.

da meine anatomisch-histologischen Untersuchungen in diesen Fällen eine primäre obliterierende Erkrankung der Fußarterien erwiesen. In den übrigen Fällen wurde fast ausnahmslos entweder eine allgemeine Arteriosklerose oder eine lokale sklerotische Erkrankung der Fußarterien klinisch nachgewiesen. Demnach halte ich mich berechtigt, anzunehmen, daß auch bei den übrigen Patienten die analog lokalisierten, auf gleiche Weise entstandenen, die gleichen Symptome bietenden Geschwüre durch dieselbe Ursache, nämlich eine primäre Erkrankung der Fußarterien, bedingt waren. In keinem einzigen Falle habe ich den geringsten Anhaltspunkt gefunden, das Entstehen des Geschwürs auf einer anderen (z. B. neuropathischen) Grundlage zu erklären.

Das Mal perforant nimmt eine Zwischenstellung zwischen Decubitus und Gangraena senilis und den der Gangraena senilis ähnlichen Gangränformen ein. Im ersteren Falle handelt es sich um die Folgen eines Verschlusses der Kapillaren, in letzteren Fällen um ausgebreitete Gangrän durch gleichzeitigen Verschluß mehrerer, insbesondere größerer Gefäße, bei Mal perforant um zirkumskripte Nekrose infolge Verschlusses einzelner kleinerer Arterien. Diese Auffassung wird durch die an letzter Stelle beschriebene instruktive Krankengeschichte bestätigt. In diesem Falle gab die Arteriosklerose mehrere Jahre hindurch Anlaß zum Entstehen erst kleinerer, dann größerer nekrotischer Mal perforans-Geschwüre und führte endlich zu ausgedehnter Gangrän beider unteren Extremitäten.

XX.

Aus der Breslauer chirurgischen Klinik.
(Dir.: Weiland Prof. v. Mikulicz.)

Eine mit Kohlestückchen durchsetzte Narbengeschwulst.

Von

Walther Herberg.

(Mit 3 Abbildungen.)

Die Frage der traumatischen Entstehung der Geschwülste ist ein viel bestrittenes Gebiet in der Pathologie. Ohne aber zunächst auf alle diese verschiedenen Ansichten einzugehen, möchte ich mir erlauben, einen sowohl in seinem Entstehen, wie auch in seinem Aussehen interessanten Fall von einer nach einer Verletzung entstandenen Geschwulst der Stirngegend anzuführen.

Im Februar 1904 erschien in der königlichen chirurgischen Universitätspoliklinik zu Breslau eine Frau mit einer ungefähr bohnengroßen Geschwulst auf der Stirn oberhalb des rechten Auges dicht unterhalb der Haargrenze. Ihre Anamnese ergab folgendes:

Fräulein H. K. aus Salzbrunn, 40 Jahre alt.

Vater soll an Speiseröhrenverengerung mit 70 Jahren gestorben sein. Sie selbst ist vor ca. 34 Jahren als Kind auf der Straße in einen Kohlenhaufen gestürzt und hat sich eine Verletzung der Niere oberhalb des rechten Auges dicht unterhalb der Haargrenze zugezogen. Die durch Kohlestückchen stark verunreinigte Wunde ist von ihrer Mutter ausgewaschen worden, doch soll es ihr nicht gelungen sein, ein ca. schrotkorngroßes Stück Kohle zu entfernen. Die Wunde schloß sich, und es heilte das oben erwähnte Kohlestückchen ein. Lange Jahre war es, als ein bläulicher Punkt in der sonst glatten Narbe sichtbar und verursachte weder Schmerzen noch irgendwelche Entzündungserscheinungen. Erst Mitte Dezember 1903 — also ca. 34 Jahre später — entstand, ohne daß ein neues Trauma vorausgegangen wäre, an der Stelle der alten Narbe eine Verdickung und allmählich bildete sich im Laufe von $1^1/_2$ Monaten daselbst eine blasse, ca. bohnengroße Geschwulst.

Bei der Untersuchung fand man unterhalb der Haargrenze auf der rechten Stirnseite eine gegen die Unterlage nur wenig verschiebliche, mit der Haut nicht verwachsene, blasse Geschwulst. Die Geschwulst war von derber Konsistenz und trug auf ihrer Höhe einen bläulichen kleinen Punkt. Mitten über die Geschwulst war in ihrer Längsrichtung hinziehend eine feine Narbe noch zu erkennen. Angeschwollene Drüsen waren nicht vorhanden, Patientin sonst gesund.

Die Diagnose wurde auf Fibrom gestellt, und die Exstirpation desselben vorgenommen.

Bei der Operation, die von Herrn Prof. Dr. Kausch in lokaler Anästhesie ausgeführt wurde, zeigte es sich, daß der Tumor nach außen, d. h. nach der Haut zu zwar deutlich abgekapselt, dagegen nach der Unterlage zu nicht scharf abgegrenzt war. Er wurde daher mit Schonung der Haut ausgelöst. Die von außen bis auf das bläuliche Pünktchen blasse Geschwulst zeigte sich beim Durchschneiden diffus schwarz verfärbt und bot auf der Schnittfläche das Aussehen einer melanotischen Geschwulst. Es wurde daher eine bösartige Geschwulst angenommen und der Versuch der radikalen Entfernung gemacht. Der die Geschwulst durchsetzende schwarze Farbstoff saß auch noch im Knochen und zwar in Form von einzeln stehenden schwarzen Pünktchen, die je tiefer im Knochen um so entfernter voneinander standen. Es wurde infolgedessen, um sie völlig zu entfernen, der Knochen bis fast an die Diploë abgemeißelt. Naht der Hautwunde, glatte Heilung.

Die mikroskopische Untersuchung des Tumors, die im königlichen pathologischen Institut zu Breslau stattfand, ergibt, daß es sich hier um eine Geschwulst von eigenartig alveolärem Bau und außerordentlichem Zellreichtum handelt. Die Elemente derselben sind hinsichtlich ihrer Größe und Gestalt sehr verschieden.

Neben kleinen Rundzellen und Spindelzellen mit je einem Kern sieht man zahlreiche große Riesenzellen mit einer Unzahl von Kernen. Unregelmäßig verteilt findet man in der ganzen Geschwulst Fremdkörperpartikelchen von verschiedener Größe (Fig. 1 u. 2). Dieselben liegen zum Teil als größere — eins bis stecknadelkopfgroß — Stückchen durch einen aus spindelförmigen Bindegewebszellen geformten Ring abgekapselt, zum Teil in pathologisch erweiterten Hohlräumen, zum Teil ohne jeden Reaktionswall frei zwischen den Tumorzellen. Nur ein verschwindend kleiner Teil liegt in den obenerwähnten Riesenzellen (Fig. 3), von denen jedoch auch manche frei von Fremdkörperchen sind. In ihrer Ausdehnung reicht die Geschwulst bis an den Knochen heran, scheint sogar bis in das Periost sich fortzusetzen, jedoch den Knochen selbst nicht mitergriffen zu haben. Färbung der Präparate mit v. Gieson- oder Hämatoxylin-Eosin. Nicht überall hat sich das Gewebe gleichmäßig gefärbt. Wir finden in dem Tumor zahlreiche hellere, verwaschen aussehende Stellen, welche die Färbung nur schwach angenommen haben. Dieselben sind als Gewebsnekrosen zu deuten (Fig. 1). Inmitten einzelner dieser nekrotischen Stellen sind ebenfalls Fremdkörperpartikelchen zu sehen.

Die richtige Deutung des mikroskopischen Bildes macht nicht wenig Schwierigkeiten. Einmal ist zu entscheiden, als was sind

die vorliegenden Fremdkörperpartikelchen zu deuten und dann, zu welcher Gattung der Tumoren ist diese Geschwulst zu rechnen?

Die erste Frage ist leicht durch ein mikroskopisches Bild von feinpulverisierter Kohle zu beantworten. Es zeigen sich da dieselben feinen länglichen kristallinischen Bildungen wie in unserem Präparat. Es sind daher die im Präparat befindlichen Fremdkörper auf Grund der Anamnese und des mikroskopischen Bildes unzweifelhaft als eingeheilte Kohlepartikelchen anzuerkennen.

Schwieriger steht es mit der zweiten Frage. Hier handelt es sich darum, zu entscheiden, haben wir es mit einem einfachen Granu-

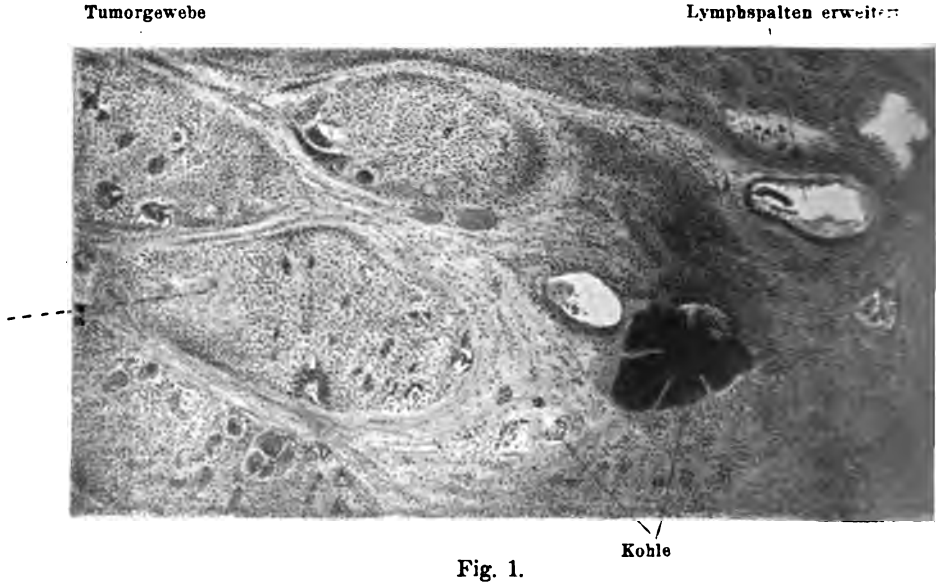

Fig. 1.

lationsgewebe, der sogenannten Fremdkörpertuberkulose, zu tun oder mit einem wirklichen Tumorgewebe?

So verlockend es im Zusammenhange mit den Fremdkörpern ist, eine gutartige Granulationsgeschwulst anzunehmen, so schwer ist es doch, diese Annahme mit Sicherheit hinzustellen. Gerade die Merkmale für das Granulationsgewebe fehlen in unserem Präparate. Es fehlen die zahlreichen Leukocytenanhäufungen, es fehlen die gewucherten Gewebszellen, Fibroblasten oder epitheloide Zellen genannt, mit ihrem großen ovalen, nur schwach färbbaren Kern; es fehlt vor allem die reiche Gewebsneubildung mit ihren zahlreichen Zellmitosen. Und gerade diese Zellmitosen und Leuko-

cytenanhäufungen müßten bei dem auffallend raschen Wachstum der Geschwulst zu finden sein. Im allgemeinen gehen die vorhandenen Geschwulstzellen in ihrer Form und Größe sowie in ihrer Variabilität nicht über dasjenige heraus, was wir auch bei allen Granulationsgeweben finden; nehmen wir aber das klinische Bild dieses Falles hinzu, da steigt doch der Verdacht auf, daß wir es hier mit einem wirklichen Tumor zu tun haben könnten. Und so wurde auch vor der Operation die Diagnose Fibrom gestellt; jedoch schon während der Operation mußte die Diagnose fallen gelassen und auf Grund des mikroskopischen Bildes von einem gutartigen echten Tumor überhaupt Abstand genommen werden, ebenso muß

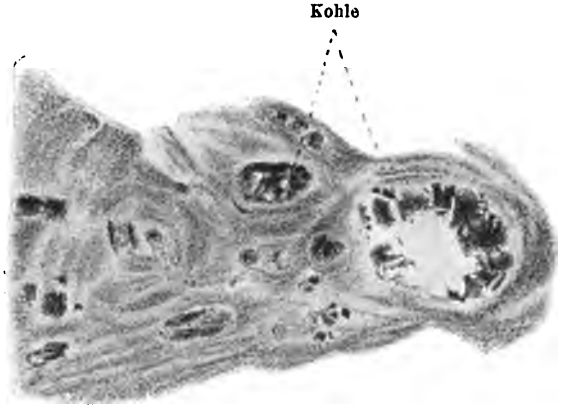

Fig. 2.

darnach eine infektiöse Geschwulst wie Tuberkulose ausgeschlossen werden. Es bleibt daher nur noch die Diagnose auf eine bösartige Geschwulst übrig, und zwar kommt in Hinsicht auf den eigenartig alveolären Bau unserer vorliegenden Geschwulst nur ein polymorphes Sarkom in Frage.

Wie schwer die Deutung des vorliegenden Tumors ist, kann schon daraus ersehen werden, daß namhafte Autoritäten auf dem Gebiete der pathologischen Anatomie, denen ich auf Wunsch von Herrn Professor Kausch die mikroskopischen Präparate vorlegte, ihre Äußerungen mit einer gewissen Reserve abgaben. So entschied sich Herr Geheimrat Prof. Dr. Ponfick auf Grund genauer makroskopischer und mikroskopischer Untersuchung der vorliegenden Geschwulst, die in seinem eigenen pathologischen Institut ausgeführt wurde, zu der Diagnose maligner Geschwulst und zwar

polymorphes Sarkom, und Herr Prof. Benda-Berlin schloß sich. um sein Urteil gebeten, dieser Diagnose an. Dagegen neigten andere Autoritäten: Herr Geheimrat Prof. Dr. Marchand-Leipzig und Herr Professor v. Recklinghausen-Straßburg sowie Herr Prof. Henke-Westend-Berlin, mehr der Diagnose „eigenartige Granulationsgeschwulst" zu.

Eine zweite wichtige Frage ist die, in welchem Zusammenhange stehen die vor Jahren eingedrungenen Kohlestückchen mit der Geschwulst selbst. Wir berühren damit die viel umstrittene Frage von der traumatischen Entstehung der Tumoren. Dieselbe ist seinerzeit von Löwenthal in seiner Arbeit über die traumatische Entstehung von Tumoren in bejahendem Sinne beantwortet

Fig. 3.

Starke Vergrößerung.

worden, dann aber wieder von anderen Seiten, besonders von Lubarsch und Schimmelbusch heftig angegriffen und verneint worden. Und nun ist diese Frage von Ribbert und anderen Autoritäten auf dem Gebiete der Geschwülste dahin beantwortet worden. daß ein direkter Zusammenhang zwischen Trauma und Entstehung der Geschwülste nicht nachzuweisen ist. Dennoch aber soll es vereinzelte Fälle geben (S. Ruff), welche die Möglichkeit eines traumatischen Ursprunges bösartiger Geschwülste ziemlich sicher stellen.

Betrachten wir nun unabhängig von all diesen Entscheidungen unseren vorliegenden Fall:

Ein Trauma, Verunreinigung der Wunde durch Fremdkörper und Entstehung der Geschwulst nach 34 Jahren.

Durch das Trauma ist eine Weichteilwunde entstanden und dieselbe von Fremdkörpern stark verunreinigt worden. Nach allem, was wir sehen, ist sicher ein großer Teil der Fremdkörper in der Wunde geblieben und eingeheilt. Die Möglichkeit der Einheilung von Fremdkörpern in tierisches Gewebe und die näheren Vorgänge dabei sind von E. Marchand und v. Büngner durch experimentelle Untersuchungen festgestellt worden. Nach ihrer Ansicht sind bei der Einheilung zwei Perioden zu unterscheiden:

1. das Stadium der Einwanderung von Wanderzellen, die gewissermaßen die Aufgabe haben, das Terrain zu reinigen;
2. das Stadium der Einwanderung von gewebsbildenden Zellen, der Abkömmlinge des anstoßenden Endothels und der Bindegewebszellen;

und ihre eigenen Worte lauten:

„Durch Mitosenbildung entwickeln sich aus dem Endothel polymorphe, eckige, aus den Bindegewebszellen mehr fibrillär gestreifte, spindelige Zellen, die nunmehr durch eigene Lokomotion in den Fremdkörper verdringen. Durch Konfluenz dieser jungen Bindegewebszellen, sowie durch Kernteilung ohne nachfolgende Protoplasmateilung entstehen aus ihnen schon frühzeitig Riesenzellen, die den Fremdkörper umfassen, sowie gleich den einkernigen jungen Gewebszellen absterbende Exsudatzellen beziehungsweise deren Trümmer inkorporieren. In das junge Organisationsgewebe sprießen von den alten Kapillarendothelien aus junge Kapillarsprossen vor. Das junge Gewebe dringt immer mehr in den Fremdkörper vor und enthält Riesenzellen mit mehr als 100 Kernen. Die Exsudatzellen verschwinden mehr und mehr."

Diese Fremdkörperriesenzellen, von Heidenhain (Virch. Arch., Bd. 93, 1883) zuerst entdeckt, sind nur bei Fremdkörpern zu finden, deren Resorption auf Schwierigkeit stößt (Tillmann, I, 269; Allgem. Chirurg. I, 1901; F. Marchand, Zieglers Beiträge, Bd. IV).

Noch einen sehr wichtigen Faktor haben wir als Vorbedingung für die Einheilung von Fremdkörpern zu beachten, nämlich ob sie aseptisch sind oder nicht. Nichtaseptische werden durch Eiterung, einen Akt der Selbsthilfe, aus dem tierischen Gewebe ausgestoßen. Aseptische dagegen machen entweder gar keine merkliche Reaktion oder sie werden abgekapselt und zwar entweder durch Einheilung in eine mehr oder minder massige Narbe oder durch Cystenbildung (F. Salzer).

Wenn wir nun mit diesen experimentellen Befunden das vorliegende Präparat vergleichen, so finden wir hier zunächst das Endstadium der Einheilung von Fremdkörpern, das Narbengewebe.

Nichts ist von Leukocyten mehr zu sehen, es fehlen die jungen neugebildeten Gefäßsprossen und die reichen Mitosen der Zellkerne. Vielmehr sehen wir einen Teil der Fremdkörper abgeschlossen durch einen Ring von spindelförmigen Zellen, einen anderen Teil unabgekapselt zwischen gut gefärbten Tumorzellen oder in nekrotischen Gewebsstellen und einen dritten Teil — den kleinsten — in vielkernigen Riesenzellen liegen und zwar so diffus über das ganze Präparat verstreut, daß das makroskopisch melanotische Aussehen der Geschwulst dadurch leicht zu erklären ist.

So eigenartig das mikroskopische Bild ist, so interessant ist des weiteren die Frage, ob zwischen den eingedrungenen Kohlestückchen und der erst später entstandenen Geschwulst ein ursächlicher Zusammenhang zu konstatieren ist. Nach der Anamnese müssen wir annehmen, daß sich zunächst die Wunde geschlossen hat, und daß eingedrungene Kohlestückchen eingeheilt, also durch ein Narbengewebe abgekapselt worden sind. Dafür zeugt mikroskopisch der Bindegewebswall um einen Teil der Fremdkörper und makroskopisch der kleine blaue Punkt auf der Höhe der sonst blassen Geschwulst. Jahrelang haben die Kohlepartikelchen in der Narbe gelegen; erst 34 Jahre später ist die Geschwulst entstanden, bemerkenswerterweise gerade in dem Bereich der die Kohleteilchen enthaltenden Narbe.

Was wir über die Entstehung von bösartigen Geschwülsten wissen, ist wenig und auch in jener Hinsicht nur Theorie. Auf der einen Seite die Grawitzsche Schlummerzellentheorie, auf der anderen Seite die Ribbertsche Theorie. Nach der letzteren sollen die Geschwülste auf Grund einer teilweisen oder völligen Abtrennung von Zellen oder Zellgruppen entstehen:

„Die abgespaltenen Keime, dem Einfluß eines in sich geschlossenen Zellverbandes entzogen, wachsen, sofern sie vermehrungsfähig sind und ohne erheblichere Unterbrechung ihrer Ernährung in eine für ihre Fortexistenz günstige Umgebung gelangen, selbständig und werden zu Tumoren, die je nach der Größe und Organisation des abgesprengten Keimes bald in der Hauptsache mit dem Organ, von welchem sie herrühren, übereinstimmen, bald mehr, bald völlig von ihm abweichen." (Ribbert.)

Mögen wir nun annehmen, daß gerade an dieser Stelle Grawitzsche Schlummerzellen gelegen haben oder mögen wir glauben, daß durch das Trauma seinerzeit lebensfähige Zellen abgesprengt worden und die zu ihrer Weiterentwicklung günstige Umgebung gefunden haben, so bleibt doch noch eine Frage offen, warum ist die Wucherung erst nach so vielen Jahren eingetreten?

Nach all dem Vorhergesagten nehme ich an, daß die eingeheilten Kohlepartikelchen nach so langer Zeit in einem Narbengewebe abgekapselt gelegen haben und so zunächst unschädlich für den Organismus gewesen sind. Es muß daher irgendeine Ursache gewirkt haben, daß gerade an dieser Stelle eine neue Wucherung entstanden ist. Diese Ursache könnte einmal zu suchen sein in einer Infektion, die von außen her das Individuum befallen und hier, in dem Locus minoris resistentiae, einen geeigneten Platz zur Ansiedelung gefunden hätte. Es käme da besonders Tuberkulose in Betracht; aber diese ist nach dem mikroskopischen Bilde sicher auszuschließen. In zweiter Linie muß man in den Fremdkörperpartikelchen selbst das veranlassende Agens suchen. Eingeschlossen und abgekapselt sind sie unschädlich für den Organismus. Es ist daher als Vorbedingung anzunehmen, daß durch irgendeinen Umstand nach so vielen Jahren vielleicht durch ein unbemerktes Trauma, vielleicht durch Drucknekrose die Kapsel gesprengt und die Fremdkörper frei und als solche wieder wirksam geworden sind. Von neuem fortgesetzt mechanisch, vielleicht auch chemisch wirkend, übten sie jetzt auf das weniger widerstandsfähige neugebildete Narbengewebe einen Reiz aus, auf den dasselbe nun nicht mehr mit der Bildung eines einfachen typischen Granulationsgewebes, sondern mit einer mehr sarkomatösen Wucherung reagierte. Atypisch freilich und nicht den normalen Vorgängen entsprechend; aber jetzt ist auch nicht das normale Gewebe, sondern ein narbig degeneriertes Granulationsgewebe die Matrix für die Neubildung.

Aber nicht nur in bezug auf sein Entstehen, sondern auch in seinem Aussehen ist der vorliegende Tumor so bemerkenswert. Makroskopisch bot er auf seiner Schnittfläche das Bild eines Melanosarkoms dar. Diese Annahme wurde jedoch sofort durch das mikroskopische Bild widerlegt; denn nicht in den Zellen, sondern zwischen den Zellen — abgesehen von den Riesenzellen — liegen die dunklen Teilchen, und nicht sind diese feines Pigment, sondern vielmehr Fremdkörper von ganz verschiedener Größe. Teils frei zwischen den Tumorzellen, teils eingekapselt durch einen bindegewebigen Wall, teils in pathologisch erweiterten Hohlräumen, teils als feinste Kristalle im Innern einer Riesenzelle liegen sie diffus über das ganze Präparat verstreut und zeigen auch in verschiedenen Höhen des Tumors immer ein ähnliches Bild. Ein auffallend großes Kohlestückchen, makroskopisch ca. stecknadelkopfgroß, anscheinend beim Schneiden zersprungen, befindet sich in dem

abgezeichneten Präparat (Fig. 1) und stellt vielleicht das oben erwähnte blaue Pünktchen in der Geschwulst dar. Einige Kohleteilchen scheinen beim Schneiden und der Färbetechnik herausgefallen zu sein, und an ihrer Stelle finden wir jetzt nur Hohlräume. (Fig. 1 und 2), die teils ganz, teils nur zum Teil leer sind. Durch ihr gleichmäßiges Aussehen erwecken diese Hohlräume den Verdacht, als ob es sich hier um stark erweiterte Lymphräume handelt, und das eine Präparat zeigt auch deutlich ein mit feinstem Kohledetritus gefülltes Lymphgefäß. (Fig. 1.)

Wie ist aber diese gleichmäßige Verteilung der Kohlepartikelchen über den ganzen Tumor entstanden?

Auf Grund der Anamnese soll ein größeres Kohlestückchen in der Wunde geblieben sein, wir müssen aber annehmen, daß außerdem die Wunde stark durch Kohlestaub und Kohleteilchen verunreinigt war. Ein großer Teil davon ist sicher mit eingeheilt, aber doch immer nur in dem Bereich der Narbe, einem ziemlich umschriebenen Gebiete. Jetzt finden wir sie nicht nur über den ganzen Tumor verbreitet, und zwar völlig diffus, sondern sogar auch in äußeren Schichten des Knochens. Es muß daher auf irgendeine Weise diese diffuse Verteilung herbeigeführt worden sein.

Für die Verbreitung kommt einmal der rein mechanische, dann der lymphatische Weg in Betracht. Wir können annehmen, daß die wuchernden Geschwulstzellen bei ihrem Hineinwachsen in das in dem Unterhautzellgewebe liegende Kohledepot die Kohlepartikelchen rein mechanisch auseinander gedrängt und verschoben und so zufällig eine ziemlich gleichmäßige Verteilung der Fremdkörper hervorgerufen haben. In der Hauptsache scheint auch auf diese rein mechanische Weise die Verbreitung besonders der größeren Kohlepartickelhen erfolgt zu sein, daß dies aber nicht der einzige Weg ist, das zeigt uns ein mit Kohledetritus angefülltes Lymphgefäß und die z. T. mit Kohle angefüllten Hohlräume, die als pathologisch erweiterte Lymphgefäße zu deuten sind, und die feine Verteilung der Kohlepartikelchen in dem Knochen selbst. Und so möchte ich glauben, daß hier die Verteilung auf beiden Wegen erfolgt ist, die gröbere auf dem mechanischen, die feinere auf dem lymphatischen Wege.

So schwer die Diagnose dieser Geschwulst ist, so wichtig ist es aber in bezug auf die Prognose dieses Falles, ob wir es hier mit einer gutartigen oder bösartigen Geschwulst zu tun haben.

Die Operation wurde soweit irgend möglich radikal ausgeführt.

Jetzt sind 1 ½ Jahre seitdem verflossen. Bei der Wiedervorstellung der Patientin im Juni 1905 war der Befund ein folgender:

Die Narbe ist gut verheilt; rechts neben ihr ist eine glatte Einsenkung des Knochens deutlich zu fühlen. Eine neue Anschwellung ist an der Operationsstelle nicht zu konstatieren.

Also ist bis jetzt noch kein Rezidiv eingetreten.

Eine Folgerung für die Praxis können wir aus diesem Falle ziehen; nämlich bei der Behandlung einer durch Fremdkörper verunreinigten Wunde auf die vollständige Entfernung der Fremdkörper peinlichst bedacht zu sein und bei der Bildung einer Anschwellung an der Narbenstelle sofort die Exstirpation vorzunehmen, denn die Möglichkeit des Entstehens einer bösartigen Geschwulst in einem mit Fremdkörpern durchsetzten Narbengewebe ist nach diesem eigenartigen Falle nicht ausgeschlossen.

Trotz eifrigen Suchens in der einschlägigen Fachliteratur habe ich nur einen einzigen ähnlichen Fall finden können, der aber von vornherein als eine „Fremdkörpertuberkulose in Tumorform" von seinem Autor M. Silbermark aufgefaßt ist.

Zum Schlusse meiner Arbeit erfülle ich die angenehme Pflicht, Herrn Prof. Dr. Kausch für die freundliche Überlassung des Falles und Herrn Geh.-Medizinalrat Prof. Dr. Ponfick für seine freundliche Anleitung, sowie den Herren Prof. Dr. Benda, Prof. Dr. Henke, Prof. Dr. Marchand und Prof. Dr. v. Recklinghausen für die freundliche Unterstützung bei dieser Arbeit meinen ergebensten Dank zu sagen.

Literaturverzeichnis.

1. Löwenthal, Über traumatische Entstehung der Geschwülste. Arch. f. klin. Chirurgie Bd. 49, 1894.
2. Lubarsch, Sarkom. Lubarsch-Ostertag Bd. 2, S. 392.
3. Schimmelbusch, Zur Ätiologie der Geschwülste vom klin. Standpunkt. Lubarsch-Ostertag, 1894, Bd. 2.
4. Ribbert, Über Entstehung der Geschwülste. Deutsche med. Wochenschr. 1895, Bd. 1—4.
5. S. Ruff, Sarkom, Carcinom. Zentralblatt für Pathologie 1902.
6. E. Marchand, Über Bildungsweise der Riesenzellen um Fremdkörper. Virchows Archiv Bd. 93, 1883.

7. v. Büngner, Über Einheilung von Fremdkörpern unter Wirkung chemischer und mikroparasit. Schädlichkeiten. Zieglers Beiträge, Schmidts Jahrbücher 252. 116.
8. Wile Henry, The pathogenesis of secondary tumours. Med. times Philad. Virchow-Hirsch 1882.
9. F. Salzer, Über Einheilung von Fremdkörpern. Wien 1890.
10. M. Silbermark, Fremdkörpertuberkulose der Zunge in Tumorform. Deutsche Zeitschrift für Chirurgie, Bd. 64, 1902.
11. F. Marchand, Fremdkörperriesenzellen. Zieglers Beiträge Bd. IV.

XXI.

Die Verwendung der Klemmtechnik in der Chirurgie, nach dem Prinzip der fremdkörperfreien Klemmnaht.

Von

Dr. **Ferd. Schultze** in Duisburg.
Chirurg. Oberarzt am St. Vincenz-Hospital.

Vortrag gehalten auf der Versammlung deutscher Naturforscher und Ärzte in Meran 1905.

(Mit 16 Abbildungen.)

Auf der Versammlung deutscher Naturforscher und Ärzte zu Aachen im Jahre 1900 berichtete ich an dieser Stelle über eine neue Nahtmethode, die Klemmnaht.

Die Technik derselben besteht in der Fixation der Wundränder mittels Roserscher Klauenschieber in Abständen von zirka $^1/_2$ cm, in der Anlage eines gewöhnlichen Verbandes und Entfernung der Schieber direkt nach Fertigstellung des Verbandes. Zweck dieser Methode ist Ausschaltung der eventuellen Stichkanaleiterung.

Indiziert ist die Klemmnaht überall da, wo man die gewöhnliche Hautnaht zu machen pflegt, Spannungen der Haut sind selbstredend ausgeschlossen, ebenfalls bei Parallelschnitten kann dieselbe keine sichere Verwendung finden. Die exakte Blutstillung ist eine Notwendigkeit, eventuell ist eine Drainage von der Wunde aus oder durch Knopfloch vorzunehmen. An den Extremitäten wird zur Sicherung stets ein Schienenverband angelegt.

Auf die einzelnen Applikationen der Klemmnaht will ich nicht näher eingehen, weil alles dem vorliegenden Schema zu entnehmen ist, nur möchte ich kurz betreff der Bauchnaht erwähnen, daß ich dieselbe bei seitlicher oder medianer Schnittführung in den Indikationenkreis gezogen habe. Es ist nach vorher ausgeführter exakter Etagennaht die Klemmnaht stets mit bestem Erfolg aus-

zuführen. Nur bei Operationen der Rückenzone habe ich die Methode nicht verwendet.

Um die Nahtmethode mit Erfolg ausführen zu können, sind notwendig:

1. Rosersche Klauenschieber, nie Péau, weil derselbe nicht federt.
2. normale Elastizität der Haut,
3. Blutstillung,
4. exakter Verband mit Binde oder Kollodium (Fig. 1, 2 u. 2a).

Fig. 1.

Die vorstehend geschilderte Klemmtechnik habe ich nun in der operativen Chirurgie weitgehend ausgenutzt. Der Klemmnaht fällt aber hier die Aufgabe zu, als vorbereitende Naht zu dienen.

Meine ersten Mitteilungen über diese Methode machte ich 1904 auf dem Kongreß für orthopädische Chirurgie, weiterhin auf der Versammlung deutscher Naturforscher und Ärzte in Breslau 1904. Im Juli 1905 berichtete Bernhard-Samaden ebenfalls über dieselbe von mir empfohlene Methode der Klemmtechnik. Die Idee sowohl als auch die Technik deckt sich absolut mit den früher von mir gemachten Mitteilungen. Die Art des Instrumentes spielt hier keine Rolle. Sehr gut sind klauenförmige Péaus in verschiedener Stärke.

Die Technik ist eine äußerst einfache. Es werden mittels Klauenschieber die Wundflächen, welche vereinigt werden sollen, fixiert. Nach dieser Fixation ist das ganze Gebiet nahtgerecht, zwischen jeden Klauenschieber wird eine Naht gelegt. Handelt es

sich um Nahtanlagen in Körperhöhlen, so ist eine Extension an den Klauenschiebern notwendig, um jedesmal neben demselben eine

Fig. 2.

Naht anzulegen. Gerade bei Nähten in Körperhöhlen ist der Nutzungswert dieser Naht nicht zu unterschätzen.

Fig. 2a.

Hat man sich mit der Technik vertraut gemacht, so findet man Gelegenheit, täglich davon Gebrauch zu machen, sei es um einen

temporären Abschluß der Wunden zu erreichen, sei es um an irgendwelchen Stellen des Körpers einen Verschluß durch die Seiden- oder Katgutnaht zu erzielen.

Was nun den temporären Verschluß angeht, so kann derselbe zur Blutstillung verwendet werden. Zu diesem Zweck wird die Wunde austamponiert und dann mittels Klauenschieber geschlossen.

Von wesentlicher Bedeutung ist die Übertragung der Klemmtechnik auf die gewöhnliche Naht. Überall da, wo wir zu nähen pflegen, kommt diese Technik in Frage. Die Vorzüge bestehen in der Zeitersparnis sowie in der Vereinfachung der Naht, ferner in der Erhöhung der Aseptik, da große Wundflächen rasch abgeschlossen werden können. Die absolut sichere exakte Adaption der Wundränder sowie die Möglichkeit, das feinste Nahtmaterial zu verwenden, dürfte als ein besonderer Vorteil bezeichnet werden.

Um auf die weitgehende Verwendung dieser Methode einzugehen, muß ich kurz auf die einzelnen Operationen hinweisen. Wir wollen dieselben einteilen in Operationen an den äußeren Bedeckungen und Operationen an den inneren Organen.

Die Operationen der äußeren Bedeckung sollen sich beziehen auf Haut, Muskel, Sehne, Nerv und Gefäße. Die Haut wird geklemmt und mit feiner Seide genäht; selbst da wo größte Spannung ist, kann man mit diesem feinen Material arbeiten. Eine größere Erleichterung gibt die Klemmtechnik bei den plastischen Operationen und Transplantationen sowohl im Gesicht als auch in den übrigen Körperzonen. Bei der Plastik wird der Lappen verlagert, geklemmt, genäht, bei der Transplantation erfolgt die Naht des aufgelegten Lappens, nachdem derselbe vorher unter bestimmter Spannung festgeklemmt wurde. Die Hautwunden geben wohl am häufigsten Gelegenheit zur Verwendung der Klemmtechnik. Es erfordert stets nur einen kurzen Moment, um den Schluß der Wunde zu erreichen. Als Nahtmaterial wird feinste Seide gebraucht, Nr. 0—1, die Fäden werden lang abgeschnitten, damit man dieselben später leichter entfernen kann. Die fortlaufende Naht mit dem feinen Faden ist unzweckmäßig, weil die Entfernung der Naht wegen des dünnen Materials schwierig ist. Um dies jedoch zu ermöglichen, kann man einen Längsfaden, welcher eingenäht wird, auflegen. Bei Entfernung der Naht erreicht man dann durch Anspannung dieses Längsfadens leicht seinen Zweck.

Bei der Muskel-Sehnenplastik (Fig. 3, 4) möchte ich die Klemmtechnik nicht mehr entbehren, sei es, daß es sich um Verkürzung oder Verlängerung der Muskeln und Sehnen, sei es, daß es sich um

die Übertragung von einem Muskel auf den anderen handelt. Selbstverständlich überträgt sich diese Technik auch auf die Verletzungen der Sehnen, sowie auf die damit event. verbundenen Plastiken der Muskeln. Der klauenförmige Péau leistet hier vorzügliche Dienste.

Die Nervenplastik sowie die Nervennaht gestatten eine vorteilhafte Verwendung der Klemmtechnik.

Dasselbe dürfte gelten von einer eventuellen Naht der Gefäße. Ich bin zwar noch nicht in der Lage gewesen, dies auszu-

Fig. 3.

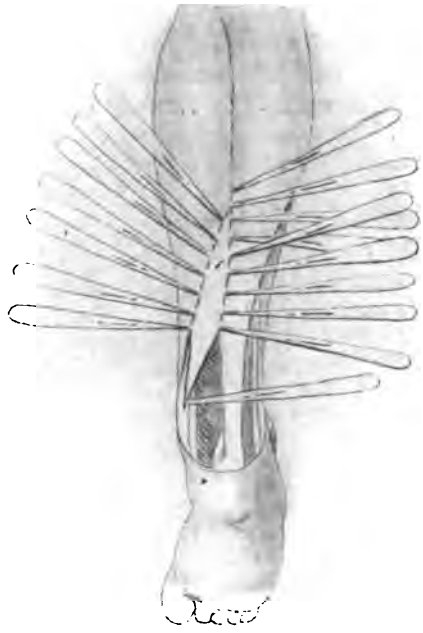

Fig. 4.

nutzen. Feineren Klauenschiebern dürfte auch hier der Vorzug zu geben sein.

Am Kopf finden wir ausgiebige Verwendung unserer Methode, bei den Plastiken, der Hasenscharte, der Gaumenspalte, bei den Resektionen der Kiefer- und Zungenoperationen. Auf die Gesichtsplastik brauche ich nicht weiter einzugehen, da sich alles nach den allgemein gültigen Grundsätzen hier regelt, dasselbe gilt von der Hasenscharte. Bei der Operation der Gaumenspalte bedeutet es eine wesentliche Vereinfachung der Technik sowie eine bessere Prognose, wenn man methodisch die Wundränder mittels der

Klauenschieber fixiert und so durch eine exakte Adaption das ganze Terrain nahtgerecht macht (Fig. 5). Die Operation wird folgendermaßen ausgeführt. Nach Erledigung der üblichen Voroperation, welche die genügende Mobilisation des Gaumens garantiert, wird die Uvula sowie der weiche Gaumen durch 2—3 Klauenschieber fixiert. Man erleichtert sich die Technik dadurch, daß man die Gaumendecken an der Übergangsstelle zum weichen Gaumen grob mit einem Péau faßt und so ungefähr senkrecht in den Mund hineinstellt. Zweckmäßig muß der Péau oder auch Klauenschieber am oberen Ende rechtwinklig gebogen sein. Auf diese Weise ist dann die vorbereitende Klemmnaht des weichen Gaumens leicht auszuführen. Auch ist es nicht mit besonderen Schwierigkeiten verknüpft, auf der hinteren Seite des weichen Gaumens

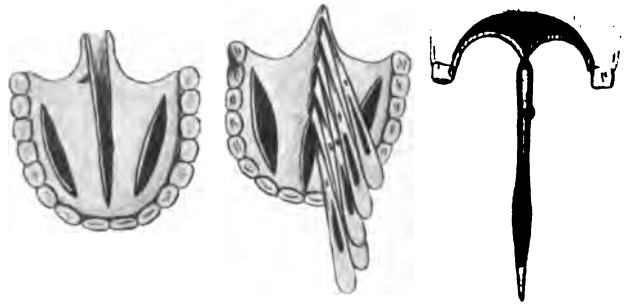

Fig. 5.

Nähte anzubringen, wodurch die Sicherheit des Resultates noch erhöht wird. Die Naht, besonders an der Übergangsstelle vom weichen zum harten Gaumen, muß unter exakter Adaption, möglichst mit steilgestellten Wundrändern gemacht werden. Ein Vorzug der ganzen Methodik liegt bei der ganzen Gaumenspaltoperation schon darin, daß man die Naht bequem mit dem gewöhnlichen Nadelhalter anlegen kann. Man arbeitet gewissermaßen zutage, indem man mit dem Klauenschieber sich das nahtgerechte Gaumenmaterial bequem an die Oberfläche zieht.

Analog pflegen sich die Verhältnisse nach temporärer Resektion oder nach radikaler Resektion der Ober- und Unterkiefer zu gestalten. Wenn es hier gilt, am Gaumen oder am Zungengrund den notwendigen Abschluß durch die Schleimhautnaht zu machen, so werden wir in der Klemmnaht eine wesentliche Unterstützung finden. Dasselbe ist der Fall bei Operationen an der Zunge, welche nicht

selten zu tief nach der Zungenbasis gelegenen Nähten Veranlassung geben.

Noch ganz besonders will ich hier im Gesicht auf die Verwendung transplantierter Lappen hinweisen. Dieselben werden möglichst so groß geschnitten, daß dieselben z. B. eine exstirpierte Wange bedecken. Durch Klauenschieber wird der Lappen fixiert und tunlichst in seinem alten Elastizitätskoeffizienten — nicht zu stark — eingespannt und dann eingenäht. (Fig. 6). Abgesehen von der vereinfachten Technik hat diese Methode den Vorzug, daß glatte transplantierte Flächen resultieren.

Der Hals bietet für die Klemmtechnik kein besonderes Material, es sei denn, daß es sich darum handelt. den Ösophagus zu nähen. Bei

Fig. 6.

der Kehlkopfexstirpation finden wir allerdings bei Ausführung der abschließenden Naht, wodurch die Speiseröhre von der Wundhöhle getrennt wird, eine nicht geringe Erleichterung.

Der Thorax gibt uns ebenfalls wenig Gelegenheit, unsere Technik zu verwenden, nur bei Verletzungen des Herzens wird uns dieselbe willkommen sein. Ich habe auch hier noch nicht das Glück gehabt, mich chirurgisch zu betätigen, zweifle jedoch nicht daran, daß man nach Anlegen der Klauenschieber die Blutung gestillt hat und alsdann die Naht leichter ausführen kann.

Wir kommen nun zur kurzen Besprechung der Operationen der Bauchhöhle. Hier finden wir ein reiches Feld für die Verwendung unserer Technik. In Betracht kommen die Operationen am Magen, am Darm, an der Gallenblase, ferner die Adnexoperationen, dann die Operationen der Bauchbrüche. Die Operationen am Magen

finden eine ausführliche Darstellung in meiner Arbeit, Modifikation der Kocherschen Magenresektion (Deutsche Zeitschrift f. Chirurgie

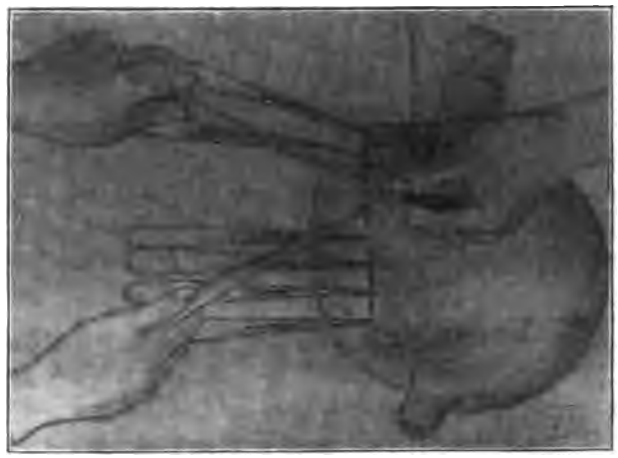

Fig. 7.

1905). Die Klemmtechnik ergibt sich hier von selbst und bedarf keiner weiteren Auseinandersetzung.



Fig. 8.

Der Verschluß einer Magenwunde wird in der Weise gemacht daß man die ganze Wunde mit Klauenschiebern zuklemmt und

mit der fortlaufenden Naht versorgt. Alsdann wird die Serosa geklemmt und ebenfalls vernäht. Nach diesem Schema wird der Magen bei der Resektion des Pylorus versorgt, so bei der Segmentresektion, sowie bei der Pyloroplastik. (Fig. 7, 8.)

Etwas abweichend muß man bei der Gastroenterostomie, sowie bei der Darmnaht verfahren. Hier wird von innen geklemmt und von innen genäht. Die Gastroenterostomie ist in folgender Weise auszuführen: Klemmnaht der Serosa in gerader Linie mit an-

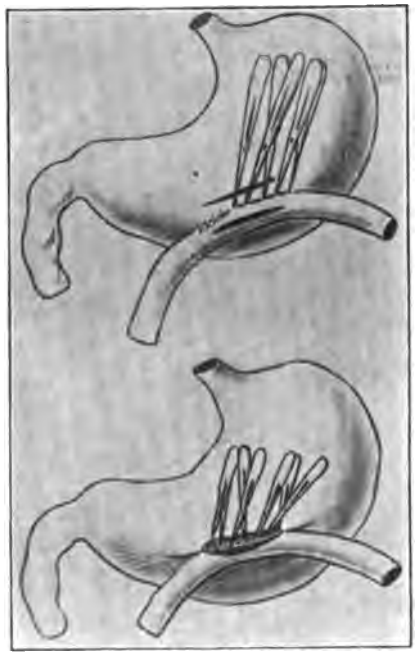

Fig. 9.

schließender fortlaufender Naht. So wird die Verbindung bis auf $^1/_3$—$^1/_4$ geschlossen. Der Rest muß durch äußere Serosanähte einen festen Abschluß erreichen. Dadurch, daß man die Klauenschieber, nachdem bereits ein großer Teil der Peripherie genäht ist, hervorzieht, kann man sehr weit die innere Naht ausführen. (Fig. 9.) Die Serosanaht wird von außen noch hinzugefügt, soweit dieselbe noch nicht vorhanden war.

In analoger Weise gestaltet sich die Ausführung der Darmnaht. (Fig. 10). Nehmen wir z. B. eine größere Darmresektion

an, so vollzieht sich dieselbe folgenderweise. Nach der üblichen Resektion wird das Mesenterium geklemmt und genäht, ebenso der Darm, so daß kaum eine kleine Öffnung übrig bleibt. Die Wandung, Schleimhaut und Serosa werden ganz durchstochen und die Serosanaht hinzugefügt, wodurch dann auch der letzte Verschluß des Darmes erledigt wurde. Auch bei den Totalexstirpationen des Magens möchte es eine wesentliche Erleichterung für die Operation sein, durch die exakte Klemmmethode sich die Naht vorzubereiten, um dann analog der Darmresektion die Technik zu erledigen.

Fig. 10.

Die Operation des Anus praeternaturalis erfordert noch eine kurze Auseinandersetzung, sei es, daß es sich um den definitiven oder den provisorischen Anus handelt. Bevor man die Eröffnung des Darmes vornimmt, ist ein exakter Bauchabschluß zu erstreben. Beim provisorischen Anus wird man nach Abschnüren Klemmen anlegen und den Peritonäalabschluß exakt herstellen. Hat man nun vorher z. B. die Darmklemme, welche am oberen Mundwinkel herausseht, angelegt, so kann Darmöffnung, sowie Verbindung mit der äußeren Haut erfolgen, ohne daß der Darminhalt die Wunde überschwemmt.

Beim definitiven Anus wird nach Fixation des Peritonäums der

Darm isoliert, hervorgezogen peripher und zentral abgeklemmt. Beide werden zirkulär mit dem Peritonäum vernäht. Etagennaht der zwischen beiden Rohren gelegenen Brücke, Naht des Darmrohrs mit der Haut, Entfernung der Darmklemme vor Anlage der letzten Naht.

Um kurz hier auf die Operationsmethode des Wurmfortsatzes (Fig. 11) zurückzukommen, so ist die Klemmtechnik wohl bei einem Organ, welches so hervorragend im Vordergrund allgemeiner In-

Fig. 11.

teressen steht, von nicht zu unterschätzender Bedeutung. Die Technik ist folgende: Abklemmung im Cöcum, Unterbindung des Wurmfortsatzes, des Mesenteriolum an der Radix, Klemmnaht der Serosa mit folgender Knopf- oder fortlaufender Naht. Der Abschluß ist ein sehr präziser und dauernd exakter.

Wir kommen nun zu den Operationen am Mastdarm. Hier handelt es sich um Entfernung größerer oder kleinerer Teile des Mastdarmes, Hämorrhoiden, Stenosen, Tumoren, welche unter Hilfe der Klemmtechnik manche Schwierigkeit aus dem Wege räumen.

Die Operation der Hämorrhoiden beispielsweise (Fig. 12) wird folgenderweise ausgeführt: Ziskumzision am Anus unter Freilegung des M. sphincter, mit folgendem Abschluß des Darmrohres durch eine dicke Seidennaht, welche zugleich als Extensionszügel dient. Nach genügender Lösung trägt man Schnitt für Schnitt den vorgezogenen Darm ab, indem man zu gleicher Zeit Schleimhaut mit äußerer Haut durch Klauenschieber verbindet. Die Blutung wird dadurch gestillt; das exakt adaptierte Operationsfeld kann direkt durch die



Fig. 12.

Naht fixiert werden. Bei Exstirpation des unteren Rektalendes wegen Tumoren wird man sich analog verhalten. Handelt es sich bei Erhaltung des unteren Rohres mit dem M. sphincter um die nun folgende Verbindung der beiden Darmenden, so reguliert sich hier die Naht wie oben erwähnt. Vom Darmlumen aus wird die ganze Peripherie geklemmt und genäht. Durch Extension am Klauenschieber kann man sich das Anlegen der Naht einfacher gestalten.

Die Gallenblase gehört auch zum Indikationskreis der Klemm-

naht (Fig. 13). Bei sehr vergrößerter Gallenblase können wir bequem extraperitonäal arbeiten, wenn wir das Peritonäum der Gallenblase mittels Klemme mit der Haut verbinden. In kurzer Zeit ist dieser Peritonäalabschluß hergestellt, die Eröffnung der Gallenblase kann gemacht werden. Nachdem dann sofort die Wundränder der Blase mit denen der Haut geklemmt sind, ist die Gallenfistel fertig, um bequem eine Abtastung mit dem Finger zu gestatten. Ist die Ausräumung erfolgt, so können nach erfolgter regulärer Bauchtamponade nunmehr die Gänge in aller Ruhe abgesucht werden. Auch der Eröffnung des Ductus choledochus, sowie des cysticus leistet der Klauenschieber gute Dienste, ebenso bei der Cholecystektomie; letztere Operation bietet dem Klauenschieber günstige Gelegenheit, die Peritonäalnaht auszuführen.

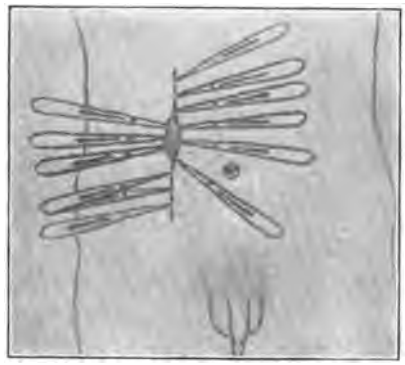

Fig. 13.

Was nun die Adnexoperationen, Exstirpationen von Ovarialcysten usw. angeht, so bieten dieselben ebenfalls ein dankbares Material. Es gilt dies zugleich von den Cysten, welche sich im Mesenterium lokalisiert haben. Die Entfernung einer Ovarialcyste geht z. B. folgenderweise vor sich. Punktion, Abklemmungen der Wurzel mit breiter Zange, Abpräparieren eines Peritonäaltrichters, Entfernung der Cyste, Unterbindung der Gefäße, Naht der Peritonäaltrichters unter Hilfe der Klemmnaht. Auf diese Weise wird die dicke Umstechungsligatur mit Sicherheit vermieden und nur feinste Seide versenkt. Weiterhin verweise ich noch auf die plastischen Operationen der Vagina sowie auf die Dammplastik.

Nicht möchte ich unerwähnt lassen, daß die Zerreißung des Peritonäum parietale am Beckenboden nach komplizierten Adnex-

operationen unter dem Einfluß der Klemmtechnik in kurzer Frist wieder genäht werden kann, um so den unausbleiblichen Verwachsungen den Boden zu entziehen.

Bei den Operationen am uropoetischen Apparat wird die Technik durch Ausnutzung des Klauenschiebers wesentlich vereinfacht, so bei den Eingriffen an der Niere, am Ureter, an der Blase.

In der gestrigen Sitzung schlug v. Hacker die Mobilisation der Urethra vor nach Exstirpation von Strikturen. Hier findet man ein geeignetes Feld, durch die Klemmnaht exakt die Rohrleitung

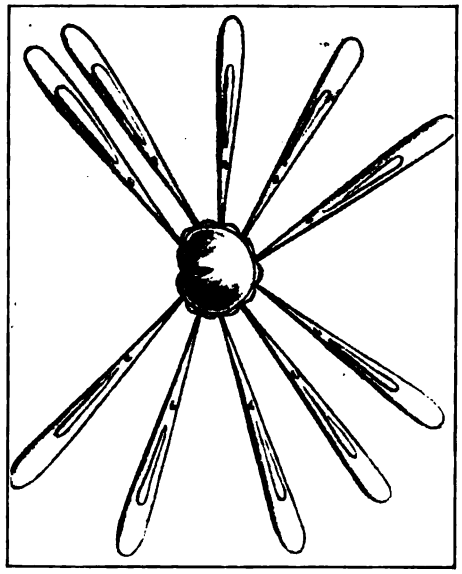

Fig. 14.

wieder herzustellen. Die plastischen Operationen bei der Hypospadie will ich noch als besonders geeignet erwähnen, ebenso die Phimoseoperation (Fig. 14).

Zum Schluß kommen wir noch zur Besprechung der Hernien. Zur Vermeidung derselben pflegt man bei Laparotomien eine exakte Etagennaht anzulegen. Dieselbe gestaltet sich unter Zuhilfenahme des Klauenschiebers folgendermaßen. Zunächst wird das Peritonäum geklemmt und dann genäht; es folgen nach demselben Schema die einzelnen Schichten. Die Hautwunde wird entweder mit feinster Seide oder auch durch die typische fremdkörperfreie Klemmnaht geschlossen.

Was die Laparotomie angeht, so mache ich seit einiger Zeit die Öffnung durch Öffnung der Rektusscheide. Letztere wird vorn gespalten, der Muskel beiseite gezogen, um die Spaltung der hinteren Scheide quer vornehmen zu können. Der Bauchschluß erfordert dann die Naht der hinteren Scheide, Reposition des Muskels sowie Naht der vorderen Scheide. Handelt es sich nun um Hernien, so sucht man nach Präparation des ganzen Feldes die Naht des Peritonäum zu erreichen. Dies gelingt umso leichter, wenn man unter Hilfe von Klauenschiebern die Peritonealhöhle abschließt und dann vernäht. Die übrigen nun folgenden Schichten werden ebenfalls geklemmt und genäht. Man wird stets dieselbe Beobachtung machen und erstaunt sein, wie trotz der großen Diastasen mit Leichtigkeit der Abschluß zustande kommt. Es gilt dies sowohl von den Hernien

Fig. 15.

in der Mittellinie, als auch ganz besonders von denen in der Leiste. (Fig. 15.)

Diese in kurzen Zügen gehaltene Darstellung wird genügen, um sich von der Leistungsfähigkeit der Klemmnaht als vorbereitenden Naht zu überzeugen. Ich fasse meine Ausführungen in folgenden Sätzen zusammen:

1. Die Klemmnaht, als vorbereitende Naht, kann allenthalben eine ausgedehnte Verwendung finden.
2. Durch die Technik wird die Naht vereinfacht, die Aseptik erhöht, da große Wundflächen rasch abgeschlossen werden können, und außerdem die Arbeit mit den Fingern herabgesetzt wird.
3. Exakte Adaption der Wundränder ist ein ganz besonderer Vorzug, ebenso
4. die Möglichkeit, feinstes Material zu verwenden.

Literaturverzeichnis.

1. Schultze, Die Klemmnaht, eine fremdkörperfreie Naht. Therapeut. Monatshefte 1901.
2. Derselbe, Die Behandlung des statischen Plattfußes mittels des Redressement forcé und der Sehnenplastik. Kongreß für orthopädische Chirurgie 1904.
3. Derselbe, Beitrag zur Magenresektion. Eine Modifikation der Kocherschen Magenresektion. Deutsche Zeitschrift für Chirurgie 1905.
4. Bernhard, Zentralblatt f. Chirurgie 1905.

XXII.

Aus der Königsberger chirurgischen Klinik
des Professor Erich Lexer.

Koprostatische Dehnungsgeschwüre als Ursache von Darmperforationen.

Von

Privatassistent Dr. med. Adolf Ebner.

(Mit Tafel III.)

Bei der Seltenheit der bisher zur Beobachtung und Publikation gelangten Fälle von koprostatischen Dehnungsgeschwüren mit Perforation der Darmwand dürfte namentlich auch hinsichtlich der Ätiologie ein derartiger Fall von besonderem Interesse sein, der an der Privatklinik meines hochverehrten Chefs, Herrn Professor Lexer, zur Operation gekommen ist, um so mehr, als auch der bei der späteren Autopsie festgestellte anatomisch-pathologische Befund äußerst eigenartige Verhältnisse — vielleicht einzig dastehender Natur — darbietet.

Indem ich vorausschicke, daß es mir nicht gelungen ist, in der Literatur einen hierzu entsprechenden Fall aufzufinden, sei es mir zunächst gestattet, den Fall selbst zu schildern, um dann an der Hand des pathologisch-anatomischen Befundes die Möglichkeit der Ätiologie des Falles durchzugehen. — Die Anamnese kann in diesem Falle nur von untergeordneter Bedeutung sein, da Patient in fast moribundem Zustand bereits eingeliefert wurde und mit Rücksicht darauf eine eingehende Anamnese von dem Patienten nicht zu erheben war.

Die nur kurz aufgenommene Anamnese bei dem Patienten ergab folgendes:

Vater des Patienten ist an unbekannter Krankheit gestorben, die Mutter und Geschwister leben und sind gesund.

Patient selbst hat als Kind Scharlach und Masern ohne Folgen durchgemacht, ist dann später angeblich niemals ernstlich krank gewesen.

Seit der Geburt bestand bei dem Patienten ein linksseitiger Leistenbruch, der allmählich an Größe zugenommen hatte, ohne dem Patienten wesentliche Beschwerden zu verursachen. Patient hatte vorübergehend auch ein Bruchband getragen. Der Bruch hatte angeblich bisweilen die Größe eines Enteneis, der linke Hoden soll sich stets im Skrotum befunden haben.

Das jetzige Leiden begann angeblich, nachdem Patient, der bei der Eisenbahn tätig war, sich in der Nacht vom 13. zum 14. November bei einer langen Fahrt auf einer Draisine erkältet hatte; es traten darnach vereinzelt Schüttelfröste, sowie Unbehagen auf. Die Erscheinungen wurden von dem Patienten nicht weiter beachtet, vielmehr nahm derselbe, nachdem er weiter seinen gewöhnlichen Dienst getan, am nächsten Tage abends noch an einem größeren Festessen teil, wobei er eingestandenermaßen noch ziemlich reichlich gegessen und getrunken hat. Am Tage darauf, dem 16. November, Vormittags, stellte sich dann bei dem Patienten ein Gefühl allgemeiner Schwäche und Abgeschlagenheit ein, das Patient aber dem Abend vorher zuschrieb; er tat trotzdem weiter Dienst, der Appetit war gering, sodaß Patient abends nur noch eine Suppe genoß. In der Nacht zum 17. November mehrfaches Erbrechen, dauernde Bettruhe seitdem, in der Nacht und am nächsten Tage Schmerzen und Rumoren im ganzen Leibe. Auf Ol. Ricin. per os erfolgte braungefärbter Stuhl. Nachdem Patient 4 Tage lang mit häufigem Erbrechen, ohne Schüttelfröste zu Bett gelegen, begannen sich die Schmerzen am stärksten rechts seitlich unterhalb des Nabels zu lokalisieren. Erst am 21. November wurde dann endlich ein Arzt konsultiert, der in der Annahme, es könne sich um Typhus abdominalis handeln, mehrfach Kalomel ordinierte. Die Temperatur ist nur ganz vereinzelt gemessen und soll normal gewesen sein. Das Erbrechen hörte schnell auf, jedoch die Schmerzen und das Rumoren im ganzen Leibe wurden noch stärker. Dabei war angeblich Stuhl dauernd vorhanden, ebenso Abgang von Winden. Keine Urinbeschwerden, dagegen häufig Übelkeit, Aufstoßen und seit dem 21. November vereinzelt Erbrechen. Seit dem 25. November begann sich eine starke Auftreibung des ganzen Leibes bemerkbar zu machen, das Erbrechen wurde allmählich häufiger. Patient wurde unter absolut flüssiger Diät gehalten. Am 30. November wurde ein Internist aus Königsberg zugezogen, der das Krankheitsbild als einen perityphlitischen Abszeß ansprechen zu müssen glaubte. Darauf hin wurde am 2. Dezember von einem Chirurgen die Incision nach Sonnenburg in der Inguinalgegend gemacht, wobei nur peritonitische Verwachsungen, jedoch kein Eiter gefunden wurde, weshalb der Schnitt geschlossen wurde. In der Nacht darauf sehr starkes Erbrechen, das ca. 3 Stunden andauerte. Es wurde etwa ein Nachtgeschirr voll von einer braunen Flüssigkeit entleert, „die sauer schmeckte," aber nicht kotig gerochen haben soll. Auf der Fahrt nach Königsberg noch ca. eine Kaffeetasse voll der gleichen Flüssigkeit erbrochen.

Hinzufügen möchte ich gleich hier, daß Patient nach einer späteren Angabe seiner Mutter vor ca. 2—3 Jahren an Leibschmerzen gelitten

haben soll, die längere Zeit hindurch sporadisch auftraten und Patient sehr elend gemacht haben. Patient hat jedoch auch damals dauernden Dienst getan.

Am 2. Dezember 1905 nachmittags erfolgte dann die Aufnahme des Patienten in die Privatklinik.

Mittelgroßer, kräftig gebauter Patient in mäßigem Ernährungszustand mit deutlicher Facies hipocratica, beschleunigter, oberflächlicher Atmung, sehr frequentem, kleinem, leicht unterdrückbarem Puls (120—130 pro Minute), fieberhafter Temperatur 38,5°. Herz und Lungen ohne Besonderheit. Abdomen prall, halbkuglig trommelförmig aufgetrieben durch Meteorismus sämtlicher Darmschlingen, Venen der Bauchdecken erscheinen auffallend stark gefüllt, Druckempfindlichkeit über dem ganzen Abdomen, so daß ein Palpationsbefund — insbesondere auch bei der prallen Spannung der Bauchdecken — nicht zu erheben ist. Überall ein gleichmäßiger tympanitischer Perkussionsschall ohne stärkere Dämpfungsbezirke, abgesehen von einer geringen Dämpfung des Schalles in der Regio hypochondr. dextra; Urin wird unwillkürlich entleert ohne besondere Blasenbeschwerden; geringe Peristaltik einzelner Darmschlingen im Leibe hörbar, vereinzelt auch Abgang von Winden. In der rechten Inguinalgegend parallel dem Poupartschen Band eine fest verklebte, durch Seidenknopfnähte zusammengehaltene Wunde, in deren Umgebung ebenfalls ein tympanitischer Schall vorhanden ist. Links ein etwa enteneigroßer Leistenbruch, der sich bis auf einen kleinen Rest, der anscheinend dem Netz angehört, leicht reponieren läßt.

Mit Rücksicht auf obigen Befund ließ sich die Diagnose nur auf eine akut fortschreitende Peritonitis stellen.

Etwa eine Stunde nach der Einlieferung des Patienten erfolgte die Laparotomie durch Herrn Prof. Lexer.

Nach Desinfektion der Bauchdecken in Narkose mit Chloroform, die ohne Störung verläuft, Eröffnung der alten Narbe, wobei man nach Durchtrennung der alten Nähte nur auf Verklebungen von Darmschlingen stößt, nirgends machen sich Anzeichen einer naheliegenden Eiterung bemerkbar; die vorliegenden Darmschlingen sind stark gebläht. Darauf Schnitt in der Linea alba vom Nabel abwärts etwa 12 cm lang, ergibt stark geblähte Därme, breite Verklebungen der Därme untereinander, nach der Regio hypochondr. dextr. zu stärker injizierte Darmserosa; beim Vordringen nach der Lebergegend zu möglichst auf stumpfem Wege plötzlich stromweise Entleerung von kotig-dünnflüssigem, mit Gasblasen reichlich vermischtem Eiter, welcher eigenartig nekrotische weißliche Gewebsbröckel enthält, die im ersten Moment an Pankreasnekrose denken lassen. Klarlegung der Verhältnisse durch einen queren Verbindungsschnitt durch die Bauchdecken bis in die obere Spitze des alten Schnittes in der Inguinalgegend hinein, Emporheben und Zurückhalten des oberen Wundrandes, wodurch eine große, mit kotigem Eiter gefüllte Abszeßhöhle freigelegt wird; es zeigen sich in der vollständig brüchigen Wand des Colon ascendens in der Gegend der Flexura hepatica zahlreiche kleinere siebförmige Perforationen, aus denen sich auf Druck flüssiger Kot mit Gasblasen entleert; daneben eine sehr ausgedehnte etwa dreimarkstückgroße Öffnung in der Wand, welche in eine große Höhle führt, die mit der Abszeßhöhle in breiter Verbindung steht und die als das stark erweiterte Lumen des Colon ange-

sprochen wurde; eine Klarlegung der Verhältnisse ist mit Rücksicht auf die zahlreichen Verlötungen in der Umgebung der großen Abszeßhöhle nicht möglich. Auch hier finden sich zahlreiche, weißliche, eigenartig nekrotische Gewebsbröckel; diese lassen wiederum an die Möglichkeit einer Pankreasnekrose denken, jedoch kann am Pankreas nicht mit Sicherheit eine pathologische Veränderung nachgewiesen werden. Die Höhle selbst reicht nach oben bis in die Lebergegend, nach unten aber bis in die Ileocöcalgegend herab und nach vorne bis dicht an die Bauchwand heran. Mit Rücksicht auf den pathologischen Befund und den äußerst elenden Zustand des Patienten wurde die Operation möglichst schnell beendet. Nach Spülung der Höhle mit Kochsalzlösung, Einlegen je eines dicken Drains in das Darmlumen und die Abszeßhöhle, Tamponade mit Jodoformgaze und Bedeckung des ganzen Operationsfeldes mit steriler Gaze, Watte, Skultetensche Binde. Puls nach der Operation noch kleiner geworden.

Erbrechen trat erst gegen Abend in geringer Menge auf. Der Puls wurde trotz stündlicher Injektionen von Kampfer subkutan langsam schlechter, zeitweise kaum zählbar, Temperatur stieg bis 12 Uhr nachts auf 39,3°. — Patient war sehr schwach, erhielt in der Nacht außerdem noch Digitalis.

Am 5. Dezember vormittags war die Temperatur bis auf 38,6 gefallen, der Puls etwas besser, zählbar, zwischen 120—140 pro Minute. Der stark kotig durchtränkte Verband wurde oberflächlich gewechselt. Patient erhält reichlich Flüssigkeit zu trinken. Vereinzelt sind Winde abgegangen. Öfters Aufstoßen, Erbrechen seit Vormittag nicht mehr; trotz Kampferinjektionen am Nachmittag sehr rasche Verschlechterung des Pulses; Patient verfällt zusehends. 5 Uhr 30 treten stenokardische Erscheinungen mit vereinzelten tiefen Inspirationen auf und um 5 Uhr 55 nachmittags erfolgt bei benommenem Sensorium ohne weitere Agonie der Exitus letalis. Die Temperatur war im Laufe des Tages bis nachmittags 4 Uhr auf 39° wieder angestiegen.

Die am 4. Dezember vormittags durch Herrn Prof. Benecke vorgenommene Autopsie ergab sodann folgenden Befund:

Mittelgroße, mäßig kräftige, sehr blasse Leiche.

In der rechten Inguinalgegend ein großer T-förmiger Operationsschnitt, weit klaffend, tamponiert und durch zwei Röhren drainiert; beide liegen in dunkelbraunen breiigen Kotmassen, von denen auch die Tampons durchtränkt sind. Nach vorsichtiger Eröffnung der Bauchhöhle zeigt sich das Colon ascendens unter den Tampons freiliegend, die Wand desselben ist sehr schlaff, schmutzig braungrau und von mehreren großen Löchern durchbrochen, aus welchen die Kotmassen herausquellen; das oberste derselben liegt in der Gegend der Gallenblase. Von der Flexur zieht ein derber praller Netzstrang quer durch die Bauchhöhle, der vorderen Bauchwand und den darunter liegenden Därmen durch Fibrinbeläge fest verklebt, nach dem linken Inguinalkanal zu, in welchem er bis zum Hoden hinabreicht und einen faustgroßen, überall verwachsenen Fettgewebsballen bildet.

Durch die Verklebungen dieses Stranges ist das Colon ascendens und die dasselbe umgebende Kothöhle von der übrigen Bauchhöhle getrennt. Die Abgrenzung der Höhle geschieht nach oben durch festere, ältere Bindegewebsverwachsungen zwischen Leber und Zwerchfell; nach unten setzt sich von dem Abszeß aus eine schmutzig gelbgraue, diffusse Eiterinfiltra-

tion eine Strecke weit abwärts vom Colon ascendens bezw. Cöcum in das retroperitonäale Bindegewebe fort. Das retrocöcale Bindegewebe ist blutig ödematös infiltriert, aber völlig eiterfrei und außer direkter Beziehung zur Kothöhle.

Der Processus vermiformis hängt frei, schlaff nach dem kleinen Becken zu hinab; er liegt noch im Bereich der Kothöhle, unerreicht von den fibrinösen Verklebungen der Nachbarschaft. Seine Schichten sind vollkommen normal, ebenso das Lumen.

Die Kothöhle wird nach vorn durch die vordere Bauchwand begrenzt. Die Darmschlingen sind mit Ausnahme des Colon transversum und descendens stark meteoristisch gebläht und enthalten reichlich flüssigen Inhalt. Zwischen denselben findet sich stinkender, schmieriger Eiter in mäßiger Menge, am reichlichsten in dem Douglasschen Raum, aber auch in der Lendengrube und Milzgegend. Die Bursa omentalis ist vollkommen frei, die fibrinösen Verwachsungen sind weich, sehr leicht zu lösen und offenbar noch ganz frisch.

Der Magen ist stark gefüllt mit kaffeebrauner, gleichartiger Flüssigkeit, ein Teil der Schleimhaut mit starker Erweichung, außergewöhnlich zahlreiche kleine Stigmata in der übrigen hell weißgrauen Schleimhaut; aus einzelnen gehen schwarzbraune Blutfäden hervor. Größere Geschwüre des Magens fehlen.

Duodenum normal, keine Stigmata.

Jejunum und Ileum in allen Teilen stark erweitert. Im obersten Abschnitt des Jejunum grenzen sich von der blassen, weichen, etwas dickeren Schleimhaut zwei annähernd talergroße Geschwüre mit unsicherer Querstellung ab; dieselben haben einen steifen, schiefergrauen, etwas körnigen, harten Geschwürsboden, in welchem sichere Tuberkel ebensowenig wie in der Serosa der betreffenden Teile zu erkennen sind. Die Ränder der Geschwüre sind kaum erhoben, nicht sicher unterminiert, Tuberkel auch in ihnen nicht erkennbar. Weiterhin folgt eine längere Strecke, in welcher die Jejunumschleimhaut blaß, feucht, dick, sonst aber normal erscheint, die gesamte Darmwand ist anscheinend etwas hypertrophisch.

Annähernd vom Ileum an finden sich in der Schleimhaut Gruppen kleiner, meist etwas länglicher, mit dem größten Durchmesser quer verlaufender Geschwüre mit stark abfallenden Schleimhauträndern, deren Geschwürsboden mehrfach von bloßgelegter, nicht granulierender Muskularis gebildet wird.

Die Gruppen liegen meistens derartig, daß sie je einem Payerschen Haufen entsprechen könnten, doch ist eine derartige Beziehung wegen der Unmöglichkeit, derartige Haufen abgrenzen zu können, nicht sicher nachweisbar. Pigmentierungen finden sich nirgends. Mit wallförmig umrandeten Typhusgeschwüren haben die kleinen Ulcera gar keine Ähnlichkeit, dagegen gleichen sie eher Rupturgeschwüren. Mitten zwischen diesen Geschwüren, welche die Muskularis nicht durchbrechen, findet sich im unteren Ileum noch einmal ein jenen Jejunalgeschwüren gleichendes Ulcus mit buckligen Rändern und den Anfängen strahliger Vernarbung; dasselbe läßt sich am ehesten als ein verwachsendes luetisches Geschwür auffassen. Dicht an der Klappe nur ganz vereinzelte und undeutliche Gruben, welche den kleineren Geschwüren des Ileums entsprechen. Payer-

haufen sind auch hier kaum mit Sicherheit zu erkennen, nur an einigen Punkten findet sich eine sehr blasse, schlaffe, weiche, flache Vorragung, welche als Payerhaufen gedeutet werden könnte. Kurz vor der Klappe ist die Schleimhaut des Dünndarmes kleienförmig belegt und rauh, etwas streifig, ohne Blutungen oder derbere diphtherische Beläge, im übrigen zeigt sie keine auffälligen Veränderungen. Die Mesenterialdrüsen des Dünndarms sind im allgemeinen klein, einzelne leicht vergrößert und gewölbt, aber schlaff. In einer derartigen Drüse kleine abgegrenzte, weißgraue Herde, an Typhusnekrosen erinnernd, keine Verkäsung.

Die Valvula coli ist normal.

Das Cöcum außerordentlich gedehnt, seine Schleimhaut gerötet, im Lumen dicker Kot, welcher einige gequollene, dicke Erbsen enthält. Solche finden sich auch in dem Kot des übrigen Colon ascendens, neben einer Menge teils weißgrauer, teils brauner schüppchenartiger Massen, welche an unverdautes Fett, sowie an eingetrocknete Kotpartikel eines meteoristischen Dickdarmes erinnern.

Die Schleimhaut des Colon ascendens ist tief gerötet, mäßig verdickt, zum Teil sehr schlaff, nicht gangränös. Sie ist von zahllosen Dehnungsgeschwüren durchbrochen, welche in allen Größen und Formen vorhanden sind, der Schleimhaut ein siebartiges Aussehen geben und bald bis zur Muskularis, bald bis zur Serosa reichen. Der Geschwürsboden zeigt keine Granulationen oder Abglättungen, der Schleimhautrand fällt fällt meist steil ab. Wo die Serosa erreicht ist, zeigt sie sich mehrfach gangränös erweichend. Solche Stellen bilden die Übergänge zu den mächtigen und zahlreichen Perforationen, von denen die größten bequem für mehrere Finger passierbar sind. Ihre Ränder sind fetzig gangränös. Jenseits der Flexura dextra finden sich noch einige kleinere Ulcera mit blassem Boden nach Art der keinen Ileumgeschwüre; eine Ähnlichkeit mit alten Solitärfollikular-Typhusgeschwüren kann ihnen nicht abgesprochen werden.

An der Flexura selbst findet sich ein ca. markstückgroßes Geschwür mit fetzigen, jauchig-eitrig unterminierten Rändern. Dieses bildet annähernd die Grenze zwischen dem hochgradig dilatierten Colon ascendens und dem normal weiten Colon transversum, dessen Schleimhaut, ebenso wie die der noch übrigen Dickdarmteile blaß, hell weißgrau, ziemlich trocken und völlig frei von Geschwüren ist.

Milz: mäßig groß, schlaff, dunkelrot, ziemlich dicht, nicht brüchig, keine Herderkrankungen, nicht quellend.

Nebennieren: schmal, mäßig fetthaltig, nicht auffällig trübe.

Nieren: beiderseits normal groß, von guter Konsistenz, Zeichnung und grauweißer Färbung. In beiden findet sich ein breiter, bandförmiger, hellgrauer, einsinkender Herd, annähernd von der Größe eines Renculus, mit undeutlich roter Randzone, ohne weiße Nekrose, ohne deutliche Gefäßverstopfung oder Papillenveränderung, am ehesten an luetische Herde erinnernd; keine Andeutung von Eiterung.

Blase, Prostata, Samenblasen normal.

Linker Hoden mäßig groß; an einer kleinen Stelle etwas derber, Nebenhoden auffällig prall gedehnt, mäßig gerötet.

Rechter Hoden klein, schlaff, weich, braungrau.

Am Frenulum penis eine trichterförmige Schankernarbe, anscheinend noch ziemlich frisch.

Leber total verwachsen, schlaff, derb. Linker Lappen stark anämisch, mit ziemlich scharfer Grenze sich von dem rechten blutreichen Lappen abhebend. Überall ziemlich reichliches Fett, Acini mäßig groß; keine tieferen Narben, keine typische Cyrrhose. Gallenblase normal.

Thorax: Herz von normaler Größe und Fettigkeit, Klappen normal, Herzbeutel desgleichen.

Lunge: mäßig blutreich, in beiden Spitzen ausgeheilte kleine Kalkkäseherdchen, keine frische Tuberkelaussaat; normaler Luftgehalt. Bronchen normal. Thyreoidea normal. Rachenschleimhaut eigenartig rauh, anscheinend oberflächlich ganz leicht ulceriert, hauptsächlich hinten in der Höhe der Epiglottis.

Zunge und Gaumen normal. Im Ösophagus beginnende Selbstverdauung, sonst normal.

Die mikroskopische Untersuchung ergab einen typhusartigen Charakter der Ileumgeschwüre, während die Nieren- und Hodenherde, desgleichen die großen Jejunumgeschwüre für eine frische interstitielle Lues sprachen.

Die Blutserumprobe ergab positiven Vidal bei Verdünnung von 1:80.

Mit Rücksicht auf obigen Befund wurde nunmehr von Herrn Professor Benecke die pathologisch-anatomische Diagnose gestellt auf:

1. Dehnungsgeschwüre bei Koprostase im Colon ascendens und Ileum.
2. Luetische Geschwüre im Jejunum und Ileum.
3. Typhus abdominalis.
4. Stigmata ventriculi mit Magenblutung.
5. Luetische Nierennarben.
6. Fettleber.
7. Leberischämien.
8. Hernia epiploic. sinistra congenita.
9. Epidydymitis acuta sinistra.
10. Schankernarbe am Frenulum penis.
11. Ulcera pharyngis.
12. Abgelaufene Spitzentuberkulose.
13. Peritonitis purulenta diffusa.

Unterwerfen wir nunmehr das Ergebnis der Autopsie einer kurzen Betrachtung, so finden wir manches Interessante.

Von den sämtlichen Erscheinungen werden vor allem die großen Dehnungsgeschwüre und Perforationen im Colon ascendens unser Interesse in Anspruch nehmen, neben dem zufälligen Zusammentreffen der Folgezustände eines Typhus abdominalis und einer Lues. Diese Erscheinungen beschränken sich vorwiegend auf den Intestinaltraktus, weshalb ihnen besondere Aufmerksamkeit zugewendet sei.

Es finden sich in dem Intestinaltraktus in seinem ganzen Verlauf drei verschiedene Arten von Geschwüren, nämlich:

1. Zwei sehr große Geschwüre, ca. in Talergröße, im obersten Abschnitt des Jejunums, sowie ein drittes gleichartiges Geschwür mit den Anfängen strahliger Vernarbung im unteren Ileum. Diese Geschwüre bieten nach der mikroskopischen Untersuchung die Merkmale einer interstitiellen Lues dar. Dafür spricht auch das Ergebnis der mikroskopischen Untersuchung des in je einer Niere enthaltenen breiten, bandförmigen, hellgrauen, einsinkenden Herdes, ebenso die pathologischen Veränderungen am Hoden. Damit stimmt ferner überein die gefundene Schankernarbe am Frenulum penis; auch dürften die im Pharynx vorhandenen Ulcera wohl auf diese Ätiologie zurückzuführen sein.

Die Tuberkulose können wir in ätiologischer Hinsicht für die pathologischen Darmaffektionen von vornherein ausscheiden. Für dieselbe sind außer den kleinen Kalkherden in den Lungenspitzen keine weiteren Anhaltspunkte vorhanden. Andererseits bilden ja auch derartige Reste einer abgelaufenen Spitzentuberkulose einen häufigen Nebenbefund bei Sektionen.

Als zweite Gruppe von Geschwüren finden sich im Ileum gruppenförmig angeordnete, meist etwas längliche, mit dem größten Durchmesser quer verlaufende Geschwüre mit scharf abfallenden Rändern, bei denen die Muskularis freigelegt ist. Diese Geschwüre reichen vom Beginn des Ileums bis zur Klappe hinab. Sie wurden bei der makroskopischen Besichtigung während der Sektion zunächst als Rupturgeschwüre angesprochen. Die mikroskopische Untersuchung jedoch, sowie auch der positive Ausfall der später vorgenommenen Blutserumprobe nach Widal bei Verdünnung von 1:80 ergab den typhösen Charakter derselben. Dafür sprach auch ferner der in einer Mesenterialdrüse gefundene kleine, abgegrenzte, weißgraue Herd, der schon makroskopisch an eine Typhusnekrose erinnerte.

Ob es sich in diesem Falle um einen frischen Typhus gehandelt hat oder ob Patient entsprechend den damaligen Darmbeschwerden schon vor 2—3 Jahren einen leichten Typhus durchgemacht hat mit späteren Verlötungen und Knickungen von Darmschlingen als Folgezustände, dürfte mit Sicherheit wohl nicht zu entscheiden sein. Nachgewiesenermaßen können sich ja Typhuserreger nach einem abgelaufenen Typhus jahrelang bei sogenannten Typhusausscheidern im Darme halten. Dabei dürfte dann die Blutserumprobe naturgemäß auch einen positiven Befund ergeben. Daß

solche Erreger bei dem Eintreten irgendeiner die Darmschleimhaut in ihrer Widerstandsfähigkeit schwächenden und die gesunkene Virulenz der Erreger andererseits stärkenden Gelegenheitsursache, wie Enteritis, Koprostase u. dergl. zu einem akuten Rezidiv Anlaß geben können, ist wohl eine Möglichkeit, die nicht ganz von der Hand zu weisen ist. Für die letztere Annahme dürfte auch die verhältnismäßig geringe Reaktion der Milz sprechen, welche ja makroskopisch keine besonderen Anhaltspunkte für einen bestehenden Typhus aufwies. Als darmschwächende Gelegenheitsursache könnten in unserem Falle sehr wohl einmal die Veränderungen der Darmschleimhaut luetischer Natur, sowie eine durch Erkältung oder Diätfehler hervorgerufene Enteritis in Frage kommen, die Patient zunächst nicht weiter beachtet hat. Als solche kann ferner noch in Frage kommen die im Colon ascendens vorhandene Koprostase, falls man diese eben als primär annehmen will, worauf wir später noch zurückkommen werden. — Für eine vorhandene Enteritis spricht jedenfalls die kleienförmig belegte und rauhe, etwas streifige Beschaffenheit der Schleimhaut des Dünndarms in der Gegend der Klappe.

Um nun endlich auf die dritte vorliegende Art von Geschwüren zu kommen, so haben wir es bei den so überaus zahlreichen und zum Teil sehr großen Perforationen der im Colon ascendens gefundenen Geschwüre wohl zweifelsohne mit Dehnungsgeschwüren und deren Folgezuständen auf der Grundlage einer bestehenden Koprostase zu tun. Dieser Befund dürfte besonders hinsichtlich der Ätiologie ein ziemlich einzig dastehender sein, da eine Perforation des Darms infolge rein koprostatischer Dehnung zu den äußersten Seltenheiten zu zählen ist. Daß andererseits jedoch eine Perforation auf derartiger Basis nicht unmöglich ist, dafür spricht einmal der 1896 von J. Anderson berichtete Fall, wo eine an chronischer Obstipation leidende Patientin innerhalb eines Tages unter dem Bilde der beginnenden Peritonitis starb. Bei der Sektion ergab sich eine frische Ruptur des Ileums als einziger Befund und Verfasser glaubt vermutungsweise dieselbe als Folge einer chronischen Kotstauung auffassen zu müssen.

Noch bestimmter für Perforation infolge von Koprostase spricht ein 1900 von Gandy und Butnoir berichteter Fall, wo eine 78jährige Frau nach lange bestehender Obstipation unter den Symptomen einer Darmperforation starb. Die Autopsie zeigte auch hier für dieselbe keinen anderen Grund, insbesondere keine weiteren

Geschwüre der Darmwand. Die Perforation war vielmehr eingetreten als Folge einer einfachen Verstopfung infolge Atonie des Darmes.

Bis zu welcher Größe andererseits derartige Kottumoren gelangen können, ohne zu einer Perforation des sonst gesunden Darmes zu führen, beweist der 1892 von B. Thomann berichtete Fall. Ein 64jähriger Patient hatte 8 Tage lang an schwerer Koprostase gelitten und es wurden bei diesem durch Klysmen mit Glyzerin und Öl 60—80 Pfund Kotmassen entleert, die trotz ihrer Menge und trotz des hohen Alters des Patienten nicht zu einer Perforation geführt hatten! — In dem Falle von Routier fand man als Ursache einer absoluten Darmverlegung mit nachfolgendem Exitus das außerordentlich vergrößerte, ca. 4 Liter Kot enthaltende Cöcum.

Es dürfte daher mit Wahrscheinlichkeit bei Fällen von Darmperforation durch Koprostase für die Ätiologie in der Regel noch eine durch irgendwelche Nebenursache verminderte Widerstandskraft der Darmwand hinzukommen, sei es durch eine Veränderung der Blutbeschaffenheit bei Infektionskrankheiten, konstitutionelle Erkrankungen oder hohes Alter der Patienten, wie sie wohl auch in dem Fall von Gaudy und Butnoir in dem hohen Alter von 78 Jahren zu erblicken sein dürfte, wie ja auch in unserem Falle der mit gleichzeitig vorhandenen Lues und Typhusinfektion zu rechnen ist.

Daß es sich in unserem Falle um reine Dehnungsgeschwüre handelt, darf man wohl mit Sicherheit annehmen. Die Dehnung des Darmes ist zweifellos primär vorhanden gewesen, als Folge der aus irgendeiner Ursache allmählich entstandenen Koprostase, sei es nun, daß eine partielle Atonie des Darmes oder irgend eine mechanische Verengung des Darmlumens der letzteren zugrunde gelegen hat!

Wären primäre Geschwüre luetischer oder typhöser Natur im Colon ascendens vorhanden gewesen, so hätten diese als vorhandener „Locus minoris resistentiae" schon früh zu einer Perforation führen müssen. Es hätte dann wohl kaum zu einer derartigen Dehnung des Darmes kommen können, wie sie hier der Fall war, insofern dadurch eben bereits früher ein Ventil in die Bauchhöhle geschaffen wäre.

Ferner wäre es zunächst infolge des Vorhandenseins anderer Geschwüre zur Perforation des Colon ascendens gekommen und die Koprostase womöglich erst nachträglich eingetreten, so müßte man

zum mindesten einen großen Teil der Geschwüre als abermalige Perforationen auffassen. Dagegen spricht aber der Charakter der Perforationsränder, wenigstens bei den zahlreichen kleinen Öffnungen. Bei diesen ist eine Unterwühlung der Serosa, bezw. der Wandschichten von außen her, wie sie als Merkmal für solche Fälle gilt, nicht festzustellen.

Wenn sich nun andererseits als Beweis für das Gegenteil ein trichterförmiger Charakter der kleinen Perforationsöffnungen auch nicht mit Sicherheit nachweisen ließ, so spricht allein schon der Charakter der übrigen zum Teil kurz vor der Perforation stehenden Geschwüre, bei denen die inneren Schichten bereits fehlen und die Serosa bereits mehrfach gangränös erweicht ist, für das multiple und gleichzeitige Auftreten der ulcerativen Prozesse von innen nach außen. Allerdings weisen die großen Perforationen fetzig gangränös zerfallene Ränder auf, und finden wir insbesondere bei dem an der Flexur gelegenen ca. markstückgroßen Geschwür fetzige, jauchigeitrig unterminierte Ränder. Dieser Befund dürfte sich jedoch zwanglos durch eine fortschreitende Infiltration, Nekrose und Verflüssigung der fortwährend von Eiter umspülten Ränder erklären. Auf diese Weise sind dann wohl die drei talergroßen, dicht nebeneinander gelegenen Perforationsöffnungen zustande gekommen, welche nur noch durch dünne Gewebsbalken voneinander getrennt sind, wie aus der Abbildung zu ersehen ist.

Nach ihrer Entstehung kann man die Geschwüre im Colon ascendens wohl bis zu einem gewissen Grade mit den von Kocher beobachteten und als Dehnungsgeschwüre beschriebenen Ulcerationen der Darmwand oberhalb von Darmverschlüssen gleichstellen, wie solche später auch in 3 Fällen bei Sektionen und in einem Fall bei einer Operation von Prutz in der Königsberger Chirurgischen Klinik beobachtet und beschrieben sind.

Bei diesen handelt es sich aber um Dehnungsgeschwüre infolge eines absoluten Ileus mechanischer Natur; in unserem Falle dagegen haben wir es zunächst nur mit einem relativen Ileus bezw. einer Verengerung der Darmpassage infolge einer starken Koprostase zu tun, wobei auf die Koprostase das Hauptgewicht zu legen ist. Der Vorgang der Dehnung des Darmes und der Genese der Dehnungsgeschwüre dürften in beiden Fällen doch gewisse Differenzen aufweisen.

Während nämlich bei einem mechanischen Ileus durch den mehr weniger plötzlich auftretenden Verschluß des Darmlumens in der Regel sehr bald eine rückwärtige Darmperistaltik eingeleitet wird,

welche ja geradezu als pathognostisch für den mechanischen Ileus zu bezeichnen ist, wird durch diese Umkehrung der Peristaltik schon immer eine gewisse Entlastung der Darmschlingen per se bewirkt, welche in gewissem Grade ihre Wirksamkeit bis zur Stelle des Verschlusses ausdehnen kann. Zum mindesten wird es nur in den seltensten Fällen zu einer hochgradigen Anhäufung fester Fäces kommen, was erfahrungsgemäß auch für die langsam wachsenden Darmtumoren zutrifft, derart, daß diese als konsistente Masse einen festen Druck auf die Darmwand ausüben können, ähnlich dem Druck eines Kotsteines auf die Wand des Processus vermiformis.

Es wird sich hier in den meisten Fällen um eine mehr gleichmäßig elastische Dehnung der Wandung eines mehr weniger langen Darmbezirkes, wenn nicht des ganzen oberhalb des Verschlusses gelegenen Darmteiles handeln, die durch Stauung der Flatus und Fäces zugleich zunächst an der Verschlußstelle und durch die bald einsetzende Umkehrung der Peristaltik sehr bald auch an den weiter rückwärts gelegenen Darmteilen hervorgerufen wird. — Es kommt hier also für die Darmwand vorwiegend das Moment einer rein elastischen Dehnung in Frage.

Wesentlich anders spielen sich doch die Vorgänge bei der reinen — wenn man den Ausdruck gebrauchen darf — idiopathischen Koprostase ab, bei der es sich um eine allmählich eintretende und sich vergrößernde Stauung von Fäkalmassen handelt, die allmählich eine immer festere Konsistenz annehmen. Diese lassen einen Teil der früheren Fäkalmassen noch lange Zeit hindurch vorbeipassieren, während Flatus noch bis zum letzten Moment die immer enger werdende Öffnung passieren werden. Dieser Vorgang wird sich so lange hinziehen, als die Darmwand in der Lage ist, durch fortschreitende Dehnung die Verengung bezw. den Verschluß des Lumens durch die sich häufenden Fäkalmassen auszugleichen. In dem gleichen Maße wird aber auch die Konsistenz der Fäkalmassen einerseits und die Höhe des mechanischen direkten Druckes auf die Wandung dieses Darmbezirkes andererseits zunehmen. Es kommt also hier neben dem Moment der Dehnung noch das Moment eines allmählich sich steigernden direkten Druckes auf die Darmwand eines umschriebenen Bezirks hinzu, im Gegensatz zu der mehr weniger plötzlich einsetzenden und schneller sich steigernden rein elastischen Dehnung der Darmwand im ersteren Falle, die bei weitem längere Darmbezirke betrifft, ein Moment, das auch Nothnagel den von ihm als Sterkoral- oder Dekubital-

geschwüre bezeichneten Affektionen der Darmwand zugrunde legt. Es findet im ersteren Falle eben eine mehr gleichmäßige Inanspruchnahme der gesamten oberhalb der Verschlußstelle gelegenen Darmwand statt, während bei der Koprostase zunächst nur der durch diese betroffene Darmbezirk in erhöhtem Maße in Anspruch genommen und alteriert wird.

Daß nun bei der Verschiedenheit der in beiden Fällen in Frage kommenden Momente die pathologischen Vorgänge der Darmwand bei der Genese der gemeinhin als Dehnungsgeschwüre bezeichneten Ulcerationen die gleichen sein werden, ist doch wohl kaum als wahrscheinlich anzunehmen. Man wird doch kaum ohne weiteres das Moment des direkten Druckes auf die Darmwand als nebensächlich einfach ausschalten dürfen.

Für die reinen Dehnungsgeschwüre bei Ileus wäre demnach ohne weiteres die Erklärung von Kocher und Prutz zutreffend, welche dieselben als Thrombengeschwüre auffassen und das Charakteristische derselben in ihrer Abhängigkeit von der lokalen Aufhebung des venösen Rückflusses erblicken, durch welche dann Stauungsblutungen, Nekrosen, Geschwüre und schließlich Perforation veranlaßt werden können. Wir haben hier also die Folgen thrombotischer Ernährungsstörungen der Darmwand vor uns. Derartige Thromben können sowohl durch rein mechanischen Druck auf eine der betreffenden Venen bezw. Verengerung derselben infolge der elastischen Dehnung der Wand einerseits, als auch durch das Vordringen der virulenten Entzündungserregern und Alteration der Gefäßwand durch dieselben andererseits zustandekommen; für das Vordringen der letzteren dürfte die starke Dehnung der Schleimhaut ebenfalls ein erleichterndes Moment bieten.

Diese Vorgänge können ja für die Koprostase gegebenenfalls auch in Betracht kommen. Neben diesen werden wir aber mit einer anderen Ernährungsstörung der Darmwand durch direkten Druck der Skybala auf das bis zum Äußersten gedehnte Gewebe zu rechnen haben, wobei wir dann nicht hyperämische Bezirke — infolge thrombotischer Stauung — sondern anämische Darmbezirke vor uns haben werden, bei denen die Möglichkeit einer direkten Drucknekrose zum mindesten wohl nicht ausgeschlossen ist, bei denen es aber jedenfalls zu einer größeren Alteration der Schleimhaut kommen kann. Daß an solchen Stellen dem Vordringen von Entzündungserregern in die Darmwand ebenfalls Vorschub geleistet wird, die zur Bildung von Geschwüren und Perforationen führen können liegt wohl auf der Hand. — Man kann diesen letzteren

Vorgang wohl mit der alterierenden Wirkung des Kotsteines auf die Wand des Proc. vermiformis in Parallele stellen, bei der ja auch nicht der direkte Druck, sondern die Wirkung der später von diesem Locus minoris resistentiae vordringenden Entzündungserreger für die weiteren pathologischen Vorgänge der Darmwand verantwortlich gemacht wird.

Was nun die Anwendung dieser verschiedenen Entstehungsmöglichkeiten für unseren Fall anbetrifft, so möchte ich glauben, daß für die ersten in unserem Fall wohl sicher an der Stelle der stärksten Dehnung und des höchsten Druckes auf die Darmwand gelegenen Perforationsgeschwüre dieses letztere Moment die vorwiegende Rolle gespielt hat. Dafür spricht auch, daß die ersten, mittlerweile sehr groß gewordenen Perforationen an einer bestimmten Stelle konzentriert sind und nur in beschränkter Zahl aufgetreten sind.

Für die in so zahlreicher Menge, man möchte fast sagen, explosiv aufgetretenen, späteren kleinen Geschwüre und Perforationen dürfte dieses Moment wohl mehr in den Hintergrund treten, da mit den ersten Perforationen wohl eine gewisse, wenn vielleicht auch geringe Entlastung der Darmwand zum mindesten schon durch das Entweichen der Gase an dieser Stelle eingetreten ist.

Hier dürfte vielmehr eine Thrombosierung der Gefäße im Sinne von Kocher und Prutz im Vordergrund stehen, sei es nun, daß diese durch Momente mechanischer Natur während der stärksten Dehnung der Darmwand sich vorbereitet habe, sei es, daß sie durch das Vordringen von Entzündungserregern in der außen und innen von virulentem Eiter umspülten Darmwand zustande gekommen ist. Jedenfalls darf man wohl nicht für alle Geschwüre im Colon ascendens ohne weiteres den gleichen Entstehungsmodus annehmen.

Der soeben theoretisch entwickelte Unterschied des Entstehungsmodus der Dehnungsgeschwüre bei Ileus und bei Koprostase wird praktisch illustriert durch die von Prutz hervorgehobene Tatsache, daß bei Ileus bisweilen die große räumliche Entfernung zwischen Verschlußstelle und Perforation die Auffindung der Geschwüre erschweren kann. Diese Tatsache erklärt sich wohl am zwanglosesten dadurch, daß infolge der früh einsetzenden Umkehrung der Peristaltik der ganze Darm über der Verschlußstelle einer mehr gleichmäßigen Dehnung bis in die oberen Abschnitte hinein unterworfen ist, wodurch andererseits die Darmwand in der Nähe der Verschlußstelle entlastet wird.

Bei der Koprostase hingegen bleibt die umgekehrte Peristaltik bis zu dem allerletzten Zeitpunkt, vielleicht auch sogar bis nach Erfolgung der Perforation aus, und so muß naturgemäß die Dehnung und der direkte Druck auf die Darmwand an der Stelle des Verschlusses am stärksten sein. An dieser Stelle müssen daher auch bei der Koprostase die Geschwüre und die Perforation zu suchen sein, wie es sich ja in unserem Fall, wie auch bei den wenigen sonst beobachteten Fällen in der Tat verhält. Man hat hieraus wohl mit Recht einen prinzipiellen Unterschied bei der Dehnung des Darmes durch Koprostase oder Ileus und ihren Folgezuständen zu erblicken.

Große Ähnlichkeit mit unserem Falle weist ein von Prutz erwähnter Bericht auf, in welchem es sich ebenfalls um multiple perforierende Geschwüre des Darmes handelte bei einer Verengerung, nicht einem absoluten Verschluß des Colon. Man suchte in diesem Fall nach Momenten, auf welche eine Förderung dieser multiplen Prozesse zu führen sei. Als solche stellte man dann fest Venenveränderungen, alte organisierte Thromben, Endothelwucherungen, auch Zerfall der elastischen Elemente. Derartige Veränderungen können gerade bei einem langsamen Fortschreiten der Dehnung der Darmwand, wie sie bei unvollständigem Verschluß des Darmlumens vor sich geht, leichter zustande kommen, als bei plötzlichem Ileus, und bei der Gleichartigkeit der Fälle dürfte man eine ähnliche Erklärung für die Multiplizität der Geschwüre auch in unserem Falle vielleicht in Anspruch nehmen.

Im übrigen führt Prutz noch als eine weitere Unterstützung für die Bildung von Geschwüren die Möglichkeit einer Giftwirkung an, wobei er ausdrücklich auf mißbräuchliche Anwendung von Kalomel hinweist. Ein interessanter Beleg für diese Ansicht dürfte in der Tatsache zu erblicken sein, daß auch in unserem Falle von dem vorher behandelnden Arzt auf die Annahme von Typhus hin reichlich Kalomel ordiniert worden ist!

Daß für die Multiplizität der Geschwüre in unserem Fall auch eine Veränderung der Blutbeschaffenheit durch das gleichzeitige Vorhandensein von Lues und Typhus prädisponierend in Frage kommen kann, ist wohl ohne weiteres auch nicht von der Hand zu weisen.

Erwähnen möchte ich noch, daß die histologische Untersuchung eines operativ entfernten Darmteiles mit Geschwüren nach Prutz ergeben hat: venöse Hyperämie und Venenthrombose, kapilläre Blutungen bis zu dichtester hämorrhagischer Infiltration der Submu-

cosa, Mucosa und Subserosa, weniger der Muskulatur, ferner von der freien Schleimhautoberfläche in die Tiefe gehende Nekrose in der Mitte der stärker affizierten Stellen.

Kurz zusammengefaßt handelt es sich demnach in unserem Fall um zahlreiche rein koprostatische Dehnungsgeschwüre mit entsprechenden Perforationen der Darmwand, welche man zum Teil als Sterkoral- oder Dekubitalgeschwüre im Sinne Nothnagels, zum Teil als reine Dehnungsgeschwüre im Sinne von Kocher und Prutz aufzufassen hat; ob das Entstehen derselben durch das gleichzeitige Vorhandensein von Typhus und Lues sowie durch die Ordination von Kalomel begünstigt worden ist, läßt sich zwar nicht beweisen, jedoch ist eine derartige Annahme immerhin als durchaus wahrscheinlich zu bezeichnen.

Zum Schluß sei es mir gestattet, meinem hochverehrten Chef. Herrn Professor Lexer, für die liebenswürdige Überweisung dieser Arbeit, sowie Herrn Professor Benecke für freundliche Überlassung des Sektionsprotokolles meinen ergebensten Dank zum Ausdruck zu bringen.

Erklärung der Abbildungen auf Tafel III.

Figur 1. Innenfläche des aufgeklappten stark erweiterten Colon ascendens an der Stelle der Koprostase mit vereinzelten, sehr großen Perforationsöffnungen und zahlreichen, siebförmigen, kleinen Perforationsöffnungen auf der Grundlage von Dehnungs- und Druckgeschwüren als Folge der Koprostase.

Figur 2. Lues-Geschwür mit den Anfängen strahliger Vernarbung im unteren Ileum.

Figur 3. Gruppenförmig angeordnete typhöse Geschwüre im Ileum.

XXIII.

Stenose des Rektums,

bedingt durch ein verkalktes, ausgestoßenes Uterusmyom.

Von

Prof. Dr. E. Payr in Graz.

(Mit 3 Abbildungen.)

Die folgenden Zeilen berichten über einen Fall von hochgradiger Stenosierung des Mastdarmes durch ein versteinertes, aus dem Uterus völlig ausgestoßenes, im hinteren Douglas befindliches Myom.

Dieser „Uterusstein" verursachte durch eine Art Invagination in die vordere Mastdarmwand die Erscheinungen der Rektalstenose mit ungemein ausgeprägten klinischen Symptomen; nach dem bei der Operation erhobenen Befunde ist es wahrscheinlich, daß sich dieser Kalkkörper in einiger Zeit in das Rektum ausgestoßen hätte.

In der mir zugänglichen chirurgischen und gynäkologischen Literatur fand ich ganz vereinzelte Beobachtungen über im hinteren Douglas frei liegende verkalkte Myome und einen Fall von Ausstoßung von Teilen eines solchen durch das Rektum; der Befund einer das klinische Bild völlig beherrschenden Stenosierung des Mastdarmes aus dieser Ursache scheint bisher überhaupt nicht beobachtet worden zu sein.

Ich gebe kurz die Krankengeschichte des Falles.

Anamnese: Die 70jährige Frau, unverheiratet, ist vor vielen Jahren von einem Frauenarzte wegen zuweilen stärkerer Blutungen und eines „Gebärmutter-Katarrhs" behandelt worden. Nähere Angaben über die von seiten des Genitales bedingten Krankheitserscheinungen weiß die Kranke nicht zu machen.

Seit Jahren leidet sie an Darmbeschwerden, Neigung zu Verstopfung, Schmerzen beim Stuhlgang usw. Diese Beschwerden nahmen jedoch in

letzter Zeit, besonders seit etwa 4 Monaten, sehr an Intensität zu. Es stellten sich in den letzten Wochen schmerzhafte Auftreibungen des Leibes und Brechreiz ein. Der Abgang von Stuhl sistierte dabei vollständig. Mehrmals kam es nach Nahrungsaufnahme zum Erbrechen.

Auf solche Anfälle von Stuhlverstopfung, Koliken und Meteorismus folgten gewöhnlich profuse, sich öfter wiederholende Diarrhöen. Die Nahrungsaufnahme in den letzen 2 Monaten war eine sehr geringe: Patientin hatte bei jedem etwas harten Stuhlgange äußerst heftige, als schneidend, ziehend und nach abwärts drängend bezeichnete Schmerzen: sie vermied daher feste Kost tagelang und ernährte sich mit flüssiger: in den letzten zwei Wochen nahm sie überhaupt nur etwas Milch zu sich. Die Kranke magerte hochgradig ab und bekam ein kachektisches Aussehen.

Status praesens: An Herz und Lungen der äußerst abgemagerten Patientin läßt sich nichts Abnormes nachweisen. Der Harn ist frei von fremden Bestandteilen. Die Digitaluntersuchung des Rektums ergab das Vorhandensein eines harten, höckerigen, in der vorderen Rektalwand sitzenden, mit dem hinteren Scheidengewölbe und dem Uterus verwachsenen Tumors, der beim Pressen sich kaum abwärts bewegte; ein Wall sich ödematös anfühlender Schleimhaut umgab die Geschwulst unten und zu beiden Seiten. Auffallend war mir an dem Tumor seine ungewöhnliche Härte, ferner der Umstand, daß bei mehrfacher Untersuchung keine Blutung erfolgte; Schleimabgang war jedoch immer vorhanden. Die gegen das Rektum vorspringenden Unebenheiten der Geschwulst fühlten sich im Gegensatze zur Konsistenz der ganzen Geschwulst weich an. Nur an der Hinterwand konnte der untersuchende Finger neben dem das Lumen des Mastdarmes fast ganz ausfüllenden Tumor sich nach oben schieben, jedoch nicht das obere Ende der derben Schwellung erreichen.

Angesichts der starken Fixation dieser großen Geschwulst und der angenommenen Verwachsung mit Scheidengewölbe und Uterus sah ich dieselbe für ein inoperables Carc. recti an; durch die gleichzeitig vorgenommene Vaginaluntersuchung, die meinen Rektalbefund voll bestätigte, wurde ich in dieser irrigen Anschauung bestärkt.

Ich muß noch hervorheben, daß die Untersuchung der Geschwulst große Schmerzen verursachte.

Bei dem hohem Alter und dem schlechten Allgemeinbefinden der Patientin, der vorgeschrittenen Ausbreitung des angenommenen Mastdarmkrebses schien mir eine radikale Entfernung des Neoplasmas wenig Aussicht auf Erfolg zu haben. Es wurde daher zur Hebung der sehr bedeutenden Stenose-Erscheinungen die Kolostomie vorgeschlagen.

Operation am 12. II. 1905. Chloroform-Narkose. Laparotomie am Außenrande des linken M. rect. abdominis.

Vor Anlegung des Kunstafters wollte ich mich aber doch, meiner Diagnose nicht ganz sicher, noch über die Ausbreitungsverhältnisse des Tumors vom Laparotomieschnitte aus informieren und ließ in Beckenhochlagerung die Wundränder mit langen Bauchdecken-Spatelhaken auseinanderziehen.

Die Flexur wurde aus dem kleinen Becken emporgezogen.

Dabei sah ich nun, daß im Grunde des kleinen Beckens in der Plica retrouterina ein großer, höckeriger, hellgelber Tumor lag, der schon durch

sein Aussehen gegen die Annahme eines Carcinoms sprach. Beim Beklopfen mit einem Metallinstrument gab er knöchernen Schall und konnte ich mich nach kurzer Untersuchung überzeugen, daß es sich um einen petrifizierten, im hinteren Douglas eingezwängten, nahezu faustgroßen Tumor handelte, durch den die Rektalstenose und die Beschwerden erklärt, der Palpationsbefund eines Mastdarm- und Uteruscarcinoms vorgetäuscht worden waren (s. Fig. 1).

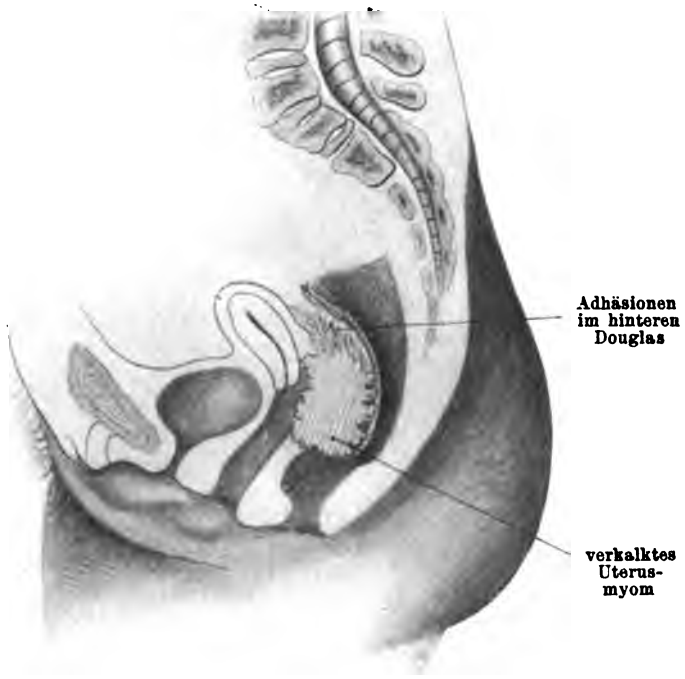

Fig. 1.

Die topographische Lage des „Uterussteines".

Beide Ovarien sind senil involviert und vollständig normal, ebensowenig läßt sich an den Tuben und den breiten Mutterbändern etwas Abnormes nachweisen. Der ungemein kleine Uterus ließ sich stumpf von der adhäsionsumhüllten Geschwulst abschieben und zeigte anscheinend keine Beziehungen zu derselben. Unter diesen Umständen war es nun selbstverständlich geboten, die Geschwulst zu exstirpieren. Seitlich vom Uterus fanden sich ziemlich ausgedehnte Peritonäaladhäsionen im hinteren Douglas, zum Teil in Form weißer, strahliger oder sternförmiger Narben. Je weiter man vorne und hinten am Tumor nach abwärts vordrang, um

so schwieriger wurde seine Entbindung, weil die verkalkten, zum Teil recht spitzen Protuberanzen des Tumors sich außerordentlich fest in die Rektalwand, Cervix und hinteres Scheidengewölbe eingespießt hatten und jede Zacke für sich stumpf von diesen Nachbarorganen, besonders der Rektalwand, in die der Tumor invaginiert erschien, ausgelöst werden mußte. Es gelang dies jedoch stumpf und ohne Verletzung des Mastdarmes oder der Scheide. Sorgfältige Blutstillung, Einlegen eines Jodoformgazestreifens ins Cavum recto-uterinum. Schluß der Bauchhöhle in drei Etagen.

Der Verlauf war reaktionslos und afebril. Interessant war der Umstand, daß etwa fünf Tage nach Entfernung der Geschwulst eine mächtige

Fig. 2.

ödematöse Schwellung der Submucosa des Rektums der Berührungsfläche mit dem Tumor entsprechend nachzuweisen war. Diese Schwellung bedingte eine vorübergehende Störung der Darmpassage. Es stellten sich nach irgend größeren Mengen von Nahrung starker Meteorismus und Brechneigung ein und ich glaube, daß an jener Stelle die Darmperistaltik vorübergehend insuffizient war. Am 12. Tage verließ die Kranke das Bett, am 20. die Heilanstalt und ist vollständig gesund geblieben, hat in kurzer Zeit sich völlig erholt und ihr ursprüngliches Körpergewicht von gesunden Tagen überschritten.

Der entfernte Tumor hat eine Länge von 8,5, eine Breite von 7, einen Dickendurchmesser von 5 cm. Sein Gewicht beträgt in getrocknetem Zustande 150 g, frisch wog er 180 g.

Seine Oberfläche (s. Fig. 2) zeigt sehr verschieden gestaltete, kleinere

und gröbere Höcker, manchmal auch scharfe Spitzen. Der Tumor wird in zwei Teile zersägt (s. Fig. 3). Am Sägedurchschnitt sieht man ebenfalls wieder die deutliche gelbe Farbe und fallen zwei Umstände auf. Einmal verschieden gestaltete kleinere Hohlräume und die Anwesenheit eines gelblichen, atheromartigen Breies.

Derselbe wird frisch von der Sägefläche unter das Mikroskop gebracht und sieht man nun fettigen Detritus, sowie Kristalloide. Epitheliale Elemente sind nicht nachzuweisen.

Ein Stück aus dem Tumor wird mit dem Messer herausgenommen und zum Zwecke histologischer Untersuchung entkalkt.

Die mikroskopische Untersuchung ergibt folgenden Befund:

Obwohl eine eigentliche Kernfärbung nur an ganz vereinzelten Stellen und da ungemein schwach zu sehen ist kann man doch sagen, daß das

Fig. 3.

histologische Bild vollständig getreu dem eines Fibromyoms mit annähernd gleicher Verteilung von Binde- und Muskelgewebe entspricht.

Man sieht lange Züge wellig verlaufenden, mit ungemein langgestreckten Ausläufern versehenen Bindegewebes, sich mehrfach teilend und eine Art von Maschenwerk bildend. Zwischen diesen Bindegewebszügen sieht man aus dem parallelen Verlauf und dem typischen Aussehen, dem einfachen oder doppelten kurzen zugespitzten Ende erkennbare längsgetroffene glatte Muskelfasern, die sich neben schräg- und quergetroffenen Muskelbündeln, durch ihre Querschnittgestalt erkennbar, befinden. In jenen längsgetroffenen Muskelbündeln sind manchmal die langgestreckten stäbchenförmigen Kerne ganz blaß gefärbt, bei starker Vergrößerung (Zeiss, Obj. Apochr. 4, Okul. 4) zu erkennen.

Größere Blutgefäße konnte ich in dem von mir untersuchten Stücke nicht finden, wohl aber längs- und quergetroffene kleinere, in den Binde-

gewebsbündeln verlaufend. Dunkelblaues Pigment ist an mehreren Stellen vorhanden. Ferner ist auffallend, daß an mehreren Stellen sich, wenn auch ungemein blaß gefärbt, kleine runde Zellenanhäufungen noch erkennen lassen. Endlich habe ich zu erwähnen, daß an zahlreichen Stellen des entkalkten Tumorstückes sich Hohlräume von verschiedener Gestalt finden, die wohl als Lymphräume anzusprechen sind. Wir hätten es demnach mit dem Befunde eines lymphangiektatischen Fibromyoms zu tun.

Es ist auffallend, daß die histologische Struktur dieses anscheinend ganz von Kalk durchsetzten Myoms so weit erhalten war, daß man auch ohne Kernfärbung aus der Anordnung und dem gegenseitigen Verhältnisse von Binde- und Muskelgewebe sogleich die mikroskopische Diagnose des Tumors stellen konnte. An manchen Stellen finden sich verfettete, in körnigen Detritus verwandelte Partien, innerhalb deren sich Fragmente von glatten Muskelfasern nachweisen lassen.

Die untersuchten Präparate waren mit Hämatoxylin-Eosin und nach Van Gieson gefärbt worden.

Dieser histologische Befund beseitigte selbstverständlich jeden Zweifel über die Natur des von uns im hinteren Douglas eingezwängt gefundenen Tumors.

Gerade seine vollständige Isoliertheit vom Uterus ließ mich anfänglich an ein verkalktes Dermoid des Beckenbindegewebes denken, welcher Annahme allerdings Bedenken gegenüberstanden.

Der eigentümliche atheromartige gelbe Brei, der sich auf dem Sägeschnitte darbot, ließ in mir jenen, allerdings bald als irrtümlich erkannten Gedanken aufkommen.

Diese anfängliche Auffassung des Tumors als Dermoid des Beckenbindegewebes mußte ich bei genauerer Erwägung der den Fall begleitenden Umstände als haltlos aufgeben.[1])

Dermoide, die mit Blase und Uterus Beziehungen haben, sind teils enorm selten, teils überhaupt angezweifelt. Dies gilt von den sogenannten Uterusdermoiden; die angeblich vom hinteren Scheidengewölbe aus geöffneten Dermoidcysten (Makris (1)[2]), Barette) (2) sind ihrer Genese nach unbewiesen, da nur die bei der Laparotomie festgestellte Unabhängigkeit von den Ovarien für die Auffassung des Entstehungsortes ausschlaggebend ist.

Es kommen also bloß die oberhalb des M. levator ani entstandenen Dermoide im retrorektalen Bindegewebe, im Ligament.

1) Der Tumor wurde vor seiner histologischen Untersuchung im Verein der Ärzte Steiermarks, 27. II. 1905, demonstriert und erst später sicher als verkalktes Myom erkannt.

2) Die Zahlen beziehen sich auf das am Schlusse dieser Arbeit befindliche Literaturverzeichnis.

latum und im subserösen Bindegewebe zwischen Douglas-Peritoneum und M. levator ani in Betracht (de Quervain) (3).

Die Umwandlung eines Dermoids in einen vollständig soliden Kalkkörper ohne Reste des gewöhnlichen typischen Inhalts ist etwas so Außergewöhnliches, daß nicht nur topographische, sondern auch rein pathologisch-anatomische Bedenken gegen meine obgenannte Auffassung mir auffielen.

Die nachher vorgenommene histologische Untersuchung beseitigte natürlich jeden Zweifel über die Genese der Geschwulst.

Der Vorgang der Verkalkung oder Versteinerung betrifft fast immer subseröse, schon viel seltener intramurale, noch seltener submuköse Myome. Die schlechte Blutversorgung der subserösen Myome, die ja oft nur an einem ganz dünnen Stiele hängen, erklärt in ungezwungener Weise deren Prädilektion für die Verkalkung (Ribbert [4], Borst (5) u. a.). Fast immer handelt es sich um Myome des Corpus uteri; ebenso ist die Beobachtung zu machen, daß gewöhnlich nur ein verkalktes Myom vorliegt (Guibé) (6). Eine Ausnahme von dieser Regel macht ein später noch zu erwähnender Fall von Knauer (7).

Die Verkalkung kann schalenartig von außen nach innen fortschreiten, oder den ganzen Myomabschnitt gleichmäßig betreffen. Die Oberfläche solcher steinharter Geschwülste zeigt sehr verschieden gestaltete Exkreszenzen, flache Höcker, manchmal Hirnwindungen ähnliche Wülste (Yamagiwa [8], Kaufmann) (9).

Im Inneren solcher verkalkter Fibromyome findet man zuweilen einen gelblichen, weichen, zuweilen auch rötlichen atheromartigen Brei.

Ihrer chemischen Natur nach sind sie aus kohlensaurem, phosphorsaurem und schwefelsaurem Kalk zusammengesetzt.

Die Mehrzahl der bisher beobachteten verkalkten Uterusmyome haben gar keine oder nur sehr geringe klinische Erscheinungen hervorgerufen. Guibé bemerkt in seiner zusammenfassenden Arbeit über die Verkalkung der Uterusfibroide, daß dieselben nicht mehr und keine anderen Erscheinungen darbieten, als eben die Myome gewöhnlicher Art.

Da nun die verkalkten Knollen gewöhnlich nicht allzu groß sind, so nimmt es uns nicht wunder, daß wir in einem großen Teile der mitgeteilten Beobachtungen von hervorstechenden klinischen Erscheinungen nichts hören.

Stieldrehungen dürften mit der durch sie bedingten Verschlechterung der Blutzirkulation die Petrifikation begünstigen, die Dünnheit des torquierten Stieles späterhin die völlige Loslösung vom

Uteruskörper erleichtern; in mehreren Krankengeschichten finden wir Bemerkungen über früher vorhanden gewesene Schmerzen, die sich dann aber beruhigt hätten und völlig verschwunden wären.

Eine hervorragendere klinische Bedeutung muß diesen Geschwülsten jedoch dann zugesprochen werden, wenn sie auf mechanischem Wege Lage- und Raumveränderungen ihrer Nachbarorgane bedingen, z. B. durch Druck Beschwerden von seite der Blase, Verengerung des Mastdarmes hervorrufen, oder wenn sie auf einem der noch zu besprechenden Wege an die Körperoberfläche gelangen wollen.

Es erfolgt in einem Teile der bisher beobachteten Fälle von verkalkten Uterusmyomen die Ausstoßung; solche ganz vom Mutterboden losgelöste Kalkkörper bezeichnet man als „Uterussteine".

Interstitiell und submukös entstandene Steine stoßen sich wohl am leichtesten in die Vagina aus und bieten in dieser Hinsicht keine Besonderheit dar.

Größeres Interesse beansprucht dagegen der Durchbruch in die Blase (Guibé) und in den Darmkanal.

Die Beziehungen zum Darmkanale sind es vor allem, die uns nach dem, was wir in unserem Falle gesehen, interessieren müssen.

Knauer (l. c.) beschrieb ein bei einer 62jährigen Frau durch Operation gewonnenes verkalktes Myom der vorderen Uteruswand, nebst einem vom Uterus getrennten über mannsfaustgroßen, vollkommen verkalkten Tumor, der im Douglas gelegen war und als abgeschnürtes, verkalktes, subseröses Myom des Uterus angesprochen werden muß.

Dieser Fall Knauers, über dessen klinische Symptome nichts angegeben ist, ähnelt, was Lage, Größe und Beziehungen zum Uterus anlangt, noch am ehesten dem von mir beobachteten.

Lisfranc (10) und Duret (11) beschreiben 2 Fälle von Ausstoßung von verkalkten Uterusmyomen durch den Mastdarm.

Im Falle von Lisfranc wölbte sich der Stein bei jeder Defäkation vor und wurde unter großen Schmerzen wieder zurückgeschoben, bis er sich eines Tages vollständig loslöste und bei einer solchen Entleerung abging; die Ausstoßung erfolgte durch einen Eiterungsprozeß.

Im Falle Duret handelte es sich um ein kindskopfgroßes, von der hinteren Uteruswand herausgehendes, verkalktes und zum Teile vereitertes Myom, daß die Rektumwand perforierte.

Duret schnitt den Anus ein und entfernte das vorher von ihm zerbröckelte Kalkgebilde.

v. Swiecicki (12) endlich berichtet über einen weiteren Fall von Ausstoßung eines verkalkten Myoms; es war in das Rektum perforiert und wurde operativ stückweise entfernt (Jaffé) (13).

Eine 57jährige Frau leidet seit 16 Jahren an unregelmäßigen Blutungen, die auf Myome zurückgeführt werden. Seit einem Jahre Eiterausfluß aus dem Mastdarme. Nach einer Abszeßincision kam es zu einer rechts und hinter dem Anus gelegenen äußeren Mastdarmfistel. Bei Untersuchung des Mastdarmes findet der untersuchende Finger im oberen Teile der Ampulle an der Vorderwand eine Perforation; dieselbe führt in eine buchtige, mit stinkenden verkalkten Gewebsmassen gefüllte Höhle, in welche auch die äußere Mastdarmfistel führt. Hinterer Sphinkterenschnitt, Erweiterung der in das Myom hineinführenden Öffnung der Rektalwand; Enukleation und Exkochleation der verkalkten Massen, Heilung.

Das sind die spärlichen in der mir zugänglichen Literatur auffindbaren Mitteilungen über die Beziehungen und Durchbrüche verkalkter Uterusmyome zum Darmkanale.

Nach dem von mir erhobenen Befunde der teilweisen Invagination des Kalkkörpers in das Rektum, der straffen Spannung der vorderen Mastdarmwand über dem Tumor, der offenbar nicht nur auf Stauung, sondern auch auf Entzündung zurückzuführenden Schwellung der Schleimhaut über der Geschwulst schließe ich, daß auch in unserem Falle in nicht zu ferner Zeit es zu heftigeren entzündlichen Vorgängen in der Umgebung des Uterussteines gekommen wäre, daß Mikroorganismen vom Mastdarm aus eine Infektion bedingt hätten und daß es über seinen zumeist prominenten Teilen zu Ulceration des Rektums gekommen wäre. Eine allmähliche Ausstoßung in das Rektum, ähnlich wie im Falle Lisfranc, muß wohl als sehr wahrscheinlich bezeichnet werden.

Ich möchte hier die Bemerkung einflechten, daß an die Möglichkeit der Ausstoßung von Uterussteinen in das Rektum vielfach gar nicht gedacht zu werden scheint.

Gant (14), Professor der Chirurgie des Rektums in New York — so weit haben wir es in der Spezialisierung unseres Faches noch nicht gebracht — beschreibt in seinem ausführlichen Werke über die Krankheiten des Rektums neun verschiedene, im Mastdarm zu beobachtende Gattungen von Konkrementen, tut aber der „Uterussteine" keine Erwähnung.

Der von mir beobachtete Fall gewinnt aber noch dadurch an Seltenheit, daß unter den nicht zu verkennenden klinischen Erscheinungen eine Darmstenose auftrat, ein Vorgang, der bisher mit solcher Ätiologie nicht beobachtet worden ist.

Das Wesen der Darmstenose wird bei Betrachtung der durch Fig. 1 dargestellten Verhältnisse ohne weiteres klar.

Der Tumor verlegte, die ganze Vorderwand des Mastdarmes nach hinten drängend, einen sehr großen Teil des Lumens, die

ödematöse Schwellung der Submukosa und Mukosa vermehrte die Stenose noch um ein weiteres.

Die Patientin, durch die schon längere Zeit geringe Nahrungsaufnahme geschwächt, zog es vor, viel im Bette zu liegen. Dabei sank der schwere Tumor noch mehr gegen die Hinterwand des Mastdarmes und erzeugte zeitweise völlige Verlegung und es entstand gerade beim Liegen häufig hochgradiger Meteorismus. Beim Aufsitzen, sowie beim Stuhlgang entwichen dann große Mengen von aufgestauten Gasen.

Der Reiz des warzigen Tumors verursachte reichlichen Abgang von Rektalschleim.

Nun noch einige Bemerkungen zur Diagnose.

Im vorliegenden Falle brachte die Fehldiagnose, unter der ich die Kolostomie ausführen wollte und dabei den wahren Sachverhalt entdeckte, eine angenehme Überraschung, insofern als man sich einem vollständig heilungsfähigen Zustande, anstatt des für desolat gehaltenen gegenüberfand.

Aber die Fehldiagnose als solche forderte zu scharfer Selbstkritik auf und glaube ich, daß sich der wahre Sachverhalt hätte erschließen lassen, wenn ich, wie ich es sonst bei allen Rektalstenosen tue, mit den modernen Mitteln zur Okularinspektion des Mastdarmes vorgegangen wäre.

Sowohl das Rektoskop von Otis (15), für die unteren Abschnitte des Mastdarmes mit elektrischer Beleuchtung, als besonders das Schreibersche (16) ausgezeichnete Instrumentarium für höher gelegene Abschnitte leisten Vorzügliches.

Ich glaube, daß man rektoskopisch das Intaktsein der Schleimhaut, beziehungsweise deren ödematösen, aber nicht ulcerös-carcinomatösen Zustand hätte erkennen müssen und bedaure ich es aus diesem Grunde sehr, mich gerade in diesem Falle dieses Behelfes nicht bedient zu haben. Das Intaktsein der Schleimhaut, die auffallende Härte des Tumors hätten vielleicht doch den Verdacht auf ein Konkrement gelenkt, dessen Anwesenheit durch Röntgenphotographie sehr hübsch darzutun gewesen wäre.

Das hohe Alter der Frau, die zweimalige, jedesmal sehr schmerzhafte Digitaluntersuchung, der Schleimabgang, das Fühlen eines allerdings ganz ungewöhnlich harten, jedoch deutlich kleinere und gröbere Höcker darbietenden Tumors, die deutlich vorhandene Rektalstenose, die Diarrhöen bestimmten mich eben, mit größter Wahrscheinlichkeit einen carcinomatösen Tumor anzunehmen.

Wir haben durch die Mitteilung unseres Falles also eine neue,

allerdings enorm seltene Ursache einer Rektalstenose, bedingt durch ein Vorstadium der Ausstoßung eines verkalkten Uterusmyoms kennen gelernt; der Fall lehrt ferner, daß selbst bei anscheinend völlig feststehender Diagnose wir uns dennoch aller uns zu Gebote stehender Hilfsmittel zu ihrer Sicherung bedienen sollen.

Literaturverzeichnis.

1. Makris, Kyste dermoïde alvéolaire pilograisseux rétroutérin. Traitement par punktion et plus tard par incision du côté de vagin. etc. Gazette méd. de l'Orient. Constantinople 1885/86.
2. Barette, Tumeur dermoïde du cul de sac du Douglas. Semaine médicale 1895, p. 343.
3. de Quervain, Über die Dermoide des Beckenbindegewebes. Arch. f. klin. Chirurgie, Bd. 57.
4. Ribbert, Geschwulstlehre. Bonn, Cohen 1904.
5. Borst, Die Lehre von den Geschwülsten. Wiesbaden, Bergmann 1902.
6. Guibé, De la calcification des fibromyomes utérins. Thèse de Paris 1901.
7. Knauer, Verkalkte Myome. Demonstr. in der geburtshilfl.-gynäkologischen Gesellschaft in Wien. Zentralblatt für Gynäkologie 1902, S. 1287.
8. Yamagiwa, Ein Fall von versteinertem Uterusmyom. Virchows Archiv Bd. 144.
9. Kaufmann, Lehrbuch der speziellen pathologischen Anatomie. Berlin 1904.
10. Lisfranc, zit. in Le Nord médical, 2 anné, No. 7, 1895.
11. Duret, Fibrom utérine calcifié ayant provoqué une ulcération du rectum. Le Nord méd. 1895.
12. v. Swiecicki, Über Ausstoßung von Uterusmyomteilen durch den Darm. Archiv für Gynäkologie, Bd. 63.
13. Jaffé, zit. bei v. Swiecicki.
14. Gant, Die Krankheiten des Mastdarms und Afters. München 1904.
15. Otis, Inspektion des Rektums. Wiener klin. Wochenschrift 1897, Nr. 17.
16. Schreiber, Die Rekto-Romanoskopie. Berlin, Hirschwald 1903.

XXIV.

Aus der königl. chirurgischen Universitätsklinik zu Königsberg i. Pr.

Der plastische Ersatz des Septum cutaneum.

Von

Professor Erich Lexer.

(Mit 5 Abbildungen.)

Den zahlreichen Verfahren, welche zum Ersatze des Septum cutaneum erfunden und geübt worden sind, haften verschiedene Mängel an. Denn abgesehen von der Unbequemlichkeit des italienischen Verfahrens (mit Einheilung eines gestielten Läppchens aus der Haut des Daumenballens nach Labat) führen alle anderen Methoden zu mehr oder minder ausgedehnten Narben im Gesicht, da sie aus der Stirne, Nase oder Oberlippe das Ersatzmaterial entnehmen. Dazu kommt, daß das neugebildete Septum bei sämtlichen Verfahren plump und dick wird, und daß bei manchen Lappenbildungen aus der Oberlippe, bei welchen der Lappen um seinen oben liegenden Stiel mit der Hautseite nach außen gedreht wird, die Nasenlöcher ungleichmäßig werden, da der Stiel nicht in der Mitte liegt.[1]) Daher besteht auch heute noch v. Mikuliczs[2]) Ausspruch (1884) zu Recht: „Es gibt wohl kaum einen so kleinen

1) Man findet eine Zusammenstellung namentlich älterer Verfahren bei Szymanowski, Handb. d. operativen Chirurgie. Braunschweig 1870, S. 342. Zeis, Die Literatur und Geschichte der plastischen Chirurgie. Leipzig 1863, S. 246 und Handbuch der plastischen Chirurgie, Berlin 1838, S. 326; — ferner bei Ch. Nélaton et Ombrédanne, La Rhinoplastie. Paris, Steinheil 1904, während ich mich im Handbuch der praktischen Chirurgie nur auf die Andeutung einiger Methoden beschränkt habe.

2) v. Mikulicz, Zur Bildung der häutigen Nasenscheidenwand. Arch. f. klin. Chir. Bd. 30, S. 113.

und doch so schwer zu ersetzenden Defekt im Gesicht wie den des Septum cutaneum der Nase."

Sieht man von allen Verfahren ab, welche gleichzeitig auch die ganze Nase oder größere Teile von ihr ersetzen, ferner von dem italienischen Verfahren und von einigen anderen Plastiken, welche unter besonderen Verhältnissen ausgeführt worden sind, (v. Mikuliczs Benutzung der übermäßig langen Nasenspitze, Schimmelbuschs Bildung zweier Läppchen aus der Randbekleidung der Apertura pyriformis bei vollständigem Nasendefekt im Anschluß an die Rhinoplastik, Ch. Nélatons Hervorziehen des von einem Querschnitte der Oberlippe aus beweglich gemachten Randes des nicht weit zerstörten und daher leicht erreichbaren Septums), — so hat bisher nur die Stirne, die Nase und die Lippe das Ersatzmaterial abgegeben.

Dieffenbachs[1]) Lappenbildung aus der Stirne nach dem indischen Verfahren stellt eine verhältnismäßig eingreifende Operation dar. In ähnlicher Weise operierte Sédillot, nur unterfütterte er noch das neue Septum durch einen zweiten aus der Oberlippe hinaufgeklappten Lappen.

Aus der Haut der Nase haben Dieffenbach, Szymanowski und Hueter das Ersatzmaterial in Form eines gestielten Lappens genommen. Dieffenbach[2]) drehte den länglichen Lappen, den er aus der Mitte der Nasenspitze schnitt, um seinen unten liegenden Stiel, so daß die Haut nach außen sah. An der Umdrehungsstelle über der Nasenspitze entstand aber ein Wulst, welcher eine nachträgliche Excision erforderte. Szymanowski und Hueter verlegten den Stiel des etwas gebogenen Lappens neben die Nasenspitze. Dies Verfahren ist jedenfalls besser als ein anderes von Szymanowski, nach welchem ein aus der Mitte der Nasenspitze mit oben liegender Brücke entnommener Lappen nach unten verzogen wird. Darunter leidet die Form der Nase noch mehr als bei einer von Dieffenbach[3]) ausgeführten Operation, bei welcher zuerst die angefrischte Nasenspitze mit einem kleinen Läppchen der Oberlippe dicht am Naseneingange zur Vereinigung kam Später wurde ein nach oben spitzer Lappen durch Haut und Knorpel aus der Mitte der Nase geschnitten und, da er dem Zuge

1) Dieffenbach, Die operative Chirurgie. 1845. Bd. I, S. 344.
2) Fritze und Reich, Die plastische Chirurgie. Berlin 1845. S. 40.
3) Dieffenbach, S. 348.

der Lippe nach unten folgte, als Septum in die getrennte Spitze befestigt. v. Langenbeck[1]) schnitt den Lappen aus der Mitte der Nase und klappte ihn um seine unten liegende Brücke nach unten; die nach außen sehende Wundfläche ließ er durch Granulationen heilen.

Die Oberlippe wurde erstens in ihrer ganzen Dicke zum Ersatze verwandt. Serre benutzte die Gegend des Philthrum zur Bildung eines Lappens, dessen Spitze oben und dessen später zu durchtrennende Brücke am Lippenrot lag. Ähnlich ging Wurtzer vor; er trennte zuerst mit einem Querschnitte unter der Nase die Oberlippe vom Knochen und vernähte sie mit der angefrischten Nasenspitze, worauf später aus der Mitte das Septum gebildet und der übrige Teil der Lippe zurückgelagert wurde. Liston, v. Ammon. Blandin[2]) und Dieffenbach schnitten einen länglichen Lappen aus der Philthrumpartie und klappten ihn um seine oben liegende Basis um, so daß die Schleimhaut nach außen sah, von der Dieffenbach sagt, daß sie vertrockne und die Natur der äußeren Haut annehme. Ähnlich operierte v. Hacker[3]) in einem Fall, nur mit dem Unterschiede, daß er die nach innen liegende Hautseite zur Vereinigung mit dem knorpeligen Septum anfrischte. Daß die Schleimhaut bei diesen Verfahren am Fuße des Lappens zur Verheilung mit der Haut quer eingeschnitten werden mußte, ist selbstverständlich. Andere verpflanzten den Lappen nicht durch Umklappen, sondern durch Drehen, so daß die Haut nach außen kam (Fricke, Dupuytren). Die aus dem Lippenrot stammende Spitze des Lappens wurde abgetragen (Dieffenbach), und zwar nach Fricke V-förmig angefrischt, um in die Λ-förmige Anfrischungswunde der Nasenspitze eingenäht zu werden.

Die Haut der Oberlippe allein wurde zuerst von Dupuytren verwandt. Er bildete einen schmalen Hautlappen aus der Mitte der Lippe ohne Lippenrot und drehte ihn um seinen oben liegenden Stiel, an dem der eine Lappenschnitt ins Nasenloch hineinreichte. Da der Stiel dadurch etwas seitlich zu liegen kam, mußte er später verlagert werden (Dieffenbach). Ähnlich ist die Plastik von

---

1) Gluck, Vorlesungen über Akiurgie v. Langenbecks. Berlin 1888. S. 302.

2) Liston erfand die Operation 1831, ihm folgte v. Ammon. 1840 schrieb sich Blandin das Verdienst zu, die Operation zuerst ausgeführt zu haben (Zeis, Literatur und Geschichte der plastischen Chirurgie, S. 246).

3) v. Hacker, Beiträge zur klin. Chirurgie. 1900. S. 524.

Nicoladoni[1]); nur verbreiterte er die Spitze des Läppchens lanzettförmig, um dadurch die Gestalt der gespaltenen Nasenspitze zu verbessern, welche vor dem Einnähen etwas gespalten wurde. Dieffenbach entnahm auch den Lappen schräg oder quer aus der einen Seite der Lippe und den angrenzenden Wangenteilen.

Zweier Hautläppchen seitlich vom Philthrum bedienten sich Demons und Raoult (s. Nélaton und Ombrédanne).

Dies sind in Kürze die wichtigsten Methoden der Septumbildung aus der Literatur. Für das einfachste und in kosmetischer Beziehung beste Verfahren hielt ich bisher die wohl von vielen verwandte Lappenbildung aus der Mitte der Oberlippe nach Dupuytren, jedoch nicht mit Drehen, sondern mit Umklappen des Lappens und mit Transplantation seiner nach außen sehenden Wundfläche. Bei künstlichen Nasen mit sehr breiter Spitze klappte ich manchmal aus ihr nach v. Langenbeck einen ähnlichen Lappen nach unten und transplantierte ihn mit Epidermis.

In dem folgenden Falle kam ich in dem Bestreben, jede äußere Narbe zu vermeiden, zu einem Verfahren, das mich durch seinen Erfolg so überraschte, daß ich es zur Nachahmung empfehle.

Dem 8jährigen Mädchen fehlte infolge hereditärer Syphilis das häutige und ein großer Teil des knorpeligen Septums, im übrigen war die Nase normal. Ich versuchte zuerst den Ersatz des Septums durch freie Plastik aus dem Ohre, wie sie von Fritz König für die Bildung der Nasenflügel vorgeschlagen und mir zu demselben Zwecke bisher 4mal mit sehr gutem Erfolge geglückt ist. Aber das Nähen in der Tiefe an dem angefrischten Rande des knorpeligen Septums war trotz des besseren Zuganges nach leichter Einkerbung der Nasenflügel an ihrem Ansatze sehr schwierig. Nach einer Woche stieß sich das eingenähte Stückchen aus.

An ein Herunterziehen des beweglich gemachten Randes vom knorpeligen Septumrest, was wohl auch ohne den unschönen Querschnitt in der Oberlippe nach Ch. Nélaton zu bewerkstelligen wäre, wenn man erst den hinteren Teil des Septumrandes, dann später nach seiner Anheilung den vorderen löste und herunternähte, war hier wegen der weitreichenden Zerstörung der knorpeligen Scheidewand nicht zu denken. Ich plante daher den Ersatz aus der Lippenschleimhaut ohne äußere entstellende

1) Nicoladoni, Beitr. z. plastischen Chirurgie. Deutsche Zeitschr. f. Chir. Bd. 14.

Schnitte und verzichtete auf die Herstellung einer Verbindung zwischen dem neuen Septum und dem Reste des knorpeligen.

Der Gang der Operation, welche aus den Abbildungen deutlich wird, war folgender:

Ein spitzbogenförmiger Lappen wird aus der Schleimhaut der emporgehobenen Oberlippe ausgeschnitten. Seine Größe geht aus der Abbildung hervor. Die Spitze liegt nahe am Lippenrot, die Basis an der Umschlagstelle der Schleimhaut auf den Oberkiefer. Das Frenulum befindet sich genau in der Mitte der Basis. (Fig. 1.)

Der Lappen wird so aus der Lippe ausgelöst, daß er an seinem Fuße etwas dicker ist, um gute Ernährung zu erhalten; dicht am

Fig. 1.

Fig. 2.

Oberkiefer durchtrennt ein Querschnitt Frenulum und Schleimhaut, ohne aber in die Tiefe zu dringen und den Stiel des Lappens zu gefährden. (Fig. 2). Damit während der Präparation des Lappens die Oberlippe in genügender Spannung gehalten werden kann, ist es empfehlenswert, am Lippenrot in gleicher Entfernung von der Mitte zwei Schieber anzulegen und mit ihnen die Lippe nach oben zu ziehen.

Um dem Lappen die schmale Form und die abgerundeten Ränder eines normalen Septum cutaneum zu geben, werden die Schleimhauträndер über seine Wundfläche mit einigen oberflächlich greifenden Nähten vereinigt. Nur die Spitze des Lappens bleibt wund. (Fig. 3).

In die Haut der Oberlippe wird genau in der Mitte über dem Philthrum am Eingange in die Nasenhöhle ein kleiner Querschnitt gemacht, welcher die Lippe dicht an der Lappenbasis durch-

dringt. Sodann wird aus der ursprünglichen Ansatzstelle des Septums in der Nasenspitze ein kleiner winkeliger Defekt ausgeschnitten. (Fig. 4.)

Fig. 3.

Fig. 4.

Durch den Querschnitt in der Oberlippe wird der Lappen hindurchgezogen. Darauf wird seine Spitze in jenen winkeligen Defekt sein Schleimhautrand an der Basis in die Wunde der Oberlippe mit wenigen feinen Nähten befestigt. (Fig. 5).

Fig. 5.

Schließlich wird noch die Wunde in der Oberlippenschleimhaut genäht. Dabei ergibt sich noch der kosmetische Vorteil, daß infolge des Zusammenziehens der Lippenschleimhaut ein schönes Tuberculum labii sup. entsteht.

Das neue Septum wurde nach der Operation nur mit Zinkvaseline bestrichen. Diese Salbe wurde täglich auch tief hinein in

die Nasenhöhle geführt, um Krustenbildungen zu vermeiden. In der ersten Woche sah das Ersatzseptum geschwollen und ödematös aus. Doch ging diese Schwellung bald darauf vollständig zurück. Nach 3 Wochen blaßte auch seine rötliche Farbe ab, so daß es wegen seiner Röte nicht mehr auffiel. Es steht in der Mitte, läßt die Nasenlöcher gleich groß erscheinen und ist so schmal wie ein natürliches Septum.

Das geschilderte Verfahren empfiehlt sich vor allem, wenn allein das Septum fehlt, und kann auch nach dem Ersatze der ganzen oder der Weichteilnase verwendet werden, falls nach solchen plastischen Operationen der Naseneingang nicht zu eng ist.

XXV.

Kleinere Mitteilung.

Aus der chirurg. Universitätsklinik zu Kiel (Prof. Helferich).

Ein Fall von Hernia pectinea Cloquetii incarcerata nach richtiger Diagnose operiert und geheilt.

Von

Oberarzt Dr. **Axhausen**,
kommandiert zur Klinik.

Wie mancher anderen seltenen Hernienform ist auch der Hernia pectinea lange Zeit die wissenschaftliche Anerkennung strittig gemacht worden, obwohl ihre Existenz durch die Autorität Cloquets, des ersten ausführlichen Beschreibers, verbürgt schien. Zwar war schon Callisen 1777 durch Zufall bei einer Herniotomie auf diese eigenartige Form gestoßen und hatte sie kurz, aber im allgemeinen verständlich beschrieben. Doch erst durch die Veröffentlichungen Cloquets, der bei der Sektion einer an Ileus verstorbenen Frau den Befund der Hernia pectinea erhob, sehr sorgfältig beschrieb und durch Abbildungen illustrierte, wurde die wissenschaftliche Diskussion über diese Hernienform eröffnet, die fortan ihm zu Ehren meist als Cloquetsche Hernie bezeichnet wurde.

Bei dem höchst eigenartigen Verlauf dieser Hernie konnten die Zweifel, die ihr gegenüber laut wurden, nicht wundernehmen. Die Peritonäalausstülpung sollte an der gewöhnlichen Stelle der Schenkelbrüche die Lacuna vasorum passieren, dann aber, statt in den Gefäßtrichter einzutreten und sich alsdann im Bereich der Fossa ovalis auf der Fascia pectinea auszubreiten, die Fascia pectinea nahe ihrem Ansatz an dem horizontalen Schambeinast durchbrechen und nun unter der Fascia, zwischen ihr und dem Muskel, ja selbst im Muskel nach unten sich ausbreiten. Es ist in der Tat schwer vorstellbar, warum ein Bruch, wenn er einmal den Engpaß auf der Innnenseite der Gefäße passiert hat, das ihm jetzt gradwegs gegenüberliegende lockere Gewebe verschmähen und statt dessen auf dem Umwege eines Bogens sich einen neuen Engpaß, einen Spalt der Fascia pectinea, zum Eintritt und Durchtritt aussuchen sollte. Von Linhart

wurde daher dieser Bruch kurzerhand abgetan, mit der Begründung, man könne absolut nicht verstehen, wie der Bruch dorthin gelangen könne.

Nach den Sektionsbefunden, die weiterhin von Vidal, Richet, Legendre, Mauer und Schmidt beschrieben wurden, konnte das Vorkommen dieses Bruches jedoch nicht mehr in Zweifel gezogen werden. Auch Linhart mußte nachträglich seine Bedenken fallen lassen. Eine kurze Zusammenstellung dieser Befunde findet sich in einer späteren Arbeit von Alberti (Deutsche Zeitschr. f. Chirurgie, Bd. 40, S. 426), auf die ich in diesem Znsammenhange verweisen kann. Aber alle diese Befunde waren Leichenbefunde. Erst durch Alberti wurde nach Callisen zum ersten Male wieder eine Beobachtung dieser Hernie, deren Incarceration Ileus hervorgerufen hatte, am Lebenden durch Operation gemacht. Höchst bemerkenswert ist die Tatsache, daß die Hernie in diesem Falle nicht vor der Operation diagnostiziert wurde; ebensowenig wurde sie bei dem von Maydl kurz erwähnten Fall, dem letzten, den ich in der Literatur auffinden konnte, diagnostiziert. Beidemal wurde die Diagnose auf Ileus aus unbekannter Ursache gestellt und erst vom eröffneten Abdomen aus die Hernie festgestellt. Und das, obwohl in beiden Fällen die Schenkelbeuge auf das Vorhandensein eines Bruches untersucht worden war. Hieraus geht hervor, daß die lokalen Symptome dieser Hernie nur schwer erkennbar sein müssen. Das gleiche lehrte uns ein Fall, der im Laufe des Sommers in der hiesigen Klinik zur Beobachtung kam.

So schwierig nun auch die Diagnose ist, so überaus wichtig ist sie im einzelnen Falle für das Leben des Kranken. Die genaue Kenntnis dieser Bruchform kann gelegentlich einer Einklemmung für den Chirurgen von hohem Wert sein. Wird die Diagnose nicht gestellt, so wird der schwerkranke, oft schon sehr geschwächte Mensch den Gefahren einer langen Narkose und einer eingreifenden Laparotomie ausgesetzt, der dann erst nach Erkennen des wahren Sachverhaltes der Schluß der Bauchwunde und die Herniotomie angeschlossen werden muß. Ist dann noch eine Darmresektion nötig, so wird der ganze Eingriff so langdauernd und umfangreich, daß er oft mit dem Zustande des Erkrankten in keinem Verhältnis steht. So ging auch die Patientin Albertis drei Stunden nach der Operation ad exitum. Wird dagegen die Diagnose gestellt, so dürfte wohl die einfache Herniotomie, wenn möglich in Lokal- oder Lumbalanästhesie, so gut wie stets zum guten Ende führen.

Daß die Diagnose vor der Operation — wenigstens manchmal — möglich ist, lehrt der von uns beobachtete Fall. Es handelte sich um eine 72jährige Frau, die nach viertägigen Ileus-Erscheinungen zur Operation des Ileus in die Klinik geschickt wurde. Obwohl die Kranke bestimmt versicherte, nie ein Bruchleiden gehabt zu haben, und obwohl in den Schenkelbeugen eine Geschwulst nicht sichtbar war, forderte doch eine gewisse, wenn auch geringe Verschiedenheit des Tastbefundes auf beiden Seiten zu wiederholter, sorgfältigster Untersuchung, namentlich bei gebeugtem und adduziertem Oberschenkel auf, als deren Ergebnis dann die Herniendiagnose gestellt werden konnte. Die Herniotomie ergab das Vorhandensein einer incarcerierten Hernia pectinea. Es ist wohl in diesem Falle der Diagnose und dem dadurch gegebenen weniger eingreifenden operativen Eingriff zu danken, daß die Kranke trotz ihrer 72 Jahre, trotz

des viertägigen Bestehens des Ileus und trotz der notwendigen Darmresektion gerettet werden konnte.

Nicht nur der glückliche Ausgang, sondern auch die Seltenheit solcher Hernie überhaupt rechtfertigt wohl eine kurze Wiedergabe der Krankengeschichte. Soweit ich die Literatur durchgesucht habe, sind nur die erwähnten 9 Fälle von Hernia pectinea bekannt geworden, von denen aber nur 3 an Lebenden durch Operation erhoben wurden; die übrigen sind Leichenbefunde. Von den 3 Operationen ist nur einmal (Callisen) nach gestellter Diagnose die Herniotomie gemacht worden; diesem Falle schließt sich der unsrige an.

Unsere Beobachtung betraf folgenden Fall:

Frau St., 72 Jahre, Witwe. Aufgenommen 26. VI. 1905. Nr. 559/05. Pat. gibt an, bis zum 22. VI. abends vollkommen gesund gewesen zu sein. Daß sie ein Bruchleiden hätte, ist ihr unbekannt. Am 22. VI. abends plötzlich erkrankt sie mit heftigen, kolikartigen Schmerzen, die oberhalb des Nabels quer über den Leib und auf der rechten Seite nach unten verliefen. Gefühl von „versetzten Blähungen". Gleichzeitig Übelkeit, Widerwillen gegen Nahrung. Im Laufe der Nacht mehrfach Erbrechen. Am 23. morgens auf Klistier noch einmal einige Kotballen; seitdem weder Stuhl — trotz erneuter Einläufe — noch Winde. Am 24. soll das Erbrochene nach „Stuhlgang" gerochen haben. Am 25. Anhalten der Schmerzen und des Erbrechens; daher Aufnahme zur Operation in die Klinik.

Pat. ist eine für ihr Alter ziemlich rüstige Frau; Allgemeinbefinden noch nicht allzu stark alteriert. Temp. 38,1°. Puls 100, mittelvoll. Zunge trocken, mäßig stark belegt. Leib etwas aufgetrieben, Bauchdecken mäßig gespannt; geringe Druckempfindlichkeit in der Gegend des Colon ascendens. Leberdämpfung schmal. Genitalien senil, sonst ohne Besonderheiten. Vom Rektum aus leichte Vorwölbung des hinteren Douglas, sonst nichts Besonderes.

Pat. bricht fast dauernd kleine Mengen brauner, trüber, stark sauer, nicht kotig riechender Flüssigkeit. Erbrechen ohne wesentliche Anstrengung. Inspektion der Leisten- und Schenkelbeuge ergibt nichts Auffallendes; höchstens könnte man sagen, daß vielleicht die Gegend der linken Fossa ovalis eine Spur voller erscheine. Bei der Palpation hat man zunächst den Eindruck, als ob dies durch stärkere Ausbildung des Fettgewebes oder durch einige größere Drüsen bedingt sei, von denen man auch sonst einige links wie rechts fühlen kann. Bei sorgfältiger Palpation zeigt sich jedoch, daß die wahrnehmbare Verdichtung des Gewebes nach der Gegend unmittelbar am Poupartschen Band zu deutlicher wird und tiefer als das Fettgewebe zu liegen scheint. Durch wiederholte eingehende Untersuchung bei starker Flexions- und Adduktionsstellung des linken Oberschenkels läßt sich eine kleine, etwa markstückgroße, umschriebene, flache Schwellung feststellen, die unterhalb des Schenkelringes am Ansatz des M. pectineus an das Os pubis gelegen ist und sich über das Niveau der Muskulatur ein wenig knopfartig erhebt. Die Konsistenz ist prall; Druckempfindlichkeit besteht nicht nennenswert.

Nach diesem Befunde wurde sogleich zur Operation der Hernie geschritten, die in Prof. Helferichs Auftrag durch Dr. Goebell ausgeführt wurde.

Lumbalanästhesie (Stovaïn 0,04, Paranephrin Merck gtt. III, 1,2 Proz. Kochsalzlösung 1,0). Nach 10 Minuten Incision in der Längsrichtung. Nach Durchtrennung des Fettgewebes ist von einem Bruchsack nichts sichtbar. Die Fascia pectinea wird freigelegt; der Winkel zwischen ihr und dem Poupartschen Bande scheint geschlossen. Am Innenrande der Operationswunde sieht man deutlich Muskelfasern hindurchschimmern, ebenso am Außenrande, nicht aber in der Mitte, wo die Fascie verdickt erscheint. Gleichzeitig hat man den Eindruck, als wenn die Fascie in der Wunde etwas oberflächlicher zu Gesicht käme als sonst. Schlitzung der Fascia pectinea in ihrem Mittelteil in der Längsrichtung. Sofort quillt jetzt aus dem Schlitz ein runder, etwa kastaniengroßer Bruchsack heraus, während die Fascie zu beiden Seiten etwas zurücksinkt. Eröffnung des Bruchsackes unter Entleerung einer kleinen Menge Bruchwassers; die Kuppe einer tief dunkelbraunrot gefärbten Dünndarmschlinge wird in der Tiefe sichtbar. Trotz Schlitzung der Fascie bis ganz nach oben löst sich die Einklemmung nicht; sie ist nicht durch den Spalt in der Fascia pectinea, sondern durch den Schenkelring hervorgebracht. Lösung durch Einschnitt in das Poupartsche Band. Vorsichtiges Vorziehen des Darmes. Beiderseits starke Schnürfurche, besonders stark am zuführenden Ende; hier ist der eingeschnürte Darm nur etwa bleistiftdick und ist graugelb gefärbt. Erweiterung des Schnittes nach oben-außen. Unterbindung der epigastrischen Gefäße. Hervorholen der ganzen Dünndarmschlinge. Resektion des eingeklemmten, ca. 8 cm langen Darmstückes und eines Stückes des zuführenden Darmrohrs, so daß ein etwa handspannlanges Stück in Fortfall kommt. Wiedervereinigung side to side (dreifache Naht). Versenken der Nahtstelle, von der aus ein Jodoformstreifen herausgeleitet wird. Isolierung des Bruchsackes; hierbei zeigt es sich, daß der Bruch in einem Bett, das von den Fasern des M. pectineus gebildet wurde, gelegen hat, so daß seitlich von ihm die Fasern unter der Fascie lagen, während in der Mitte unter der Fascie die Bruchsackoberfläche gelegen war. Außer diesem von der Fascie bedeckten Teil war der Bruchsack ringsum von Muskulatur umgeben. Am Bruchsackhals war an seiner Hinterfläche nur so viel von der Fascia pectinea sichtbar, als dem verdickten, als Lig. pubicum Cooperi bekannten Ansatzteil entsprach. Der Spalt in der Fascia pectinea, den der Bruch zum Durchtritt benutzte, muß also unmittelbar am unteren Rande dieses Ligamentes gelegen haben. Vernähung des Peritonäums und des Bruchsackes mit Katgutnaht bis auf eine Lücke für den Jodoformstreifen. Etagennaht der Bauchwand bis auf den unteren Winkel. Nur eine Katgutknopfnaht vom Lig. pubicum Cooperi zum Lig. Poupartii zum Verschluß der Bruchpforte wird angelegt, eine weitere Naht zur Vereinigung des Einschnittes im Poupartschen Band. Steriler Verband nach Heftpflasterfixation.

Der Verlauf war durchaus glatt. Winde auf Kamillenklystier am folgenden Tage. Wundheilung ungestört. Pat. konnte am 22. VII. geheilt entlassen werden.

Über die Bedingungen, die zu der Entstehung gerade dieser Hernienform führen könnten, gibt auch unser Fall keinen weiteren Aufschluß. Man wird nicht umhin können, eine präformierte Spaltbildung in der Fascia pectinea annehmen zu müssen; denn ohne eine solche wäre der Verlauf der

Hernie vollständig unverständlich. Wir kennen solche Spaltbildungen von der Hernia epigastrica her; und auch für die Hernia cruralis externa und die Hernia cruralis intravaginalis Maydls habe ich in einer anderen Arbeit [1]) das Vorhandensein eines solchen Spaltes als wahrscheinlich hinzustellen versucht. Bei den Leichenuntersuchungen, in denen ich die Anatomie der Hernia cruralis externa verfolgte, habe ich jedesmal auch auf die Beschaffenheit der Fascia pectinea geachtet; ich habe jedoch einen Befund, der zur Erklärung der Hernia pectinea Cloquetii dienen könnte, nicht erheben können. Vielleicht führen weitere Erfahrungen zum Verständnis dieser interessanten Bruchform.

1) Die Arbeit erscheint in einer der folgenden Nummern dieser Zeitschrift.

XXVI.

Besprechung.

1.

Seydel, Lehrbuch der Kriegschirurgie. 2. Aufl. Stuttgart 1905.

Für die zweite Auflage des 1893 zuerst erschienenen Werkes sind die seitdem gesammelten experimentellen und praktischen Erfahrungen über die Wirkung des modernen Kleinkalibergeschosses maßgebend gewesen. Alle Teile sind dementsprechend sorgfältig vervollständigt, manche völlig neu bearbeitet worden, so daß der Umfang des Buches um fast 100 Seiten gewachsen ist.

Namentlich der allgemeine Teil zeigt umfangreiche Veränderungen. Im ersten Abschnitt, der über die modernen Kriegswaffen handelt, wird den modernen kleinkalibrigen Handfeuerwaffen ein breiter Raum gewidmet; aber auch die Artilleriewaffen sind ausführlicher als vordem behandelt. Der Änderung in den Anschauungen über die Mechanik der Schußverletzungen wird Rechnung getragen. Im zweiten Abschnitt, der die Einwirkung der Geschosse auf den menschlichen Körper zum Gegenstand hat, werden die Schießversuche von Kocher, v. Coler, Schjerning und Bircher, ebenso wie die reiche Kasuistik der letzten Kriege der Beschreibung zugrunde gelegt. Die Ausführungen über die Infektion von Schußwunden sind fast völlig neu entstanden; an der Hand der Experimente und der Kriegserfahrungen wird die Tatsache besonders betont, daß die Gefahr einer primären septischen Infektion von Schußwunden praktisch sehr gering ist. Die neuen Anschauungen über die Häufigkeit der Verletzung größerer Gefäße werden ausgeführt. Ein besonderer Abschnitt über die Bedeutung der Röntgentechnik für die Kriegschirurgie ist hinzugekommen; Röntgenapparate für den Feldgebrauch werden beschrieben und abgebildet. Bei dem Kapitel über Schmerzstillung wird der Infiltrationsanästhesie und der Lumbalanästhesie gedacht. Im dritten Abschnitt (Wundbehandlung und Wundkrankheiten) wird die wichtige Frage des ersten Verbandes ausführlich besprochen und die Wundbehandlungstechnik an den verschiedenen Stellen des Sanitätsdienstes im Sinne der modernen Aseptik beschrieben. Im fünften Abschnitt (Verwundetentransport) sind auch die Einrichtungen des Marinesanitätsdienstes gesondert berücksichtigt worden.

Weniger umfangreich sind die Veränderungen im speziellen Teil, nur daß die Kasuistik der letzten Kriege einen entsprechenden Platz gefunden hat. Die Kapitel über die Schußwunden des Herzens und des Unterleibes sind nach dem augenblicklichen Stande der Anschauungen neu bearbeitet worden; von besonderem Interesse sind die Ausführungen über die Indikation der Laparotomie im Felde bei Schußverletzungen der Bauchhöhle.

Dr. Axhausen-Kiel.

Anzeigen literarischer Neuigkeiten, welche der Redaktion zugeschickt worden sind:

Nordiskt Medicinskt Arkiv Kirurgi 1905, Afd. I, häft 2.

Einar Key: 3 Fälle von Rektalsarkom.

Oscar Semb: Ein Fall von solitärer Nierencyste.

Carl Manthey, Ein Fall von Schußverletzung des Gesichts.

Revue de Chirurgie No. 12, 1905; No. 1 u. 2, 1906.

Dudley Allen: Une technique chirurgicale simple et aseptique.

Terrier et Lecène: Les kystes branchiaux du cou à structure amygdalienne (5 fig.).

Broca et Herbinet: De l'ostéopsathyrosis ou fragilité osseuse dite essentielle.

Terrier et Dujarrier: De la cholérragie dans les kystes hydoatiques du foie.

Gosset: L'ulcère peptique du jéjunum après gastro-entérostomie (5 fig.).

Schwartz et Chevrier: Des lipomes ostéopériostiques.

Valence: Abscès du foie et cholérragie précoce.

Villard et Cotte: De l'hydropisie intermittente de la vésicale par obliteration du canal cystique.

Féré: Note sur une anomalie des doigts et en particulier du petit doigt dévié (2 fig.).

Le Damany, Le traitement rationnel des luxations congénitales de la hanche (27 fig.).

Loison: Les abscès du foie d'origine coloniale (à suivre).

Archives provinciales de Chirurgie No. 12, 1905; No. 1, 1906.

Vincent: Kystes congénitaux multiples du crâne; communication de l'un d'eux avec la cavité cranienne. Exstirpation suivie d'écoulement prolongé du liquide cephalorachidienne. Guérison (3 fig.).

onprofit: Traitement chirurgical des affections bénignes de l'estomac (Suite).

Pauchet: Les gants en chirurgie (1 fig.).

Calot: Diagnostic de la luxation de la hanche chez les enfants de 1 an $^1/_2$ à 6 ans.

Variétés: Une nouvelle opération sur le cholédoque; la cholédochoplastie.

Mencière: Contribution à l'étude des opérations chirurgicales orthopédiques applicables aux déviations et difformités d'origine paralytique (32 fig.) (à suivre).

Monprofit: Résultats et indications de la gastrectomie (8 fig.).

Labouré: Du drainage chirurgical de l'ethmoide et du spénoide (1 fig.).

Revue Française de Médecine et de Chirurgie No. 48, 49, 50, 51, 1905; No. 1, 2, 3, 1906.

Delore et Leriche: Leiomyome malin de l'estomac.

Reclus: Traitement de l'hydrocèle vaginale.

Martin: Phlegmon de l'amygdale et diphtérie. Leurs rélations.

Juy: Contribution au traitement des pyélonéphrites infectieuses.

Reclus: Les épithéliomas en surface des muqueuses leucoplastiques.
Ley: La ponction lombaire chez l'enfant.

The St. Paul Medical Journal No. 12, 1905; No. 2, 1906.
Courtney: Difficulties of diagnosis of diseases located in the epigastric region.
King: Fracture of the clavicle.
Thomas: Surgical technique.

Archivio di Ortopedia, fasc. 6, 1905.
Anzilotti: Sui tumori primitivi della rotula e sulla resezione di essa.
Ferrarini, Sopra la funzione dei muscoli immobilizzati. Considerazioni e conclusioni (4 tabelle, 27 grafiche).

Archives internationales de Chirurgie Vol. II, fasc. 5, 1906.
Zimmermann, Beiträge zum Entstehungsmechanismus des mediastinalen Emphysems und Pneumothorax.
Parascandolo e de Meis: La botriomicosi.

American Journal of Surgery No. 5, Dec. 1905; No. 1, 2, Jan., Febr. 1906.
Gessner: Nerve blocking to prevent amputation shock; illustrative reports of two thigh amputations.
Moran: Umbilical cord hernia.
Hauswirth: Cervical rib; report of a case.
Butler: Some reflections upon inguinal hernia.
Chambers: Insanity a symptom of old fracture of skule; Operation. Recovery.
Guiteras: Exstrophy of the bladder; Operation. Result.
Tuttle: The office treatment of rectal diseases and its limitations.
Sexton: Some observations on abscess of the liver.

La Clinica chirurgica No. 11, 12, 1905; No. 1, 1906.
Carpi: Studio sulla formola ematologica in 122 casi di affezioni chirurgiche.
Francini: Emangiosarcoma periteliale del perineo.
Razzaboni: Contributo alla topografia minuta della prostata in rapporto all' uretra e ai dotti eiaculatori.
Ghedini: Contributo alle estese resezioni ed esclusioni dell' intestino.
Conforti: Contributo alla patologia degli emangiomi semplici ed ipertrofici.
Baronio: Contributo allo studio delle lesioni traumatiche dei nerfi periferici.
Aievoli: Contributo allo studio delle cisti congenite lungo il rafe genitale dell' uomo.
Bastianelli: Mixosarcoma del rene destro in giovinetto di 14 anni asportato colla nefrectomia ideale transperitoneale.
Crosti: Resezione periferica totale del nervo mascellare.

Chirurgia dell' ulcera gastrica e dei postumi della medesima. Von Mario Donati, Verlag von Carlo Clausen, Torino 1905.
Eine 348 Seiten umfassende klinisch-statistische Abhandlung über das obige Thema.

Die Verhandlungen des fünften Nordischen Kongresses für innere Medizin zu Stockholm, den 29.—31. August 1904, herausgegeben von Oberarzt Dr. Köster, sind erschienen. Baum-Kiel.

GENERAL-REGISTER

DER

DEUTSCHEN ZEITSCHRIFT FÜR CHIRURGIE

BAND LXXI—LXXX.

I. AUTORENREGISTER.

(Bespr. = Besprechung. — Die fettgedruckten Zahlen bedeuten die Bände, die einfach gedruckten die Seiten.)

A.

Albarran, J., **79**: Exploration des fonctions rénales (Bespr.) 614.
Albarran, J. u. **Imbert,** L., **71**: Les tumeurs du rein (Bespr.) 617.
Albers-Schönberg, H., **71**: Die Röntgentechnik (Bespr.) 618.
Albrecht, Paul, **72**: Arbeiten aus dem Gebiete der klin. Chirurgie (Bespr.) 618.
Alessandri, Robert, **79**: Neues operativ-autoplastisches Verfahren bei narbiger Kieferklemme 548.
Arregger, Josef, **71**: Beitrag zur Kenntnis der zentralen Luxation des Oberschenkels im Hüftgelenk 487.
Aulhorn, Ernst, **77**: Luxation im Carpometacarpalgelenk des Daumens und Luxationsfraktur des Daumenmetacarpus (Bennetsche Fraktur) 227.
Axhausen, **75**: Ätiologie der gutartigen Pylorusstenose durch Leberechinococcus 77. — **78**: Lokaler Tetanus beim Menschen 265.

B.

Babes, Viktor, **80**: Beobachtungen über Riesenzellen (Bespr.) 592.
Bähr, Ferd., **73**: Heilungsresultate bei Unterschenkelbrüchen in der Unfallversicherung 63.
Baradulin, M., **79**: Fall von kryptogenem Abszeß der Bursa omentalis 309.
v. Bardeleben u. **Häckel,** **73**: Atlas der topograph. Anatomie des Menschen (Bespr.) 567.
Bardenheuer, **72**: Behandlung der subkutanen Frakturen mittelst Extension im Gegensatz zur Nahtanlegung und zum Kontentivverband (Bespr.) 618.
Bardenheuer u. **Graessner,** **80**: Technik der Extensionsverbände bei Behandlung der Frakturen und Luxationen der Extremitäten (Bespr.) 399.
Barraud, S., **74**: Extremitätengangrän im jugendlichen Alter nach Infektionskrankheiten 237.
Bartsch, **71**: Bis der Arzt kommt (Bespr.) 614.
Bauer, W., **72**: Drucknekrosen bei kongenitalem Klumpfuß 325.
Bayer, Josef, **71**: Spiralbrüche an der oberen Extremität 204.
Beck, **78**: Wert des Röntgenverfahrens in der Chirurgie (Bespr.) 302.

Beck, Karl, 73: Neues rhinoplastisches Verfahren 287. — 74: Technik der Dislozierung der Harnröhre bei Hypospadie und anderen Defekten und Verletzungen der Harnröhre 138.
Bennecke, 71: Operationsübungen an der Leiche (Bespr.) 614.
Berg, Georg, 71: Technik der Lithotripsie; Übersetzung der Vorlesungen von F. Guyon (Bespr.) 611.
Bergmann (Essen), 79: Subluxation des zweiten Keilbeins 598. — 80: Kahnbeinbrüche der Fußwurzel 199.
Bering, F., 72: Bemerkungen über diagnostische Irrtümer bei Durchleuchtung mit Röntgenstrahlen nebst Beitrag zur Kenntnis der Fibulafrakturen 335.
Bernhard, O., 78: Offene Wundbehandlung und Transplantation 573.
Bertelsmann, 72: Die Allgemeininfektion bei chirurg. Infektionskrankheiten 209.
Beyer, C., 72: Zusammentreffen von Gallensteinkolik und Leberechinococcus 71.
Bier, August, 79: Bemerkungen zu Katzensteins Arbeit „Über Entstehung und Wesen des arteriellen Kollateralkreislaufs" 90.
Blau, Otto, 72: Fünfzehn Kahnbeinbrüche (Fractura ossis navicularis carpi) 445.
Blecher (Brandenburg), 74: Entstehung der Fußgeschwulst (Entgegnung an Momburg) 356. — 77: Infraktionen und Frakturen des Schenkelhalses bei Jugendlichen 302. — 78: Behandlung der myelogenen Sarkome der langen Röhrenknochen 597.
Bockenheimer, Ph. u. **Frohse**, Fritz, 76: Atlas typischer chirurgischer Operationen (Bespr.) 293; 77, 319.
Bode, Otto, 78: Kontusionsexostosen des Oberschenkelknochens (Myositis ossificans) 546.
Bonheim, Paul, 75: Heilungsresultate bei Peritonitis diffusa im Anschluß an akut in die Bauchhöhle perforiertes Magen- oder Duodenalulcus 389.
Borchard (Posen), 72: Knochen- und Gelenkerkrankungen bei der Syringomyelie 513.
Borrmann, Robert, 76: Statistik und Kasuistik über 290 histologisch untersuchte Hautcarcinome 404.
Borst, M., 72: Die Lehre von den Geschwülsten mit einem mikroskop. Atlas (Bespr.) 347.
Braun, Heinr., 74: Weiterer Beitrag zur Kenntnis der Stauungsblutungen nach Rumpfkompression 411. — 76: Durch Lage- und Gestaltveränderung des Colon bedingter Darmverschluß 540.
Brüning, A., 72: Zur Lehre von der blutigen Reposition veralteter Hüftluxationen 407. — 77: Zur Frage der Choledochotomie 325. — 80: Zur Frage der Resektion des carcinomatösen Magens 96.
v. Brunn, Walter, 73: Experimentelle Beiträge zur Harnblasenplastik 90. — 75: Weitere Untersuchungen über die Vereiterung tuberkulöser Gewebe 319. — 77: Tuberkulose des Hodens und Nebenhodens 235.
Büdinger, 78: Die Einwilligung zu ärztl. Eingriffen (Bespr.) 303.
Bunge, 79: Die Talma-Drummondsche Operation; ihre Indikation, Technik und die bisher erzielten Resultate (Bespr.) 613.
v. Burckhardt, H., 74: Exstirpation eines großen Myxofibrolipoms der Milzligamente mit gleichzeitiger Exstirpation der Milz 365.
Burkhardt, L., 79: Experimentelle Studien über Lebensdauer und Lebensfähigkeit der Epidermiszellen; zugleich ein Beitrag zur Lehre von der Hauttransplantation 216.
Busch, Ludw., 74: Enterostomie bei Darmverschluß durch Peritonitis 215.
Busse u. **Blecher**, 73: Myositis ossificans 388.

C.

Calot, 75: Technique du traitement de la Coxalgie (Bespr.) 374.
Campiche, Paul, 80: Die bisherigen Resultate der verschiedenen operativen Eingriffe bei Cöcumtuberkulose und Appendicitis tuberculosa — eine vergleichende Zusammenstellung 495.

Cathelin, Fernand, 71: Le Cloisonnement vesical et la Division des Urines (Bespr.) 616. — 72: Die epiduralen Injektionen durch Punktion des Sakralkanals und ihre Anwendung bei den Erkrankungen der Harnwege (übersetzt von A. Strauss; Bespr.) 344.
Chiari, 72: Die Krankheiten des Rachens (Bespr.) 348. — 78: Die Krankheiten des Kehlkopfs und der Luftröhre (Bespr.) 303.
Creite (Göttingen), 79: Peniscarcinom bei einem 2jährigen Kinde 299.
Czerny, V., 71: M. J. v. Chelius, C. O. Weber und Gustav Simon (Bespr.) 613. Entwicklung der Chirurgie während des 19. Jahrhunderts und ihre Beziehung zum Unterricht (Bespr.) 614.

D.

Daiches, Polina, 75: Endresultate der Radikaloperation von Hernien, speziell der Inguinalhernien 82.
Damianos, Nikolaus, 71: Operative Behandlung der Tuberkulose des Ellbogengelenks 288. — 75: Über aufsteigende Darmeinstülpung 439. — 80: Stieldrehung der Adnexe in Leistenbrüchen im frühen Kindesalter 228.
Deetz, Eduard, 74: Luxatio pedis sub talo nach vorn mit Talusfraktur 581. — 79: Extraperitoneale Pfählungsverletzung mit Blasen-Mastdarmfistel; Epicystotomie am 3. Tage 322.
Dessauer u. **Wiesner,** 79: Röntgenographie (Bespr.) 613.
Deutschländer, Karl, 73: Beurteilung der unblutigen Reposition der angeborenen Hüftverrenkungen 1.
Dietel (Chemnitz), 71: Bildung tragfähiger Amputationsstümpfe durch Deckung der Tibiasägefläche mit der Achillessehne 515.
Dietze, A., 73: Chylothorax traumaticus 450.
Döring, Hans, 77: Zur Lehre von der idiopathischen Osteopsathyrose 284.
Dollinger, Julius, 72: Subkutane Entfernung der tuberkulösen Lymphdrüsen des Halses, des Nackens, der Präauricular- und Submaxillargegend 41.
Donath, B., 71: Einrichtungen zur Erzeugung der Röntgenstrahlen (Bespr.) 610.
Dreesmann (Cöln), 75: Radikaloperation der chron. Kieferhöhleneiterung 432.
Dreist, Karl. 71: Ligatur und Kompression der Art. iliaca communis 5.

E.

Edebohls, George M., 76: The Surgical Treatment of Brights Disease (Bespr.) 590.
Enderlen, 74: Beitrag zur temporären Aufklappung beider Oberkiefer nach Kocher 517.
Engels, E., 78: Die Desinfektion der Hände (Bespr.) 607.
Englisch, Jos., 79: Fremdkörper der männlichen Harnröhre und Blase 127.
Ewald, Paul, 80: Ätiologie der angeborenen Hüftgelenksverrenkung 366.
Exner, Alfr., 75: Über die bisherigen Dauerresultate nach Radiumbehandlung von Carcinomen 379.
Exner, Alf. u. **Syweck,** Karl, 78: Über die Wirksamkeit des Cholins 521.

F.

Faltin, R., 71: Kasuistische Beiträge zur Pathologie und Therapie des Volvulus des Cöcum 355.
Faraboeuf, L. H., 80: Les vaisseaux sanguins des organes génito-urinaires du perinée et du pelvis 207.
Fehre (Leipzig), 78: Zwei Fälle von Volvulus des Meckelschen Divertikels 169.
Fessler, Julius, 78: Die Lagerung des N. radialis bei Oberarmbrüchen der Diaphyse 60.
Finsterer, J., 80: Harnblasensteine 414.

Fischer, Georg, 73: Luxation der Keilbeine 438. — 74: Luxation des I. Metatarsalknochens 55.
Fischer, H., 80: Leitfaden der kriegschirurg. Operations- und Verbandstechnik (Bespr.) 400.
Forgue, Emile, 75: Freilegung des hinteren Abschnittes der Urethra vor der Prostata ohne Leitsonde bei der Urethrotomia externa 411.
Frank, Kurt, 77: Zur Kenntnis der kongenitalen Sakraltumoren 368.
Franke (Altona), 78: Zur Frage der Kontagiosität des Erysipels 182.
Fridberg, P. 73: Diagnostische Irrtümer bei der Leistendrüsentuberkulose 540.
v. **Friedländer**, Friedr., 73: Tuberkulöse Osteomyelitis der Diaphysen langer Röhrenknochen 249.
v. **Frisch**, A. u. **Zuckerkandl**, O., 74: Handbuch der Urologie (Bespr.) 361.

G.

Gant, Samuel Goodwin, 76: Die Krankheiten des Mastdarms und des Afters (Bespr.) 82.
Gaugele, Karl, 73: Ovarialhernien mit Stieltorsion 216.
Gebhart, Ernst, 74: Die Enterostomie in der Prophylaxe und Therapie der Peritonitis 20.
Georgi, Curt 73: Behandlung variköser Unterschenkelgeschwüre 546.
Gerber, E., 75: Erstickung infolge Durchbruchs einer kompakten verkästen Lymphdrüse in die Trachea 361.
Glimm, P., 80: Zur Ätiologie tumorverdächtiger Cysten der langen Röhrenknochen 476.
Gocht, Herm., 72: Handbuch der Röntgenlehre (Bespr.) 345.
Göbel, Karl, 75: Lipomatosis des Hypopharynx (Cavum pharyngo-laryngeum, ihre Beziehungen zu den sogen. Ösophaguspolypen und den tiefgelegenen Halslipomen 196. — 78: Zur Frage der Strumametastasen 300.
Göbell, Rudolf, 77: Erfolgreiche Resektion von 3 m Ileum wegen Volvulus und innerer Einklemmung 608. — 78: Behandlung der narbigen Larynx- und Trachealstenose 578.
Grashey, R., 79: Atlas typischer Röntgenbilder vom normalen Menschen (Bespr.) 326.
v. **Greyerz**, W., 77: Über die oberhalb von Dickdarmverengerungen auftretenden Darmgeschwüre 57.
Grisson, H., 75: Hyperemesis lactentium (Meinhard Schmidt) oder kongenitale Pylorustenose durch Operation geheilt 107. Operative Behandlung des Stauungsascites durch Herstellung eines Kollateralkreislaufes (Talmasche Operation) 358.
Grüder (Berlin), 72: Beitrag zur Entstehung der freien Gelenkkörper durch Osteochondritis dissecans nach König 328.
Grunert (Magdeburg), 71: Aneurysma der Arteria hepatica 158. — 72: Behandlung penetrierender Brustwunden; ein Fall von Lungennaht 100. — 76: Pathologische Frakturen (Spontanfrakturen) 254.
Gutzeit, 73: Beitrag zur operativen Behandlung des Nabelschnurbruches 49.
v. **Györy**, Tiberius, 80: Semmelweis' gesammelte Werke (Bespr.) 591.

H.

Hahn, Felix 74: Endresultate der Radikaloperationen der Unterleibsbrüche 122.
Haim, Emil, 74: Luxation des Ulnaris 96. — 79: Über penetrierende Thoraxverletzungen 269.
Hamdi (Constantinopel), 79: Magen als Inhalt einer rechtsseit. Zwerchfellhernie mit sekundärer Ausstülpung nach der Bauchhöhle zu, eine rechtsseitige Pyonephrose vortäuschend 313.
Hartmann, Henri, 74: Organes Génito-urinaires de l'Homme (Bespr,) 362.

Hartmann, Otto, 71: Einige ösophagoskopische Fälle 594. — 72: Seltener Fall von primärer Typhlitis mit sekundärer Epityphlitis 318.
Heidenhain, L., 76: Chronische Inkarzeration des Magens in einer angeborenen Zwerchfellhernie, durch Laparotomie geheilt, mit Bemerkungen über die Möglichkeit einer Resektion des Cardiacarcinoms 394. — 77: Zur Operation der Carcinome in der Gegend der Tonsillen 1.
Heine, B., 72: Operationen am Ohr (Bespr.) 344.
Heineke, H., 78: Experimentelle Untersuchungen über die Einwirkung der Röntgenstrahlen auf das Knochenmark nebst Bemerkungen über die Röntgentherapie der Leukämie und Pseudoleukämie und des Sarkoms 196.
Heineke, H. u. **Löwen**, A., 80: Experimentelle Untersuchungen und klin. Erfahrungen über die Verwertbarkeit von Novokain für die örtliche Anästhesie 180.
Helmberger, A. u. **Martina**, A., 74: Experimentelle Untersuchungen über die Durchgängigkeit des Darms für Bakterien 527.
Hennig (Kiel) 75: Subperiostale Frakturen, ihre klin. Diagnose und Erkennung im Röntgenbild 262.
Herhold (Altona), 72: Beitrag zur Kiefertuberkulose 95.
Herman, M. W., 73: Über Nierenspaltung 137.
Hermes (Berlin), 77: Spontanabstoßung einer Darminvagination 27.
Hessing, Fr. u. **Hasslauer**, 71: Orthopädische Therapie (Bespr.) 614.
Heusner, 80: Zur Behandlung der Knochenbrüche 401
Hildebrand, **Scholz** u. **Wieting**, 71: Stereoskopische Röntgenbilder (Bespr.) 612.
Hildebrandt, 72: Diabetische Extremitätengangrän 351.
Hitzig, E., 71: Physiologische und klinische Untersuchungen über das Gehirn (Bespr.) 186.
Hoffa, A., 74: Lehrbuch der Frakturen und Luxationen (Bespr.) 186.
Hoffa u. **Blencke**, 80: Die orthopädische Literatur (Bespr.) 593.
Holländer, E., 71: Die Medizin in der klass. Malerei (Bespr.) 613. — 80: Die Karikatur und Satire in der Medizin (Bespr.) 589.
Holzknecht, G. u. **Grünfeld**, Rich. L., 73: Die Fremdkörperentfernung bei wechselndem Röntgen- und Tageslicht als Grundlage der Lehre von den radioskopischen Operationen 552. — 74: Nachtrag zu „Fremdkörperentfernung bei wechselndem Röntgen- und Tageslicht etc." 185.
Honigmann, Franz, 80: Zur Kenntnis der traumatischen Pankreascysten 19.
Huguenin, B., 73: Kasuistisches und Kritisches zur Lehre des Carcinoms der Schilddrüse 104.
Huguier, Alphonse, 80: Ancien interne lauréat des hôpitaux de Paris etc.; Traitement des ankyloses par la resection orthopédique et l'interposition musculaire (Bespr.) 590.

J.

Jacobsthal, H., 75: Deformität des Vorderarms bei erworbenem Radiusdefekt 554.
Jaffe, 77: Stellt die Bottinische Operation einen Fortschritt in der Behandlung der chron. Urinretention bei Prostatikern dar? (Bespr.) 318.
Jenckel, Adolf, 72: Zur Kenntnis der Rotzinfektion beim Menschen 130. — 78: Zur Kasuistik der tödlichen reflektorischen Anurie nach Nephrektomie wegen einseitiger Nierentuberkulose 593.
v. **Illyés**, G., 76: Über den therapeutischen Ureterkatheterismus 33.
Joachimsthal (Berlin), 76: Handbuch der orthopädischen Chirurgie (Bespr.) 81.
Ito, H. u. **Asahara**, S., 78: Operative Behandlung der intrakapsulären Schenkelhalsfrakturen 121. — 80: Beitrag zur totalen resp. subtotalen Exstirpation des carcinomatösen Magens 135.
Ito, H. u. **Kunika**, H., 73: Kombinierte Exstirpation der hochsitzenden resp. hoch hinaufreichenden Mastdarmcarcinome bei Männern 229.

K.

Kappeler, O. **72**: Stichschnittwunde des linken Vorhofs; Herznahl; Heilung 603.
Karewski, F., **72**: Moderne ärztl. Bibliothek (Bespr.) 348.
Katzenstein, M., **77**: Entstehung und Wesen des arteriellen Kollateralkreislaufs 189; **80** (eine Entgegnung an Herrn Prof. Bier), 394.
Kaufmann, **74**: Lehrbuch der speziellen patholog. Anatomie (Bespr.) 363.
Kaufmann, E. u. **Ruppanner,** E., **80**: Beiträge zur Geschwulstlehre. I. Über die alveolären Geschwülste der Glandula carotica 259.
Kehr, **75**: Bericht über 137 Gallensteinoperationen (Bespr.) 375.
Kehrer, A., **71**: F. A. May und die beiden Naegele (Bespr.) 613.
Keller, Karl, **74**: Zur Kasuistik und Histologie der cavernösen Muskelangiome 574.
Kempf, Fr., **73**: Ursache und Behandlung des Caput obstipum musculare 351.
Kirstein (Königsberg i. Pr.), **80**: Fall von subkutaner Mastdarmabreißung durch Überfahren 586.
Klapp, Rudolf, **71**: Experimentelle Beiträge zur Kenntnis der Wirkung der Nebennierenpräparate 187. — **74**: Behandlung der Hydrocele nach neuem Verfahren 354. — **79**: Anwendung der mobilisierenden Wirkung der Hyperämie auf skoliotische Versteifungen 543.
Klar, Max M., **73**: Fall von Luxatio claviculae supraspinata 282.
Klausner, F., **80**: Psychisches Verhalten des Arztes und Patienten vor, bei und nach der Operation (Bespr.) 490. Mißbildungen der menschlichen Gliedmassen (Bespr.) 591.
Klemm, Paul, **75**: Zur Frage der Sterilität der Haut 503.
Klose, Bernhard, **72**: Radiographie eines durch das Cystokop diagnostizierten Falles von kompleter Ureterenverdoppelung 613.
Knapp, A., **80**: Geschwülste des rechten und linken Schläfenlappens (Bespr.) 398.
Knoll, W., **80**: Zur Pathologie des Carcinoms der weiblichen Urethra 461.
Köhler, Alban, **80**: Die normale und patholog. Anatomie des Hüftgelenks und Oberschenkels in röntgenographischer Darstellung (Bespr.) 592.
Kohl, Hans, **77**: Eine besondere Form der Infraktion: die Faltung der Knochencorticalis 383.
Kraemer, C., **79**: Nachbehandlung der chirurgischen Tuberkulose 565.
Kraft u. **Wiesner,** **80**: Archiv für physikalische Medizin und mediz. Technik (Bespr.) 594.
Kreuter, Erwin, **72**: Bursitis subdeltoides 136. — **73**: Erwiderung auf Langemaks Entgegnung betr. Bursitis subdeltoidea 566. — **79**: Angeborene Verschließungen und Verengerungen des Darmkanals im Lichte der Entwicklungsgeschichte 1.
Krogius, Ali, **73**: Beitrag zur Kenntnis von Pagets „disease of the nipple" 165. — **78**: Frühoperation bei akuter Appendicitis 307.
Küster, H., **71**: Eigenartige bindegewebige Neubildung der Hohlhand 326. — **72**: Beitrag zur pathol. Anatomie der Cysten am Pankreas 117.
Kuhn, Franz, **76**: Perorale Tubagen mit und ohne Druck 148. — **78**: Perorale Intubation mit Überdrucknarkose 467.
Kurzwelly, Ludw,, **78**: Medullaranästhesie mittelst Cocain-Suprarenin 142.
Kutner, **72**: Zeitschr. für ärztl. Fortbildung (Bespr.) 348.

L.

Labhardt, Alf. u. **Saltykow,** S., **74**: Fall von ungewöhnlich großem sekundären Lebertumor bei atypischem Schilddrüsencarcinom 375.
Laehr, Heinr., **71**: Schweizerhof. Dritter Bericht, 50 Jahre nach seiner Gründung am 17. XII. 1853 (Bespr.) 410.
Läwen, A., **74**: Experimentelle Untersuchungen über die Gefäßwirkung von Suprarenin in Verbindung mit örtlich anästhesierenden Mitteln 163. — **75**: Beziehungen der Enchondrome zu den multiplen cartilaginären Exostosen 14. — **79**: Plastische Operationen am Nierenbecken bei Hydronephrose 99.

Landow, M., 79: Pathologie und Chirurgie der Osteomyelitis gummosa der langen Röhrenknochen 508.
Langemak, 73: Bemerkungen zur Arbeit von Kreuter: „Ein Fall von Bursitis subdeltoidea" — eine Entgegnung 563.
Lannelongue, O. M., 80: Leçons de chimique chirurgicale 207.
Lapointe, André, 72: La torsion du cordon spermatique et l'infarctus hémorrhagique du testicule (Bespr.) 619.
Lauenstein, C., 77: „Zwei Dünndarmschlingen" im eingeklemmten Bruch 581. — 78: Zur Kenntnis der Fractura capituli humeri (Eminentiae capitatae) 531.
Lauenstein, C. u. **Revenstorf**, H., 77: Entstehung der Schleimhautblutungen nach operativ entfernten Wurmforsätzen 40.
Ledderhose, G., 71: Regeneration der unterbundenen Saphena 401. — 79: Nekrolog über Fritz Fischer 595.
Lenhartz, H., 74: Mikroskopie und Chemie am Krankenbett (Bespr.) 186. — 76: Jahrbücher der Hamburger Staatskrankenanstalten (8. Bd.; Bespr.) 81.
Lennander, K. G., 73: Weitere Beobachtungen über Sensibilität in Organ und Gewebe und über lokale Anästhesie 297.
Le Nouëne, L.. 71: Du Traitement chirurgical des Néphrites (Bespr.) 609.
Leonhardt, W., 71: Experimente und Studien zur Hirndruckfrage 35.
Lexer, E., 73: Lehrbuch der speziellen Chirurgie (Bespr.) 294.
Lessing, 74: Behandlung des eingeklemmten Bruchs 189.
Leser, E., 73: Lehrbuch der allgemeinen Chirurgie (Bespr.) 293; 79, 327.
v. **Leyden** u. **Goldscheider**, 74: Die Erkrankungen des Rückenmarks und der Medulla oblongata (Bespr.) 601.
Linck, Alfr. 75: Pyonephrose bei Verdoppelung der rechten Niere 51.
Linnartz (Cöln), 78: Rollenapparat zur Extensionsbehandlung 294.
Löwe, Ludw., 80: Zur Chirurgie der Nase (Bespr.) 591.
Lorenz, Hans, 77: Beitrag zur Lehre von der Invagination 7. — 79: Wert der Mobilisierung des Duodenum bei Operationen wegen Steinen in den tiefen Gallenwegen 337.
Lossen, Herm., 76: Die Bluterfamilie Mampel in Kirchheim bei Heidelberg (2. Bericht) 1.
Lücke, R., 73: Sklerodermie mit Muskelatrophien und Symptomen der Raynaudschen Krankheit 198. — 80: Die extraperitoneale Blasenhernie 574.

M.

Madelung (Strassburg i./E.). 71: Über intraperitoneale Digitalkompression von Beckenblutgefäßen 1.
Maeder (Posen), 79: Fall geheilter traumatischer intra- und extraperitonealer Blasenruptur 317.
Magnus, F., 78: Totale kongenitale Luxation der Kniegelenke bei drei Geschwistern 555.
Mankiewicz, O., 77: Das Kunstbuch über den Steinschnitt von Georg Bartisch (Bespr.) 319.
Manz, O., 75: Die chirurgischen Untersuchungsarten (Bespr.) 113.
Marchesie, 79: Pathologie, Diagnostik u. Therapie des schnellenden Fingers 364.
Marcuse, J., 71: Bedeutung des Etappenverbandes in der Behandlung der seitl. Rückgratsverkrümmungen, besonders der habituellen Skoliose 381.
Martin, A., 73: Diagnostik der Bauchgeschwülste (Besp.) 293.
Martin, Max, 77: Die Anästhesie in der ärztl. Praxis (Bespr.) 318.
Martin, Bleibtreu u. Architekt **Ludwig**, 71: Das evangelische Krankenhaus Cöln (Bespr.) 613.
Martina, A., 71: Behandlung der Hypospadie nach der Beckschen Methode 179. Exstirpation eines Beckenmelanoms 582. — 75: Beitrag zur Entstehung der periherniösen Phlegmone 281. — 78: Zur Behandlung des Pleuraempyems 583. — 79: Heilung eines Falles von peniscrotaler Hypospadie nach der ersten Beckschen Methode 306. — 80: Kongenitale sacrococcygeale Fisteln 354.

Matsuoka, M., 72: Zur Lehre von der fötalen Knochenerkrankung 428. — 73: Knochenresorption durch maligne Geschwülste 204. — 74: Beitrag zur Lehre von dem Adamantinom 594. — 77: Zur Lehre vom osteoplastischen Carcinom 389.
Matti, Herm., 77: Zur Chirurgie des Magenkrebses (Resektionen und deren Resultate hinsichtlich Radikalheilung und Wiederherstellung der Magenfunktion) 99.
Meixner, Karl, 78: Zwei Fälle von Struma baseos linguae 1.
Meyer, L., 76: Darmverengerungen nach unblutiger oder blutiger Reposition eingeklemmter Brüche 297.
Michaelis, Rud., 77: Operative Behandlung der Perityphlitis 424.
v. **Mikulicz** und Frau **Tomasczewski**, 74: Orthopädische Gymnastik gegen Rückgratsverkrümmung und schlechte Körperhaltung (Bespr.) 187.
Miller, 71: Manuale für Untersuchung und Begutachtung Unfallverletzter und Invalider; Heft 3 u. 4; Heft 5 u. 6 S. 611.
Milner, Rich., 76: Die sogen. Stauungsblutungen infolge Überdrucks im Rumpf und dessen verschiedene Ursachen 85; Nachtrag hierzu 585.
Minnich, W., 75: Das Kropfherz und die Beziehungen der Schilddrüsenerkrankungen zum Kreislaufapparat (Bespr.) 372.
Mintz, W., 73: Operativ geheilte traumatische Zwerchfellhernie 290.
Mohrmann, 78: Fall von Atresia duodeni congenita 586.
Momburg, 73: Entstehungsursache der Fußgeschwulst 425.
Monod et Vanvers, 71: Traité de technique operatoire (Bespr.) 612.
Mori, M. (Japan), 73: Eine experimentelle Arbeit über die Ätiologie der Perityphlitis 123. — 74: Verhalten des Blutdrucks bei der Lumbalanästhesie 173. — 76: Experimentelle Untersuchungen über Knorpelregeneration 220.
v. **Mosetig-Moorhof**, 71: Erfahrungen mit der Jodoformknochenplombe 419.
Müller, Benno, 79: Parisol, ein neues Antisepticum und Desodorans 602.

N.

Nadler, Robert, 74: Stieldrehung eines soliden Ovarialtumors. Schwere peritonitische Reizung. Exstirpation. Heilung 350. Myositis ossificans traumatica mit spontanem Zurückgang der Muskelverknöcherungen 427.
Nast-Kolb, A., 74: Beiträge zur Hirnchirurgie 394.
v. **Navratil**, Desider, 75: Heilung der Ösophagotrachealfisteln (eine neuere Ösophagusnaht) 467.
Neck (Chemnitz), 71: Operativ behandelte Fälle von Perforation der steinhaltigen Gallenblase in die freie Bauchhöhle 334.
Neumann, Alfr., 74: Diagnose der Pankreaserkrankungen 298. Weg zum vesikalen Ureterende beim Manne 312.
Nösske, Hans, 72: Zur Wertschätzung der Jejunostomie nebst Bemerkungen über die Gastroenterostomie 1.

O.

Oertel, 74: Narkosen mit dem Roth-Drägerschen Sauerstoff-Chloroformnarkosenapparat 320.
Ohl, 72: Beiträge zur Frage der Choledocho-Duodenostomia interna 83.
Otz, Viktor, 72: Experimentelle Untersuchungen zur Genese der Sternumfraktur bei Wirbelfrakturen 387.

P.

Payr, E., 75: Mobilisierung des Duodenum nach Kocher zur Entfernung retroduodenal liegender Choledochussteine 1.
Pels-Leusden, Friedr., 72: Hammerdarm nach Bauchfelltuberkulose. Doppelter Darmprolaps aus einer Nabeldarmfistel 309.

Perthes, G., 77: Nervenregeneration nach Extraktion von Nerven wegen Trigeminusneuralgie 401.
Pochhammer (Greifswald), 80: Pathologischer Befund bei „Fußsohlenschmerz" (Mortonsche Krankheit) 320.
Ponfick, 79: Topographischer Atlas der med.-chirurg. Diagnostik (Bespr.) 328.
Port, J., 73: Kriegsverbandschule (Bespr.) 294.
Pousson, A., 75: Traitement chirurgical des Néphrites Médicales (Bespr.) 373.
Preiswerk, 71: Lehrbuch und Atlas der Zahnheilkunde mit Einschluß der Mundkrankheiten (Bespr.) 612.
Profé, Alice, 75: Über die bei operativer Behandlung von Hirntumoren auftretenden Hirnhernien (Bespr.) 371.
Püschmann, 72: Fall von Darmcysten 109.

R.

Reichel (Chemnitz), 75: Beitrag zur Harnröhrenplastik 422.
Reismann (Haspe), 74: Epiphysenbruch des Femur im Kniegelenk 210.
Reissig, 71: Das ärztl. Handbuch für Gesunde und Kranke (Bespr.) 614.
Richter, Johannes, 77: Zur Kenntnis der traumatischen Luxationen des Fußes im Talocruralgelenk 246.
Riechelmann, W., 74: Situs viscerum inversus abdominis 345.
Riedel (Jena), 79; Die Reposition der Luxatio obturatoria durch Ruck nach außen 331.
Rieder-Pascha, R., 73: Für die Türkei (Reorganisation der türk. Militär-Medizinschule) (Bespr.) 567.
Riethus, O., 74: Beitrag zur Kasuistik und Therapie der Struma lingualis 149.
Rigaux, C., 72: De la torsion spontanée du cordon spermatique (Bespr.) 619.
Risa (Konstantinopel), 78: Durch Stichverletzung erzeugtes Aneurysma arteriovenosum zwischen Vena anonyma und Art. subclavia sin. mit Vagusverletzung 291.
Ritter, Karl, 79: Neubildung von Lymphdrüsen beim Mammacarcinom 260.
Röpke, W., 71: Hallux valgus 137.
Rogatsch, 72: Neue Heilanstalt für Unfallverletzte in Breslau (Bespr.) 622.
Roskoschny, Friedr., 76: Angeborene vererbte Verbildung beider Knie- und Ellenbogengelenke 569.
Rothfuchs, R., 77: Schuß durch die linke Herzkammer; Herznaht; Tod durch Peritonitis 603.
de Rouville, H., 71: Consultations sur les maladies des voies urinaires à l'usage des Practiciens (Bespr.) 615.
Ruge, Ernst, 80: Infektiöses Aneurysma der linken Koronararterie als Teilerscheinung einer Septicopyämie nach Osteomyelitis acuta infectiosa femoris 150.
Rumpel, O., 71: Diagnose der Nierensteine mit Hilfe neuerer Untersuchungsmethoden (Bespr.) 612.
Ruprecht, M., 75: Über Starkstromanlage und elektro-mediz. Anschlußapparate mit besonderer Berücksichtigung neuer Gleichstromformer für Galvanokaustik (Bespr.) 371.

S.

Sachs, A., 75: Seltener Fall von Tibiafraktur (Absprengungsfraktur aus dem distalen Ende der vorderen Tibiakante) 365.
Sandelin, E., 76: Cheiloplastik bei totalem Verlust der Unterlippe; Kombination der Morganschen „Visirplastik" mit Schulténs Schleimhaut-Muskelplastik 57.
Schambacher, A., 80: Anatomisches über „Pagets disease of the nipple" 332.
Schanz, 72: Die statischen Belastungsdeformitäten der Wirbelsäule mit besonderer Berücksichtigung der kindlichen Skoliose (Bespr.) 620.
Schieffer (Bonn), 76: Shockwirkung bei Schrotschüssen 581.

Schiff, Ed., **71**: Erfolge der Röntgentherapie (Bespr.) 619.
Schifone, Orazio, **75**: Wirkung großer Resektionen des Schädels und der harten Hirnhaut auf die Struktur und Funktion der Hirnrinde 131.
Schlagintweit, W., **76**: Fall von intra- und extrakraniell gelegenem Echinococcus 208.
Schlecht, P., **79**: Chirurgische Behandlung der Hämorrhoiden (Bespr.) 612.
Schlesinger, 72: Indikationen zu chirurgischen Eingriffen bei inneren Krankheiten (Bespr.) 621. **74**, 361. **78**, 302.
Schmidt, Meinhard, **78**: Decapsulation und Stichelung der Niere wegen viertägiger Anurie nach Scharlach; Herstellung der Diurese, Genesung 296.
Schmieden, V., **75**: Plastischer Knochenersatz bei der Heilung der Spina ventosa. Enderfolge 302.
Schubert, W., **72**: Zur Kenntnis der Fußgelenkluxation durch Rotation nach außen mit hoher Spiralfraktur der Fibula 396. — **75**: Schuß durch das Ventrikelseptum des Herzens; Herznaht; Heilung 71.
Schultze, Ferd., **78**: Beitrag zur Magenchirurgie, eine Modifikation der Kocherschen Magenresektion 247.
Schulz, O. E., **76**: Frakturen der Fingerphalangen 235.
Schulz, O. E. und **Hofmann,** R. St., **79**: Wirkungsweise der Röntgenstrahlen 350.
Schwarzschild, Moritz, 74: Osteoplastischer Verschluß einer Hernia obturatoria nach dreimaliger Einklemmung im Foramen obturatorium sin. 418.
Seggel, Rudolf, **75**: Experimentelle Beiträge zur Anatomie und Pathologie des Gelenkknorpels 326. Studien über Knorpelwunden und Defekte 453. — **76**: Histologische Untersuchungen über die Veränderungen des Knorpels bei Gelenktuberkulose 42.
Seidel, Hans, **80**: Melanosarkom des harten Gaumens. Ein Beitrag zur doppelseitigen Oberkieferresektion 209.
Seitz, Gg., **72**: Die zahnärztliche Lokalanästhesie (Bespr.) 346.
Seitz, O., **78**: Fall von Myxoosteochondrosarkom der Tibia 601.
Sick, Paul, **77**: Die Holzphlegmone nach Reclus 311. Stauungsblutungen durch Rumpfkompression 595.
Sieber, Fritz, **79**: Cystennieren bei Erwachsenen 406.
Silbermark, M., **75**: Gewebliche Veränderungen nach Plombierung von Knochenhöhlen 290.
Silbermark, M. und **Dömény,** P., **78**: Experimentelle Studie zur Colostomiemethode nach v. Mosetig-Moorhof 286.
Sobotta, J., **71**: Atlas und Grundriß der deskriptiven Anatomie des Menschen (Bespr.) 615.
Sonnenburg, 79: Pathologie und Therapie der Perityphlitis (Appendicitis) (Bespr.) 326.
Sonnenburg, E. und **Mühsam,** R., **71**: Kompendium der Operations- und Verbandtechnik (Bespr.) 409.
Sprengel (Braunschweig), **72**: Diagnose der Wurmfortsatzeinklemmung 61.
Steffen, A., **79**: Die malignen Geschwülste im Kindesalter (Bespr.) 612.
Stempel, Walther, **73**: Die Syringomyelie und ihre Beziehungen zur sozialen Gesetzgebung 481.
Stierlin, R., **73**: Traumatische subkutane Ruptur des Ductus choledochus 462.
Stolle, Friedr., **74**: Epiphysenlösungen, Frakturen und Luxationen im Bereich des Ellenbogengelenks und ihre Behandlung nach der Bardenheuerschen Extensionsmethode 65.
Stolper, P., **77**: Beckenbrüche mit Bemerkungen über Harnröhren- und Blasenzerreißungen 498.
Sträter, Max, **74**: Radikaloperation des Ductus omphalo-entericus persistens 143.
Stratz, 72: Der Körper des Kindes (Bespr.) 622. — **75**: Die rechtzeitige Erkennung des Uteruskrebses (Bespr.) 570.
Strobel, H., **72**: Lichtbrandverfahren 337.
Sultan, C., **78**: Laminektomie bei spondylitischen Lähmungen 20. — **80**: Technik der Osteoplastik am Schädel 391.

Summa, Eduard, **72**: Kasuistik der traumischen Epiphysenlösung am unteren Oberschenkelende 321. — **73**: Verletzung der A. subclavia durch Zerrung mit Zerreißung des Plex. brachialis 561.
Suter, F. A., **72**: Über einen autochthonen Paraurethralstein aus phosphorsaurer Ammoniakmagnesia 481.
Sutter, H., **76**: Zur Frage von den primären Muskelangiomen 368.

T.

Thaler, Hans Alex., **79**: Atypische Verhältnisse in der Steißgegend menschlicher Föten und eines Neugeborenen 112. Die feineren Veränderungen im Hodengewebe der Ratte nach Einwirkung der Radiumstrahlen 576.
Thellung, F., **78**: Kongenitaler behaarter Rachenpolyp 231.
Thies, J., **74**: Wird die Giftigkeit des Cocain durch Kombination mit Adrenalin herabgesetzt? 434.
Thöle (Danzig), **80**: Zwei operierte Fälle von Leberruptur; zugleich ein Beitrag zur Ätiologie der Ösophagusrupturen 1.
Tietze, Alexander, **75**: Epithelveränderungen in der senilen weiblichen Mamma 117.
Tollens, Karl, **77**: Behandlung cavernöser Tumoren mit Magnesiumstiften 309.
Trinkler, N., **75**: Diagnose der syphilitischen Affektionen des Pankreas 58. Totale Exstirpation des Omentum bei Axendrehung dess. 269.
Truhart, H., **72**: Pankreaspathologie (Bespr.) 349.

V.

Vischer, A., **77**: Osteome der Orbita und des Oberkiefers 268.
Vogel, Karl, **71**: Pathologie und Therapie der Luxatio coxae congenita 222.
Vorderbrügge, **74**: Schädliche Chloroformnachwirkung 1.
Vorschütz, (Cöln), **80**: Die Diastase der Unterschenkelknochen bei Distorsionen des Fußgelenks 559.

W.

Wagner, Paul, **75**: Die Verletzungen und chirurgischen Erkrankungen der Nieren und Harnleiter (Bespr.) 372.
Walzberg, Th., **80**: Die Gallensteinkrankheit und ihre Behandlung (Bespr.) 592.
Weber, F., **72**: Operative Behandlung des Mastdarmvorfalls 500.
Wegele, C., **79**: Die Therapie der Magen- und Darmerkrankungen (Bespr.) 612.
Wendel (Marburg), **80**: Luxatio pedis sub talo 251.
Wendel, Otto, **76**: Fall von Leberabszeß 290.
Wendel, Walther, **72**: Luxatio femoris infracotyloidea 153. — **73**: Tropische Leberabszesse 186.
Wenzel, **76**: Zur Pathogenese und Radikaloperation der großen Mastdarmvorfälle 19.
Wienecke, H., **75**: Stauungsblutungen nach Rumpfkompression 37.
Wieting (Konstantinopel), **78**: Zur Pathogenese und Anatomie der auf entzündlicher, namentlich tuberkulöser Basis entstandenen Darmstrikturen, nebst Bemerkungen zur Frage der Darmtuberkulose vornehmlich in der Türkei 341.
Wieting, J., **74**: Affektionen, namentlich Tuberkulose der Schleimbeutel in der Becken-Hüftgegend 443.
Willems, Ch., **71**: Archives internationales de Chirurgie (Bespr.) 409.
Wilms, **71**: Zentrale Luxation des Schenkelkopfs 603.
Winter, **75**: Die Bekämpfung des Uteruskrebses (Bespr.) 569.
Wohlberg (Bremen), **72**: Fall von traumatischer doppelseitiger Luxatio perinealis 342.
Wolkowitsch, Nicolai, **74**: Zur Frage der operativen Behandlung der Tuberkulose der großen Gelenke der Extremitäten und spez. der Resektion derselben 493.

Z.

Zeller, Oskar, **71**: Exstirpation der Beckengeschwülste 538.
Zesas, Denis G., **74**: Beitrag zur chronischen ankylosierenden Entzündung der Wirbelsäule 467. — **80**: Syringomyelische Schultergelenkverrenkung 165.
Zuckerkandl, **75**: Atlas der topogr. Anatomie des Menschen (Bespr.) 113.

II. SACHREGISTER.

(Bespr. = Besprechung. — Die fettgedruckten Zahlen bedeuten die Bände, die einfach gedruckten die Seiten.)

A.

Abszeße, kalte der Becken-Hüftgegend, Diagnose ders. (J. Wieting) **74**, 443. 458. —, kryptogener der Bursa omentalis (M. Baradulin) **79**, 309. —, perityphlitische, Inzision derselben (R. Michaelis) **77**, 431: bei der Bauchwand anliegenden 432. 454, bei versteckt liegenden 434. 467.
Adamantinom, Exstirpation und histolog. Befund bei (M. Matsuoko) **74**, 594.
Adnexe, weibliche in einem Leistenbruchsack bei Kindern, Krankheitsbild bei Stieldrehung derselben (N. Damianos) **80**, 228.
Adrenalin, Medullaranästhesie mittelst Cocain-Adrenalin (L. Kurzwelly) **78**, 142: Kasuistik 161. —, experimentelle Untersuchungen über die Gefäßwirkung dess. in Verbindung mit örtlich anästhesierenden Mitteln (A. Läwen) **74**, 163: mit Cocain 166, mit Eucain 167, mit Tropacocain 170. —, Wirkung desselben (R. Klapp) **71**, 187: Beeinflußung der Resorption durch dass. 187; Zuckerausscheidung im Harn beim Gebrauch dess. 190. 202.
Ätiologie des Aneurysma art. hepaticae (Grunert) **71**, 163. — tumorverdächtiger Cysten der langen Röhrenknochen (P. Glimm) **80**, 476. — der Extremitätengangrän (Hildebrand) **72**, 365. 367; (S. Barraud) **74**, 259. — der Fußgelenkluxationen im Talocruralgelenk (Joh. Richter) **77**, 254. — des Hautcarcinoms (R. Borrmann) **76**, 415. 437. 442. 494. — der angeborenen Hüftgelenksverrenkung (P. Ewald) **80**, 366. — der Keilbeinluxation (G. Fischer) **73**, 444. — der Luxatio coxae congen. (K. Vogel) **71**, 227. — des Magenkrebses (A. Brüning) **80**, 98. — der Ösophagusruptur (Thöle) **80**, 1. 17. — der Perityphlitis (M. Mori) **73**, 123. — der gutartigen Pylorusstenose (Axhausen) **75**, 77.
Agglutination des Transsudates der Bauchhöhle (Helmberger und Martina) **74**, 545.
Alkoholismus, Beziehungen zur Gangrän Zuckerkranker (Hildebrand) **72**, 373.
Amputation des Oberarms bei Ellenbogentuberkulose (N. Damianos) **71**, 289. 308.
Amputationsstümpfe, Bildung tragfähiger durch Deckung der Tibiasägefläche mit Achillessehne (Diehl) **71**, 515.
Anatomie, normale, Atlas und Grundriß der deskriptiven von Sobotta (Bespr.) **71**, 615. —, Atlas der topographischen von v. Bardeleben und Häckel (Bespr.) **73**, 567; von Zuckerkandl (Bespr.) **75**, 113. — des Gelenkknorpels (R. Seggel) **75**, 326. — und pathologische des Hüftgelenks und Oberschenkels in röntgenographischer Darstellung von Alb. Köhler (Bespr.) **80**, 592.
— **pathologische** der Darmgeschwüre über Dickdarmstenosen (v. Greyerz) **77**, 79. — der angeborenen Darmstenosen (E. Kreuter) **79**, 30. — der Darmstenosen nach eingeklemmten Brüchen (L. Meyer) **76**, 340. — der Darmstrikturen auf tuberkulöser Basis (Wieting) **78**, 341. — der Extremitätengangrän (S. Barraud) **74**, 258. —, Lehrbuch ders. von Kaufmann (Besp.) **74**, 363. — der Luxatio coxae congenit. (K. Vogel) **71**, 227. 230. — bei Pagets disease of the nipple (A. Schambacher) **80**, 332. — der Pankreascysten (H. Küster) **72**, 117.

Anästhesie, Verfahren und Anwendung ders. bei kleineren und größeren Operationen (Lennander) **73**, 297; bei der peroralen Tubage (Fr. Kuhn) **76**, 172.
— **lokale** mit Novokain (Heineke und Läwen) **80**, 180. — in der ärztl. Praxis (Bespr.) **77**, 318. — in der Zahnheilkunde von G. Seitz (Bespr.) **72**, 346.
Aneurysma arterio-venosum zwischen Vena anonyma und Art. subclavia sin. durch Stichverletzung (Risa) **78**, 291. — arteriae hepaticae, Entstehung, Symptome und Behandlung dess. (Grunert) **71**, 158. —, infektiöses der linken Koronararterie als Teilerscheinung einer Septikopyämie nach Osteomyelitis ac. inf. femoris (E. Ruge) **80**, 150.
Angina mit Drüseninfektion, Blutbefund bei ders. (Bertelsmann) **72**, 269.
Angiome, cavernöse (K. Keller) **74**, 574. —, primäre der Muskeln (H. Sutter) **76**, 368.
Antrum Highmori, Empyem und dessen Radikaloperation (Dreesmann) **75**, 432.
Anurie nach Scharlach, Dekapsulation und Stichelung der Niere wegen solcher (Meinh. Schmidt) **78**, 296. —, reflektorische nach Nephrektomie wegen einseit. Nierentuberkulose (A. Jenckel) **78**, 593.
Anus praeternaturalis, Anlegung dess. nach v. Mosetig-Moorhof (M. Silbermark und P. Dömény) **78**, 286.
Appendicitis, Differentialdiagnose ders. von Epiploitis (N. Trinkler) **75**, 275. —, Frühoperation bei akuter (Ali Krogius) **78**, 307. 323: Kasuistik 324. —, Operation ders. bei lokaler Anästhesie (Lennander) **73**, 315. —, Pathologie und Therapie ders. von Sonnenburg (Bespr.) **79**, 326. — tuberculosa, Resultate der operativen Eingriffe bei ders. (P. Campiche) **80**, 495: Appendicektomie 541.
Arteria hepatica, Aneurysma ders. (Grunert) **71**, 158: Entstehung 163, Sitz 166, Symptomatologie 169, Therapie 173. — iliaca communis, Ligatur und Kompression ders. (K. Dreist) **71**, 5: Kasuistik der Unterbindungen der A. iliaca (definitive) 10, (temporäre) 20; der Kompression der A. iliaca (digitale) 21. 22, (instrumentelle) 24. — subclavia, Verletzung ders. durch Zerrung (Summa) **73**, 561.
Arterienobliteration bei diabetischer Gangrän (Hildebrandt) **72**, 358.
Arteriosklerose bei Diabetes mellitus, ätiolog. Bedeutung der Extremitätengangrän (Hildebrandt) **72**, 352. 353.
Ascites, operative Behandlung des Stauungsascites durch Herstellung eines Kollateralkreislaufs (H. Grisson) **75**, 358.
Atresie, angeborene des Duodenum, Diagnose und patholog. Befund (Mohrmann) **78**, 586. —, embryonale des Darms, Beziehungen zu den angeboren. Darmverengerungen und -Verschließungen (E. Kreuter) **79**, 25. 42. 60. — des Oesophus und Magens (E. Kreuter) **79**, 30: Kasuistik 60. 71.
Augen, Erscheinungen an dens. bei Hirnkompression (Leonhardt) **71**, 126.
Axendrehung des Omentum, totale Exstirpation dess. bei dies. (N. Trinkler) **75**, 269.

B.

Bakteriengehalt des Darmes, histolog. Untersuchungen über (Helmberger und Martina) **74**, 537. 558. 561.
Bauchgeschwülste, Diagnostik ders. von A. Martin (Bespr.) **73**, 293.
Beckenbrüche (P. Stolper) **77**, 498: direkte Beckenwandbrüche 500, indirekte Beckenringbiegungsbrüche 502; Weichteilverletzungen bei dens. 526. 541; Heilung ders. 531; Diagnose ders. 553 (der Beckenringbiegungsbrüche) 543; Behandlung ders. 550; Prognose ders. 553. —, Harnröhren- und Blasenverletzungen bei solch. (P. Stolper) **77**, 563.
Beckengeschwülste, Exstirpation ders. (Zeller) **71**, 538: gestielter 550, breitbesiger durch ausgedehnte Resektion 559. — Exstirpation eines Beckenmelanoms (A. Martin) **71**, 582.
Belastungsdeformitäten der Wirbelsäule von Schanz (Bespr.) **72**, 620.
Berichtigung 77, 612.

Besprechungen chirurg. und anderer mediz. Abhandlungen **71**, 186. 409. 609. **72**, 344. 618. **73**, 293. 567. **74**, 186. 361. 601. **75**, 113. 371. 569. **76**, 81. 292. 590, **77**, 318. **78**, 302. 607. **79**, 326. 612. **80**, 207. 398. 589.
Bindegewebsneubildung, eigenartige der Hohlhand (H. Küster) **71**, 326.
Biographien berühmter Chirurgen und Mediziner von V. Czerny und Kehrer (Bespr.) **71**, 613.
Blasenhernie. extraperitoneale (R. Lücke) **80**, 575: Symptomatologie 579.
Blasen-Mastdarmfistel durch extraperitoneale Pfählung, Epicystotomie bei ders. E. Deetz) **79**, 322.
Blasensteine (J. Finsterer) **80**, 414: Kern ders. (chem. Beschaffenheit) **417**, (Form) 428; fixierte Blasensteine 434; Form ders. 442 (bei mehreren in der Blase) 445; sogen. Pfeifensteine 446; Gewicht und Größe ders. 451; Therapie bei dens 454.
Blasenverletzungen bei Beckenbrüchen (P. Stolper) **77**,575; bei Pfannenbrüchen durch Oberschenkelluxation (Arregger) **71**, 507. —, Fall geheilter intra- und extraperitonealer Ruptur (Maeder) **79**, 317.
Blutdruck, zentrale Steigerung dess. bei Unterbindung großer Arterien und deren Ursachen (Katzenstein) **77**, 218. —, Verhalten dess. bei Lumbalanästhesie (M. Mori) **74**, 173.
Blutgefäße, Erkrankungen ders. bei diabetischer Gangrän (Hildebrandt) **72**, 352. 354. — des Beckens, intraperitoneale Digitalkompression ders. (Madelung) **71**, 1; Verletzungen ders. bei zentraler Hüftgelenkluxation (Arregger) **71**. 506. — des Harn- und Geschlechtsapparats und des kleinen Beckens von Faraboeuf (Bespr.) **80**, 207.
Blutkörperchen, Wirkung der Röntgenstrahlen auf die roten (H. Heineke) **78**, 228.
Blutuntersuchungen, bakteriologische bei chirurg. Infektionskrankheiten (Bertelsmann) **72**, 209: Verfahren ders. 211. 217.
Bottinische Operation bei chron. Urinretention der Prostatiker von Jaffee (Bespr.) **77**, 318.
Brightsche Krankheit, chirurg. Behandlung ders. von G. M. Edebohls (Bespr.) **76**, 590.
Bronchoskopie (Killians) zur Diagnose und Therapie der Fremdkörper in den Luftwegen (Fr. Kühn) **76**, 157.
Brucheinklemmung, Behandlung bei ders. (Lessing) **74**, 189: Bruchinhalt bei Einklemmung 193. 194; Anlegung eines künstl. Afters 204; Primärresektion des Darms 205. —, Darmverengerungen nach Reposition eingeklemmter Brüche (L. Meyer) **76**, 297. —, zwei Dünndarmschlingen in eingeklemmtem Bruch (Lauenstein) **77**, 581.
Brustwunden, penetrierende und deren Behandlung (Grunert) **72**, 100.
Bursa omentalis, kryptogener Abszeß ders. (M. Baradulin) **79**, 309.
Bursitis subdeltoides als Beitrag zur Hygromfrage (E. Kreuter) **72**, 136: Diagnose ders. 141; Behandlung ders. 141. 147; Ätiologie ders. 144. 146; Bemerkungen hierzu von Langemak **78**, 563; Erwiderung von Kreuter **73**, 566. — tuberculosa in der Becken-Hüftgegend (J. Wieting) **74**, 443: Unterscheidung der Bursitis troch. profunda von primärer Tuberkulose der Beckenknochen 461.

C.

Caput obstipum musculare, Ursache und Behandlung dess. (Kempf) **73**, 351: operierte und nachuntersuchte Fälle 382.
Carcinom, Behandlung dess. mit Radiumstrahlen und deren Dauersesultate (Alf. Exner) **75**, 379. —, osteoplastisches (M. Matsuoka) **77**, 389. — der weibl. Urethra, Pathologie dess. (W. Knoll) **80**, 461.
Cardiakrebs, Möglichkeit der Resektion dess. (L. Heidenhain) **76**, 364.
Cheiloplastik bei totalem Verlust der Unterlippe — eine Kombination der Morganschen „Visierplastik" mit Schulténs Schleimhaut-Muskelplastik (E. Sandelin) **76**, 57.

Chirurgie, Arbeiten aus dem Gebiet der klinischen von P. Albrecht u. a. (Bespr.) **72,** 618. —, chirurg. Eingriffe bei inneren Krankheiten von Schlesinger (Bespr.) **72,** 621. **74,** 361. **78,** 302. —, Entwicklung ders. während des 19. Jahrhunderts und ihre Beziehungen zum Unterricht von Czerny (Bespr.) **71,** 614. —, klin. Erfahrungen auf dem Gebiet der praktischen von Lannelongue (Bespr.) **80,** 207. —, Lehrbuch der allgemeinen von E. Lexer (Bespr.) **73.** 293. **79,** 327; der speziellen von E. Leser (Bespr.) **73,** 294; der chirurg. Untersuchungsarten von O. Manz (Bespr.) **75,** 113. — des Magenkrebseses (Herm. Matti) **77,** 99. — der Osteomyelitis gummosa der langen Röhrenknochen (M. Landow) **79.** 508. —, internationale Zeitschrift für solch. von Ch. Willems (Bespr.) **71,** 409.
Chloroformnarkose, schädliche Nachwirkungen ders. (Vorderbrügge) **74,** 1: patholog. Befund bei solch. 6. 7. 10. 11; Symptome ders. 13; therapeut. Maßnahmen bei solch. 16.
Chloroform-Sauerstoffnarkose, pulmonale Applikation ders. mittelst peroraler Tubage (Fr. Kuhn) **78,** 511.
Cholämie bei Gallenstauung durch Choledochusverschluß (A. Brüning) **77,** 351.
Cholangitis durch Gallensteine (A Brüning) **77,** 347.
Choledocho-Duodenostomia interna (Ohl) **72,** 83: Indikationsstellung und Technik der Operation 76. — bei traumat. subkutaner Ruptur des Ductus choledoch. (R. Stierlin) **73,** 462.
Choledochotomie, Beitrag von A. Brüning zu ders. **77,** 325: Bildung der Gallensteine 326; Kolikanfall 328; Icterus 330; Operation 336. 338 (Naht oder Drainage?) 342, (Versorgung der Gallenblase) 343; Umgehung der Choledochotomie 344; Nachbehandlung ders. 346; Erfolge bei ders. 353; Kasuistik 358.
Cholin, Wirksamkeit dess. (Exner und Sywek) **78,** 521: Wirkung bei Injektion in den Tierkörper auf die lymphoiden Organe 523; therapeutische Wirkung bei inoperablen Tumoren 527.
Chylothorax, traumat. Entstehung dess. (A. Dietze) **73,** 450.
Cocain, Giftigkeit dess. bei Verbindung mit Adrenalin (J. Thies) **74,** 434: Versuche mit gleichzeitiger Injektion von Adrenalin 437; Versuche mit vorheriger Injektion von Adrenalin 440. —, Medullaranästhesie mittelst Cocain-Suprarenin (L. Kurzwelly) **78,** 142.
Cöcumtuberkulose, Resultate der verschiedenen operativen Eingriffe bei ders. (P. Campiche) **80,** 495: der Resectio ileo-coecalis 497; der einfachen Ileocolotomie und der partiellen Darmausschaltung 522; der totalen Darmausschaltung 528; verschiedener Operationen an demselben Individuum 532; der Probelaparotomie und der einfachen Inzision 538.
Colopexie bei Mastdarmvorfall, Methode und Endresultate (F. Weber) **72,** 504.
Colostomie nach der Methode v. Mosetig-Moorhof (mit querem Doppelwandverschluß), experimentelle Versuche (M. Silbermark und P. Dömény) **78,** 286.
Coxalgie, Technik der Behandlung ders. von Calot (Bespr.) **75,** 374.
Cruralhernien, extraperitoneale der Blase (R. Lücke) **80,** 583.
Cubitus valgus als disponierendes Moment für Ulnarisluxation (Haim) **74,** 111.
Cysten des Pankreas nach Verletzung (Fr. Honigmann) **80,** 19: endopankreatische 59. 74. 79; multiple 71; peripankreatische 59. 62. 63. 68. 79. —, tumorverdächtige der langen Röhrenknochen und deren Ätiologie (P. Glimm) **80,** 476.
Cystennieren bei Erwachsenen (Fr. Sieber) **79,** 406: Kasuistik ders. 421; operativ behandelte Fälle 452.
Cystskopie, Einübung zu ders. an Phantomen (Bespr.) **72.** 346.

D.

Darmausschaltung bei Cöcumtuberkulose (Campiche), partielle **80,** 522, totale 528.
Darmblutungen nach Reposition eingeklemmter Brüche (L. Meyer) **76,** 348: therapeutische Maßnahmen bei solch. 364.
Darmcysten, zur Kasuistik ders. (Püschmann) **72,** 109.

Darmentleerung nach Beseitigung einer Okklusion durch Volvulus coeci (Faltin) **71**, 377.

Darmgeschwüre oberhalb Dickdarmverengerungen (W. v. Greyerz) **77**, 57: Kasuistik 59. 70; klin. Erscheinungen ders. 76; patholog. Anatomie und Pathogenese ders. 79; experimentelle Versuche über solche 91; therapeutische Maßnahmen bei dens. 96. —, tuberkulöse, Strikturen und tumorartige Bildungen durch solche (Wieting) **78**, 341. 343: Entstehungsart und Bau ders. 370; Diagnose ders. 431.

Darminvagination, Entstehung und Mechanismus der aufsteigenden (N. Damiano) **75**, 439: einfache oder mehrfache aufsteigende 447; Kombination absteigender mit aufsteigender an nicht identischen Darmpartien 449. — zur Lehre von der Invag. ileocoecalis und deren operativen Behandlung (H. Lorenz) **77**, 7: Formen ders. 20. —, Spontanabstoßung einer solch. (Hermes) **77**, 27.

Darmprolaps aus einer Nabeldarmfistel (Pels-Leusden) **72**, 309.

Darmresektion von 3 m Ileum wegen Volvulus und innerer Einklemmung (R. Göbell) **77**, 608.

Darmverengerung, angeborene im Lichte der Entwicklungsgeschichte (E. Kreuter) **79**, 1: Untersuchungen an menschl. Embryonen bezl. ders. und deren Ergebnisse 7. 15; vergleichend embryolog. Untersuchungen bezl. ders. 19; Beziehungen ders. zu embryonalen Atresien 25; klin. und patholog-anat. Erscheinungen ders. 30; Kasuistik ders. 60. — auf entzündlicher tuberkulöser Basis, Pathogenese und Anatomie ders. (Wieting) **78**, 341: Diagnose dies. 428. 431; Behandlung ders. 454. —, Geschwüre über Dickdarmstenosen (v. Greyerz) **77**, 57. — nach unblutiger oder blutiger Reposition eingeklemmter Brüche (L. Meyer) **76**, 297: Erscheinungen ders. 336; Operation bei ders. 337; Verlauf bei nicht operierten Fällen 339; patholog. Veränderungen des Darms bei ders. 340; Entstehung der Spätstenosen 357.

Darmverletzungen bei zentraler Oberschenkelluxation (Arregger) **71**, 507.

Darmverschluß, angeborener im Lichte der Entwicklungsgeschichte (E. Kreuter) **79**, 1. — durch Lage- und Gestaltveränderungen des Colon (H. Braun) **76**, 540. — durch Peritonitis, Enterostomie bei ders. (L. Busch) **74**, 215.

Darmwand, Durchlässigkeit ders. für Bakterien (experimentelle Untersuchungen von Helmberger und Martina) **74**, 527: Untersnchung des Bauchhöhlentranssudats auf Bakterien 534. 542. 543; Agglutination des Transsudats 545; bakterizide Kraft des Transsudats 546; Untersuchungen über peritoneale Resorption 547. 549; Untersuchungen des Transsudats nach Anreicherung der Bakterien in der Peritonealhöhle 551; Einführung leicht nachweisbarer Bakterien in den Darm 554.

Daumenverletzungen, Luxation im Carpometacarpalgelenk und Luxationsfraktur des Metacarpus (E. Aulhorn) **77**, 227.

Deformitäten, angeborene vererbte beider Knie- und Ellenbogengelenke (Fr. Roskoschny) **76**, 569.

Diabetes, Extremitätenbrand bei dems. (Hildebrandt) **72**, 351; infektiöser (S. Barraud) **74**, 264.

Diagnose der Beckenbrüche (P. Stolper) **77**, 543. 553. — der Carotisdrüsentumoren (Kaufmann und Ruppanner) **80**, 312. — der Extremitätengangrän (S. Barraud **74**, 291. — des schnellenden Fingers (Marchesi) **79**, 364. — subperiostaler Frakturen (Hennig) **75**, 262. — der Fußgelenkluxation im Talocruralgelenk (Joh. Richter) **77**, 260. — des Hautkrebses (histologische von R. Borrmann **76**, 418. 437. 455. 462. 495. — der Luxatio coxae congenit. (K. Vogel) **71**, 234. — der Luxation der Keilbeine (G. Fischer) **73**, 448. —, medizinisch-chirurgische Diagnostik, topographischer Atlas von Ponfick (Bespr.) **79**, 328. — der Pankreascysten (Fr. Honigmann) **80**, 45. — der Pankreaserkrankungen (Alfr. Neumann) **74**, 298; syphilitischer (N. Trinkler) **75**, 58. — der Wurmfortsatzeinklemmung (Sprengel) **72**, 61.

Diaphysenfraktur des Oberarms, Lagerung des Nerv. radialis bei ders. (J. Fessler) **78**, 60.

Diaphysentuberkulose (v. Friedländer) **73**, 249: progressive käsige Infiltration bei ders. 261; käsige Infiltration mit Sequesterbildung bei ders. **264**; zentrale käsige Infiltration ohne Sequesterbildung bei ders. 271.

Dickdarmstenosen und Atresien, angeborene (E. Kreuter) **79**, 57: Kasuistik 84.
Digitalkompression intraperitoneale der Beckengefäße (Madelung) **71**, 1.
Dislozierung der Harnröhre bei Hypospadie, Defekten und Verletzungen ders. (K. Beck) **74**, 138.
Distentionsluxationen des Hüftgelenks, Kasuistik (A. Brüning) **73**, 416.
Distorsionen des Fußgelenks, Diastase der Unterschenkelknochen bei dens. (Vorschütz) **80**, 559: Therapie ders. 570.
Diurese, Herstellung ders. nach Scharlach durch Dekapsulation und Stichelung der Niere (Meinh. Schmidt) **78**, 296.
Drüsentuberkulose der Leistengegend, diagnost. Irrtümer bei ders. (P. Friedberg) **73**, 540: s. auch Lymphdrüsentuberkulose.
Dünndarmstenosen, angeborene, klin. und patholog. Erscheinungen ders. (E. Kreuter) **79**, 42. 53. 76. —, spastische durch tuberkulöse Schleimhautläsionen und deren Unterschdg. von anatom. Strikturen (Wieting) **78**, 372.
Duodenalatresien und **-Stenosen**, angeborene (E. Kreuter) **79**, 42: Kasuistik 71.
Duodenum, Mobilisierung dess. bei Operationen wegen Steinen in den tiefen Gallenweg (H. Lorenz) **79**, 337.
Ductus choledochus, traumatische subkutane Ruptur dess. (R. Stierlin) **73**, 462. — **omphalo-entericus** persistens, Radikaloperation dess. (Max Sträter) **74**, 143.

E.

Echinococcus, intra- und extracraniell gelegener (W. Schlagintweit) **76**, 208.
Einwilligung zu operativen Eingriffen (Rüdinger; Bespr.) **78**, 303.
Elektrotherapie, Anschluß elektromedizinischer Apparate an Starkstromanlagen von M. Ruprecht (Bespr.) **75**, 371.
Ellbogengelenk, Verletzungen dess. und ihre Behandlung (Fr. Stolle) **74**, 65: Epiphysenlösungen 66, (Behandlung ders.) 83; Frakturen 70—78, (Behandlung ders.) 85—90; Luxationen 78—80, (Behandlung ders.) 91. 92; Kontusionen 80.
Ellbogengelenktuberkulose, Resektion bei ders. (N. Wolkowitsch) **74**, 515.
Embryome, Einteilung ders. nach Hagen (K. Frank) **77**, 380.
Empyem der Highmorshöhle, Anwendung der Jodoformplombe bei solch. (v. Mosetig-Moorhof) **71**, 437. 438.
Enchondrome des Beckens, Exstirpation ders. (Zeller) **71**, 553. 559. —, Beziehungen ders. zu den multiplen kartilaginären Exostosen (A. Läwen) **75**, 14.
Endopankreatische Cysten (echte Pankreascysten) nach Verletzungen (Fr. Honigmann) **80**, 59. 71: Heilung ders. durch Exstirpation 74; Zustandekommen ders. 79.
Enterostomie bei Darmverschluß durch Peritonitis (L. Busch) **74**, 215. — in der Prophylaxe und Therapie der Peritonitis (E. Gebhart) **74**, 20: Kasuistik 24. 33; Geschichtliches und Technisches ders. 48.
Epicystotomie bei Blasen-Mastdarmfistel durch Pfählung (E. Deetz) **79**, 322.
Epidermiszellen, Lebensdauer und Lebensfähigkeit ders. bei Transplantationen (L. Burkhardt) **79**, 216.
Epidurale Injektionen durch Punktion des Sakralkanals und ihre Verwendung bei Erkrankungen der Harnwege von F. Cathelin (übersetzt von Arth. Strauss; Bespr.) **72**, 344.
Epigastrische Brüche, Diagnose, Operationsverfahren und Endresultate ders. (F. Hahn) **77**, 124.
Epilepsie, traumatische, operative Behandlung ders. (A. Nast-Kolb) **74**, 394.
Epiphysenlösung, traumatische im Ellenbogen (Fr. Stolle) **74**, 66, (Behandlung ders.) 83. — am unteren Oberschenkelende (E. Summa) **72**, 321; (Reismann) **74**, 210.
Epithelveränderungen in der senilen weiblichen Mamma (Alex. Tietze) **75**, 117.
Erstickung infolge Durchbruchs einer verkästen Lymphdrüse in die Trachea (E. Gerber) **75**, 361. —, Stauungsblutungen durch dies. (R. Milner) **76**, 114.
Erysipel, Kontagiosität dess. (Franke) **78**, 182. —, Streptokokken im Blute bei dems. (Bertelsmann) **72**, 242.

Etappenverband zur Behandlung seitlicher Rückgratsverkrümmungen (J. Marcuse) **71**, 381.
Exarticulatio interileo-abdominalis wegen Oberschenkel-Beckensarkom (Zeller) **71**, 567.
Exostosen des Beckens, Exstirpation ders. (Zeller) **71**, 551. —, multiple kartilaginäre (A. Läwen) **75**, 14. — des Oberschenkelknochens nach Kontusion (O. Bode) **78**, 546.
Extensionsbehandlung, Bardenheuersche bei Ellenbogenfrakturen und -Luxationen (Fr. Stolle) **74**, 65. 80. 91. —, neuer Rollenapparat zu ders. (Linnartz) **78**, 294. —, Technik ders. bei Frakturen und Luxationen der Extremitäten von Bardenheuer und Graessner (Bespr.) **80**, 399.

F.

Fettgewebsnekrose, multiple abdominelle von H. Truhart (Bespr.) **72**, 349.
Fibrinoid, Entstehung und Beziehungen dess. zum Hygrom (Kreuter) **72**, 147.
Fibrome (und Fibromyome) des Beckens, Exstirpation ders. (Zeller) **71**, 550.
Fibulafraktur, spiralige bei Fußgelenkluxation durch Rotation nach außen (W. Schubert) **72**, 396. —, Unzuverlässigkeit der radiographischen Durchleuchtung bei ders. (F. Bering) **72**, 335.
Finger, schnellender, Pathologie, Diagnostik und Therapie dess. (Marchesi) **79**, 364.
Fingerfrakturen, kasuistische Mitteilungen über (E. Schulz) **76**, 235.
Fingerverletzung durch totale Abstreifung der Haut des Ringfingers, offene Wundbehandlung und Hauttransplantation bei ders. (O. Bernhard) **78**, 574.
Fisteln, kongenitale sacrococcygeale (A. Martina) **80**, 354.
Fractura capituli humeri (eminentiae capitatae) (H. Lorenz) **78**, 531. — ossis navicularis carpi, Befund, Behandlung und Endergebnisse (O. Blau) **72**, 445.
Frakturen, Behandlung ders. durch Extension und mit Gehverbänden (Heusner) **80**, 401; der subkutanen mit Extension von Bardenheuer (Bespr.) **72**, 619. —, Bennetsche (E. Aulhorn) **77**, 227. — im Ellenbogengelenk und ihre Behandlung mit Extension (Fr. Stolle) **74**, 65: supracondylica 70, (Behandlg.) 85; intercondylica 74, (Behandlg.) 88; epicondylica 75, (Behandlg.) 89; olecrani und process. coronoid. 76, (Behandlg.) 90; capituli et coll. rad. 77, (Behandlg.) 90. —, Lehrbuch ders. von Hoffa (Bespr.) **74**, 186. —, pathologische (spontane) (Grunert) **76**, 254. —, subperiostale, klin. Diagnose und Erkennung ders. im Röntgenbild (Hennig) **75**, 262.
Fremdkörper in der männlichen Harnröhre und Blase (Jos. Englisch) **79**, 127: Erscheinungen der Fremdkörper der Harnröhre 149. 198, der Blase 155. 189; spontane Ausstoßung ders. 167; Behandlung ders. 168; Todesfälle nach Operationen bei solch. 185; Kasuistik 189.
Fremdkörperentfernung bei wechselndem Röntgen- und Tageslicht (Holzknecht und Grünfeld) **73**, 552; Nachtrag **74**, 185.
Fungus articuli, operative Entfernung dess. und Plombierung mit Jodoform nach dies. (v. Mosetig-Moorhof) **71**, 428: am Handgelenk 429; am Ellenbogen 431; am Schultergelenk 432; am Sprunggelenk 432; am Kniegelenk 434; am Hüftgelenk 436.
Furunkel, bakteriolog. Blutbefund bei dems. (Bertelsmann) **72**, 239.
Fußgeschwulst, Entstehungsursache ders. (Momburg) **73**, 425; Entgegnung von Blecher **74**, 356.
Fußluxationen, dorsolaterale des ersten Metatarsus (G. Fischer) **74**, 55. — durch Rotation nach außen (W. Schubert) **72**, 396. —, Subluxation des zweiten Keilbeins des Fußes (Bergmann) **79**, 598. — im Talocruralgelenk (Joh. Richter) **77**, 246: Entstehungsmechanismus 254; Diagnose 260; Behandlung 262. — im Talotarsalgelenk, Behandlung ders. (Wendel) **80**, 251.
Fußresektionen bei Gelenktuberkulose (N. Wolkowitsch) **74**, 503. 504: Technik ders. 506.

Fußsohlenschmerz (Mortonsche Krankheit), pathologischer Befund bei dems. (Pochhammer) **80**, 320.
Fußwurzelknochen, Frakturen des Kahnbeins (Bergmann) **80**, 199. —, Luxationen ders. s. Fußlexationen.

G.

Gallenblase, Perforation steinhaltiger in die freie Bauchhöhle (operativ behandelte Fälle von Neck) **71**, 334. —, Versorgung ders. bei Choledochotomie (A. Brüning) **77**, 343.
Gallensteine, Bildung ders. (A. Brüning) **77**, 326. — im Choledochus und deren operative Entfernung (A. Brüning) **77**, 325. 336. 338; aus dem retroduodenalen Teil des Choledochus (E. Payr) **75**, 1. — als Kern von Blasensteinen (J. Finterer) **80**, 426. —, Mobilisierung des Duodenum bei solch. in den tiefen Gallenwegen (H. Lorenz) **79**, 337. —, operativ und nicht operativ behandelte Fälle von Kehr (Bespr.) **75**, 375. —, Wesen und Indikation der Behandlung der Gallensteinkrankheit von Th. Walzberg (Bespr.) **80**, 592.
Gallensteinkolik bei Choledochusverschluß und deren Symptome (A. Brüning) **77**, 328. 330. — bei Leberechinococcus, Verlauf ders. (C. Beyer) **72**, 71.
Gangrän des Darms bei Brucheinklemmung, Operationsverfahren (Lessing) **74**, 206. — der Extremitäten bei Diabetes (Hildebrandt) **72**, 351: Entstehung der nicht entzündlichen 365. 366, der entzündlichen 367; chirurg. Behandlung ders. 374; Kasuistik 378. — der Extremitäten im jugendl. Alter nach Infektionskrankheiten (S. Barrad) **74**, 237: Kasuistik 240. 245; patholog. Befund bei ders. 258; Ätiologie ders. 259; Pathogenese ders. (Embolie) 271, (Thrombose) 277; Symptome und Verlauf ders. 289; Diagnose und Behandlung ders. 291.
Gastroenterostomie bei Magencarcinom, Erfolge ders. (H. Nösske) **72**, 1.
Gehirn, Echinococcus dess.: Lokalisation, Symptome und operative Heilung dess. (W. Schlagintweit) **76**, 208. —, Geschwülste der Schläfenlappen und deren Diagnose (A. Knapp; Bespr.) **80**, 398. —, physiologische und klinische Untersuchungen dess. von E. Hitzig (Bespr.) **71**, 186.
Geisteskrankheiten, Frakturen infolge Knochenatrophie bei dens. (Grunert) **76**, 277.
Gelenkerkrankungen, infektiöse, Blutbefund bei solch. (Bertelsmann) **72**, 251. 257. — bei Syringomyelie (Bochard) **72**, 513. 583. 587.
Gelenkkapsel, Bildung einer neuen bei Pfannenzertrümmerung durch zentrale Oberschenkelluxation (Arregger) **71**, 511.
Gelenkknorpel, Anatomie und Pathologie dess. (R. Seggel) **75**, 326: Verhalten des Knorpels bei Übertragung in die Bauchhöhle 326. 349; Knorpelwunden und -defekte 453; histolog. Veränderungen dess. bei Gelenktuberkulose **76**, 42.
Gelenkkörper, freie, Entstehung solch. durch Osteochondritis dissecans nach König (Grüder) **72**, 328.
Gelenkkontusionen am Ellenbogen (Fr. Stolle) **74**, 80.
Gelenktuberkulose des Ellenbogens, operative Behandlung ders. (N. Damianos) **71**, 288: durch Resektion 289. 290. 298. 308, (Verfahren) 317; der extruartikulären Tuberkulose des Ellenbogens 322; durch Amputation des Oberarms 289. 308. — der Extremitäten, operative Behandlung, speziell Resektion ders. (K. Wolkowitsch) **74**, 493: Resektion des Kniegelenks (Technik) 498, des Fußes 503. 504, (Technik) 506, des Hüftgelenks 513, des Ellenbogens 515, des Handgelenks 515. —, histologische Veränderungen des Knorpels bei ders. (R. Seggel) **76**, 42. —, Jodoformknochenplombe bei ders. (v. Mosetig-Moorhof) **71**, 428. 458.
Genu valgum, angeborenes bei Vater und Sohn mit angeborn. Luxation des Radiusköpfchens (Fr. Roskoschny) **76**, 569.
Geschwülste s. Tumoren.
Glandula carotica, alveoläre Geschwülste ders. (E. Kaufmann und E. Ruppanner) **80**, 259: mikroskopische Verhältnisse 271. 282; Kasuistik 297; klinisches Bild ders. 303.
Glykosurie nach Adrenalingebrauch, experimentelle Untersuchungen über dies. (R. Klapp) **71**, 190.

H.

Hämatom der Bursa omentalis (peripankreatisches) durch Trauma (Fr. Honigmann) **80**, 62.
Hämophilie einer Familie bei Heidelberg (H. Lossen) **76**, 1: Vererbung ders. 11; große Fruchtbarkeit bei solch. 13; Kindersterblichkeit bei ders. 14. 15; Ursachen ders. 16.
Hämorrhoiden, chirurgische Behandlung ders. (P. Schlecht; Bespr.) **79**, 612; bei lokaler Anästhesie (Lennander) **73**, 322.
Händesterilisation, experimenteller Beitrag zu ders. von E. Engels (Bespr.) 78. 607. —, Methoden und Mittel für dies. (P. Klemm) **75**, 509. 513: Bedeutung des Alkohols bei ders. 534.
Hallux valgus, Operation und Dauerresultate ders. (W. Röpke) **71**, 137: Kasuistik 152.
Halslipome, tiefgelegene und deren Beziehungen zur Lipomatosis des Cavum pharyngolaryngeum (K. Göbel) **75**, 196.
Hammerdarm nach Bauchfelltuberkulose (Pels-Leusden) **72**, 309.
Handgelenkresektion bei Tuberkulose, Resultate ders. (N. Wolkowitsch) **74**, 515.
Handknochen, Spiralbrüche ders. (J. Bayer) **71**, 205. 206.
Harnblasenplastik, experimentelle Beiträge zu ders. (v. Brunn) **73**, 90.
Harnröhrenkrebs beim Weibe, Pathologie dess. (W. Knoll) **80**, 461.
Harnröhrenplastik bei kallösen Strikturen (Reichel) **75**, 422.
Harnröhrenverletzungen bei Beckenbrüchen (P. Stolper) **77**, 563. 572. —, Dislozierung der Harnröhre bei solch.: Technik (K. Beck) **74**, 138.
Harnseparator, graduierter endovesikaler von F. Cathelin (Bespr.) **71**, 616.
Harnsteine, Genese und chemische Zusammensetzung der Blasensteine (J. Finsterer) **80**, 414.
Harnwege, Allgemeininfektionen von dens. aus (Bertelsmann) **72**, 244. —, Erkrankungen ders. von de Rouville (Bespr.) **71**, 615. —, Fremdkörper in der männl. Harnröhre und Blase (J. Englisch) **79**, 127.
Hauteinstülpungen, angeborene in der Steiß-Kreuzbeingegend (A. Martina) **80**, 354.
Hautkrankheiten, Formen bei Syringomyelie (Borchard) **72**, 581.
Hautkrebs, kasuistische und statistische Gesichtspunkte über dens. (R. Borrmann) **76**, 404: der äußeren Haut 409 (des Gesichts) 409, (der beharrten Kopfhaut) 466. (des Rumpfs) 468, (der Extremitäten) 470; der Schleimhäute 474; Operationsresultate bei solch. 502.
Hernien, bakteriologische Befunde an incarcerierten (Helmberger und Martina) **74**, 530. —, Radikaloperation ders. und deren Resultate (F. Hahn) **74**, 122: des Epigastrium 124, des Mesogastrium (Nabel-, Ventral- und Lumbalhernien) 126, des Hypogastrium (Leisten- und Schenkelbrüche) 127; (Polina Daiches) **75**, 82. —, osteoplastischer Verschluß einer Hern. obturatoria nach 3maliger Einklemmung im Foramen obtur. sin. (M. Schwarzschild **74**, 418. — s. auch Brucheinklemmung.
Herzaktion bei Gehirnkompression (Leonhardt) **71**, 122.
Herznaht bei Schußverletzung der l. Kammer mit letalem Ausgang durch Peritonitis (R. Rothfuchs) **77**, 603; des Ventrikelseptums, Heilung durch dies. (W. Schubert) **75**, 71. — bei Stichschnittwunde des l. Vorhofs mit Ausgang in Heilung (O. Kappeler) **72**, 603.
Hirnchirurgie bei kortikaler Epilepsie (A. Nast-Kolb) **74**, 394. —, Wirkung großer Resektionen des Schädels und der Dura auf die Struktur und Funktion der Hirnrinde (Orazio Schifone) **75**, 131.
Hirndruck, Experimente und Studien zur Frage dess. (W. Leonhardt) **71**, 35: Geschichtliches 36; Untersuchungsmethode 40; Versuchsreihen an Tauben und Kaninchen (Resumé) 45—65; Experimente über Gehirnkompression nach ausgedehnter Resektion von Schädelknochen 66—112; Symptome experim. erzeugter Hirnkompression 115—127; Anwendung der Versuchsergebnisse auf die Hirndruckfrage 127—130.

Hirnhernien bei operativer Behandlung der Hirntumoren von Alice Profé (Bespr.) **75**, 371.
Histologie der Gefäße bei Extemitätengangrän (S. Barraud) **74**, 242. 243. — der Hirnrinde nach Schädel- und Duraresektionen (O. Schifone) **75**, 161. —, cavernöser Muskelangiome (K. Keller) **74**, 574.
Hodengewebe, feinere histolog. Veränderungen dess. nach Einwirkung von Radiumstrahlen (H. A. Thaler) **79**, 576.
Hodentuberkulose, Ätiologie und chirurg. Behandlung ders. (W. v. Brunn) **77**, 235.
Holzphlegmone von Reclus, Differentialdiagnose ders. (P. Sick) **77**, 311.
Hüftgelenkluxation, angeborene: Ätiologie ders. (P. Ewald) **80**, 366; unblutige Reposition ders. (Deutschländer) **73**, 1. —, veraltete, blutige Reposition ders. (A. Brüning) **72**, 407. —, zentrale (des Schenkelkopfs) (J. Arregger) **71**, 487: Diagnose ders. 499. 503. 505; Komplikationen ders. 506. 507; Therapie ders. 508. 510; Verlauf ders. 511; (Wilms) **71**, 603.
Hüftgelenkresektion bei Tuberkulose, Methode und Resultat ders. (N. Wolkowitsch) **74**, 513. 514.
Hydrocele, Behandlung ders. nach neuem Verfahren (R. Klapp) **74**, 354.
Hydronephrose, plastische Operationen am Nierenbecken bei ders. (A. Läwen) **79**, 99.
Hygrom der Bursa subdeltoidea, Entstehung dess. (E. Kreuter) **72**, 136. 147: Hygromflüssigkeit 149.
Hyperämie, mobilisierende Wirkung ders. auf skoliotische Versteifungen (R. Klapp) **79**, 543.
Hyperemesis lactentium (nach Meinh. Schmidt), durch Operation einer kongenitalen Pylorusstenose geheilt (H. Grisson) **75**, 107.
Hypospadie, Behandlung ders. nach der Beckschen Methode (A. Martina) **71**, 179; (C. Beck) **74**, 138. —, peniscrotale, Heilung ders. nach der ersten Beckschen Methode (A. Martina) **79**, 306.

J.

Jejunostomie bei inoperablem Magencarcinom, Wertschätzung ders. (H. Nösske) **72**, 1.
Ikterus bei Choledochusverschluß durch Steine (A. Brüning) **77**, 330.
Ileocökaltuberkulose, hyperplastische, histolog. Befund bei ders. (Wieting) **78**, 398.
Ileocolostomie bei Cöcumtuberkulose (Campiche) **80**, 522.
Impfmetastasen bei Hautkrebs (Borrmann) **76**, 420.
Implantationsinfektion aseptischer Wunden (P. Klemm) **75**, 543.
Infektionskrankheiten, juvenile Extremitätengangrän nach solch. (S. Barraud) **74**, 237. —, chirurgische, Allgemeininfektion bei dens. (Bertelsmann) **72**, 209: Kasuistik 290.
Infiltrationsanästhesie, Verwendung des Novokain bei ders. (Heineke und Läwen) **80**, 189.
Infraktion, besondere Form ders.: die Faltung der Knochencorticalis (H. Kohl) **77**, 383.
Inguinalhernien, Entstehung und seltene Arten ders. (F. Hahn) **74**, 127. —, Operation ders. unter Lokalanästhesie (Lennander) **73**, 301. 309; radikale nach Bassini-Postempski und nach Kocher und deren Endresultate (F. Hahn) **74**, 128. 129; (Polina Daiches) **75**, 82. —, ovariale mit Stieldrehung (K. Gaugele) **73**, 216: Entstehung 218; Inhalt 219; Komplikationen 219. 220; im frühen Kindesalter (N. Damianos) **80**, 228.
Intervalloperationen bei Perityphlitis (R. Michaelis) **77**, 439: Kasuistik 486.
Intubation, perorale mit Überdrucknarkose (Fr. Kuhn) **78**, 467. 477.
Inzisionen der Bauchwand bei Cöcumtuberkulose (Campiche) **80**, 539.
Jodoformknochenplombe, Erfahrungen über dies. von v. Mosetig-Moorhof **71**, 419: Technik ders. 420. 421; Indikationen 425. 428. 437. 441. 458. —, Gewebsveränderungen nach ders. (M. Silbermark) **75**, 290.

K.

Kahnbeinbrüche der Fußwurzel, Therapie ders. (Bergmann) **80**, 199. — der Hand mit und ohne Verletzung des Mondbeins (O. Blau) **72**, 445: Untersuchungs- und Vergleichsmaterial 446; Kasuistik 447; Röntgenbefunde 465; Behandlung 470; Verlauf und Endresultate 473.
Katheterismus der Harnleiter aus therapeutischen Zwecken (v. Illyés) **76**, 33.
Kehlkopfgeschwülste, Lipome und deren Beziehung zu tiefgelegenen Halslipomen (K. Göbel) **75**, 207.
Kehlkopfstenose, narbige, Behandlung ders. (R. Göbell) **78**, 578.
Keilbeinluxationen des Fußes, Entstehung, Mechanismus, Diagnose und Behandlung ders. (Georg Fischer) **73**, 438; im Zusammenhang mit Metatarsalknochen 445.
Kieferhöhleneiterung, chronische, Radikaloperation (Dreesmann) **75**, 432.
Kieferklemme, narbige, neues operativ autoplastisches Verfahren bei ders. (R. Alessandri) **79**, 548.
Kieferresektion, doppelseitige des Oberkiefers bei Melanosarkom des harten Gaumens (H. Seidel) **80**, 209.
Kiefertuberkulose, operative Behandlung ders. (Herhold) **72**, 95.
Klumpfuß, Drucknekrosen bei kongenitalem (W. Bauer) **72**, 325.
Kniegelenkluxation, kongenitale totale beidseitige bei drei Geschwistern (F. Magnus) **78**, 555.
Kniegelenkresektion bei Tuberkulose (N. Wolkowitsch) **74**, 498.
Knochencorticalis, Faltung ders. (H. Kohl) **77**, 383.
Knochenerkrankungen, fötale (Matsuoka) **72**, 428: histologischer Befund bei dens. 431. —, infektiöse, Frakturen infolge solch. (Grunert) **76**, 264. — bei Syringomyelie (Borchard) **72**, 513. 583. 585.
Knochenersatz, plastischer bei der Heilung der Spina ventosa — Endresultate (V. Schmieden) **75**, 302.
Knochengeschwülste, osteoplast. Carcinom (M. Matsuoka) **77**, 389; tumorverdächtige Cysten der langen Röhrenknochen, Ätiologie ders. (P. Glimm) **80**, 476: Myxoosteochondrosarkom der Tibia (O. Seitz) **78**, 601; myelogene Sarkome und deren Behandlung (Blecher) **78**. 597. —, Spontanfrakturen bei solch. (Grunert) **76**, 255.
Knochennekrosen, Operation ders. und Plombierung der Höhlung mit Jodoform (v. Mosetig-Moorhof) **71**, 425.
Knochenresorption durch maligne Geschwülste (M. Matsuoka) **73**, 204.
Knochenregeneration, experimentelle Studien an Kaninchen über (M. Mori) **76**, 220.
Kollateralkreislauf, arterieller, Wesen und Entstehung dess. (M. Katzenstein) **77**, 189: Ursachen dess. (zentrale) 190. 201, (periphere) 191, 212, (intermediäre Vorgänge der Entstehung) 205; Wesen dess. 222; Bemerkungen hierzu von Aug. Bier **79**, 90; Entgegnung an Herrn Prof. Bier von M. Katzenstein **80**, 394.
Kompression der Art. iliaca comm. (K. Dreist) **71**, 5: digitale (extraperitoneale) 21, (intraperitoneale) 22; instrumentelle 24.
Kontagiosität des Erysipels (Franke) **78**, 182.
Kontaktinfektion aseptischer Wunden (P. Klemm) **75**, 509.
Kotfisteln nach Laparotomie, operative Beseitigung ders. (Pels-Leusden) **72**, 309.
Krämpfe bei experimentell erzeugtem Hirndruck (Leonhardt) **71**, 120.
Krankenanstalten, 3. Bericht aus der Privatanstalt für Nerven- und psychisch Kranke von H. Laehr (Bespr.) **71**, 410. —, Jahrbücher der Hamburgischen, 8. Bd. von Lenhartz u. a. (Bespr.) **76**, 81.
Kriegschirurgie, Leitfaden der kriegschir. Operations- und Verbandstechnik von H. Fischer (Bespr.) **80**. 400. —, militärärztl. Verbandschulen von J. Port (Bespr.) **73**, 294.
Kropfherz und die Beziehungen der Schilddrüsenerkrankungen zum Kreislaufapparat von W. Minnich (Bespr.) **75**, 372.

L.

Lähmungen infolge Hirndrucks, experimentelle Studien über (Leonhardt) **71**, 121.
Längenwachstum des Arms nach Resectio cubiti (N. Damianos) **71**, 320.
Laminektomie bei spondylitischen Lähmungen (C. Sultan) **78**, 20.
Leberabszesse, zur Kasuistik ders. (O. Wendel) **76**, 290. —, tropische, operativer Eingriff bei solch. (Technik) (W. Wendel) **73**, 186.
Leberechinococcus kombiniert mit Gallensteinkolik (C. Beyer) **72**, 71. —, Pylorusstenose durch solch. (Axhausen) **75**, 77.
Leberruptur, operativ behandelte Fälle (Thöle) **80**, 1: Diagnose und Symptome bei ders. 2. 12; Kasuistik 5; Entstehungsmechanismus 14; Operationstechnik 15 (Tamponade) 16, (Naht) 17.
Lebertumor, sekundärer bei atypischem Schilddrüsencarcinom (Labhardt und Saltykow) **74**, 375.
Leitungsanästhesie, Wirkung des Novokain in ders. (Heineke und Läwen) **80**, 190.
Leukämie, Röntgentherapie ders. (H. Heineke) **78**, 196. 214.
Lichttherapie, Anwendung des Lichtbrandverfahrens (Elektrophotokaustik) von H. Strebel **72**, 337.
Lipomatosis des Hypopharynx (Cavum pharyngo-laryngeum), Beziehungen ders. zu den sogen. Ösophaguspolypen und den tiefsitzenden Halslipomen (C. Göbel) **75**, 196. 238: Symptomatik, Diagnose und Prognose ders. 241; Therapie bei ders. 244.
Literaturanzeigen 71, 411. 619. **72**, 349. 623. **73**, 295. 568. **74**, 187. 363. 602. **75**. 114. 376. 571. **76**, 294. 591. **77**, 320. **78**, 304. **79**, 328. 616. **80**, 208. 594.
Lithiasis vesicae, Therapie ders. (J. Finsterer) **80**, 454.
Lithotripsie, Technik ders. von G. Berg (Übersetzung von F. Guyon — Bespr.) **71**, 611.
Luftwege, Krankheiten der oberen von Chiari (Bespr.) **78**, 303.
Lumbalanästhesie, Blutdruck bei ders. (M. Mori) **74**, 173.
Lumbalhernien, Radikaloperation ders. (F. Hahn) **74**, 126.
Lungennaht nach Stichverletzung der Lunge mit günstigem Verlauf (Grunert) **72**, 100.
Luxatio claviculae supraspinata (M. Klar) **73** 282. — coxae congenita, Pathologie und Therapie ders. (K. Vogel) **71**, 222: Kasuistik 276. — infracotyloidea femoris (W. Wendel) **72**, 153: Terminologie 157, Kasuistik 160, Entstehungsmechanismus 183, Symptome 191, Reposition 197, Analogie ders. mit Lux. infraglenoidalis humeri 204. — obturatoria, Reposition ders. durch Ruck nach außen (Riedel) **79**, 331. — perinealis, doppelseitige und deren Reposition (Wohlberg) **72**, 342. — pedis sub talo, eigenartiges Repositionshindernis bei ders. (Wendel) **80**, 251; nach vorne mit Talusfraktur (E. Deetz) **74**, 581.
Luxationen im Carpometacarpalgelenk des Daumens (E. Aulhorn) **77**, 227. — im Ellenbogen und ihre Behandlung mit Extension (Fr. Stolle) **74**, 65. 78. 91. — im Kniegelenk, totale kongenitale doppelseitige bei 3 Geschwistern (F. Magnus) **78**, 555. —, Lehrbuch ders. von Hoffa (Bespr.) **74**, 186. — im Schultergelenk bei Syringomyelie (Zesas) **80**, 165.
Luxationsfraktur des Daumenmetacarpus (E. Aulhorn) **77**. 227.
Lymphangitis der Extremitäten, Blutuntersuchungen auf Bakterien bei ders. (Bertelsmann) **72**, 223. 225. 235.
Lymphdrüsenneubildung beim Mammacarcinom (C. Ritter) **79**, 260.
Lymphdrüsentuberkulose, Durchbruch einer verkästen Lymphdrüse in die Trachea (E. Gerber) **75**. 361. — der Hals- und Submaxillargegend, subkutane Entfernung der Drüsen (J. Dollinger) **72**, 41: allgemeine Regeln für diese 42; der einzelnen Drüsengruppen 46; Resultate 59. — der Leistenfuge, diagnostische Irrtümer bei solch. (P. Fridberg) **73**, 540.

M.

Magendarmkrankheiten, Therapie ders. von C. Wegele (Bespr.) **79**, 612.
Mageninkarzeration, chronische in einer angeborenen Zwerchfellhernie, durch Laparotomie geheilt (L. Heidenhain) **76**, 394.
Magenkrebs, totale resp. subtotale Exstirpation des Magens bei solch. (H. Ito und S. Asahara) **80**, 135. —, Magenresektion bei solch. und deren Endresultate (R. Matti) **77**, 99: Kasuistik 102; statistische Angaben und Symptomatologie 145; Operationsmethoden 165; Nachuntersuchungen geheilter Fälle 185; (Aug. Brüning) **80**, 96: patholog.-anatom. Befund 97; Diagnose dess. 100; Indikation zur Resektion 104; Prognose der Resektion 107; Operationsmethoden 110 (Komplikationen bei dies.) 115, (Vorbereitung) 117, (Gang d. Operat.) 118, (Nachbehandlung ders.) 120; Kasuistik 122.
Magenresektion, Modifikation der Kocherschen Methode (Ferd. Schultze) **78**, 247.
Magenstenosen, angeborene, klin. und pathologisch-anatom. Erscheinungen (E. Kreuter) **79**, 30: Kasuistik ders. 71.
Mastdarmabreißung, subkutane durch Überfahren (Kirstein) **80**, 586.
Mastdarmcarcinome, kombinierte Exstirpation hochsitzender bei Männern (H. Ito und H. Kunika) **73**, 229.
Mastdarmkrankheiten, Monographie von S. G. Gant (Bespr.) **76**, 82.
Mastdarmvorfall, operative Behandlung dess. (F. Weber) **72**, 500. —, Pathogenese und Radikaloperation großer (Wenzel) **76**, 19.
Mastitis, Blutuntersuchungen auf Bakterien bei solch. (Bertelsmann) **72**, 242.
Medizin, Karikatur und Satire in ders. von Eug. Holländer (Bespr.) **80**, 589. — in der klassischen Malerei von Eug. Holländer (Bespr.) **71**. 613. — physikalische und medizin. Technik von H. Kraft und Wiesner (Bespr.) **80**, 594. —, populäre Schriften über von Reißig und von Bartsch (Bespr.) **71**, 614. —, Semmelweis' gesammelte Werke von T. v. Györy (Bespr.) **80**, 591.
Medullaranästhesie mittelst Cocain Suprarenin (L. Kurzwelly) **78**, 142. —, Erfahrungen mit Novokain in ders. (Heineke und Läwen) **80**, 192.
Melanosarkom des harten Gaumens, doppelseitige Oberkieferresektion bei ders. (H. Seidel) **80**, 209.
Metatarsus, Luxation des ersten Metatarsalknochens (G. Fischer) **74**, 55.
Mikroorganismen, Pathogenität ders. bei Zuckerkranken (Hildebrandt) **72**, 367: experimentelle Prüfung 368. 369.
Mikroskopie und Chemie am Krankenbett von H. Lenhartz (Bespr.) **74**, 186.
Milzbrand, Blutbefund bei äußerem (Bertelsmann) **72**, 240.
Milztumoren, pseudoleukämische, Behandlung ders. mit Röntgenstrahlen (H. Heineke) **78**, 221.
Mischnarkose mit Sauerstoff-Chloroform, Apparat für dies. (Oertel) **74**, 320; Kasuistik hierzu 337.
Mißbildungen der menschlichen Cliedmaßen von F. Klausner (Bespr.) **80**, 591.
Mobilisierung des Duodenum nach Kocher zur Entfernung retroduodenal liegender Gallensteine (E. Payr) **75**, 1.
Mortonsche Krankheit, patholog. Befund bei ders. (Pochhammer) **80**, 320.
Muskelangiome, cavernöse, Histologie und Kasuistik ders. (K. Keller) **74**, 574. —, primäre. Pathologie und Therapie ders. (H. Sutter) **76**, 368.
Muskelatrophie bei Sklerodermie (Lücke) **73**, 198.
Muskelerkrankungen bei Syringomyelie (Borchard) **72**, 583.
Muskelinterposition zur Beweglicherhaltung resecierter Ankylosen und anderer Gelenke von A. Huguier (Bespr.) **80**, 590.
Myositis ossificans, klin. Beobachtungen und patholog.-anat. Befund (Busse und Blecher) **73**, 388. — traumatica des Oberschenkelknochens nach Kontusion (O. Bode) **78**, 546; mit spontanem Rückgang der Muskelverknöcherungen (R. Nadler) **74**, 427.
Myxofibrolipom der Milzligamente, Exstirpation mit gleichzeit. Wegnahme der Milz (H. v. Burckhardt) **74**, 365.
Myxoosteochondrosarkom der Tibia, zur Kasuistik dess. (O. Seitz) **78**, 601.

N.

Nabelbrüche, Endresultate der operativen Behandlung (Hahn) **74**, 126.
Nabelschnurbruch, operative Behandlung dess. (Gutzeit) **73**, 49; (F. Hahn) **74**, 126.
Nachbehandlung der chirurgischen Tuberkulose (C. Kraemer) **79**, 565.
Nahtabszesse bei aseptischer Wundheilung, Entstehung ders. (P. Klemm) **75**, 503.
Narkose mit dem Roth-Drägerschen Sauerstoff-Chloroformnarkoseapparat (Oertel) **74**, 320. —, pulmonale (Fr. Kuhn) **76**, 148: Indikationen zu ders. 178; Kasuistik 191; Überdruckverfahren bei ders. **78**, 467. 477.
Nase, zur Chirurgie ders. von Ludw. Löwe (Bespr.) **80**, 591.
Nasenreflexe, Wirkung auf Herz und Atmung bei der Chloroform-Sauerstoffnarkose mittelst Intubation (Fr. Kuhn) **78**, 517.
Nebenhodentuberkulose, Ätiologie und operative Behandlung ders. (W. v. Brunn) **77**, 235.
Nebennierenpräparate, gefäßverengernde Eigenschaft ders. bei Mischung mit örtlich anästhesierenden Mitteln (Läwen) **74**, 163. —, Wirkung ders. (R. Klapp) **71**, 187.
Nekrolog über Fritz Fischer (Ledderhose) **79**, 595.
Nephrektomie wegen einseit. Nierentuberkulose, tödl. reflektorische Anurie nach ders. (A. Jenckel) **78**, 593.
Nephritis, chirurgische Behandlung ders. von Le Nouëne (Bespr.) **71**, 609; von A. Pousson (Bespr.) **75**, 373.
Nervenläsionen bei Pfannenbrüchen des Beckens (Arregger) **71**, 506.
Nervenkrankheiten, ätiolog. Bedeutung beim Brand Zuckerkranker (Hildebrandt) **72**, 372.
Nervenregeneration nach Extraktion von Nerven wegen Trigeminusneuralgie (G. Perthes) **77**, 401.
Netzeinklemmung in Brüchen, Operationsresultat bei ders. (Lessing) **74**, 194. 195.
Netzexstirpation, totale bei Axendrehung des Omentum (N. Trinkler) **75**, 269.
Nieren, kongenitale rechtsseit. Doppelmißbildung ders. (Alfr. Linck) **75**, 51. —, Funktion ders. von J. Albarran (Bespr.) **79**, 614. —, Verletzungen und chirurg. Erkrankungen ders. von P. Wagner (Bespr.) **75**, 372.
Nierenspaltung, experimentelle Versuche und deren Resultate (M. W. Herman) **73**, 137: an beiden Nieren ausgeführt 155, an einer nach Entfernung der anderen 161.
Nierensteine, Diagnose ders. von G. Rumpel (Bespr.) **71**, 612.
Nierentumoren, Abhandlung über solch. von J. Albarran und L. Imbert (Bespr.) **71**, 617. —, Cystennieren bei Erwachsenen (Fr. Sieber) **79**, 406: Kasuistik hierzu 421 (operativ behandelter Fälle) 452.
Novokain, Verwertbarkeit dess. für örtliche Anästhesie (experimentelle Untersuchungen und klin. Erfahrungen von H. Heineke und A. Läwen) **80**, 180: allgemeine Giftwirkung dess. 182; Wirkung dess. auf die sensiblen Nervenenden 185, auf die Nervenstämme 190; Versuche 195.

O.

Oberarmbrüche des unteren Humerusendes (der Eminentia capitata) (H. Lorenz) **78**, 531. —, Lagerung des Radialis bei solchen der Diaphyse (J. Fessler) **78**, 60. —, spiralige (J. Bayer) **71**, 213.
Oberkiefer, temporäre Aufklappung beider nach Kocher bei Geschwülsten (Enderlen) **74**, 517.
Oesophagoskopie bei Tumoren und anderen patholog. Prozessen (O. Hartmann) **71**, 594.
Oesophagotrachealfisteln, Heilung ders. durch Naht (Desider v. Navratil) **75**, 467: durch Operation geheilte Fälle 475; Zustandekommen der Fisteln 477; vollkommen verläßliche Oesophagusnaht 498.

Oesophagusruptur, Ätiologie ders. (Thöle) **80,** 1. 17.
Oesophagusstenosen, klin. und pathologische Erscheinungen ders. (E. Kreuter) **79,** 30: Kasuistik 60.
Ohrenkrankheiten, Operationen bei Eiterung des Mittelohrs und ihren intrakraniellen Komplikationen von B. Heine (Bespr.) **72,** 344.
Olekranonbrüche und deren Behandlung (Fr. Stolle) **74,** 76. 90.
Operation, psychisches Verhalten des Arztes und Patienten vor, bei und nach ders. von F. Klausner (Bespr.) **80,** 590.
Operationslehre, Atlas typischer Operationen von Bockenheimer und Frohse (Bespr.) **76,** 293. **77,** 319.
Operationstechnik, Kompendium ders. von Sonnenburg und Mühsam (Bespr.) **71,** 409. —, kriegschirurgische, Leitfaden von H. Fischer (Bespr.) **80,** 400. —, Lehrbuch ders. von Monod und Vanvers (Bespr.) **71,** 612. — bei **Magenresektion** (A. Brüning) **80,** 110. 118 (Nachbehandlg.) 120. —, Operationsübungen an der Leiche von Bennecke (Bespr.) **71,** 614. —, radioskopische Operationen (Holzknecht und Grünfeld) **73,** 552.
Operationstisch, radiologischer zur Fremdkörperentfernung (Holzknecht und Grünfeld) **73,** 556.
Orthopädie, Lehrbuch ders. von Hessing und Hasslauer (Bespr.) **71,** 614; von Joachimsthal (Bespr.) **76,** 81. —, die orthopäd. Literatur von Hoffa und Blencke (Bespr.) **80,** 593. — zur Nachbehandlung der Luxatio coxae congenit. (K. Vogel) **71,** 249.
Osteomalacie, Knochenbrüchigkeit bei ders. (Grunert) **76,** 281.
Osteome der Orbita und des Oberkiefers (A. Vischer) **77,** 268.
Osteomyelitis acuta infectiosa femoris, Veranlassg. zu Septikopyämie und Aneurysma infectiosa einer Koronararterie (E. Ruge) **80,** 150. —, bakteriolog. Blutbefund bei ders. (Bertelsmann) **72,** 258. —, Frakturen infolge ders. (Grunert) **76,** 264. — gummosa der langen Röhrenknochen, Pathologie und Chirurgie ders. (M. Landow) **79,** 508. — der Kiefer, Behandlung ders. (Herhold) **72,** 95. —, tuberkulöse der Diaphysen langer Röhrenknochen (v. Friedländer) **73,** 249: Diagnose ders. 277.
Osteoplastik am Schädel, zur Technik ders. (C. Sultan) **80,** 391.
Osteopsathyrose, idiopathische (Grunert) **76,** 282; (H. Döring) **77,** 284.
Ovarialhernien, inguinale mit Stieltorsion (K. (Gaugele) **73,** 216: Entstehung ders. 218; Ursache der Stieltorsion 224; Symptome der torquierten 226; (N. Damianos) **80,** 228. 234. 239: Kasuistik 243.
Ovarialtumor, Stiehldrehung eines soliden: Erscheinungen und operative Behandlung dess. mit Ausgang in Heilung (R. Nadler) **74,** 350.

P.

Pagets Krankheit der Brustwarze (A. Krogius) **73,** 165: Diagnose, Verlauf und Behandlung ders. 172; mikroskop. Befund bei ders. 173. 179. —, patholog.-anatom. Befund bei ders. (A. Schambacher) **80,** 332.
Pankreascysten, pathologische Anatomie ders. (H. Käster) **72,** 117. —, traumatische (Fr. Honigmann) **80,** 19: Cysteninhalt ders. 27; histolog. Struktur der Cystenwand 27; Gewebstrümmer im Cysteninnern 29; Symptomatologie ders. 39; Diagnose ders. 45; Probepunktion ders. 55; Pathogenese ders. 59; Therapie und Prognose ders. 80.
Pankreaserkrankungen, Diagnose ders. (Alfr. Neumann) **74,** 298. —, Diagnose der syphilitischen (N. Trinkler) **75,** 58.
Paralyse, progressive, Spontanfrakturen bei ders. (Grunert) **76,** 276.
Paraurethralstein, autochthoner aus phosphorsaurer Ammoniakmagnesia (F. A. Suter) **72.** 481.
Parisol, ein neues Antisepticum und Desodorans (B. Müller) **79,** 602.
Pathogenese der Darmgeschwüre über Dickdarmstenosen (v. Greyerz) **77,** 79. — der Darmstrikturen auf tuberkulöser Basis (Wieting) **78,** 341. — der Ex-

tremitätengangrän (S. Barraud) **74**, 271. — der Kehlkopf- und Hypopharynxtumoren (K. Göbel) **75**, 233. — der Mastdarmvorfälle (Wenzel) **76**, 19. — der Pankreascysten (Fr. Honigmann) **80**, 59. — punktförmiger Schleimhautblutungen nach operativ entfernten Wurmfortsätzen (Revenstorf) **77**, 50.

Pathologie der Darminvagination (N. Damianos) **75**, 439. — der Diaphysentuberkulose (v. Friedländer) **73**, 261. — des schnellenden Fingers (Marchesi) **79**, 364. — des Gelenkknorpels (R. Seggel) **75**, 326. — des Harnröhrencarcinoms beim Weibe (W. Knoll) **80**, 461. — der Luxatio coxae congenit. (K. Vogel) **71**, 223. 227. 230. — des Magenkrebses (A. Brüning) **80**, 97. — der Mortonschen Krankheit (Pochhammer) **80**, 320. — der Osteomyelitis gummosa der langen Röhrenknochen (M. Landow) **79**, 508. — des Volvulus des Cöcums (R. Faltin) **71**. 355.

Peniscarcinom bei einem 2 jährigen Kind (Creite) **79**, 299.

Peripankreatische Cysten (Pseudocysten) nach Verletzungen (Fr. Honigmann) **80**, 59, 63; kompliziert mit Fettnekrose 68.

Peritonealzerreissung bei zentraler Luxation des Oberschenkels (Arregger) **71**, 507.

Peritonitis, allgemeine bei Perityphlitis, operative Behandlung ders. (R. Michaelis) **77**, 436. 472. — durch Allgemeinintoxikation vom Darmlumen aus und Durchwanderung der Bakterien in die Peritonealhöhle (E. Gebhart) **74**, 28. —, Darmverschluß durch solche (L. Busch) **74**, 215. —, fibrinöse bei Ruptur der Gallenwege (R. Stierlin) **73**, 474. —, Heilungsresultate bei diffuser im Anschluß an akut in die Bauchhöhle perforiertes Magen- oder Duodenalulcus (P. Bonheim) **75**, 389. —, Prophylaxe und Therapie ders. (E. Gebhart) **74**, 20. — durch Stieldrehung eines Ovarialtumors (R. Nadler) **74**, 350.

Perityphlitis, Ätiologie ders. (Versuche von M. Mori) **73**, 123. —, operative Behandlung ders. (R. Michaelis) **77**, 424: Resektionen im akuten Anfall 429; Abszeßinzisionen 431; Fälle mit allgemeiner Peritonitis 436; Intervalloperationen 439; nicht operierte Fälle 441; Kasuistik 450. —, Pathologie und Therapie ders. von Sonnenburg (Bespr.) **79**, 326.

Pfählungsverletzungen, extraperitoneale mit Blasen-Mastdarmfistel; Epicystotomie dies. (E. Deetz) **79**, 322. — des Rektum und der Blase, operat. Behandlung ders. bei lokaler Anästhesie (Lennander) **73**, 327.

Pfannenbrüche des Hüftgelenks, einseitige und doppelseitige (Arregger) **71**, 500. 501.

Pfeifensteine in der Blase, Entwicklung und Struktur (J. Finsterer) **80**, 446.

Pharynxtumoren, Carcinom in der Gegend der Tonsillen und dessen Operation (L. Heidenhain) **77**, 1.

Phlegmonen, bakteriolog. Blutuntersuchungen bei solch. (Bertelsmann) **72**, 219. —, perihernöse, Entstehung ders. (A. Martina) **75**, 281.

Plastik, operative an den Lippen (E. Sandelin) **76**, 57. — am Nierenbecken bei Hydronephrose (A. Läwen) **79**, 99. —, autoplastisches Verfahren bei narbiger Kieferklemme (R. Alessandri) **79**, 548.

Pleuraempyem, Behandlung dess. (A. Martina) **78**, 583.

Plexus brachialis, Zerreißung dess. durch Maschiengewalt (Summa) **73**, 561.

Probelaparotomie bei Cöcumtuberkulose (Campiche) **80**, 538.

Prodigiosus, Durchlässigkeit der Darmwand für dens. (Helmberger und Martina) **74**, 555.

Pseudocysten (Cystoide) des Pankreas (Fr. Honigmann) **80**, 59. 62. 63: patholog. Anatomie ders. 69.

Pseudoleukämie, Röntgentherapie ders. (H. Heineke) **78**, 196. 214. 221.

Psychische Alteration bei künstlich erzeugtem Hirndruck (Leonhardt) **71**, 120.

Pylorusstenose, gutartige durch Leberechinococcus (Axhausen) **75**, 77. —, kongenitale, durch Operation geheilt **75**, 107.

Pyocyaneus, Versuche über die Passage dess. durch die Darmwand (Helmberger und Martina) **74**, 557. 560.

Pyonephrose bei Verdoppelung der rechten Niere (Alfr. Linck) **75**, 51. —, vorgetäuscht durch eine Zwerchfellhernie mit Magen als Inhalt (Hamdi) **79**, 313.

R.

Rachenaffektionen, Darstellung ders. von Chiari (Bespr.) **72,** 348. —, kongenitaler behaarter Polyp (F. Thellung) **78,** 231: Struktur dess. 234; Ätiologie 238; Störungen und Beschwerden durch dens. 244.
Radialislähmung bei Oberarmfrakturen (J. Fessler) **78,** 60. 84: primäre 87, sekundäre 110.
Radikaloperation der Hernien, Endresultate (F. Hahn) **74,** 122; (Polina Daiches **75,** 82. —, der chron. Kieferhöhleneiterung (Dreesmann) **75,** 432. — großer Mastdarmvorfälle (Wenzel) **76,** 19.
Radiumbehandlung der Carcinome, Dauerresultate bei solch. (Alfr. Exner) **75,** 379. —, feinere Veränderungen des Hodengewebes nach solch. (H. A. Thaler **79,** 576.
Radiusdefekt, erworbener mit Deformität des Vorderarms (H. Jacobsthal) **75,** 554.
Radiusfraktur des Capitulum und Collum (Fr. Stolle) **74,** 77. 90.
Radiusluxation, angeborene, ererbte des Radiusköpfchens im Ellenbogengelenk (Fr. Roskoschny) **76,** 569.
Raynaudsche Krankheit, Beziehungen zur Sklerodermie (Lücke) **73,** 198.
Regeneration des Knorpels, experiment. Untersuchungen von Mori **76,** 220. — der Nerven nach Extraktion (G. Perthes) **77,** 401. — der unterbundenen Saphena (G. Ledderhose) **71,** 401.
Reit- und Exerzierknochen, Entwicklung und patholog. Befund ders. (Busse und Blecher) **73,** 388.
Resektion des Ellenbogengelenks bei Tuberkulose (N. Damianos) **71,** 289: Verfahren 317; bei extraartikulärer Tuberkulose 322. — ileocöcale wegen Cöcumtuberkulose (Campiche) **80,** 497: mit seitl. Anastomose 508, mit Vorlagerung nach Mikulicz (zweizeitige Resekt.) 512, mit Belassung eines Anus praeternaturalis 515; partielle des Cöcum (Wandresektion) 517; Resultate 519. — des Schädels und der harten Hirnhaut, Wirkung ders. auf die Struktur und Funktion der Hirnrinde (Orazio Schifone) **75,** 131.
Resorption, peritoneale, experiment. Untersuchungen von Helmberger und Martina **74,** 547. 549.
Respiration während und nach Gehirnkompression (Leonhardt) **71,** 122.
Rhachitis, Knochenbrüchigkeit bei ders. (Grunert) **76,** 281.
Rhinoplastik, Deckung eines Nasendefekts mit einem Lappen aus Unterlippe und Kinn (C. Beck) **73,** 287.
Riesenzellen, Beobachtungen v. Vikt. Babes über (Bespr.) **80,** 592.
Röntgenstrahlen, Anwendung und Instrumentarium zu dies. von Dessauer und Wiesner (Bespr.) **79,** 613. —, Einrichtungen zur Erzeugung ders. (R. Donath: Bespr.) **71,** 610. — Wirkungsweise ders. (Schulz und Hofmann) **79,** 350; auf das Knochenmark (H. Heineke) **78,** 196.
Röntgentherapie, Erfolge ders. von E. Schiff (Bespr.) **71,** 619. — der Leukämie und Pseudoleukämie und des Sarkoms (H. Heineke) **78,** 196.
Röntgenuntersuchung, Atlas typischer Röntgenbilder vom normalen Menschen von R. Grashey (Bespr.) **79.** 326. —, stereoskop. Bilder von Fremdkörpern, Mißbildungen, Deformitäten etc. von Hildebrand, Scholz und Wieting (Bespr.) **71,** 612. — subperiostaler Frakturen (Hennig) **75,** 262. —, Handbuch über dies. von H. Gocht (Bespr.) **72,** 345. — des Hüftgelenks und Oberschenkels von Alban Köhler (Bespr.) **80,** 592. —, diagnostische Irrtümer bei ders. (F. Bering **72,** 335. —, Technik ders. von Albers-Schönberg (Bespr.) **71,** 618. —, Wert ders. in der Chirurgie von Beck (Bespr.) **78,** 302.
Rotzinfektion beim Menschen (A. Jenckel) **72,** 130.
Rückenmarkskrankheiten, Lehrbuch ders. von v. Leyden und Goldscheider (Bespr.) **74,** 601.
Rückgratsverkrümmungen, Behandlung seitlicher mit Etappenverband (J. Marcuse) **71,** 381; mit orthopädischer Gymnastik (v. Mikulicz und Tomasczewski; Bespr.) **74,** 187.

S.

Sakraltumoren, kongenitale (K. Frank) **77**, 368. —, Pathogenese ders. (H. A. Thaler) **79**, 112.
Sarkome (und sarkomatöse Mischgeschwülste) des Beckens, Exstirpation ders. (Zeller) **71**, 557. 561. —, myelogene der langen Röhrenknochen, Behandlung ders. (Blecher) **78**, 597. —, Röntgenbehandlung ders. (H. Heineke) **78**, 196.
Samenstrangtorsion, patholog. Anatomie ders. von Rigaux (Bespr.) **72**, 619. — mit hämorrhagischem Infarkt des Hodens von A. Lapointe (Bespr.) **72**, 619.
Schenkelhalsfrakturen, operative Behandlung der intrakapsulären (H. Ito und S. Asahara) **78**, 121. — und -Infraktionen bei Jugendlichen (Blecher) **77**, 302.
Schenkelhernien, Radikaloperation ders. und deren Resultate (F. Hahn) **74**, 133.
Schenkelkopfluxation, zentrale (J. Arregger) **71**, 487; (Wilms) **71**, 603.
Schilddrüsenkrebs, sekundärer Lebertumor bei solch. (Labhardt und Saltykow) **74**, 375: mikroskop. Befund der Schilddrüse 380, des Lebertumor 382. — mit Solitärmetastase in der Brustwirbelsäule (B. Huguenin) **73**, 104.
Schläfenlappengeschwülste, Diagnose ders. von A. Knapp (Bespr.) **80**, 398.
Schleimbeuteltuberkulose in der Becken-Hüftgegend (J. Wieting) **74**, 442: Kasuistik 446; Differentialdiagnose ders. von Eiterungen der Knochen 457, 461; Wert der Röntgenbeleuchtung bei ders. 460.
Schleimhautblutungen nach operativ entfernten Wurmfortsätzen (C. Lauenstein und H. Revenstorf) **77**, 40.
Schmerzempfindung bei künstlich erzeugtem Hirndruck (Leonhardt) **71**, 115.
Schußverletzung des Herzens, Herznaht bei ders. mit Ausgang in Heilung (W. Schubert) **75**, 71; Herznaht bei solch., Tod durch Peritonitis (R. Rothfuchs) **77**, 603. —, Shockwirkung bei Schrotschüssen, experimentelle Untersuchungen von Schieffer **76**, 581.
Sensibilität in Organ und Gewebe (Lennander) **73**, 297: der Milz und des Zwerchfellüberzugs 303, des Peritoneum parietale 304. 305, der Leber 305, des Pankreas 307, des Dünndarms 312, der Gallenblase 313, der Adhäsionen des Bauches 314, des Dickdarms 315, des Rektum und Anus 321, der Genitalien (des Weibes) 328 (des Mannes) 331. 338. 339, von Knochen und Knochenmark 342. 347; der Struma 348; der Geschwülste 348; der Granulationen 349.
Septikopyämie nach Osteomyelitis acuta infect. femoris mit Aneurysmenbildung an der linken Koronararterie (E. Ruge) **80**, 150.
Situs viscerum inversus (W. Riechelmann) **74**, 315.
Sklerodermie mit Muskelatrophien und Symptomen der Raynaudschen Krankheit (Lücke) **73**, 198.
Skoliose, habituelle, Behandlung ders. mit Etappenverband (J. Marcuse) **71**, 380.
Skorbut, Knochenbrüchigkeit bei dems. (Grunert) **76**, 279.
Spina ventosa, plastischer Knochenersatz bei Heilung ders. und dessen Resultate (V. Schmieden) **75**, 302,
Spiralbrüche an der oberen Extremität (J. Bayer) **71**, 204: an den Handknochen 205. 206, der Vorderarmknochen (Radius) 208 (Ulna) 210, am Oberarm 213.
Spontanfrakturen (Grunert) **76**, 254: infolge lokaler Veränderung der Knochen (Geschwülste) 255, (entzündl. Prozesse) 244, (Syphilis) 268; infolge allgem. Erkrankung 270 (Skorbut) 279, (Rhachitis) 281, (Osteomalacie) 281; infolge idiopathischer Osteopsathyrose 282.
Staphylokokken, Infektion des Blutes mit dens. (Bertelsmann) **72**, 291.
Stauungsblutungen Entstehung ders. (P. Sick) **77**, 595. — bei Erstickten und Strangulierten (R. Milner) **76**, 114. — im Massengedränge (R. Milner) **76**, 118. — nach Rumpfkompression (H. Braun) **74**, 411; (H. Wienecke) **75**, 37; (R. Milner) **76**, 86: äußerer Mechanismus ders. 91; Symptome und Verlauf 92; innere Ursachen ders. 96. 126. — infolge Überdrucks im Rumpf (R. Milner) **76**, 85. 111, 585.
Steinschnitt, das Kunstbuch des G. Bartisch über dens. von O. Mankiewicz (Bespr.) **77**, 319.

Steißgegend, angeborene Hauteinstülpungen und Fistelbildungen ders. (A. Martina) **80,** 354. —, atypische Verhältnisse ders. bei menschl. Föten und Neugeborenen (H. A. Thaler) **79,** 112: präcoccygeale Knorpelinseln ders. 114; retroanale in den Sphincter internus dringende Epithelschläuche 117; Plattenepithelcyste an der Vorderfläche des Steißbeins eines Neugeborenen 122.
Sterilität der Haut, Bedingungen für solch. (P. Klemm) **75,** 503.
Sternumfraktur bei Wirbelfrakturen, Genese ders. (V. Otz) **72,** 387.
Stichkanaleiterung, Entstehung ders. (P. Klemm) **75,** 503.
Strangulierung, Stauungsblutungen bei ders. (R. Milner) **76,** 114.
Streptokokkeninfektion des Blutes (Bertelsmann) **72,** 289. 290.
Struma, Metastasenbildung ders. (C. Göbel) **78,** 300.
— lingualis (accessoria baseos linguae), zur Kasuistik und Therapie ders. (O. Riethus) **74,** 149; (K. Meixner) **78,** 1.
Subluxation des zweiten Keilbeins im Fuß (Bergmann) **79,** 598: Therapie und Heilresultat ders. 601.
Suprarenin s. Adrenalin.
Symptomatologie des Aneurysma art. hepat. (Grunert) **71,** 169. — der Carotisgeschwülste (Kaufmann und Ruppanner) **80,** 310. — der Extremitätengangrän (S. Barraud) **74,** 289. — experimentell erzeugten Hirndrucks (Leonhardt) **71,** 115. — der Pankreascysten (Fr. Honigmann) **80,** 39.
Syphilis des Darms, Unterscheidung der syphilit. von der tuberkulösen Darmstenose (Wieting) **78,** 448. —, pathologische Frakturen infolge ders. (Grunert) **76,** 268. — des Pankreas, Diagnose ders. (N. Trinkler) **75,** 58.
Syringomyelie, Beziehungen ders. zur sozialen Gesetzgebung (W. Stempel) **73,** 481: Erwerbsfähigkeit bei ders. 482. 485; Gelenk- und Knochenveränderungen bei ders. 506; spontane Frakturen bei ders. 511; Empfindungsstörungen bei ders. 512; Untersuchung des Nervensystems bei ders. 517; Bezug ders. zur Invalidenversicherung 526. —, Knochen- und Gelenkerkrankungen bei ders. (Borchard) **72,** 513: Sensibilitätsstörungen bei dies. 580; Rolle des Traumas bei solch. 594; Therapie bei solch. 595. —, Schultergelenkverrenkung bei ders. (Zesas) **80,** 165. —, Spontanfrakturen bei ders. (Grunert) **76,** 273.

T.

Tabes dorsalis, Spontanfrakturen bei ders. (Grunert) **76,** 270.
Talma-Drummondsche Operation, ihre Indikation, Technik und die bisher erzielten Resultate von Bunge (Bespr.) **79,** 613. — bei Stauungsascites (H. Grisson) **75,** 358.
Talusfraktur bei Luxation des Fußes sub talo nach vorne (E. Deetz) **74,** 581.
Tetanus, lokaler beim Menschen (Axhausen) **78,** 265: durch ungewöhnlich geringe Toxinwirkung 278; bevorzugende Einwirkung der Toxine bei dems. 280.
Therapie, chirurgische bei Aneurysma art. hepat. (Grunert) **71,** 173. — der Beckenbrüche (P. Stolper) **77,** 550. — der Brightschen Krankheit von G. M. Edebohls (Bespr.) **76,** 590. — der Carotisdrüsentumoren (Kaufmann und Ruppanner) **80,** 313. — der Extremitätengangrän (Hildebrandt) **72,** 374; (S. Barraud) **74,** 291. — des schnellenden Fingers (Marchesi) **79,** 364. — der Fußluxationen im Talocruralgelenk (Joh. Richter) **77,** 262. — bei Gallenblasenperforation (Neck) **71,** 334. — der Hydrocele nach neuem Verfahren (R. Klapp) **74,** 354. — der Hypospadie nach Becks Methode (Martina) **71,** 179. — der Keilbeinluxation der Handknochen (G. Fischer) **73,** 447. — der narbigen Larynx- und Trachealstenose (R. Göbell) **78,** 578. — der Luxatio coxae congenita (K. Vogel) **71,** 222. 238 (Nackbehandlung) 249. — der Pankreascysten (Fr. Honigmann) **80,** 80. — der Peritonitis (E. Gebhart) **74,** 20. — der Perityphlitis (R. Michaelis) **77,** 424. — des Pleuraempyems (Martina) **78,** 583. — seitl. Rückgratsverbrümmungen (Marcuse) **71,** 381. — der myelogenen Sarkome der langen Röhrenknochen (Blecher) **78,** 597. — der Schenkelhalsfrakturen (Ito und Asahara) **78,** 121. — penetrierender Thoraxverletzungen (E. Haim) **79,** 288. — der Tuber-

kulose des Ellenbogengelenks (N. Damianos) **71**, 288, der Nieren (A. Jenckel) **78**, 593. — bei Volvulus des Cöcum (R. Faltin) **71**, 355.
Thoraxverletzungen, penetrierende (E. Haim) **79**, 269: Symptome 271; komplizierende Bauchverletzungen ders. 285; sekundäre Erscheinungen 287; Behandlung ders. 288; Kasuistik 295.
Thrombose der Arterien, ätiolog. Bedeutung ders. bei Gangrän (S. Barraud) **74**, 277. — der Venen mit folgender Gangrän (S. Barraud) **74**, 287.
Tibiafraktur, Absprengung eines Knochenkeils aus dem distalen Ende der vorderen Tibiakante (A. Sachs) **75**, 365.
Tibiageschwulst, myxomatöse (O. Seitz) **78**, 601.
Tonsillen, Carcinom in der Gegend ders. und dessen Operation (L. Heidenhain) **77**, 1.
Trachealstenose, narbige, Behandlung ders. (R. Göbell) **78**, 578.
Transplantation mit Hautläppchen, Lebensdauer und Lebensfähigkeit ders. (L. Burkhardt) **79**, 216. — nach Thiersch unter Lokalanästhesie (Lennander) **73**. 302. —, Wirkung der Besonnung auf dies. (O. Bernhard) **78**, 574.
Transsudat der Bauchhöhle, Bakteriengehalt dess. (Helmberger und Martina) **74**, 534: Agglutinierbarkeit dess. 545; bakterizide Kraft dess. 546.
Trigeminusneuralgie, Rezidive ders. bei Nervenextraktion (G. Perthes) **77**, 401.
Tubage, perorale mit und ohne Druck (Fr. Kuhn) **76**, 148: Geschichte der Tubage und einschlägiger Methoden 148; Instrumentarium zur peroralen und pernasalen 159; Ausführung der peroralen 168; Indikationen zur peroralen 178; Kasuistik 191 (der pernasalen) 206. — mit Überdrucknarkose (Fr. Kuhn) **78**, 467: Druckverfahren 468; Atmungsmodus 473. 474; Apparate zu ders. 477. 493. 498; Versuche an Tieren und Menschen 505; Bedeutung der Nasenreflexe bei ders. 517.
Tuberkulose, chirurgische, Nachbehandlung ders. (C. Kraemer) **79**, 565. — der Gelenke s. Gelenktuberkulose. — des Hodens und Nebenhodens (W. v. Brunn) **77**, 235. — einer Niere, Nephrektomie bei ders. mit tödlichem Ausgang durch Anurie (A. Jenckel) **78**, 593.
Tumor albus der Ellenbogengegend, radikale Operation bei dems. (N. Damianos) **71**, 289.
Tumoren, alveoläre der Glandula carotica (E. Kaufmann und E. Ruppanner) **80**, 259. —, Beiträge zur Lehre von dens. von M. Borst (Bespr.) **72**, 347. — des harten Gaumens, doppelseitige Oberkieferresektion bei solch. (H. Seidel) **80**, 209. —, kavernöse, Behandlung ders. mit Magnesiumstiften (C. Tollens) **77**, 309. —, maligne im Kindesalter von A. Steffen (Bespr.) **79**, 512. —, Operation ders. bei Lokalanästhesie (Lennander) **73**, 302. — sacrococcygeale, Ätiologie ders. (H. A. Thaler) **79**, 112. — der Schläfenlappen, Diagnose ders. von A. Knapp (Bespr.) **80**, 398.
Typhlitis, primäre mit sekundärer Epityphlitis (O. Hartmann) **72**, 318. — s. auch Appendicitis und Perityphlitis.

U.

Überdrucknarkose mittelst Intubation (Fr. Kuhn) **78** 467. 473: Instrumentarium zu ders. 477; Abdichtung der Luftwege bei ders. 484; Apparate zur Beschaffung und Leitung des Drucks 493, (Rohrsysteme für diese) 498; Tierversuche und Versuche am Menschen 505.
Ulnafrakturen, spiralige (J. Bayer) **71**, 210. 212.
Ulnarisluxation, Pathogenese und Symptomatologie ders. (E. Haim) **74**, 96.
Unfallverletzungen, Heilanstalt in Breslau für solch. (Rogatsch; Bespr.) **72**, 622. —, Heilresultate bei Unterschenkelbrüchen Unfallverletzter (Bähr) **73**, 63. —, Untersuchung und Begutachtung ders. von Miller (Bespr.) **71**, Heft 3 und 4, Heft 5 und 6, S. 611.
Unterbindung der Arteria iliaca (K. Dreist) **71**, 5: definitive zur Blutstillung 10; zur Heilung von Aneurysmen der A. iliaca 13; wegen pulsierender Tumoren 16;

als präliminare Operation zur Vermeidung von Blutungen bei Geschwulstexstirpationen oder Oberschenkelexartikulation 17; temporäre 20.
Unterhautzellgewebe, syringomyelitische Phlegmone dess. (Borchard) **72**, 582.
Unterleibsbrüche s. Hernien.
Unterschenkelbrüche in der Unfallversicherung, Heilungsresultate ders. (Bähr) **73**, 63: bei Schienbeinbrüchen 70, bei Wadenbeinbrüchen 72, bei Knöchelbrüchen 73, 74. 77.
Unterschenkelgeschwüre, variköse und deren Behandlung (C. Georgi) **73**, 546.
Ureter, Katheterismus dess. aus therapeut. Zwecken (v. Illyés) **76**, 33. —, ein Weg zum vesikalen Ende dess. beim Mann (Alfr. Neumann) **74**, 312.
Ureterenverdoppelung, Radiographie eines durch das Cystoskop diagnostizierten Falles von kompleter (B. Klose) **72**, 613.
Urethrotomia externa, Freilegung des hinteren Abschnitts der Urethra vor der Prostata ohne Leitsonde bei ders. (E. Forgue) **75**, 411.
Urogenitalapparat des Menschen von H. Hartmann (Bespr.) **74**, 362.
Urologie, Handbuch ders. von Frisch und O. Zuckerkandl (Bespr.) **74**, 361. **75**, 372.
Urosteallthsteine, Genese und Struktur ders. (J. Finsterer) **80**, 425.
Uteruskrebs, Bekämpfung dess. von Winter (Bespr.) **75**, 569. —, rechtzeitige Erkennung dess. von Stratz (Bespr.) **75**, 570.

V.

Vagusverletzung durch Stich in die linke Halsseite (Risa) **78**, 291.
Venenthrombose, Blutbefund bei ders. (Bertelsmann) **72**, 267.
Ventralbrüche, Operation ders. und deren Resultate (F. Hahn) **74**, 126.
Verbandstechnik bei Extensionsbehandlung der Frakturen und Luxationen der Extremitäten (Bardenheuer und Graessner; Besp.) **80**, 399; (Heusner) **80**, 401. —, Kompendium ders. von Sonnenberg und Mühsam (Bespr.) **71**, 409. —, kriegschirurgische, Leitfaden von H. Fischer (Bespr.) **80**, 400.
Vereiterung tuberkulöser Gewebe, Bakterienbefund bei ders. (W. v. Brunn) **75**, 319.
Vernarbungsprozeß zwischen Hirnrinde und den weichen Geweben der Schädeldecke bei Schädelresektionen (Orazio Schiffone) **75**, 152.
Verschüttungen, Stauungsblutungen durch solch. (R. Milner) **76**, 109.
Versteifungen, skoliotische, Anwendung der mobilisierenden Wirkung der Hyperämie (R. Klapp) **79**, 543.
Volvulus des Cöcum, Pathologie und Therapie dess. (kasuistische Beiträge von R. Faltin) **71**, 355. — des Ileum, erfolgreiche Resektion bei dems. (R. Göbell) **77**, 608. — des Meckelschen Divertikels, Kasuistik (Fehre) **78**, 169; Mechanismus 177.
Vorderarmknochen, spiralige Frakturen ders. (J. Bayer) **71**, 208. 211.

W.

Weichteilverletzungen bei Beckenbrüchen (Stolper) **77**, 526. 541.
Wirbelfrakturen, Sternalbrüche bei dens. und deren Genese (V. Otz) **72**, 387.
Wirbelresektion bei spondylitischen Lähmungen (C. Sultan) **78**, 20: patholog. Präparate tuberkulöser Spondylitis 45.
Wirbelsäulenentzündung, chronische ankylosierende (Denis G. Zesas) **74**, 467: Bechterewsche Form 468. 469; Strümpell-Mariesche Form 469. 475. 479.
Wundbehandlung, offene nach Transplantation (O. Bernhard) **78**, 574.
Wundheilung, aseptische, Störungen ders. (P. Klemm) **75**, 503. 505: durch Luftinfektion 506, durch Kontaktinfektion 509, durch Implantationsinfektion 543.
Wundstarrkrampf s. Tetanus.
Wurmfortsatzexstirpation, Schleimhautblutungen nach ders. und deren Ent-

stehung (C. Lauenstein und H. Revenstorf) **77**, 40: Pathogenese punktförmiger (H. Revenstorf) 50.
Wurmfortsatzresektion bei Perityphlitis (R. Michaelis) **77**, 427. 429: Kasuistik 450.

Z.

Zahnheilkunde, Lehrbuch und Atlas ders. von Preiswerk (Bespr.) **71**, 612.
Zungengeschwülste, Struma baseos linguae (O. Riethus) **74**, 149; (K. Meixner) **78**, 1.
Zwangsbewegungen bei experimentell erzeugtem Hirndruck (Leonhardt) **71**, 121.
Zwerchfellhernien, Magen als Inhalt einer rechtsseit. mit sekundärer Ausstülpung nach der Bauchhöhle, eine rechtsseit. Pyonephrose vortäuschend (Hamdi) **79**, 313. —, traumatische, operative Heilung ders. (W. Mintz) **73**, 290.

Druck von August Pries in Leipzig.

Fig. 1.

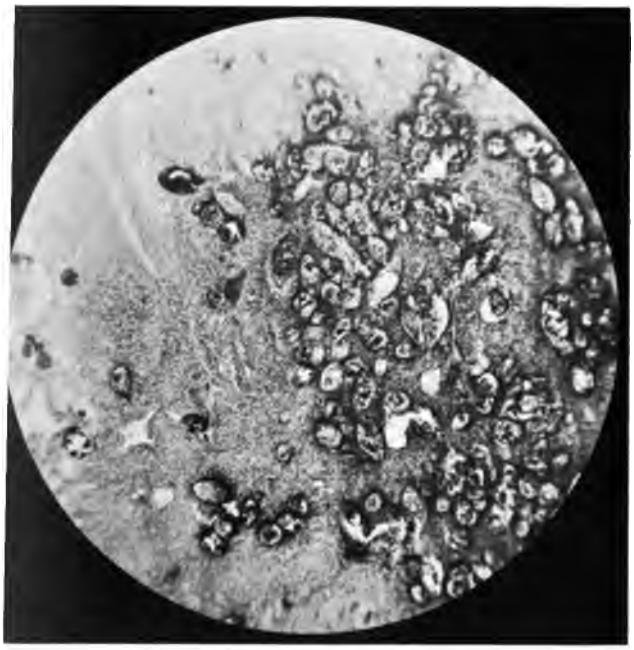

Fig. 3.

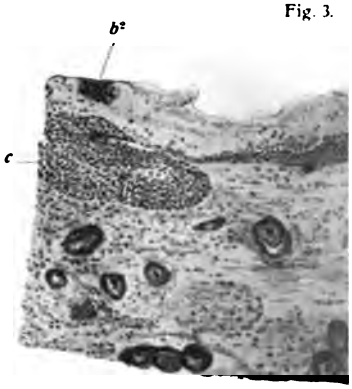

Fig. 2.

Fig.

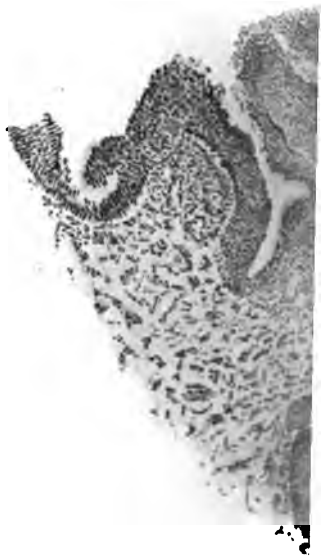

Fig. 6.

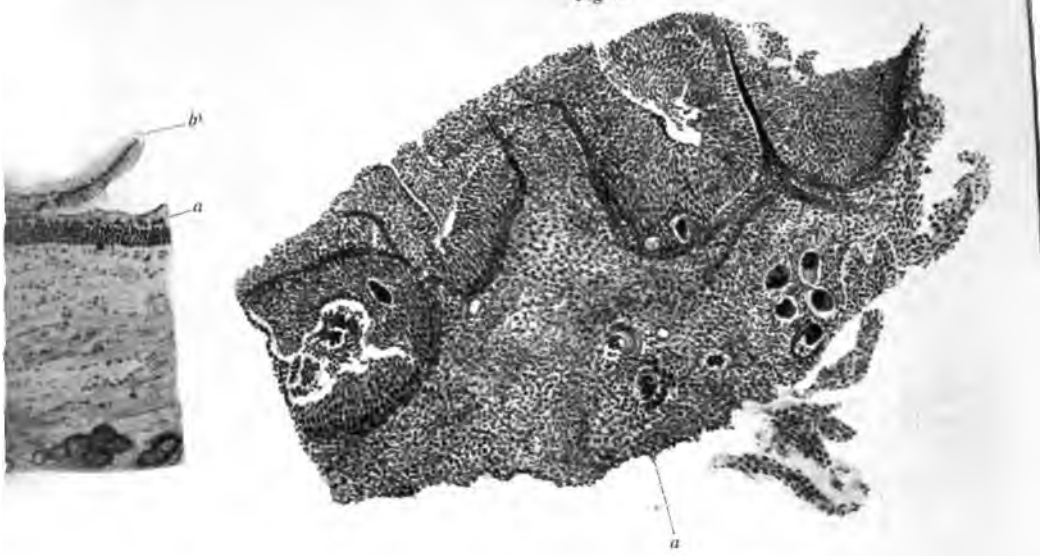

Fig. 5.

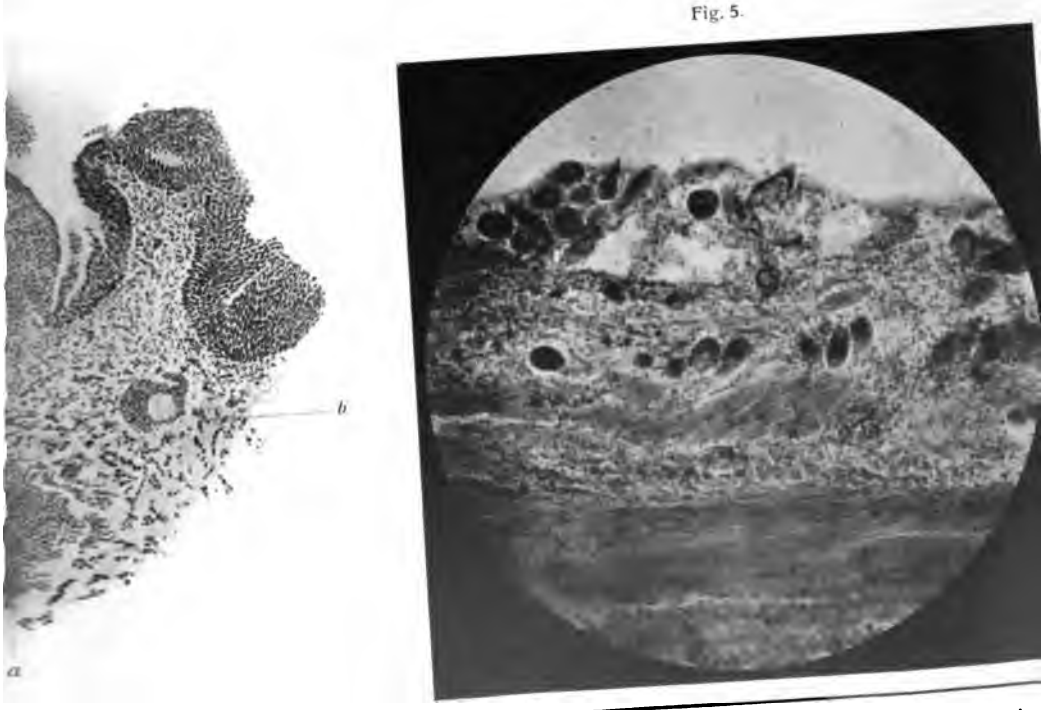

Druck von Fr. Richter in Vogel in Leipzig.

Fig. 1.

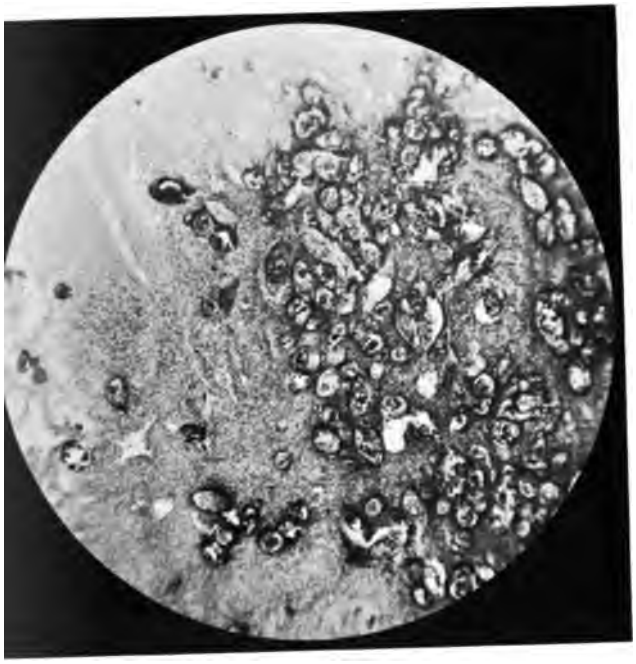

Fig. 3.

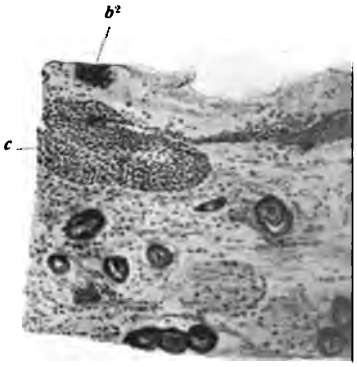

Fig. 2.

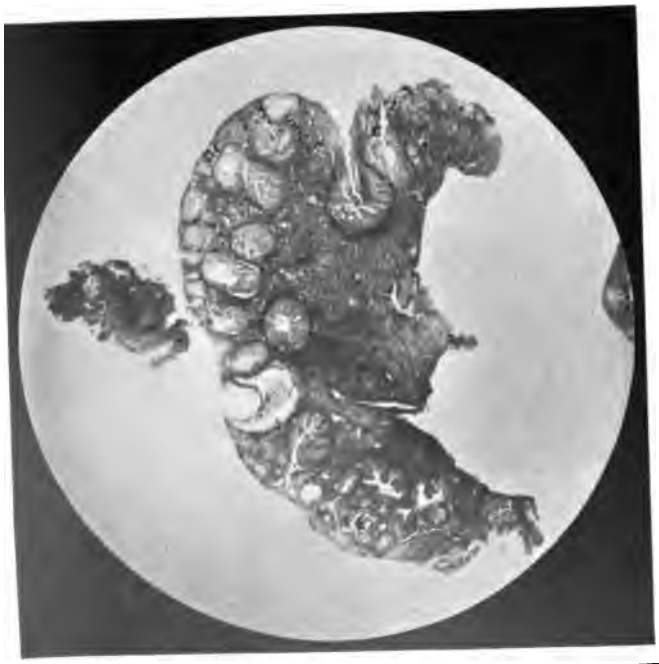

Fig

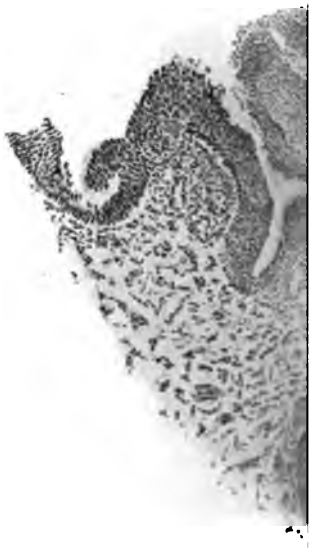

Fig. 6.



Fig. 5.

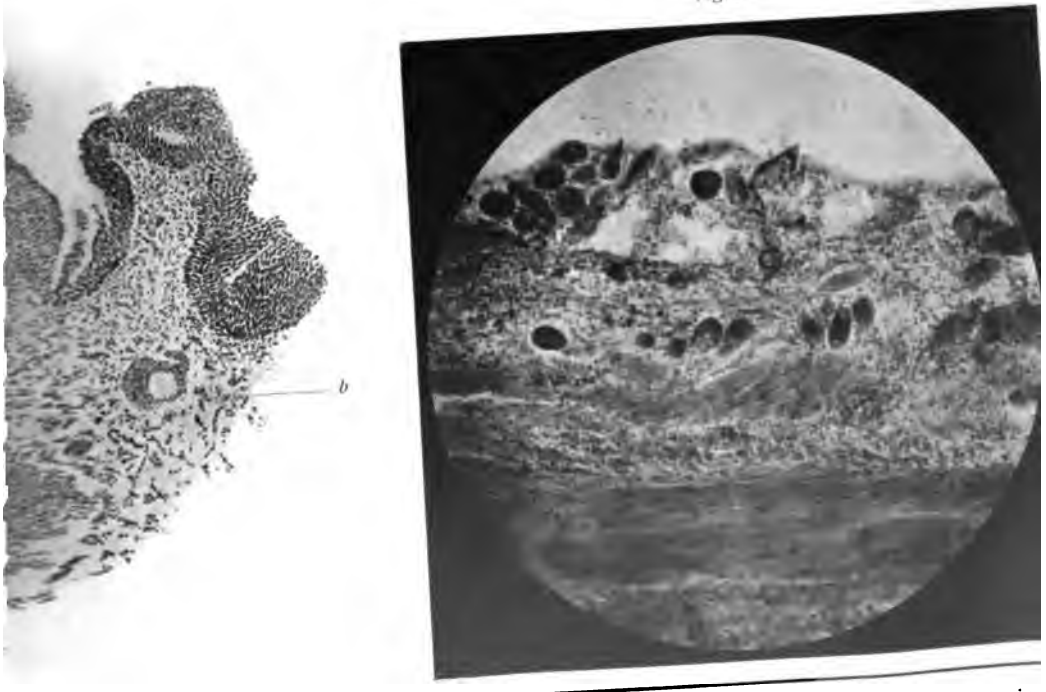

Druck von Fr. Richter in

...ogel in Leipzig.

ST

172236